MÉMOIRES

DE


L'ACADÉMIE DE CHIRURGIE

Publiés chaque semaine par

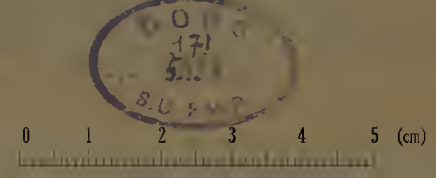
M. Jacques LEVEUF, Secrétaire général
MM. Pierre OUDARD et Raoul-Charles MONOD, Secrétaires annuels

TOME 74 — N° 1, 2

Séances des 14 et 21 Janvier 1948



MASSON ET Cie, ÉDITEURS
120, Boulevard Saint-Germain — Paris



MÉMOIRES

DE

L'ACADÉMIE DE CHIRURGIE

Publiés chaque semaine par

M. Jacques LEVEUF, Secrétaire général,

MM. Pierre OUDARD et Raoul-Charles MONOD, Secrétaires annuels.

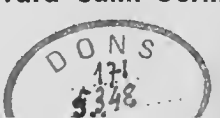
TOME 74 — 1948





MASSON ET Cie, ÉDITEURS

120, Boulevard Saint-Germain - Paris



PERSONNEL

DE

L'ACADÉMIE DE CHIRURGIE

COMPOSITION DU BUREAU POUR L'ANNÉE 1948

Président	MM. Louis Sauvé.
Vice-Président	Georges Kuss.
Secrétaire général	Jacques Leveuf.
Secrétaires annuels	Pierre Oudard et Raoul-Charles Monod.
Trésorier	René Toupet.
Archiviste	Henri Redon.

MEMBRES TITULAIRES

7 janvier 1920	MM.	ALGLAVE (Paul).
15 novembre 1933		AMELINE (André).
20 décembre 1944		AUROUSSEAU (Léon).
25 mai 1938		BANZET (Paul).
27 novembre 1940		BARBIER (Maurice).
15 novembre 1922		BASSET (Antoine).
24 juillet 1918		BAUMGARTNER (Amédée).
7 janvier 1920		BAZY (Louis).
13 février 1929		BERGERET (André).
14 juin 1944		BLONDIN (Sylvain).
6 janvier 1932		BOPPE (Marcel).
15 juin 1932		BRAINE (Jean).
9 novembre 1921		BRÉCHOT (Adolphe).
24 novembre 1928		BROCQ (Pierre).
15 mars 1922		CADENAT (Firmin).
13 janvier 1926		CAPETTE (Louis).
22 juin 1932		CHARRIER (Jean).
7 janvier 1920		CHEVASSU (Maurice).
28 mai 1919		CHEVRIER (Louis).
29 juin 1898		DELBET (Pierre).
16 mars 1927		DENIKER (Michel).
27 juin 1928		DESPLAS (Bernard).
4 décembre 1940		FÈVRE (Marcel).
25 mai 1932		FEY (Bernard).
9 juillet 1941		FUNCK-BRENTANO (Paul).
29 avril 1931		GATELLIER (Jean).
19 avril 1930		GAUDARD D'ALLAINES (François DE).
13 février 1929		GOUVERNEUR (Robert).
11 décembre 1940		GUEULLETTE (Roger).
2 février 1927		GUIMBELLOT (Marcel).
10 mars 1897		HARTMANN (Henri).
7 janvier 1920		HEITZ-BOYER (Maurice).
19 octobre 1927		HOUDARD (Louis).
2 mai 1923		KÜSS (Georges).
19 décembre 1917		LABEY (Georges).
25 mai 1927		LANCE (Marcel).
10 juin 1908		LAUNAY (Paul).
16 avril 1913		LENORMANT (Charles).
13 février 1929		LEVEUF (Jacques).
27 juin 1928		MAISONNET (Joseph)
10 mars 1909		MARION (Georges).

24 juin 1925	MM.	Martin (André).
7 janvier 1920		Mathieu (Paul).
12 octobre 1932		Maurer (André).
20 mai 1942		Meillère (Jean).
6 février 1935		Menegaux (Georges).
12 février 1947		Merle d'Aubigné (Robert).
24 novembre 1928		Métivet (Gaston).
16 février 1910		Michon (Edouard).
6 juillet 1932		Michon (Louis).
7 janvier 1920		Mocquot (Pierre).
19 mai 1926		Mondor (Henri).
28 avril 1928		Monod (Robert).
11 mai 1932		Monod (Raoul-Charles).
19 décembre 1917		Mouchet (Albert).
4 février 1931		Moulonguet (Pierre).
29 avril 1925		Moure (Paul).
26 octobre 1932		Oberlin (Serge).
7 janvier 1920		Okinczyc (Joseph).
25 janvier 1911		Ombrédanne (Louis).
4 mai 1932		Oudard (Pierre).
6 novembre 1946		Patel (Jean).
25 mai 1932		Petit-Dutaillis (Daniel).
11 juin 1924		Picot (Gaston).
8 juillet 1931		Quénu (Jean).
30 juin 1943		Redon (Henri).
9 juin 1909		Riche (Paul).
17 mai 1911		Robineau (Maurice).
27 juin 1928		Rouhier (Georges).
7 janvier 1920		Rouvillois (Henri).
22 décembre 1920		Roux-Berger (J.-L.).
7 février 1923		Sauvé (Louis).
7 janvier 1920		Schwartz (Anselme).
7 mai 1902		Sebileau (Pierre).
13 février 1946		Seillé (Guy).
29 juin 1932		Sénèque (Jean).
28 novembre 1945		Sicard (André).
9 mars 1910		Sieur (Célestin).
2 avril 1924		Sorrel (Étienne).
23 janvier 1929		Stolz (Albert).
27 juin 1906		Thiéry (Paul)
17 mai 1922		Toupet (René).
29 novembre 1933		Truffert (Paul).
19 décembre 1917		Veau (Victor).
16 mai 1934		Welti (Henri).
29 mars 1933		Wolfromm (Georges).

ASSOCIÉS PARISIENS

5 novembre 1947	MM. Aboulker (Pierre).
12 mars 1947	Baumann (Jean).
18 mars 1942	Bernard (Raymond).
29 mai 1946	Boudreaux (Jacques).
2 juillet 1947	Calvet (Jean).
6 novembre 1946	Cauchoix (Jean).
15 janvier 1947	Chabrut.
12 décembre 1945	Cordier (Jean).
16 mai 1941	Couvelaire (Roger).
21 avril 1937	Douay (Eugène).
12 février 1941	Dufourmentel (Léon).
12 février 1941	Gérard-Marchant (P.).
16 mai 1941	Gosset (Jean).
5 novembre 1941	Hepp (Jacques).
2 juillet 1941	Huc (Georges).
13 février 1946	Iselin (Marc).
3 avril 1946	Longuet (Yve -Jacques).
4 novembre 1942	Mialaret (Jacques).
5 novembre 1941	Mouchet (Alain).
18 mars 1942	Padovani (Paul).
16 décembre 1936	Pasteau (Octave).
10 juillet 1946	Poilleux (Félix).
4 novembre 1942	Rudler (Jean-Claude).
2 juillet 1941	Sauvage (René).
7 mai 1947	Tailhefer (André).

MEMBRES LIBRES

23 octobre 1940	MM. Binet (Léon).
6 novembre 1940	Duhamel (Georges).
23 octobre 1940	Fabre (René).
23 octobre 1940	Leclainche (Emmanuel)
6 novembre 1940	Legroux.
6 novembre 1940	Leriche (René).
23 octobre 1940	Ramon (Gaston).
23 octobre 1940	Roussy (Gustave).

ASSOCIÉS NATIONAUX

20 décembre 1911	MM.	Abadie (Jules), à Oran.
9 mars 1932		André (Paul), à Nancy.
12 décembre 1934		Arnaud (Marcel), à Marseille.
16 décembre 1931		Bachy (Georges), à Saint-Quentin
24 novembre 1943		Barge (P.), marine.
20 décembre 1933		Barret (Marcel), à Angoulême.
8 janvier 1919		Barthélemy (Marc), à Nancy.
12 décembre 1934		Baudet (Georges), armée.
20 mars 1918		Bérard (Léon), à Lyon.
24 novembre 1943		Bergouignan (Louis), à Evreux.
10 janvier 1923		Billet (Henry), à Lille.
20 décembre 1933		Bonnet (Georges), armée.
20 décembre 1933		Bonniot (Albert), à Grenoble.
19 décembre 1928		Botreau-Roussel (troupes coloniales).
17 décembre 1924		Brisset (Léon), à Donville-les-Bains.
21 décembre 1932		Brugeas (Jean-Claudius), à Marseille.
20 décembre 1933		Cabanes, à Alger.
21 décembre 1927		Caraven, à Amiens.
11 janvier 1922		Chalier (André), à Lyon.
19 décembre 1928		Charrier, à Bordeaux.
17 décembre 1924		Chaton, à Besançon.
20 mars 1918		Chauvel (Fernand), à Combrit.
24 novembre 1943		Chavannaz (Jean), à Bordeaux.
21 décembre 1927		Chochon-Latouche (Paul), à Autun
17 décembre 1930		Clavelin, à Fontainebleau.
10 janvier 1923		Cléret (François), à Chambéry.
22 décembre 1926		Combier (Victor), à Clermain.
19 décembre 1923		Costantini (Henri), à Alger.
8 janvier 1919		Cotte (Gaston), à Lyon.
21 décembre 1932		Courboulès, armée.
16 décembre 1931		Coureaud (L.-H.), marine.
16 décembre 1925		Courty (Louis), à Lille.
14 novembre 1945		Curtillet (Etienne), à Alger.
29 juin 1932		Delahaye (André), à Paris.
14 novembre 1945		Delannoy (Emile), à Lille.
25 novembre 1936		Delaye (Robert), à Vannes.
19 novembre 1947		Dor (Jacques), à Marseille.
19 novembre 1947		Dubau (Raymond), armée.

14 novembre 1945	MM. DUBOIS-ROQUEBERT, à Rabat.
23 novembre 1938	DUCASTAING, à Tarbes.
24 novembre 1943	DUPONT (Robert), à Mantes.
12 décembre 1934	DUROSELLE (Ch.), à Angoulême.
20 décembre 1933.	DUVAL (Jean), au Havre.
16 décembre 1925	DUVERGEY (Joseph), à Bordeaux.
21 décembre 1932	FÉREY (Daniel), à Saint-Malo.
8 janvier 1919.	FIOLLE (Jean), à Marseille.
22 décembre 1920.	FOISY (Émile), à Châteaudun.
24 novembre 1937	FOLLIASSON (André), à Marmande.
25 novembre 1936	FONTAINE (René), à Strasbourg.
12 décembre 1934	FOUCAULT (Paul), à Poitiers.
8 janvier 1919.	FOURMESTRAUX (Jacques DE), à Chartres.
29 juin 1932	FRUCHAUD (Henri), à Angers.
20 décembre 1933	GARRIGUES (Alfred), à Rodez.
29 juin 1932	GAY-BONNET (Charles), à Paris.
20 avril 1932	GOINARD (Ernest), à Alger.
14 novembre 1945	GOINARD (Pierre), à Alger.
19 décembre 1928.	GRIMAULT (Lucien), à Algrange.
30 novembre 1946	GRINDA (Jean-Paul), à Nice.
20 décembre 1933	GUIBAL (Jacques), à Nancy.
8 janvier 1919.	GUIBAL (Paul), à Béziers.
20 mars 1918.	GUILLAUME-LOUIS, à Tours.
18 décembre 1929 . . .	GUILLEMIN (André), à Nancy.
21 décembre 1932	GUINARD (Urbain), à Saint-Etienne.
8 janvier 1919.	GUYOT (Joseph), à Bordeaux.
9 mars 1932.	HAMANT, à Nancy.
20 décembre 1911 . . .	HARDOUIN (Paul), à Rennes.
20 décembre 1933	HUARD (Pierre), armée.
29 janvier 1902.	IMBERT (Léon), à Marseille.
16 décembre 1925.	JEAN (Georges), à Toulon.
15 janvier 1908.	JEANBRAU (Émile), à Montpellier.
9 mars 1932.	LACAZE (Henri), armée.
20 décembre 1933	LAFFITTE (Henri), à Niort.
29 juin 1932	LAMARE (Jean-Paul), à St-Germain-en-Laye.
9 mars 1932.	LARDENNOIS (Henry), à Reims.
20 décembre 1933	LARGET (Maurice), à St-Germain-en-Laye.
20 avril 1932.	LAROYENNE, à Lyon.
9 mars 1932	LE BERRE, marine,
16 décembre 1931	LECERCLE, à Avignon.
20 décembre 1933	LEFEBVRE (Charles), à Toulouse.
9 mars 1932	LEFÈVRE (Henri), à Bordeaux.
22 décembre 1909	LE FORT (René), à Lille.
8 décembre 1912	LE JEMTEL (Marcel), à Versailles.
19 décembre 1923	LEPOUTRE (Carlos), à Lille.
21 décembre 1927	LOMBARD (Pierre), à Alger.
21 décembre 1932	LOUBAT (Etienne), à Bordeaux.
14 novembre 1945	LUZUY (Maurice), à Blois.
10 janvier 1923.	MALARTIC, à Toulon.
24 novembre 1943	MALLET-GUY (Pierre), à Lyon.

20 décembre 1933	MM. Marnierre (Roger de la), à Brest.
14 janvier 1914.	Marquis (Eugène), à Rennes.
29 janvier 1902.	Martin (Albert), à Rouen.
21 décembre 1932	Masini (Paul), à Marseille.
30 novembre 1946	Massé (Lucien), à Bordeaux.
29 juin 1932	Matry (Clément), à Fontainebleau.
28 décembre 1910	Mériel (Édouard), à Montréjeau.
24 novembre 1937	Michel-Béchet (Régis), à Avignon.
16 décembre 1931	Moiroud (Pierre), à Marseille.
20 avril 1932.	Molin (Henri), à Lyon.
21 décembre 1932	Morice (André), à Caen.
24 novembre 1943	Mourgue-Molines (Édouard), à Montpellier.
9 mars 1932.	Moyrand, à Le Chatelier, par Belabre.
17 décembre 1930	Murard (Jean), à Montceau-les-Mines.
11 janvier 1922.	Nandrot (Charles), à Montargis.
14 novembre 1945	Olry (Etienne), à Douai.
20 décembre 1933	Oulié (Gaston), à Constantine.
9 mars 1932	Pamard (Paul), à Avignon.
22 décembre 1926	Papin (Félix), à Bordeaux.
8 janvier 1919.	Patel (Maurice), à Lyon.
21 décembre 1932	Perdoux (Joseph), à Poitiers.
23 novembre 1938	Pervès (Jean), à Paris.
22 décembre 1920.	Petit (L.-H.), à Château-Thierry.
16 décembre 1925	Petit (Jean), à Niort.
8 janvier 1919.	Petit de la Villéon, à Dinard.
24 novembre 1943	Pétrignani (Roger), à La Rochelle.
11 janvier 1922.	Phélip, à Vichy.
17 décembre 1930	Picard (Pierre), à Douai.
21 décembre 1927	Picquet, à Sens.
9 mars 1932	Piollet (Paul), à Clermont-Ferrand.
20 décembre 1933	Ployé, marine.
8 janvier 1919.	Potel (Gaston), à Lille.
19 décembre 1923	Pouliquen, à Landerneau.
20 mars 1918.	Prat (Louis), à Nice.
24 novembre 1943	Querneau (Jean), à Quimper.
9 mars 1932.	Riche (Vincent), à Montpellier
17 décembre 1930	Rocher (Louis), à Bordeaux.
24 novembre 1943	Rochet (Ph.), à Lyon.
24 novembre 1937	Roques (Paul), troupes coloniales.
12 décembre 1934	Sabadini (Léonce), à Alger.
14 novembre 1945	Salmon (Michel), à Marseille.
23 novembre 1938	Santy (Paul), à Lyon.
21 décembre 1932	Sikora (Pierre), à Tulle.
29 juin 1932	Simon (René), à Strasbourg.
29 juin 1932	Solcard, marine.
20 mars 1918.	Soubeiran (Paul), à Montpellier.
20 mars 1918.	Stern (William), à Briey.
28 janvier 1920.	Tavernier, à Lyon.
12 décembre 1934	Tierny (Auguste), à Arras.
29 juin 1932	Tisserand (Gaston), à Besançon.

29 janvier 1902. . . . . . . MM.	Toubert, armée.
20 décembre 1911	Van den Bossche, à Paris.
9 mars 1932	Vanlande (Maurice), armée.
12 décembre 1934	Vergoz (C.), à Alger.
30 novembre 1946	Vernejoul (Robert de), à Marseille.
28 janvier 1920	Viannay (Charles), à Saint-Etienne.
9 mars 1932.	Vignard (Paul), à Lyon.
9 mars 1932.	Villard (Eugène), à Lyon.
29 juin 1932	Weiss (Alfred), à Strasbourg.
30 novembre 1946	Wertheimer (Pierre), à Lyon.



ASSOCIÉS ÉTRANGERS

ARGENTINE

18 décembre 1929 . . . . . MM. Arcé (José), à Buenos-Aires.
29 novembre 1935 . . . . . Bengolea (Adrian J.), à Buenos-Aires.
29 novembre 1935 . . . . . Castano, à Buenos-Aires.
18 décembre 1946 . . . . . Ceballos (Alejandro), à Buenos-Aires.
16 décembre 1925 . . . . . Cranwel (Daniel J.), à Buenos-Aires.
19 décembre 1934 . . . . . Finochietto (Enrique), à Buenos-Aires.
18 décembre 1946 . . . . . Finochietto (Ricardo), à Buenos-Aires.
29 novembre 1935 . . . . . Mirizzi (Pablo, Luis), à Cordoba.

BELGIQUE

30 novembre 1938 . . . . . MM. Albert (Fritz), à Liége.
29 novembre 1935 . . . . . Danis (Robert), à Bruxelles.
29 novembre 1935 . . . . . Debaisieux (Georges), à Louvain.
30 novembre 1938 . . . . . Dejardin (Léo), à Bruxelles.
18 décembre 1946 . . . . . Delchef (Jean), à Bruxelles.
29 novembre 1935 . . . . . Hustin (Albert), à Bruxelles.
16 décembre 1925 . . . . . Lambotte (Albin), à Anvers.
18 décembre 1946 . . . . . Martin (Paul), à Bruxelles.
29 novembre 1935 . . . . . Mayer (Léopold), à Bruxelles.
29 novembre 1935 . . . . . Neuman (Fernand), à Bruxelles.
18 décembre 1946 . . . . . Spehl (Georges), à Bruxelles.
20 décembre 1933 . . . . . Verhoogen (Jean), à Bruxelles.
29 novembre 1935 . . . . . Voncken (Jules), à Liége.

BRÉSIL

29 novembre 1935 . . . . . MM. Brandao-Filho (Augusto), à Rio de Janeiro.
29 novembre 1935 . . . . . Canto, à Rio de Janeiro.
29 novembre 1935 . . . . . Gudin (Maurice), à Rio de Janeiro.
29 novembre 1935 . . . . . Mascarenhas, à Rio de Janeiro.
29 novembre 1935 . . . . . Nabuco de Gouvea, à Rio de Janeiro.

CANADA

18 décembre 1946 . . . . . MM. Dubé (Edmond), à Montréal.
18 décembre 1946 . . . . . Gariepy (J. Urgel), à Montréal.
29 novembre 1935 . . . . . Paquet (Albert), à Québec.
29 novembre 1935 . . . . . Parizeau (Télesphore), à Montréal.
7 octobre 1946 . . . . . . Petitclerc (Jean Louis), à Québec.
18 décembre 1946 . . . . . Roy (François), à Québec.
8 décembre 1937 . . . . . Valin (R. E.), à Ottawa.
30 novembre 1938 . . . . . Vézina (Charles), à Québec.

CUBA

29 novembre 1935 . . . . . M. Presno (José, A.), à La Havane.

DANEMARK

29 novembre 1935 . . . . . M. Svindt, (Ingvar), à Randers.

ÉGYPTE

29 novembre 1935 . . . . . MM. Ali Ibrahim Pacha, au Caire.
7 octobre 1946 . . . . . . Hussein (Mohamed Kamel), au Caire.
29 novembre 1935 . . . . . Pétridis (Pavlos), à Alexandrie.

ESPAGNE

20 décembre 1933 . . . . . MM. Bartrina (José), à Barcelone.
29 novembre 1935 . . . . . Cardenal (Léon), à Madrid.
29 novembre 1935 . . . . . Cortes Llado (Antonio), à Séville.
29 novembre 1935 . . . . . Goyanes y Capdevilla (José), à Madrid.
29 novembre 1935 . . . . . Recasens (Luiz), à Séville.

ESTHONIE

29 novembre 1935 . . . . . M. Puusepp (Ludvig), à Tartu.

ETATS-UNIS

18 décembre 1946 . . . . . MM. Blalock (Alfred), à Baltimore.
18 décembre 1946 . . . . . Churchill (Edward D.), à Boston.
29 novembre 1935 . . . . . Elsberg (F.), à New-York.
18 décembre 1946 . . . . . Graham (Ewarts A.), à Saint-Louis.
18 décembre 1946 . . . . . Hawley (Paul R.), à Washington.
29 novembre 1935 . . . . . Hutchinson (James P.), à Média.
21 décembre 1932 . . . . . Matas (Rudolf), à Nouvelle-Orléans.
7 octobre 1946 . . . . . . Meyerding, à Rochester.
7 octobre 1946 . . . . . . Whipple (Allen O.), à Columbia.

FINLANDE

29 novembre 1935 . . . . . M. Faltin (Richard), à Helsingki.

GRANDE-BRETAGNE

18 décembre 1946 . . . . . MM. Cairns (Sir Hugh William Bell), à Oxford.
9 décembre 1936 . . . . . Gask (George E.), à Henley-on-Thames.
7 octobre 1946 . . . . . . Gordon-Taylor (Sir Gordon), à Londres.
18 décembre 1946 . . . . . Graham (James), à Edinburgh.
7 octobre 1946 . . . . . . Learmonth (James), à Edinburg.
7 octobre 1946 . . . . . . Page (Sir Charles Max), à Faversham.
18 décembre 1946 . . . . . Porritt (Arthur Espie), à Londres.
29 novembre 1935 . . . . . Sinclair (Maurice), à Londres.
8 décembre 1937 . . . . . Souttar (Henry Sessions), à Londres.
9 décembre 1936 . . . . . Turner (George Grey), à Buckx.
29 novembre 1935 . . . . . Walton (Sir Albert James), à Londres.
18 décembre 1946 . . . . . Webb-Johnson (Sir Alfred Edward), à Londres.

GRÈCE

8 décembre 1937 . . . . MM. Carajannopoulos (Georges), à Athènes.
8 décembre 1937 . . . . Maccas (Mathieu), à Athènes.

HOLLANDE

29 novembre 1935 . . . . . MM. Bierens de Hann, à Rotterdam.
7 octobre 1946 . . . . . . Kuijjer (J. H.), à La Haye.

ITALIE

8 janvier 1919 . . . . . . MM. Alessandri (Robert), à Rome.
9 avril 1934. . . . . Bastianelli, à Rome.
29 novembre 1935 . . . . . Dogliotti (A. Mario), à Catania.
12 janvier 1910 . . . . . . Giordano (Davide), à Venise.
29 novembre 1935 . . . . . Muscatello, à Catane.
29 novembre 1935 . . . . . Paolucci (Raffaele), à Rome.
29 novembre 1935 . . . . . Pellegrini (Augusto), à Chiari.

NORVÈGE

29 novembre 1935 . . . . . MM. Bull (P.), à Oslo.
29 novembre 1935 . . . . . Holst (Johan), à Oslo.
29 novembre 1935 . . . . . Ingebrigtsen, à Oslo.
29 novembre 1935 . . . . . Nicolaysen (Johan), à Oslo.

PÉROU

29 novembre 1935 . . . . . M. Algovin (Miguel), à Lima.

POLOGNE

19 novembre 1934 . . . . . MM. Jurasz (Antoni), à Poznan.
29 novembre 1935 . . . . . Lesniowski, à Varsovie.

PORTUGAL

29 novembre 1935 . . . . . MM. Dos Santos (Reynaldo), à Lisbonne.
29 novembre 1935 . . . . . Gentil (Francisco), à Lisbonne.

ROUMANIE

29 novembre 1935 . . . . . MM. Angelesco, à Bucarest.
29 novembre 1935 . . . . . Balacesco, à Bucarest.
29 novembre 1935 . . . . . Daniel (Constantin), à Bucarest.
29 novembre 1935 . . . . . Hortolomei (Nicolas), à Bucarest.
29 novembre 1935 . . . . Iacobovici (Jacques), à Bucarest.
29 novembre 1935 . . . . . Tanasesco, à Jassy.

SUÈDE

29 novembre 1935 . . . . . MM. Key (Einar), à Stockholm.
29 novembre 1935 . . . . . Nystrom (Gunnar), à Upsala.
29 novembre 1935 . . . . . Petren, à Lund.
29 novembre 1935 . . . . . Waldenstrom (Henning), à Stockholm.

SUISSE

18 décembre 1946 . . . . . MM. Brunner (A.), à Zurich.
29 novembre 1935 . . . . . Buscarlet (Francis), à Genève.
29 novembre 1935 . . . . . Decker (Pierre), à Lausanne.
29 novembre 1935 . . . . . Henschen (Charles), à Bâle.
29 novembre 1935 . . . . . Jentzer (Albert), à Genève.
29 novembre 1935 . . . . . Julliard (Charles), à Genève.
18 décembre 1946 . . . . . Oltramare (John Henry), à Genève.
29 novembre 1935 . . . . . Paschoud (Henri), à Genève.

TCHÉCOSLOVAQUIE

18 décembre 1946 . . . . . MM. Divis (Jiri), à Prague.
29 novembre 1935 . . . . . Jirasek (Arnold), à Prague.
18 décembre 1946 . . . . . Zahradnicek (Jean), à Prague.

TURQUIE

18 décembre 1946 . . . . . MM. Akif Chakir Chakar, à Istanbul.
18 décembre 1946 . . . . . Kemal Atay (Ahmed), à Istanbul.
29 novembre 1935 . . . . . Djemil Pacha, à Istanbul.

U. R. S. S.

18 décembre 1946 . . . . . MM. Djanelidzé (Justin Julianovitch), à Léningrad.
29 novembre 1935 . . . . . Hertzen (Peter), à Moscou.
29 novembre 1935 . . . . . Judine (Serge), à Moscou.

URUGUAY

29 novembre 1935 . . . . . MM. Blanco Acevedo, à Montevideo.
9 avril 1924. . . . . Lamas, à Montevideo.
19 décembre 1928 . . . . . Navarro (Alfredo), à Montevideo.
29 novembre 1935 . . . . . Prat (Domingo), à Montevideo.

YOUGOSLAVIE

9 décembre 1936 . . . . . MM. Budisavljevic (Juli), à Zagreb.
29 novembre 1935 . . . . . Kojen, à Belgrade.
29 novembre 1935 . . . . . Kostitch (Milivoye), à Belgrade.
18 décembre 1946 . . . . . Krstitsch (Nicolas), à Belgrade.
29 novembre 1935 . . . . . Milianitch (Nicolas), à Belgrade.

PRÉSIDENTS

DE L'ACADÉMIE DE CHIRURGIE

DEPUIS SA FONDATION

1935	MM.	Pierre Fredet.
1936		Henri Rouvillois.
1937		Amédée Baumgartner.
1938		Maurice Chevassu.
1939		Raymond Grégoire.
1940		Pierre Mocquot.
1941		Paul Mathieu.
1942		Louis Bazy.
1943		Maurice Heitz-Boyer. Jean-Louis Roux-Berger.
1944		Adolphe Bréchot.
1945		Firmin-Marc Cadenat.
1946		Antoine Basset.
1947		Pierre Brocq.
1948		Louis Sauvé.

SECRÉTAIRES GÉNÉRAUX

DE LA SOCIÉTÉ NATIONALE DE CHIRURGIE

DEPUIS SA FONDATION

1853-1857	MM.	René Marjolin.
1857-1862		Paul Broca.
1862-1865		Jarjavay.
1865-1866		Legouest.
1866-1867		Verneuil.
1867-1871		Trélat.
1871-1877		Guyon.
1877-1878		Paulet.
1878-1880		de Saint-Germain.
1880-1885		Horteloup.
1885-1889		Chauvel.
1889-1895		Ch. Monod.
1895-1900		Paul Reclus.
1900-1905		Paul Segond.
1905-1907		Charles Nélaton.
1907-1908		Félizet.
1908-1914		Eugène Rochard.
1914-1919		Félix Lejars.
1919-1924		Jean-Louis Faure.
1924-1929		Charles Lenormant.
1929		Paul Lecène.
1930-1935		Robert Proust.
1935		Louis Bazy.

SECRETAIRES GÉNÉRAUX

DE L'ACADEMIE DE CHIRURGIE

DEPUIS SA FONDATION

1935-1941	MM.	Louis Bazy.
1939-1940 (*Intérim*)		Henri Mondor.
1941-1946		Pierre Brocq.
1946		Jacques Leveuf.

BIENFAITEURS DE L'ACADÉMIE DE CHIRURGIE

FONDÉE EN 1843 SOUS LE NOM DE

SOCIÉTÉ NATIONALE DE CHIRURGIE

René Duval et René Marjolin, fondateurs d'un prix annuel de 300 francs.

Edouard Laborie, fondateur d'un prix annuel de 1.200 francs.

Vulfranc Gerdy, fondateur d'un prix biennal de 2.000 francs.

Pierre-Charles Huguier, donateur d'une rente annuelle de 1.000 francs, et Mme Huguier, sa veuve, donatrice d'une somme de 1.000 francs, destinées à favoriser les publications scientifiques de la Société.

Demarquay, fondateur d'un prix biennal de 700 francs.

Ricord, fondateur d'un prix biennal de 300 francs.

Dubreuil (de Montpellier), fondateur d'un prix annuel de 400 francs.

Jules Hennequin, fondateur d'un prix biennal de 1.500 francs.

O. Lannelongue, fondateur d'un prix quinquennal de 5.000 francs, avec médaille en or.

Mme veuve Aimé Guinard, fondatrice d'un prix triennal de 1.000 francs.

Mme veuve Chupin, fondatrice d'un prix biennal de 1.400 francs.

Edouard Quénu, donateur d'une somme de 10.000 francs dont les arrérages devront être employés par la Société à l'amélioration de son bulletin.

Edouard Schwartz, donateur d'une somme de 10.000 francs pour l'amélioration de l'installation de la Société de Chirurgie.

Les Elèves du Dr Eugène Rochard, fondateurs d'un prix triennal de 10.000 francs.

Mme veuve A. Le Dentu, fondatrice d'un prix annuel.

Mme Jules Lebaudy, Robert Lebaudy, Mme la Comtesse de Fels, donateurs d'une somme de 50.000 francs.

Mme la Comtesse de Martel, fondatrice d'un prix triennal.

Paul Guersant, — Lenoir, — Payen, — Velpeau, — Gerdy, — Baron Larrey, — Ch. Nélaton, — Le Dentu, — Delens, — Lucien Hahn, — Ch. Périer, — Monteils, — Ch. Monod, Donateurs de livres pour la Bibliothèque de la Société, — Vicomtesse E.-A. de Montaigne de Poncins, donatrice de volumes et d'un portrait d'Ambroise Paré, peint par Clouet.

PRIX DE L'ACADÉMIE DE CHIRURGIE

L'Académie de Chirurgie (ancienne Société nationale de Chirurgie) dispose de treize prix permanents et d'un prix temporaire de 30.000 francs :

1° Le prix DUVAL, fondé par Jacques-René Duval, membre de la Société de Chirurgie de Paris.

Le 12 juillet 1854, la Société a pris la décision suivante : « La Société de Chirurgie de Paris, après une donation de M. Duval, fonde, à titre d'encouragement, un prix *annuel* de la valeur de 100 francs, en livres, pour l'auteur de la meilleure thèse de chirurgie publiée en France dans le courant de l'année. Autant que possible, les recherches doivent porter sur un seul sujet et s'appuyer sur des observations recueillies par l'auteur lui-même dans un service d'hôpital.

« Tous les auteurs, anciens et modernes, qui ont traité le même sujet, devront être indiqués, ainsi que la source précise des citations.

« Sont seuls admis à concourir : les docteurs ayant rempli les fonctions d'internes définitifs dans les hôpitaux ou ayant un grade analogue dans les hôpitaux militaires ou de la marine. » Les aides-médecins de la marine nommés au concours sont assimilés aux internes des hôpitaux (4 novembre 1885).

Les candidats devront adresser franco deux exemplaires de leur thèse au secrétariat de l'Académie.

Par la bienveillance de M. le Dr MARJOLIN, membre fondateur de la Société, le montant du prix Duval a été porté de 100 à 300 francs à partir de 1886 ; le prix ne peut être partagé.

2° Le prix Édouard LABORIE, fondé par Mme veuve Laborie, le 6 mai 1868. Il est *annuel* et de la valeur de 1.200 francs.

La Société a pris en 1868 les décisions suivantes : Le prix Édouard Laborie sera décerné chaque année dans la séance solennelle de la Société (troisième mercredi de janvier) à l'auteur du meilleur travail *inédit* sur un sujet quelconque de chirurgie adressé à la Société pendant l'année courante.

« Les auteurs sont libres de choisir les sujets de leurs mémoires ; toutefois, la Société indiquera tous les six ans un sujet de mémoire pris parmi les points de la chirurgie dont le Dr Laborie s'est plus particulièrement occupé.

« Tous les docteurs et élèves en médecine, français et étrangers, sont admis à prendre part au concours.

« Les mémoires, écrits en français, en latin, en anglais ou en allemand, devront être envoyés (affranchis) à M. le Secrétaire général de l'Académie de Chirurgie, 12, rue de Seine, avant le 1er novembre de chaque année.

« Les manuscrits doivent être adressés dans les formes académiques, c'est-à-dire non signés, mais portant une épigraphe reproduite sur la suscription d'une lettre renfermant le nom, l'adresse et les titres du candidat. »

3° Le prix GERDY, fondé en 1873, par Vulfranc Gerdy, en souvenir de son frère P.-N. Gerdy, membre de la Société nationale de Chirurgie. Ce prix est *biennal* et de la valeur de 2.000 francs.

Le sujet à traiter par les concurrents est indiqué par l'Académie et donné deux années à l'avance. Les règles du concours sont celles du prix Laborie.

4° Le prix DEMARQUAY, fondé en 1875, par Jean-Nicolas Demarquay, membre de la Société nationale de Chirurgie, qui a légué à la Société une somme de 10.000 francs. Le prix est *biennal* et de la valeur de 700 francs.

Le sujet, indiqué par l'Académie, est donné deux années à l'avance; les règles du concours sont celles du prix Laborie.

5° Le prix Ricord, fondé, en 1889, par Philippe Ricord, membre de la Société nationale de Chirurgie, qui a légué à la Société une somme de 5.000 francs. Le prix est *biennal* et de la valeur de 300 francs.

Il est décerné à l'auteur d'un travail inédit sur un sujet quelconque de chirurgie ou d'un mémoire publié dans le courant de l'année et n'ayant pas encore été l'objet d'une récompense dans une autre Société.

Les manuscrits pourront être signés. A cette différence près, les règles du concours sont celles du prix Laborie.

6° Le prix Dubreuil, fondé, en 1901, par Henri-François-Alphonse Dubreuil, membre de la Société nationale de Chirurgie, qui a légué à la Société une somme de 15.000 francs. « Les intérêts de cette somme, placée sur l'État à 3 p. 100, serviront à cette Société pour la fondation d'un prix *annuel* destiné à récompenser un travail sur un sujet d'orthopédie. »

7° Le prix Jules Hennequin, fondé, en 1910, par Jules-Nicolas Hennequin, membre de la Société nationale de Chirurgie, qui a légué à la Société une somme de 25.000 francs, « dont les arrérages seront accordés tous les *deux ans*, et *sans partage*, au meilleur mémoire sur l'anatomie, la physiologie, la pathologie ou les traumatismes du squelette humain ».

8° La Médaille internationale de Chirurgie (Fondation Lannelongue). — Le prix fondé, en 1911, par M. Lannelongue consiste en une médaille d'or à décerner tous les cinq ans, et dotée d'une somme de 5.000 francs.

« Cette médaille sera internationale, c'est-à-dire attribuée à un chirurgien de n'importe quel pays, qui, durant les dix dernières années, aura fait la découverte chirurgicale la plus notoire ou les travaux les plus utiles à l'art et à la science de la chirurgie. L'attribution de la médaille de chirurgie ne pourra être faite deux fois de suite dans la même nationalité. »

M. Lannelongue exprime la volonté formelle qu'il ne soit tenu aucun compte de la nationalité, mais uniquement des mérites de celui qui paraîtra le plus digne. Est seul proclamé lauréat celui qui sera présenté par les personnes suivantes, qualifiées à cet effet :

a) Les membres du bureau de l'Académie de Chirurgie;

b) Le quart des autres membres titulaires et honoraires de cette même Société, tirés au sort tous les cinq ans;

c) Les lauréats de la médaille Lannelongue;

d) Les chirurgiens, membres du Conseil de dix Facultés de Médecine de nations étrangères à la France, choisis tous les cinq ans par le Bureau de l'Académie de Chirurgie, et au nombre de deux au plus par nationalité; le bureau veillera à faire une répartition convenable, selon l'importance des nationalités. Ci-joint l'énumération des nationalités dans lesquelles sera fait le choix des juges : Angleterre, Allemagne, Autriche-Hongrie et Etats balkaniques; Belgique, Hollande et Etats scandinaves; Espagne, Portugal et Mexique; Italie, Suisse, Grèce et Turquie; Russie, Etats-Unis d'Amérique du Nord et Canada; États de l'Amérique du Sud; Japon et Chine. Les chirurgiens étrangers qualifiés seront invités par lettre recommandée à proposer un lauréat; les propositions devront être faites avant le 1er novembre de l'année qui précède la séance annuelle de l'Académie de Chirurgie.

Ces propositions, comme celles des juges français n'habitant pas Paris, seront faites par écrit et adressées au Président de l'Académie de Chirurgie. Celui-ci convoquera ensuite les membres français qualifiés, habitant Paris, pour qu'ils fassent à leur tour des propositions par écrit dans une séance

spéciale ou le président procédera au dépouillement total des suffrages exprimés.

La médaille sera attribuée au candidat qui aura obtenu la majorité absolue des suffrages, et à son défaut une majorité relative. Si deux ou plusieurs candidats recueillent un nombre égal de suffrages, la voix du Président du bureau de l'Académie devient prépondérante. Le Président proclame le lauréat.

La médaille sera remise dans la séance annuelle de l'Académie de Chirurgie.

9° Le prix Aimé Guinard, fondé, en 1914, par Mme veuve Guinard, en souvenir de son mari, membre de la Société nationale de Chirurgie.

Le prix est *triennal* et de la valeur de 1.000 francs.

Il est décerné au meilleur travail de chirurgie générale présenté par un interne des hôpitaux de Paris, pendant qu'il sera en exercice, ou pendant l'année qui suivra la fin de son internat.

10° Le prix Chupin, fondé, en 1923, par Mme veuve Chupin, en mémoire de son mari, membre correspondant de la Société nationale de Chirurgie.

Le prix est *biennal*, de la valeur de 1.400 francs et ne peut être partagé.

Il sera décerné tous les deux ans au meilleur mémoire inédit ou imprimé de pathologie chirurgicale portant plus particulièrement sur les affections ou blessures observées aux armées.

11° Le prix des Élèves du Dr Eugène Rochard a été créé par un groupe d'anciens élèves de ce chirurgien pour perpétuer son souvenir. Le prix, d'une valeur de 10.000 francs, sera attribué tous les trois ans à un travail, inédit ou paru dans les trois dernières années, sur un sujet de chirurgie générale, travail dû à un interne ou ancien interne des hôpitaux de l'Assistance publique de Paris. Ce prix ne pourra être partagé. Au cas où l'Académie ne jugerait pas qu'il y ait lieu de décerner le prix, les arrérages seraient reportés, et, trois ans plus tard, l'Académie pourrait distribuer deux prix. La commission chargée d'examiner les mémoires présentés sera composée de sept membres titulaires. Les mémoires, inédits ou déjà publiés, devront être adressés au Secrétaire général avant le 1er novembre précédant la séance où le prix sera attribué.

Le prix sera décerné la première fois dans la séance annuelle de janvier 1930.

12° Le prix Auguste Le Dentu, fondé, en 1927, par Mme veuve Le Dentu, en souvenir de son mari, membre honoraire de la Société nationale de Chirurgie.

Le prix sera décerné chaque année à l'interne Médaille d'or en chirurgie. Le prix sera de 1.500 francs l'année où l'interne Médaille d'or en chirurgie est lauréat du prix Oulmont de l'Académie de Médecine (1.500 fr.) et de 2.500 francs l'année où le prix Oulmont est décerné à l'interne Médaille d'or de médecine.

13° Le Prix de 50.000 francs (fondé en 1916). — Mme Jules Lebaudy, M. Robert Lebaudy, Mme la Comtesse de Fels ont mis à la disposition de la Société nationale de Chirurgie une somme de 50.000 francs pour être attribuée à l'auteur de l'*appareil suppléant le mieux à la perte de la main*.

Les constructeurs des nations alliées et neutres peuvent seuls concourir. Ils devront présenter, à l'Académie, des mutilés se servant des appareils depuis six mois au moins.

L'Académie expérimentera les appareils sur des mutilés pendant le temps qu'elle jugera nécessaire pour apprécier leurs qualités. L'appareil récompensé restera la propriété de son auteur.

14° Prix Thierry de Martel. — Il est créé par la Comtesse de Martel, pour perpétuer la mémoire du Dr Thierry de Martel, membre de l'Académie de Chirurgie, un prix triennal dont l'attribution est confiée à l'Académie et qui sera

constitué par le revenu de la somme de 200.000 francs en rente 3 p. 100 perpétuel remise à cet effet par la Comtesse de Martel à l'Académie.

Règlement du prix Thierry de Martel. — 1° Le prix Thierry de Martel a pour objet de récompenser soit un travail clinique, soit la mise au point d'une technique nouvelle, soit l'invention d'un instrument, soit la découverte d'une thérapeutique, en un mot, toute recherche susceptible de faire progresser la chirurgie générale ou la neuro-chirurgie.

2° Le prix sera alternativement attribué à un travail ayant trait à l'une et à l'autre branche.

3° Le premier travail récompensé sera obligatoirement un travail ayant trait à la neuro-chirurgie.

4° Une Commission nommée par le Bureau de l'Académie et comprenant un nombre égal de chirurgiens parisiens et provinciaux sera chargée tous les trois ans de désigner le bénéficiaire du prix Thierry de Martel sans qu'aucun acte de candidature ait été nécessaire de sa part.

Lorsque le prix devra être attribué à un travail de neuro-chirurgie, la Commission de l'Académie demandera à la Société de Neurologie de lui indiquer les travaux lui paraissant susceptibles d'être récompensés.

5° Si aucun travail ne paraissait susceptible d'être récompensé à la fin d'une des périodes envisagées, le montant du prix non distribué serait ajouté à celui de même spécialité décerné au cours de la période suivante.

6° Le prix Thierry de Martel sera remis au bénéficiaire, au cours d'une séance de l'Académie en même temps qu'une médaille dont les coins seront confiés à l'Académie.

Au cours de cette séance, le récipiendaire devra obligatoirement faire devant l'Académie, un exposé de ses travaux et en particulier, de celui qui aura motivé l'attribntion du prix.

7° Les deux premiers prix attribués ne pourront être décernés qu'à des médecins français ou ressortissants français, munis du diplôme de docteur en médecine français.

8° Par la suite, et à partir de 1949, l'attribution du prix Thierry de Martel sera faite selon une modalité plus large qui fera l'objet d'une lettre de la Comtesse de Martel au président de l'Académie, lettre qui lui sera remise par les soins de Me Ader, notaire de Mme de Martel, au cours de l'année 1946.

PRIX A DÉCERNER EN 1948

Prix Duval-Marjolin, annuel (300 francs). — A l'auteur (ancien interne des hôpitaux ou ayant un grade analogue dans l'armée ou la marine) de la meilleure thèse inaugurale de chirurgie publiée dans le courant de l'année 1948.

Prix Édouard Laborie, annuel (1.200 francs). — A l'auteur d'un travail inédit sur un sujet quelconque de chirurgie.

Prix Dubreuil, annuel (400 francs). — Destiné à récompenser un travail sur un sujet d'orthopédie.

Prix Le Dentu, annuel. — A l'interne médaille d'or de chirurgie en 1948.

Prix Gerdy, bisannuel (2.000 francs). — A l'auteur d'un travail inédit sur un sujet choisi par l'Académie de Chirurgie et dont voici le titre : Classification des tumeurs de l'ovaire.

Prix Demarquay, bisannuel (700 francs). — A l'auteur d'un travail inédit sur un sujet choisi par l'Académie de Chirurgie et dont voici le titre : Traitement des grandes cystocèles.

Prix Chupin, biennal (1.400 francs). — Au meilleur mémoire inédit ou imprimé de pathologie chirurgicale portant plus particulièrement sur les affections ou blessures observée aux armées.

Les manuscrits destinés au prix Laborie, au prix Gerdy et au prix Demarquay doivent être anonymes et accompagnés d'une épigraphe reproduite sur la suscription d'une enveloppe renfermant le nom, l'adresse et les titres du candidat.

Les travaux des concurrents devront être adressés au Secrétaire général de l'Académie de Chirurgie, 12, rue de Seine, Paris (VIe arrond.), avant le 1er novembre 1948.

MÉMOIRES DE L'ACADÉMIE DE CHIRURGIE

Séance du 14 Janvier 1948.

Présidence de M. Pierre Brocq, *président.*

NÉCROLOGIE

Clovis Vincent (1879-1947,)

par M. Pierre Brocq.

La vie de Clovis Vincent est l'exemple le plus saisissant, parmi nous, de ce que peut une volonté tenace, presque farouche, mise au service d'une intelligence rare, originale, et d'un organisme à la fois énergique et robuste.

Si, dès ses débuts, son caractère indépendant et personnel lui faisait accepter d'assez bon cœur la discipline libérale de l'école primaire du village où son père était médecin, il tolérait assez mal, et sans succès notoire, les années d'internat au lycée d'Orléans.

Par contre, ses années d'études médicales à Paris, devaient rapidement développer sa personnalité. Interne des Hôpitaux en 1904, il s'imposa immédiatement à ses collègues, dont il bouleversait les habituelles routines dans la préparation des concours. Ne disait-on pas, en salle de garde, que Clovis Vincent, soucieux de connaître à fond une question, s'enfermait dans sa chambre durant quarante-huit heures avec quelques vivres et n'en sortait qu'ayant compris et acquis ce qu'il voulait savoir. L'histoire de sa médaille d'or confirme cette légende. Le jury ne paraissait guère favorable. Une question qui touchait la neurologie le favorisa singulièrement, et son écrasante supériorité lui assura la première place.

C'est vers la neurologie qu'il tourna aussitôt ses efforts, en s'attachant à Babinski, dont il devint le fils spirituel. Sa thèse sur les méningites chroniques syphilitiques a contribué largement à développer nos connaissances sur les syphilis nerveuses. Entouré de l'auréole que donnent associés une lucidité sans éclipses, un labeur acharné et des succès non discutés, il arriva très vite aux hôpitaux, en 1913.

A peine nommé, la guerre de 1914 lui offrit une nouvelle occasion d'extérioriser ses dons d'énergie, cette force de la nature qui était en lui, ses remarquables intuitions de précurseur dans une branche de la médecine, capables de rebuter ceux qui cherchent leur avenir dans la facilité et redoutent les épreuves patientes, les contraintes qu'imposent les études ardues et nouvelles.

De tout temps, il aimait et cultivait les sports violents, mais il était aussi courageux et patriote, comme il le montra un jour, en abandonnant la protection de la Croix-Rouge, pour s'emparer du commandement d'un bataillon désemparé et qui avait perdu tous ses officiers, remonter à l'attaque de Vauquois et reprendre le fort perdu.

D'autres l'ont imité dans le premier grand conflit de 1914, son ami Thierry de Martel, qui, lui aussi, contre-attaqua, d'autres de nos collègues, qui auraient pu être mobilisés dans le Service de Santé, auxquels je pense sans les nommer.

De pareilles leçons ne sont pas restées sans écho dans les générations suivantes. Et le meilleur exploit que je puisse rappeler, entre tant d'autres, n'est-il pas celui de mon regretté interne et ami Claude Monod, dont l'activité dans la

clandestinité l'avait désigné pour franchir le Rhin à la tête de son bataillon et qui, après la prise de Karlsruhe, est tombé mortellement frappé, en protégeant le repli temporaire de ses troupes, qui, dans leur élan, avaient dépassé l'objectif assigné.

Peu après le fait d'armes de Vauquois, Clovis Vincent fut convié à une tâche, délicate entre toutes, celle de guérir et de récupérer pour l'armée les *fonctionnels*, dont le nombre se multipliait d'inquiétante façon pour l'avenir de la guerre. Clovis Vincent était bien préparé par ses connaissances sur l'hystérie, acquises auprès de ces malades spéciaux. Il prouva qu'on pouvait les rendre à l'activité par une « persuasion armée », par une méthode, dont une dénomination malheureuse, lui valut bien des attaques et d'injustes critiques. Cependant, les résultats qu'il obtint rendirent les plus grands services à la Nation et furent officiellement reconnus, puisqu'il termina sa carrière avec, outre plusieurs citations et la Croix de guerre de 1914 et de 1939, le grade de Commandeur de la Légion d'honneur au titre des Armées.

La paix revenue, Clovis Vincent confirma les espoirs que fondaient sur lui les neurologues avec ses études sur l'encéphalite épidémique, sur la maladie de Parkinson, sur la pathologie en éveil du sympathique.

Ce fut l'époque où, après Horsley, le nom de Cushing retentissait à travers le monde comme un appel aux neuro-chirurgiens de tous pays. Alors associé en une heureuse collaboration avec Thierry de Martel, Clovis Vincent se rendit à cet appel, en 1928, pour apprendre de l'illustre spécialiste le secret de ses réusssites, qui remplissaient d'admiration médecins et chirurgiens. Les deux hommes se revirent une seconde fois et s'unirent d'une amitié définitive.

En France, Martel avait été l'initiateur. Vincent le suivit dans cette voie en l'assistant de ses connaissances cliniques, de ses mains aussi. Longtemps liés par cette œuvre commune, ces deux hommes d'élite devaient se séparer. On a pu regretter cette désunion. Faut-il s'en étonner ? Deux fortes personnalités ne peuvent vivre constamment côte à côte, si l'une n'abdique pas devant la volonté de l'autre. Ces deux hommes avaient été formés sur deux bases trop différentes — l'un venu à la spécialité par la chirurgie générale, l'autre par la clinique médicale. L'entente ne pouvait durer.

A l'âge de cinquante ans, Clovis Vincent décida de devenir neuro-chirurgien. Patiemment, sans se décourager, il s'entraîna des heures et des jours à discipliner ses doigts et ses gestes et il commença à opérer quand il sentit que ses mains pouvaient suivre les directives de sa pensée. Les réalisations pratiques furent au début difficiles, car son service ne lui offrait aucune possibilité technique. Comme Martel, à la Clinique Vercingétorix, Clovis Vincent opérait à ses frais, ses malades à la Clinique Boileau et les suivait à la Pitié lorsque les dangers post-opératoires étaient passés, dépensant ainsi généreusement tous ses biens.

L'Académie de Chirurgie, où il trouva d'éloquents avocats, en particulier Henri Mondor, le nomma membre libre en 1937. La Faculté, avec l'aide généreuse de la Fondation Rockefeller, créa la chaire de neuro-chirurgie, en même temps que l'Assistance Publique construisait le service qu'il a animé et perfectionné. Présent à l'hôpital dès 6 heures du matin, il sut, par sa fermeté et sa bonté, obtenir du personnel infirmier ces soins constants qui sont, dans cette spécialité si difficile, l'un des meilleurs facteurs du succès.

Près d'une centaine de publications marquent cette époque. Les travaux sur les arachnoïdites opto-chiasmatiques, sur le traitement des abcès du cerveau, sur le traitement des tubercules du cervelet, sur le traitement des traumatismes cranio-cérébraux, dont il offrit la primeur à l'Académie de Chirurgie, sur le traitement des plaies cranio-cérébrales de guerre le firent connaître dans le monde entier. Il était à la fois modeste et très difficile pour lui-même. S'il se refusait à écrire de gros ouvrages, à faire des cours fréquents, c'était, disait-il, qu'il avait beaucoup à apprendre et qu'il n'avait rien à dire qui eût une valeur internationale.

Dans sa leçon inaugurale à la Faculté en 1938, il a en quelque sorte défini son idéal et sa position morale dans sa conclusion avec une grandeur qui mérite d'être pesée et rappelée :

« Presque seuls dans le monde, avec les artistes, les savants et les vrais paysans, les médecins et les chirurgiens, dit-il, ont encore le bonheur de réaliser de leurs mains leur propre conception, et sans sacrifice du bonheur des autres.

« Bien plus, directement, ils peuvent créer du bonheur humain. Celui qui rend un enfant à sa mère, un fiancé à sa femme, crée un bonheur dont n'approche aucune manifestation de T. S. F., aucune course vertigineuse d'avion. Il répand une joie qui tient à la chair même de l'homme et qui est vieille comme l'homme lui-même.

« Il représente, dans l'humanité sauvage actuelle, une race d'hommes rares, dont le but essentiel est de vaincre la souffrance et la mort.

« Messieurs, restons de cette race d'hommes. »



C'est bien l'âme du chirurgien qui anime ces phrases, cette âme du chirurgien que Jean-Louis Faure avait déjà célébrée avec les sons et les couleurs qu'il tenait du pays du soleil où il était né. Clovis Vincent est bien des nôtres, et l'Académie de Chirurgie s'est honorée en le nommant membre libre de notre Compagnie.

Malheureusement, sa fin n'a pas eu la douceur d'un repos qui commence. Une longue maladie lui réservait l'épreuve la plus dure. Déjà, depuis plusieurs années, il vivait, aurait dit Vigny, « puissant et solitaire ». Ce lutteur, toujours actif, devait s'isoler encore davantage. Il s'était replié sur lui-même, d'après sa propre expression, « comme un sanglier blessé, qui va mourir tout seul dans son fourré. »

J'ai sous les yeux, en écrivant ces lignes, cette figure énergique qui traduit si bien une volonté farouche, une âme de fer, une autorité dominante — et la perte que viennent de faire la neuro-chirurgie, l'Académie de Chirurgie et la France.

A PROPOS DU PROCÈS-VERBAL

Au sujet de la communication du professeur Sorrel sur les ruptures traumatiques du tendon du long extenseur du pouce,

par MM. **G. Huc** et **H. Payer.**

MM. G. Huc et Payer relatent l'observation d'un sujet de dix-huit ans qui, après un traumatisme datant de six semaines, présenta une rupture tendineuse à l'occasion d'un effort très modéré. La suture de ce tendon faite il y a cinq ans au moyen d'un crin a donné un excellent résultat, immédiat et à distance.

L'intérêt de cette observation réside dans les faits suivants :

1° L'existence d'un intervalle libre entre le traumatisme et la rupture.

2° La simplicité de l'intervention.

3° La nature traumatique de cette rupture qui constitue une rareté par opposition à la fréquence relative des ruptures spontanées dans certaines maladies professionnelles (joueurs de tambour, cordonniers).

Ils présentent leur opéré.

A propos des thromboses artérielles traumatiques,

par M. **Rudler.**

A propos du rapport que je vous ai présenté dans la séance du 5 novembre 1947 sur une observation de Bastien, M. le professeur Lepoutre m'a demandé de vous rappeler une fort intéresante observation qu'il a publiée dans la *Revue d'Orthopédie* (1945, **31**, 3).

Il s'agissait d'une femme de trente-huit ans qui, à la suite d'une contusion du coude gauche avec fracture de l'olécrâne, présentait déjà quatorze heures après l'accident les signes de début d'un syndrome de Volkmann. L'intervention immédiate montra que l'artère humérale au pli du coude était petite, contractée, sans battements. Isolée à la sonde cannelée, elle se remit à battre, et de la syncaïne fut injectée autour et au dedans de l'artère. Secondairement, on observa des troubles graves : troubles moteurs et sensitifs dans le domaine des trois nerfs, rétraction des fléchisseurs qui nécessita le raccourcissement de 5 centimètres du squelette antibrachial, troubles trophiques cutanés. Le résultat final fut satisfaisant ; en particulier, les troubles nerveux disparurent intégralement, y compris les anomalies des réactions électriques.

Bien qu'il ne s'agisse pas d'une véritable thrombose artérielle, cette observation vient donc confirmer la gravité des contusions des artères, du moins dans les zones dangereuses.

Récidive de perforation d'un ulcère duodénal,

par M. **Raymond Bernard.**

Ayant fait partie du jury du dernier concours de Chirurgien, je viens seulement d'avoir connaissance par nos bulletins du rapport de notre collègue Mialaret sur la communication de M. Lanthier (de Maubeuge) : « Gastrectomie d'urgence pour récidive de perforation d'un ulcère duodénal, huit jours après une première perforation traitée par suture ».

Mialaret a bien voulu citer dans ce rapport un travail ancien (*La Presse Médicale* du 28 décembre 1932) où j'avais envisagé un sujet très proche : « Le mécanisme de la mort des ulcères perforés ». Les deux sujets en effet se superposent bien, puisque dans cet article j'ai attribué la plupart des morts dans les ulcères perforés à la déhiscence des sutures, Mialaret estimant de son côté que la deuxième perforation du cas qu'il rapportait ne fut en réalité qu'un lâchage de la suture.

Le lâchage des sutures d'ulcères perforés est sûrement fréquent, qu'il soit dû à l'insuffisance de la suture, surtout dans les ulcères calleux, qu'il soit dû à la continuation au niveau de l'ulcère suturé du processus ulcéreux ou, probablement beaucoup plus souvent, à la péritonite, dans les cas tardifs surtout.

Ce qu'il y a eu de spécial dans le cas de M. Lanthier, et qui certainement est exceptionnel, c'est que la déhiscence se soit exprimée cliniquement par un accident aigu aussi brutal que l'accident initial. D'habitude elle se fait à bas bruit et se confond avec les suites opératoires, si bien qu'on pense à un retour de gaz difficile ou à la continuation de la péritonite. On croit que l'opération a été trop tardive et, comme l'autopsie généralement n'est pas pratiquée, on ne se doute pas de la cause réelle des accidents.

On ne pourrait en effet les attribuer avec certitude au lâchage de la suture que si une fistule gastrique ou duodénale s'extériorisait, ce qui ne pourrait se produire que si l'on avait drainé.

Or pas plus qu'on ne draine dans la chirurgie gastrique à froid — souvent par une coquetterie excessive — pas plus on ne draine dans les sutures d'ulcères perforés (je veux parler ici de drainage direct de la région sous-hépatique et non du drainage du Douglas).

Pourtant, les sutures d'ulcères perforés ont rarement la qualité des sutures gastriques faites à froid, lesquelles donnent lieu déjà à quelques fistules duodénales. Je pense personnellement que les fistules duodénales après gastrectomies sont dues davantage à un mauvais fonctionnement de la bouche qui provoque une surpression dans le duodénum qu'à une mauvaise fermeture du moignon duodénal. Mais la suture des ulcères duodénaux perforés ne crée-t-elle pas quelquefois aussi des troubles du transit gastro-duodénal lorsque la suture est rétrécissante ? Les gastro-entérostomies complémentaires peuvent parer à cet inconvénient, et on a bien fait de les recommander quand les sutures sont sténosantes, mais elles compliquent l'opération et surtout peuvent être une source de graves inconvénients pour l'avenir. N'y a-t-il pas moyen de remédier autrement et plus sûrement aux risques de lâchage ?

Le danger de lâchage, lorsqu'il paraît trop à craindre, est une des indications de la gastrectomie de nécessité, comme nous l'avait dit Mialaret dans sa remarquable communication. Mais la question avait pu se poser à certains avant que la gastrectomie d'urgence ne fût entrée dans nos habitudes, et j'avais dans mon article recommandé le tamponnement de tous les cas douteux.

Si, en effet, des ulcères suturés dans des conditions suffisantes lâchent quelquefois, si, à plus forte raison, ils lâchent presque à coup sûr dans les opérations tardives, parce que les sutures sont faites en pleine péritonite, pourquoi ne pas prévenir cet accident par le méchage de la région sous-hépatique ? Il en résulterait seulement une fistule en cas de lâchage, mais cette fistule aurait sauvé la vie de l'opéré, et comme toutes les fistules duodénales, guérirait toute seule.

C'est ce que j'avais fait au moment de mon travail dans 6 cas d'ulcères duodénaux perforés, opérés durant mes gardes, dont les sutures m'avaient paru fragiles, et c'est ce que je fais encore quelquefois. Or, la précaution sauva l'un des 6 cas, car il se produisit une fois un écoulement à odeur butyrique. Il ne dura que deux jours, mais ne peut-on affirmer que le cas se serait terminé par la mort s'il n'avait pas été tamponné ?

Or, il y a mieux, et le tamponnement seul, c'est-à-dire sans suture de la perforation, peut suffire à amener la guérison. J'obtins ainsi, par un acte opératoire de quelques minutes, et avant l'ère des antibiotiques, la guérison d'un homme fatigué et schocké que j'opéral à la trente-sixième heure de la perforation. Peut-être les statistiques d'opérations tardives seraient-elles aussi bonnes que celles des opérations précoces si l'on ne comptait pas du tout sur le succès d'une suture lorsqu'elle doit être faite dans des conditions déplorables. Et même pourquoi n'irait-on pas jusqu'à placer dans la perforation une fine sonde de Pezzer aux fins d'aspiration continue ? Cela me paraîtrait en tout cas plus logique que la pratique américaine qui se contente d'aspirer le contenu gastro-duodénal par une sonde nasale, sans opérer. Car comment être sûr que la sonde parvient au duodénum, et comment affirmer qu'aucun liquide ne filtrera dans le péritoine ?

J'avais conclu, en 1932, que le tamponnement sous-hépatique était un mode de traitement non négligeable des ulcères perforés et qu'il conviendrait de tamponner chaque fois que la suture de la perforation n'est pas d'aussi excellente qualité que celle qui est exigée pour la chirurgie gastrique à froid (c'est-à-dire par deux plans efficaces au moins).

Peut-être pourrait-on aujourd'hui conclure ainsi : la gastrectomie est le traitement de choix des ulcères perforés dont la suture risque de ne pas être satisfaisante ; mais si la gastrectomie peut paraître difficile ou dangereuse, se rappeler que le tamponnement d'une suture douteuse est capable d'assurer la guérison.

RAPPORTS

Fracture ancienne du calcanéum. Ostéotomie. Guérison,

par MM. **Barcat** et **Bonamy**.

Rapport de M. Marcel Fèvre.

MM. Barcat et Bonamy nous ont envoyé l'observation et les commentaires suivants :

« A lire les travaux publiés sur les fractures anciennes du calcanéum, on a l'impression que la plupart des auteurs admettent que les séquelles fonctionnelles, douleurs et troubles de la marche, sont uniquement dues aux phénomènes d'arthrite médio-tarsienne et sous-astragalienne qu'entraînent l'effondrement du thalamus et le diastasis qui en résulte. Et de ce commun accord naît l'uniformité du traitement proposé : la double arthrodèse.

Sans doute cette conception convient-elle à l'immense majorité des cas, et nous ne voudrions pas paraître la contester. Mais nous pensons qu'elle ne contient pas toute la vérité, et qu'il ne faut pas imputer aux arthrites seules des troubles qui parfois sont d'une autre origine. C'est ce que démontre l'observation suivante.

Mlle C..., trente-neuf ans, tombe du premier étage, sur un sol dur, le 4 juillet 1945. Elle vit à la campagne, loin de toute ressource chirurgicale, et, malgré les vives souffrances de son talon droit, elle ne subit pendant six mois aucun traitement, en dehors d'un repos relatif. Ce n'est qu'en janvier 1946 que la persistance et l'aggravation de troubles fonctionnels sérieux l'amènent à consulter le Dr Bonamy. Celui-ci fait une botte plâtrée qu'elle conserve six semaines, et prescrit quelques séances de radiothérapie. A la sortie du plâtre, elle paraît améliorée, mais dès les premiers essais de marche, les douleurs et l'œdème réapparaissent et son état redevient analogue à ce qu'il était avant le traitement.

Lorsque nous l'examinons le 29 mars 1946, nous constatons que son talon droit est fortement effondré, à la fois aplati et élargi ; il paraît effacé, le tendon d'Achille ne présente plus aucune concavité, la face postérieure du talon et de la jambe sont dans le même plan ; l'arrière-pied est en léger varus, l'avant-pied présente un axe normal ; mais tandis que le bord interne du pied présente un aspect à peu près normal et surbaissé à peine la voûte plantaire, son bord externe est nettement convexe et aplati.

Un examen plus approfondi met en évidence trois faits importants :

1° L'effondrement du talon est vérifié par la mensuration en étrier d'une malléole à l'autre, qui montre une différence de 2 centimètres avec le côté sain.

2° Les points douloureux ne siègent pas au niveau des articulations du tarse postérieur, mais strictement sur les deux faces latérales du calcanéum, en arrière et un peu au-dessous de l'axe vertical passant par les malléoles.

3° Les mouvements articulaires, normaux dans la tibio-tarsienne et dans le Lisfranc, sont extrêmement limités dans la sous-astragalienne et dans le Chopart ; mais bien que ces deux articulations ne soient pas entièrement bloquées, les déplacements qu'on leur imprime ne sont absolument pas douloureux.

Il s'agit donc d'une fracture du calcanéum datant de neuf mois, qui n'a subi d'autre traitement qu'une immobilisation plâtrée sans manœuvres de réduction, et qui se traduit actuellement par des douleurs strictement localisées au corps du calcanéum, alors que les articulations voisines, presque bloquées, ne sont pas douloureuses.

Les radiographies qui nous sont présentées et qui ont été faites avant la confection de la botte plâtrée montrent des lésions assez complexes :

Sur le cliché de profil, le calcanéum présente une fracture sous- et rétro-thalamique dont le trait, d'abord oblique en bas et en avant, s'infléchit en une courbe à concavité postérieure qui atteint la face inférieure de l'os au niveau de sa partie moyenne. On est frappé de la netteté du trait de cette fracture qui date déjà de six mois et qui, sur un os long, ferait penser à une pseudarthrose. Le thalamus est devenu complètement horizontal, l'angle de

Böhler est inversé. La moitié postérieure du calcanéum est remontée en arrière du corps de l'astragale. Pourtant l'interligne astragalo-calcanéen ne bâille pas, ses bords sont restés parallèles, de même que ceux du Chopart. Il existe, en outre, en arrière de l'astragale, une véritable coulée osseuse qui part du trait de fracture, et remonte pour s'épanouir en un volumineux ostéophyte qui se projette sur le bord postérieur de la malléole externe.

Sur la vue de face, cette formation paraît s'appliquer sur la face externe de la malléole. Le calcanéum n'est guère visible. Mais on aperçoit, en dedans, l'éclatement de sa corticale.

Sur une vue dorso-plantaire, on note un varus assez considérable du fragment postérieur du calcanéum, dans la face interne duquel vient s'enclaver le corps de l'astragale. Cette vue permet également de retrouver la netteté du trait de fracture rétro-thalamique, dont les deux fragments paraissent écartés de 2 millimètres environ.

Au terme de cet examen clinique et radiologique, il apparaît que les troubles présentés par la malade sont dus beaucoup moins au retentissement articulaire de sa fracture, qu'à la fracture elle-même qui semble incomplètement et mal consolidée. Dans ces conditions, la double arthrodèse, à laquelle nous avions d'abord pensé, ne s'adresserait pas à la cause réelle des douleurs, et nous pensons que c'est sur le foyer de fracture lui-même — nous n'osons pas dire sur le foyer de pseudarthrose — qu'il nous faudrait intervenir.

L'intervention est pratiquée le 6 juin 1946 sous évipan starter complété à l'éther. En voici le compte rendu :

1° Prélèvement d'un greffon rigide de 7 centimètres sur la crête tibiale gauche.

2° Incision curviligne rétro-malléolaire externe qui s'étend du tendon d'Achille au bord externe de la plante du pied au niveau de l'articulation calcanéo-cuboïdienne. On recherche d'abord, sous la lèvre supérieure de l'incision, les tendons péroniers que l'on ne trouve pas, noyés qu'ils sont dans un tissu scléreux cicatriciel. Sans insister autrement, on dégage plus bas la face externe du calcanéum, qu'on rugine de son bord supérieur à son bord inférieur en réclinant le périoste de part et d'autre de la ligne d'incision. On constate ainsi que la corticale présente un aspect beaucoup plus compact et homogène que ne pouvaient le faire supposer les clichés, et que le trait de fracture y est à peine indiqué. On pratique alors une ostéotomie à grand axe oblique en bas et en avant, sensiblement au niveau de l'ancien trait de fracture et suivant le même axe que lui. En arrière de ce trait, on taille dans le fragment postérieur un coin à base inférieure. Après ablation de celui-ci, on mobilise assez facilement le fragment postérieur, mais on ne peut l'abaisser que de quelques millimètres. Il est certain qu'un dédoublement du tendon d'Achille nous aurait facilité cet abaissement, mais, pour ne pas compliquer l'acte opératoire, nous avons recours à un procédé qui nous a donné toute satisfaction.

En effet, une courte incision postérieure nous permet d'introduire la pointe carrée à travers le fragment postérieur libéré, où elle prend un solide appui. Ceci permet à la fois d'abaisser ce fragment et de le reporter en avant ; puis, la pointe carrée s'accrochant dans la surface avivée du fragment antérieur permet, par un mouvement de levier, de presser davantage encore sur le fragment postérieur et de l'abaisser, en faisant bâiller en haut l'espace inter-fragmentaire. On profite de cette béance pour y introduire le coin osseux retourné. Mais celui-ci ne peut maintenir les fragments coaptés ; dès que l'on relâche la pression sur la pointe carrée, le fragment postérieur remonte. Il faut donc le fixer en bonne position. Pour cela, on retire la pointe carrée que l'on remplace par le greffon préalablement taillé en pointe. Introduit à frottement doux dans le canal du fragment postérieur, il dépasse celui-ci, puis pénètre dans la dépression creusée par la pointe dans le fragment antérieur. Il suffit alors, à l'aide d'un davier, de rendre au fragment postérieur l'obliquité qu'on lui avait imprimée avec la pointe carrée, pour que le greffon, enfoncé suivant un axe très oblique en haut et en avant, donne au système une rigidité parfaite et coapte définitivement les fragments. Le fragment postérieur est maintenant abaissé et le calcanéum a repris un aspect beaucoup plus voisin de la normale. En outre, la longueur du greffon semble avoir permis de traverser la sous-astragalienne, car celle-ci paraît complètement bloquée.

Après suture du périoste et de la peau au catgut, on fait une botte plâtrée qui modèle une bonne concavité plantaire.

Les suites opératoires furent extrêmement simples, apyrétiques et indolentes. Le changement de plâtre, pratiqué au quinzième jour, permit de constater le bon état des cicatrices opératoires.

Quatre mois après l'intervention, on enlève le plâtre ; le pied présente une voûte plantaire normale, en dedans comme en dehors.

De nouvelles radiographies montrent que le greffon est toujours visible ; il s'enfonce légèrement dans la face inférieure de l'astragale, le trait d'ostéotomie visible encore paraît

cependant bien consolidé, les axes du calcanéum sont voisins de la normale, bien que l'angle de Böhler soit encore un peu fermé.

Nous avons revu cette malade le 6 janvier 1947, six mois après l'intervention. Elle ne souffre absolument pas du pied, ni du talon ; elle se plaint seulement d'une douleur légère qui siège sur les faisceaux antérieurs du ligament latéral externe de la tibio-tarsienne, et qui va d'ailleurs en diminuant. La forme de son pied est tout à fait normale, si ce n'est la persistance d'un léger varus de l'arrière-pied dont nous sommes manifestement responsable, car nous l'avons établi en enchevillant la sous-astragalienne ; c'est d'ailleurs une déformation peu gênante et qu'un talon surélevé en dehors compense aisément. Elle présente encore un peu d'œdème de fatigue, mais marche allègrement pendant plusieurs kilomètres et mène une vie tout à fait normale. La mensuration en étrier montre qu'il existe encore un certain degré d'aplatissement du talon (1 centimètre) par rapport au côté sain, mais il est invisible à la simple inspection.

Au total, la malade se déclare enchantée du résultat obtenu après la longue impotence fonctionnelle que lui avait valu sa fracture.

Cette observation nous paraît susceptible de faire rappeler certaines notions trop oubliées dans le traitement des fractures anciennes du calcanéum.

Si les traités classiques signalent encore, avec quelque septicisme, les multiples variétés d'ostéotomie que l'on a déjà proposées (Ashurst, Gleich, Lexer), les travaux modernes paraissent bien souvent les ignorer systématiquement, ou ne les mentionnent que pour les condamner. cet ostracisme semble justifié par la majorité des cas où la prédominance de l'arthrite médio-tarsienne et sous-astragalienne indique formellement l'arthrodèse ; mais il risque de priver certains malades d'un moyen thérapeutique efficace, dont il faut seulement savoir poser les indications.

On connaît bien les désordres vaso-moteurs et trophiques qu'entraîne, sur les membres, la consolidation vicieuse d'un os long. Ne peut-on penser que le calcanéum, malgré son caractère d'os court, puisse être à la source de perturbations analogues ?

Aussi pensons-nous qu'il faut, avant de prendre une décision, analyser soigneusement les symptômes présentés par le malade, et faire la part des lésions focales à côté de celle des arthrites secondaires.

Comment faire cette distinction ?

Lorsqu'un malade souffre des séquelles d'une fracture du calcanéum, il semble qu'on puisse éliminer l'origine articulaire de ses douleurs dans deux conditions :

Ou bien les articulations du tarse sont mobiles, indolentes et leur interligne est intact sur les clichés : c'est le cas le plus rare, c'était pourtant celui du Chopart, dans notre observation ;

Ou bien, à la suite d'une évolution plus ou moins longue, ces articulations sont bloquées par une ankylose qui rend indolore — et vaine — toute tentative de mobilisation.

Dans ces deux cas, et surtout si la palpation du calcanéum révèle, comme dans notre cas, un point douloureux bien localisé, il faut penser que le foyer de fracture peut être lui-même la source de tous les troubles fonctionnels, et que c'est sur lui qu'il faut essayer d'agir.

Nous ne pouvons envisager ici les cas les plus complexes — et sans doute plus fréquents — où les deux processus mêlent leurs effets. Mais il est permis de se demander si la double arthrodèse n'aurait pas souvent de meilleurs succès, si on la complétait par une intervention sur le corps du calcanéum.

Pour notre malade, notre but était à la fois de rendre au calcanéum ses axes normaux, et de supprimer un foyer de consolidation incomplète, sinon de pseudarthrose. Aussi, comme nous aurions fait pour un os long, avons-nous remodelé ce cal vicieux par une ostéotomie avec résection cunéiforme. Le trait d'ostéotomie a reproduit sensiblement le trait de fracture principal rétro-thalamique, de façon à permettre, en somme, une réduction tardive du déplacement initial.

Ceci nous a permis de dégager le thalamus et de lui rendre son obliquité normale par rapport au reste de l'os. C'est ce que n'eût pas fait une ostéotomie du type Lexer dont le soufflet ouvert en arrière rétablit seulement l'obliquité de la face inférieure du calcanéum.

Pour maintenir la réduction obtenue, ni le plâtre, ni l'ostéo-synthèse, n'étaient suffisants ; et l'expérience nous a montré que le simple retournement d'un fragment cunéiforme ne donnait aucune sécurité pour la coaptation des fragments.

Par contre, l'enchevillement longitudinal à l'aide d'un greffon rigide nous a paru parfaitement simple et très efficace ; il a, de plus, l'avantage de permettre, éventuellement, le blocage des articulations voisines et de réaliser ainsi une véritable arthrodèse par enchevillement.

La voie d'abord, d'ailleurs classique, que nous avons employée, donne un jour très large sur la face externe de l'os et facilite les manœuvres de réduction sous le contrôle de la vue. Enfin, signalons que la pointe carrée, dont notre maître M. Ombrédanne nous a, par son exemple, enseigné le fréquent usage, nous a été d'un précieux secours, tant pour les manœuvres de réduction que pour le forage du canal préparé à notre greffon. »

L'observation et les commentaires de MM. Barcat et Bonamy nous ont paru dignes de vous être reproduits intégralement. Ils ont eu parfaitement raison, au lieu de suivre un traitement de routine, d'examiner leur malade à fond, d'analyser la douleur existant sur l'os même et de baser leur traitement par ostéotomie sur les lésions constatées. Ils méritent des félicitations pour leur sens clinique et leurs réalisations opératoires.

Quatre cas de ruptures de la rate, dont une compliquée de rupture de la queue du pancréas,

par M. **José Derisi** (Pergamino, République Argentine).

Rapport de M. Marcel Fèvre.

M. José Derisi nous a envoyé 4 belles observations de ruptures de la rate, opérées toutes avec succès. L'une d'elles se compliquait de rupture de la queue du pancréas, et M. Derisi, qui a refermé sans drainage après splénectomie et suture pancréatique, attire l'attention sur la question du drainage dans les lésions pancéatiques.

Mais avant de tirer des conclusions des observations présentées, il convient de les exposer :

Observation I. — M... (Paul), Argentin, neuf ans, entre le 11 novembre 1938 dans le service du Dr Derisi.

Antécédents personnels et héréditaires, sans importance.

Maladie actuelle : elle commence brusquement avec un traumatisme de l'abdomen : l'enfant était tombé d'un cheval, à plat ventre sur une pierre. A son arrivée à l'hôpital, il est en état de shock traumatique. Le pouls, fréquent, déprimé, bat à 140 par minute. Pâleur intense, soif ; membres très froids. Abdomen : légèrement douloureux, souple, plus sensible dans la région splénique. On fait le diagnostic d'hémorragie péritonéale, sans localiser l'organe blessé. Intervention chirurgicale : le 11 novembre 1938. Chirurgien : Dr Derisi ; aide : Dr Zini. Dès l'ouverture du péritoine, on découvre une grande quantité de sang et de caillots. On examine attentivement le foie et l'estomac. Pas de lésions séricuses de ces organes. On fait une incision complémentaire sous-costale gauche et on constate la rupture de la rate. Ligature du pédicule et splénectomie. Fermeture de la paroi en un seul plan, sans drainage. Sérum glucosé, caféine, adrénaline.

L'enfant sort de l'hôpital le 4 décembre 1938, vingt-trois jours après l'opération. Guérison.

Obs. II. — A. T..., Argentin, six ans, entre le 25 juin 1939, dans le service du Dr Derisi.
Antécédents personnels et héréditaires, sans importance.
Maladie actuelle : il souffre d'une contusion abdominale violente après l'accident : il était tombé d'une voiture en mouvement.
A son arrivée à l'hôpital, l'enfant est en état de shock traumatique : pâleur, dyspnée *sine materia*, le pouls bat à 130 par minute. Il présente à l'examen clinique un ventre souple, légèrement tympanisé ; peu de douleur au palper. Pas de défense musculaire dans aucune des régions examinées ; on constate seulement un peu de douleur dans la région splénique. L'enfant ne se plaint pas et n'a pas vomi. Trois heures plus tard, le shock est dissipé, mais le pouls bat à 140 ; pâleur extrême et soif intense. On intervient avec le diagnostic de rupture de la rate. Opération le 25 juin 1939. Chirurgien : Dr Derisi ; aide : Dr Zini. On pratique une incision médiane supra-ombilicale. Dès l'ouverture du péritoine une grande quantité de sang envahit le champ opératoire. On fait une prolongation oblique de l'incision, jusqu'à l'hypochondre gauche, en suivant parallèlement le rebord costal. On constate que le pôle supérieur de la rate est presque décapité, avec une abondante hémorragie et qu'il existe aussi une rupture de la queue du pancréas. Splénectomie. On suture au catgut l'extrémité du pancréas qui reste dans l'abdomen. Après s'être assuré qu'il n'y a plus d'hémorragie, on ferme la paroi sans drainage. Suites opératoires troublées. Caféine, sérum, régime de Wohlgemuth.
L'enfant sort de l'hôpital le 4 août 1939, un mois et dix jours après l'opération. Guérison.

Obs. III. — A. A... (Paul), Argentin, douze ans, entre le 16 juin 1944, dans le service du Dr Derisi.
Antécédents personnels et héréditaires, sans importance.
Maladie actuelle : commence tout à coup, à la suite d'un traumatisme abdominal. Douleurs abdominales diffuses, qui persistent. Après deux jours en cet état, il entre à l'hôpital. L'enfant est en mauvaises conditions physiques, avec une pâleur notable de la peau et des muqueuses, respiration superficielle. Refroidissement des extrémités. Le nez et les oreilles sont très froids. Soif intense. Rien d'important au cœur et aux poumons. Pouls hypertendu, accéléré. Il bat à 150 par minute. L'abdomen est ballonné, souple, dépressible. Le ventre est entièrement douloureux, surtout sa paroi inférieure. Au palper, on obtient une sensation cotonneuse sous les doigts. Examen du sang : hématies : 3.200.000, Globules blancs : 15.190, Hémoglobine : 62 %. On fait le diagnostic d'hémorragie interne par rupture d'un organe massif, probablement la rate. Opération : le 16 juin 1944. Chirurgien : Dr Derisi ; aide : Dr Zini. Dès l'ouverture du ventre, on découvre une abondante hémorragie. On arrive vite à la région splénique et on constate la rupture de la rate. Splénectomie. Fermeture de la paroi par plans, sans drainage. Suites opératoires irrégulières, fébriles, troublées par une congestion pulmonaire.
L'enfant sort guéri de l'hôpital, le 10 juillet 1944, vingt-quatre jours après l'opération.

Obs. IV. — R... (Henri), Argentin, onze ans, entre à l'hôpital le 7 août 1944.
Antécédents personnels et héréditaires, sans importance.
Maladie actuelle : commence avec un traumatisme ; l'enfant était tombé d'une voiture en mouvement, en se frappant violemment contre une colonne. Il s'était fait une contusion dans l'hémithorax gauche. Il entre à l'hôpital quelques heures après l'accident. Enfant en état de shock traumatique : pâleur, vomissements, pouls déprimé. Quelques heures plus tard, le shock est dissipé, mais le pouls bat à 120. L'enfant a une soif intense, il est pâle. Refroidissement des extrémités. Abdomen : souple, dépressible, légèrement douloureux à la palpation profonde de l'hypochondre gauche. On constate le signe de Quénu (douleur à l'épaule gauche) et on pense à la rupture de la rate. On fait le diagnostic d'hémorragie intra-péritonéale, par rupture de la rate. On conseille l'intervention chirurgicale. Opération : le 7 août 1944. Chirurgien : Dr Derisi ; aide : Dr Zini. Incision médiane supra-ombilicale et sous-costale gauche. Grande quantité de sang et de caillots. On constate la rupture de la rate. Ligature du pédicule en deux temps. Splénectomie. Fermeture de la paroi par plans. Suites opératoires très simples. Alimentation immédiate. Méthode de Whipple.
L'enfant sort de l'hôpital, le 26 août 1944, guéri, dix-neuf jours après son entrée.

Dans le premier cas le tableau est celui d'une hémorragie à la suite d'un violent traumatisme abdominal. Le diagnostic de l'organe lésé ne fut précisé que par l'opération.

La seconde observation comporte une étape de shock initial, un tableau

d'hémorragie persistant après disparition du shock, avec un peu de douleur dans la région splénique et le diagnostic de rupture splénique est posé avec fermeté. C'est dans ce cas que l'opérateur trouva une rupture de la queue du pancréas associée à celle de la rate.

Le troisième opéré présentait également un syndrome d'hémorragie interne qui fit porter le diagnostic de rupture d'un organe abdominal massif, et probablement de la rate. La splénectomie assura la guérison.

Dans la quatrième observation, le syndrome est celui d'une hémorragie interne, mais la douleur à l'épaule gauche, signe excellent sur lequel Jean Quénu a justement insisté, auquel il attache avec justesse un « intérêt considérable », permit un diagnostic de rupture splénique.

M. J. Derisi dirige avec compétence un service d'enfants, et ses 4 opérés ont respectivement six, neuf, onze et douze ans. Tous sont des garçons, plus exposés aux traumatismes violents. Nous savons parfaitement la fréquence des ruptures spléniques dans l'enfance et M. Derisi nous en apporte une preuve de plus. Le fait qu'il s'agit de garçons n'a rien pour surprendre puisqu'ils demeurent, par leur caractère et leurs activités, plus exposés que les filles aux traumatismes. Or, si l'on doit se rappeler la possibilité de ruptures spléniques chez l'enfant pour des traumatismes minimes ou passés inaperçus, il n'en reste pas moins qu'une violence extérieure nette est généralement en cause. Ainsi en était-il dans les 4 observations de M. Derisi, le traumatisme causal ayant été une « chute de cheval, à plat ventre sur une pierre », une « chute d'une voiture en mouvement », un « traumatisme abdominal », une « chute d'une voiture en mouvement, l'enfant se frappant violemment contre une colonne ».

Les 4 enfants ont été opérés le jour même de l'entrée à l'hôpital, précocement après le traumatisme dans trois cas. Mais le garçon de l'observation III avait été traumatisé quarante-huit heures avant et depuis ce moment souffrait de violentes douleurs abdominales. On ne trouve donc pas dans ces observations de tableau en deux temps ou de période latente, aspect que Jean Quénu a judicieusement décrit en détails et qui se retrouve assez fréquemment chez l'enfant. Le mémoire de Jean Quénu (*Journal de Chirurgie*, 1926), la thèse de Cachin (1937), fournissent des exemples de ces aspects trompeurs qu'il importe de savoir reconnaître. J. Minne en a encore apporté un fait démonstratif (Soc. de Chirurgie de Lille, 12 avril 1946), avec intervalle libre de treize jours entre l'accident et l'apparition des lésions graves. Et cependant dans ce cas la rupture du pédicule splénique était complète, avec rate libre dans la cavité abdominale.

M. Derisi paraît avoir pratiqué essentiellement des incisions médianes, complétées par des incisions obliques sous-costales. Le traitement a consisté dans la splénectomie, c'est-à-dire dans l'opération nécessaire, après évacuation du sang et des caillots, et suivie d'une fermeture sans drainage. Cette fermeture est absolument logique une fois l'hémostase obtenue.

Un point intéressant, celui du traitement de la lésion pancréatique se trouve soulevé par M. Derisi à propos de l'observation II. La rate, presque décapitée, avait été enlevée. Mais il existait en même temps « une rupture de la queue du pancréas ». Elle fut traitée par « suture au catgut de l'extrémité du pancréas qui reste dans l'abdomen ». M. Derisi referma la paroi sans drainage, et l'enfant guérit parfaitement : les suites opératoires furent cependant « troublées ». M. Derisi ne nous dit pas comment, mais considère vraisemblablement que cette fermeture n'était pas en cause, car c'est uniquement au point de vue général qu'il pose la question : « La fermeture du ventre sans drainage dans la rupture du pancréas apporte-t-elle quelque péril ? ». Vous répondrez, Messieurs, j'espère, à cette question, au cours de la discussion. Personnellement, j'estime qu'il faut distinguer les cas. J'ai plusieurs fois lié la queue du pancréas à son extrémité, au cours de l'extraction de rates ou de tumeurs du rein et j'ai refermé la paroi sans incident. Mais il s'agit là de lésions minimes sans rupture du canal de Wirsung et pour lesquelles l'écoulement du liquide pan-

créatique n'était pas à craindre. Nous savons que la rupture du pancréas peut entraîner des hématomes de l'arrière cavité et de faux kystes pancréatiques, tardivement diagnostiqués, ce qui prouve que l'épanchement de liquide pancréatique est loin d'être toujours mortel ou immédiatement grave. Mais dans le but d'éliminer les accidents primitfs d'intoxication et secondaires d'épanchements enkystés, il vaut mieux drainer. Dans le traité de technique chirurgicale, Quénu écrit à propos des ruptures pancréatiques : « L'hémostase et le drainage sont les deux objectifs essentiels. »

Dans la chirurgie d'urgence de Lejars, refondue par Brocq et Chabrut, nous voyons le conseil suivant : « Il faut toujours drainer, même après une suture des plus régulières ; un drain entouré d'une ou deux lamelles de gaze, est laissé au devant du pancréas, et le mieux est de faire sortir drain et lamelles par un orifice du ligament gastro-colique, au-dessous de la grande courbure, et de réunir dans la mesure possible l'épiploon dont la brèche a servi de voie d'abord. »

Dans la belle observation d'Aurousseau et Armingeat, rapportée à la Société de Chirurgie par M. Mocquot (5 décembre 1929), une fillette de dix ans présentait à la fois une rupture splénique (splénectomie) et une rupture du pancréas dans toute sa hauteur et son épaisseur, avec section manifeste du canal de Wirsung dont on ne voyait pas les tranches. Des points en V de rapprochement, des points superficiels d'affrontement permirent une bonne suture pancréatique, qui fut suivie de drainage par un drain et trois mèches. La guérison survint parfaitement.

Nous sommes persuadé que devant des lésions graves, M. Derisi aurait également drainé, et s'il ne l'a pas fait dans son cas, c'est parce que les désordres étaient en somme légers.

Dans les ruptures spléniques pures il est totalement inutile de drainer.

M. Derisi, en m'envoyant ses deux premières observations, heureusement complétées depuis par deux cas nouveaux, avait bien voulu m'écrire que la lecture des ruptures de la rate dans mon livre de *Chirurgie Infantile d'urgence* lui avait permis un diagnostic exact. Mais laissez-moi reporter sur Jean Quénu les mérites de ce chapitre car son mémoire du *Journal de Chirurgie* (1926) m'avait permis de suivre cliniquement et opératoirement, en connaissance de cause, les cas de ruptures spléniques de l'enfant observés dans le service de mon maître Ombrédanne.

Messieurs, je suis sûr que vous remercierez M. Derisi pour son intéressant travail, que vous le féliciterez de ses beaux succès opératoires, et que vous resserrerez, grâce à un échange d'idées, les liens scientifiques et chirurgicaux qui nous unissent à nos confrères Argentins.

COMMUNICATIONS

Sur la cholédocotomie idéale,

par M. **Pierre Mallet-Guy,** associé national.

Loin de moi l'idée de reprendre, à l'occasion de la communication récente de M. Jean Gosset sur le « drainage biliaire après cholédocotomie selon le procédé de Voelcker modifié », la discussion des indications, des avantages et des inconvénients de la cholédoco-duodénostomie. Je vous ai exposé, le 16 juin 1943 ce que je pensais et j'ai dû revenir sur cette question, plus même que je ne l'aurais voulu, les 23 mai 1945 et 27 mars 1946. Je ne pourrais que me répéter encore.

Au surplus, M. Moulonguet n'a-t-il pas excellemment, au cours de la discus-

sion qui suivit la communication de M. J. Gosset, rappelé certaines des conditions fonctionnelles de l'anastomose cholédoco-duodénale.

Sur la proposition de M. J. Gosset d'adapter à la chirurgie de la lithiase cholédocienne la technique de Voelcker, je me garderai d'apporter un jugement. Qu'il me soit permis cependant de dire que, dans les indications de reconstitution de la voie principale, pour lesquelles son auteur l'avait préconisée, cette technique ne semble pas avoir connu une grande vogue. Ces rétrécissements post-opératoires sont toujours infectés et le Voelcker expose alors au risque de fistule duodénale. J'en ai fait personnellement la fâcheuse expérience. Aussi bien me refuserai-je à suivre M. J. Gosset dans les formes graves, angiocholitiques de la lithiase cholédocienne.

Dans les formes aseptiques, ou très peu septiques, par contre, je crois que l'on peut s'orienter dans une autre voie et s'efforcer de réaliser les conditions qui nous permettront, dans un assez grand nombre de cas, de supprimer tout drainage biliaire après cholédocotomie. M. Poilleux a parfaitement posé, à mon sens, le problème. Je vous avais cité, en 1943, Kirschner qui écrivait : « Je tiens le drainage du cholédoque, effectué après son incision, comme un danger antiphysiologique, traîné avec soi depuis des dizaines d'années, dont la chirurgie moderne doit finalement se libérer. »

Mais, comme je le rappelais alors, la cholédocotomie idéale suppose, pour le chirurgien qui s'y décide, la certitude de la liberté de la voie principale et j'ajoute, celle de son asepsie.

Le contrôle manométrique et radiologique per-opératoire, que je me suis efforcé depuis six ans de mettre au point avec une pratique portant sur plus de 700 interventions, l'examen bactériologique extemporané de la bile cholédocienne, que je fais de même systématiquement pratiquer dans mon service, donnent, me semble-t-il, aujourd'hui des possibilités nouvelles à la cholédocotomie sans drainage.

Et je pense que, suivant les conditions anatomiques, cliniques, manométriques, radiologiques et bactériologiques, l'on peut logiquement choisir entre drainage biliaire externe, cholédoco-duodénostomie, papillotomie transduodénale sans drainage — que je laisse de côté aujourd'hui — et cholédocotomie idéale.

Voici les quelques exemples dans lesquels j'ai pu faire suivre une exploration de la voie biliaire principale d'une fermeture immédiate — celle-ci ayant été réalisée, soit par suture au fil de vitallium des lèvres de la cholédocotomie, soit par suture ou ligature d'un moignon vésiculaire dilaté ayant permis l'exploration du cholédoque. Plusieurs de ces malades ont été présentés avec J. Sautot à la Société de Chirurgie de Lyon. Je résumerai donc très brièvement leurs observations.

Tout d'abord, 3 cholédocotomies pour calcul de la voie principale :

Une femme de soixante-cinq ans, qui m'est adressée pour une récidive douloureuse après cholécystectomie : cholédocotomie le 25 septembre 1947, 2 calculs. Contrôle manométrique et radiologique, affirmant au surplus une hypotonie du sphincter d'Oddi. Quelques rares bacilles. Suture cholédocienne, un minuscule drain de sécurité étant laissé vingt-quatre heures dans la loge sous-hépatique. Suites idéales. Lever au deuxième jour. Quitte l'hôpital le quinzième jour.

Un homme de soixante-douze ans, présentant, à la suite de crises cholédociennes typiques, un ictère persistant depuis quinze jours. Cholédocotomie le 13 octobre 1947 : 2 calculs. Contrôle manométrique et radiologique affirmant de même une hypotonie sphinctérienne. Bile stérile. Suture cholédocienne dans les mêmes conditions. Suites parfaites. Lever au troisième jour. Revu deux mois plus tard, ayant repris 7 kilogrammes.

Une femme de soixante-deux ans, vue également en état d'ictère. Intervention le 25 octobre 1947. Exploration digitale négative de la voie principale, très dilatée. Par le cystique distendu et très court, un contrôle radiologique est pratiqué qui met en évidence un calcul solitaire

dans un cholédoque atone se vidant passivement (courbes manométriques d'hypotonie). Bile stérile. Ablation du calcul, suture au fil de vitalium du moignon cystique. Guérison sans incident, confirmée le 18 décembre 1947.

J'ai pu, dans des circonstances un peu différentes, réintervenant pour récidive douloureuse après cholécystectomie, mais ne trouvant pas d'obstacle sur le cholédoque, m'abstenir de même de tout drainage biliaire après exploration de la voie principale.

Le 12 juillet 1947, j'opère une malade de trente-neuf ans qui m'est adressée pour récidive douloureuse. Ayant découvert et incisé le moignon cystique, cathétérisé la voie principale et engagé à son intérieur un trocart deux fois coudé, j'obtiens des réponses manométriques et radiographiques d'hypotonie biliaire. La bactériologie de la bile indiquant seulement de très rares germes, je termine par une ligature du cystique sans aucun drainage et je pratique une splanchnicectomie droite. Suites des plus simples. Départ au vingtième jour. Guérison confirmée après deux mois.

De même, chez un autre malade de quarante et un ans, qui m'était adressé pour un syndrome douloureux très rapidement récidivant après cholécystectomie, la réintervention du 14 novembre 1947 permet, de même, de retrouver le moignon cystique. Les conditions manométriques et radiologiques sont également celles d'une hypotonie sphinctérienne, la bile est aseptique. Ligature du moignon cystique et splanchnicectomie droite. Suites parfaites. Départ le dix-neuvième jour.

Chez une sixième malade opérée le 18 novembre 1947, qui m'avait été adressée pour des signes récidivants et persistants à la suite d'une cholécystectomie de 1944, je ne retrouve pas de moignon cystique. Cholédocotomie : cathétérisme négatif. Clichés et courbes d'hypotonie. Bile aseptique. Suture cholédocienne. Fermeture sans aucun drainage, même médiat. Splanchnicectomie droite. Guérison sans incident.

Telles sont les conditions de sécurité, dans lesquelles peut être faite la cholédocotomie idéale, que je m'étais toujours interdite, en l'absence de contrôle manométrique et radiologique per-opératoire, et que depuis quelques années j'hésitais encore à tenter.

La notion d'une hypotonie sphinctérienne, que peut seul donner l'examen des courbes et des clichés, apporte éventuellement alors une garantie complémentaire de sécurité pour la suture cholédocienne ou la ligature du moignon cystique.

Et je pense que nous pouvons donc logiquement reprendre la vieille technique de suture cholédocienne, par laquelle Kummel, Riedel, Thornton terminèrent, il y a soixante ans, leurs premières cholédocotomies.

Certains des partisans extensifs de la cholédoco-duodénostomie avaient fait état des risques indéniables des sutures aveugles pour prôner l'anastomose. A mon sens, les deux opérations ont des indications bien distinctes.

Et je puis textuellement reprendre mes conclusions de 1945, en souhaitant de ne plus opérer que des cas bénins précocement diagnostiqués de lithiase cholédocienne, pour ne plus avoir à faire de cholédoco-duodénostomies. J'ajouterai seulement : *et pour étendre les indications de la suture primitive du cholédoque*, dans les *conditions*, que je me suis permis d'analyser devant vous et sans lesquelles ce serait, nous sommes, je crois, tous d'accord sur ce point, grave imprudence de vouloir supprimer tout drainage biliaire.

Sur les pancréatectomies pour cancer du pancréas,

par M. **Pierre Mallet-Guy**, associé national.

Le *cancer du corps du pancréas* offre bien rarement des possibilités d'exérèse, en raison d'une part de sa très rapide extension aux plans postérieurs, d'autre part de sa latence clinique, qui rend trop souvent tardif son diagnostic. Et il est

exceptionnel que les suites éloignées d'une pancréatectomie pour cancer du corps du pancréas ne soient pas marquées par de très rapides récidives.

J'ai pu réaliser tout récemment une pancréatectomie gauche pour cancer du corps du pancréas dans des conditions bien particulières. Le malade m'ayant été adressé, pour pseudo-kyste récidivant post-nécrotique du pancréas, par le Dr Debelut, de Poitiers, au nom duquel je désirerais vous présenter cette observation. L'indication de pancréatectomie me semblait précise. C'est seulement l'examen histologique de la pièce opératoire qui m'a révélé la nature maligne de la lésion pancréatique.

M. Gre..., vingt-six ans, vu le 12 novembre 1947, avec le diagnostic de pseudo-kyste récidivant post-nécrotique du pancréas.

Ce sujet, qui avait possédé jusque là une excellente santé, avait présenté le 10 avril 1946 un syndrome douloureux sous-costal gauche à allure paroxystique. Le diagnostic n'avait pas été fait immédiatement et il n'est pas fait non plus, pendant les six mois qui suivent, au cours desquels le malade continue à souffrir, se met à maigrir et fait une perte de poids de 5 à 6 kilogrammes. Il reprend son travail en octobre 1946, ne souffrant plus, digérant bien et apparemment guéri.

Mais, dans la nuit du 26 au 27 décembre 1946, une nouvelle douleur plus violente, pose cette fois, une indication opératoire, ayant fait supposer un diagnostic d'occlusion aiguë. De fait, les anses grêles et le côlon droit sont dilatés sans obstacle visible. On note un peu d'ascite, le pancréas n'est pas exploré. Une cæcostomie est faite, la sonde étant engagée dans l'intestin grêle. Ce tube est enlevé au sixième jour. L'opération n'a donné qu'un soulagement relatif. Les douleurs persistent, d'abord sourdes, puis, peu à peu plus marquées, et vers le milieu de janvier 1947, se fait jour une masse fluctuante dans la région sous-costale gauche.

Des radiographies faites alors montrent un refoulement de l'estomac en haut, et de l'angle duodéno-jéjunal en bas.

Le Dr Debelut intervient le 3 février 1947, découvre, comme il le pensait, un pseudo-kyste, contenant un liquide hématique, dans lequel peuvent être décelés des ferments pancréatiques et termine par une marsupialisation.

Le drain, qui n'avait rien donné est enlevé au bout de trois jours, la douleur persiste et la tumeur pseudo-kystique réapparaît. Une troisième intervention est pratiquée le 16 avril 1947, nouvelle marsupialisation suivie d'un écoulement abondant (près d'un demi-litre par jour) qui persiste pendant un mois et demi. Le malade est alors très amélioré. Le drain est enlevé le 28 juin, reprise rapide du poids à 2 kilogrammes par semaine, et de 46 kilogrammes, le malade retrouve presque son poids normal à 62 kilogrammes vers le 15 août. Mais, depuis cette époque, il se met de nouveau à souffrir, perd l'appétit, maigrit et retombe à 55 kilogrammes.

Lorsque je l'examine, le 12 novembre 1947, je note une résistance de l'épigastre, qui semble soulevé par une masse mal limitée et une douleur très nette dans la région sous-costale gauche.

L'examen radiologique montre une évacuation très rapide de l'estomac, dont la petite courbure est refoulée en dehors ; le point douloureux siège manifestement sur la queue du pancréas.

Les examens humoraux qui ont été pratiqués donnent tous des réponses normales, y compris l'épreuve d'hyperglycémie provoquée (0,91 — 0,13 — 0,88).

J'interviens le 18 novembre 1947, sous anesthésie générale en circuit fermé (Mlle Rademaker). Incision de Rio Branco gauche. Blocage total de l'arrière-cavité. Pseudo-kyste des dimensions d'une orange à la partie moyenne de la moitié gauche du pancréas. On commence à disséquer la paroi du kyste, laborieusement le mésocôlon et l'estomac dont on peut seulement libérer le pôle antérieur. Ponction : liquide incolore, sale. Incision de la poche : on distingue l'orifice aval du Wirsung, non l'orifice amont. Le segment amont du pancréas ne peut être isolé des adhérences extrêmement serrées qui bloquent tout. On décide alors d'enlever en masse la rate et le pancréas de gauche à droite. Libération de la rate facile. Dégagement progressif de la face postérieure du pancréas et des vaisseaux spléniques qui lui sont symphysés. Ligature des vaisseaux courts et gastro-épiploïques gauches. On arrive sur l'origine de la splénique. Ligature et section du pédicule splénique. On peut alors libérer la face postérieure du pseudo-kyste puis le segment aval induré et augmenté de volume sur 4 centimètres. Section sur la colonne du pancréas en tissus apparemment sains. Ligature du Wirsung. Suture de la tranche pancréatique. Enfouissement péritonéal très

correct. Péritonisation du lit pancréatique par suture de l'angle gauche du côlon au lambeau péritonéal sus-pancréatique. Bascule du grand épiploon qui est dégagé de ses adhérences à la paroi antérieure dans l'arrière cavité. Suture de l'estomac au côlon transverse, sauf à la partie interne, laissant passage d'un drain en regard du moignon pancréatique. Hémostase parfaite de la loge splénique. Suture pariétale sans autre drainage. Durée de l'opération : trois heures. Un litre de sang.

L'analyse du liquide pancréatique le révèle stérile, mais contenant de la lipase et de la trypsine.

Les suites opératoires sont idéales. Ablation du drain le 21 novembre, aucun écoulement ne s'étant produit, le drain est enlevé le deuxième jour ; cicatrisation par première intention.

J'ai eu des nouvelles de cet opéré le 29 décembre 1947, elles sont aussi bonnes que possible.

Il s'agissait pour moi d'un cas de pseudo-kyste rebelle à la marsupialisation en raison d'une nécrose du canal de Wirsung, exemple typique de cette indication que je me suis efforcé de dégager de la pancréatectomie gauche d'amont.

Comme vous pouvez le voir sur cette photo, l'on distingue dans le fond de la poche les orifices du canal de Wirsung. Il n'y avait rien qui permettait de penser à autre chose qu'à des lésions inflammatoires, sauf cependant un ganglion augmenté de volume et un peu induré que j'avais enlevé en bloc avec la partie aval de la glande, dont il surmontait la zone contiguë au pseudo-kyste.

Des prélèvements faits en divers points de la pièce opératoire furent examinés par le Dr Feroldi dont le diagnostic fut le suivant :

1° En amont du pseudo-kyste, pancréatite chronique.

2° La poche du pseudo-kyste ne contient aucun élément épithélial, mais seulement un tissu collagène pauvre en cellules.

3° En aval du pseudo-kyste, épithélioma glanduliforme constitué de rubans cellulaires séparés par des travées collagènes.

Cette observation peut prêter à des interprétations diverses. Il est évident que l'histoire s'est déroulée comme celle d'une pancréatite aiguë, d'abord œdémateuse, puis nécrotique, qui aboutit à la constitution d'un pseudo-kyste, lequel était resté rebelle à deux marsupialisations successives. Une telle histoire peut se voir lorsque le processus nécrotique a interrompu le canal de Wirsung, et rendu, de ce fait, illusoire l'effet du drainage. Deux possibilités thérapeutiques peuvent être envisagées en pareille circonstance : l'anastomose ou la pancréatectomie gauche, si le siège des lésions l'autorise.

Une première hypothèse serait qu'à l'origine il s'agissait bien effectivement d'un processus d'auto-digestion pancréatique banal, et que secondairement dans ce foyer inflammatoire chronique ait pu évoluer une tumeur.

Je ne suis pas très satisfait par cette interprétation, et je crois qu'il vaut mieux imaginer que l'épithélioma existait à l'origine, et que, dès ses premiers stades évolutifs, il s'est compliqué d'accidents de pancréatite aiguë, soit que la transit du canal de Wirsung ait été perturbé, soit que des accidents d'ordre vasculaire aient été en cause. L'on connaît certes les formes kystiques des tumeurs du pancréas et des sarcomes notamment, mais les manifestations aiguës sont beaucoup moins classiques au cours de l'évolution des tumeurs malignes du pancréas.

J'ai eu l'occasion de conserver un premier exemple que j'avais publié avec J. Feroldi dans le *Lyon Chirurgical* en 1944.

Il s'agissait d'une histoire assez comparable à celle de ce malade, marquée par des accidents aigus répétés. C'était, là encore, avec le diagnostic de pseudo-kyste post-nécrotique que j'étais intervenu et que j'avais fait une pancréatectomie gauche. Les suites opératoires avaient été des plus simples, mais une récidive assez rapide était survenue (août-septembre), et la malade avait été revue cinq mois plus tard avec une grosse tumeur de l'hypochondre gauche, pour laquelle j'étais réintervenu le 24 septembre, sans avoir pu rien faire d'utile. L'examen

histologique des fragments prélevés sur la pièce de pancréatectomie avait répondu : épithélioma kystique du pancréas avec métaplasie malpighienne.

Au dossier du traitement des tumeurs du pancréas, je voudrais joindre l'observation d'un malade porteur d'un épithélioma langerhansien de l'isthme du pancréas, qui avait dépassé les limites possibles de l'exérèse, mais pour lequel j'avais cru devoir envisager un traitement radiothérapique :

M. Ruff..., cinquante-deux ans, m'est adressé, le 21 octobre 1947, par le D[r] Convert, de Bourg, avec le diagnostic de cancer du corps du pancréas. Excellente santé jusqu'à mai 1947, date à laquelle surviennent des douleurs gastriques sans rapport précis, presque quotidiennes, douleurs peu intenses d'ailleurs, mais s'accompagnant d'un amaigrissement et d'une baisse dans la tension artérielle de 13 p. 100.

En juin, des radiographies sont faites qui ne montrent rien à l'estomac, le syndrome douloureux persiste, l'amaigrissement progresse. De nouvelles radiographies de l'estomac sont faites en septembre, qui ne montrent toujours rien, et aucun diagnostic précis n'est fait jusqu'au jour où le malade consulte le D[r] Convert qui s'oriente vers l'idée d'une tumeur du pancréas, diagnostic qui s'appuie d'ailleurs sur une épreuve des noyaux de Schmidt, tout à fait nette.

Lorsque j'examine le malade le 21 octobre 1947, je note un amaigrissement de 25 kilogrammes, l'absence de tout signe précis. A l'examen clinique, une déformation, peu marquée d'ailleurs, de la région antrale par compression semble-t-il. Il n'y avait aucun signe faisant supposer une tumeur endocrinienne.

Le D[r] Convert avait fait faire une glycémie qui était à 1 gr. 10 le 22 novembre. Le triangle d'hyperglycémie était normal : 0,98 — 1,97 — 1,05, les autres examens humoraux négatifs. Le malade étant très affaibli, je fis faire une transfusion la veille de l'intervention que j'ai pratiquée le 28 octobre 1947, sous anesthésie générale en circuit fermé (M[lle] Rademaker). Incision de Rio Branco, découverte d'une tumeur de l'isthme du pancréas adhérente de toutes parts, au foie, à l'estomac en arrière. Je me contentai d'une biopsie, aucune indication n'étant par ailleurs posée sur l'état des voies biliaires, la tête du pancréas étant strictement normale.

L'examen histologique pratiqué par le D[r] Féroldi répondit : épithélioma lobulé de structure endocrinienne, sans aucune différenciation glandulaire : épithélioma langerhansien.

Les suites opératoires furent simples et dès le vingtième jour, je demandai, sur la foi de la réponse histologique, au D[r] Giraud, d'entreprendre un traitement radiothérapique.

Le malade rentra chez lui, le 6 décembre 1947, manifestement amélioré, ayant repris un peu de poids, mais des nouvelles reçues ces jours derniers me laissent entendre que cette amélioration n'aura pas été de longue durée, car des douleurs sont survenues qui laissent supposer une reprise évolutive de la tumeur, laquelle avait été, manifestement, mais trop passagèrement stoppée par les rayons.

L'intérêt de cette observation, outre le retard apporté au diagnostic, qu'évidemment rien dans les premiers mois ne permettait de faire, ni même d'envisager de façon quelque peu logique, me semble représenté par l'absence de tout retentissement fonctionnel d'un épithélioma langerhansien, un des facteurs classiques du syndrome d'hyperglycémie.

Le caractère endocrinien de la tumeur permettait d'espérer un secours de la radiothérapie qui resta pratiquement inopérante.

Contentons-nous d'insister à notre tour sur la nécessité de penser aux tumeurs du corps du pancréas devant tout syndrome rappelant celui d'un cancer gastrique, sans signe radiologique intrinsèque de l'estomac.

Les *tumeurs de la tête du pancréas* nous offrent assurément de plus fréquentes possibilités d'exérèse et, si la technique opératoire est ici plus complexe, l'on peut espérer plus souvent arriver avant le stade d'inopérabilité. Le problème de la duodéno-pancréatectomie pour cancer de la tête du pancréas est, du point de vue technique, très proche de celui du traitement des tumeurs malignes de l'ampoule de Vater. La même opération est de règle, elle rencontre seulement de plus grandes difficultés, en raison des adhérences de la tumeur du pancréas, au

confluent portal notamment, et offre moins d'espoir d'une guérison définitive, surtout dans les tumeurs d'origine sécrétoire de la glande.

La duodéno-pancréatectomie dont la préhistoire est jalonnée par de nombreuses recherches expérimentales et cadavériques, de Sauvé, de Cotte notamment, n'a pris son essor qu'avec Whipple, Parson et Mullins qui apportèrent en 1935 une première série de succès. Il s'agissait de cancers de l'ampoule de Vater. Et deux ans plus tard, A. Brunschwig pouvait apporter un premier exemple de cancer de la tête du pancréas opératoirement guéri avec survie de quatre-vingt-cinq jours. Des observations nouvelles ont été rapportées presque chaque année Outre-Atlantique, et, parmi les importantes statistiques qui ont été récemment publiées, il faut relever celle de Cattell (de Lahcy Clinic), en 1945 : 18 duodéno-pancréatectomies, avec une mortalité de 17 p. 100, dont 4 cas de cancer du pancréas, et celle de Waugh et Clagett (de la Mayo Clinic), en 1946 : 30 cas, mortalité de 20 p. 100, dont 17 cancers de la tête avec 8 récidives de cinq à neuf mois, et 6 guérisons suivies de trois à sept mois.

Je me suis intéressé depuis 1943 à ce problème et les quelques tentatives que j'avais pu faire m'avaient montré la nécessité, pour faire correctement une telle chirurgie, d'un certain nombre de conditions que je me suis efforcé de réaliser.

En premier lieu, l'organisation dans mon service d'un laboratoire de chimie permettant, à tout moment, d'avoir un inventaire précis des fonctions hépatiques et des divers métabolismes.

En second lieu, la collaboration d'un anesthésiste réanimateur qualifié, qui puisse prendre toute la responsabilité des soins per-opératoires.

Celle d'un histo-pathologiste, qui puisse donner en cours même d'intervention, toutes précisions diagnostiques.

Enfin le choix d'une technique qui réduise au minimum le risque de la fistule pancréatique, qui me semble être une des plus redoutables complications de cette chirurgie. C'est ainsi, qu'entre autres, l'opéré auquel j'ai fait allusion à la Société de Chirurgie de Lyon en 1943, avait fait tardivement, alors que la partie semblait gagnée, une désunion de l'abouchement pancréatico-gastrique, que j'avais réalisé, et avait fini par succomber.

De ce point de vue technique je crois que, si l'on veut considérer comme un idéal souhaitable l'opération en un temps, il faut la réserver à des sujets opérés très précocement, après une ou deux semaines d'ictère, et je pense que pour le genre de malades, qui nous sont généralement adressés, il faut se résoudre à opérer en deux temps, une gastro-entérostomie étant adjointe à la cholécysto-gastrostomie au cours de la première séance opératoire.

La ligature du canal de Wirsung avec suture du moignon pancréatique a été préconisée et il ne semble pas qu'elle ait le même inconvénient pour l'homme que pour le chien, chez lequel elle entraîne obligatoirement une dégénérescence graisseuse du foie. Il ne paraît pas que l'on ait à craindre de gros troubles de déficit digestif, mais il me semble préférable, tout de même, de réaliser l'abouchement de la tranche pancréatique dans une anse jéjunale. A cet égard, je me rallie entièrement au procédé de Cattell, qui assure la plus grande sécurité dans les suites immédiates.

Il est permis de la sorte d'envisager la suppression de tout drainage après hémostase rigoureuse du lit pancréatique.

Les radiographies et courbes que je me permets de vous projeter concernent une malade que j'ai présentée à la Société de Chirurgie de Lyon le 4 décembre 1947, et dont vous trouverez l'observation détaillée dans le *Lyon Chirurgical*, avec R. Koppès, J. Sermonard et Mlle M. Rademaker. J'ai pu réaliser chez elle, point par point, le 17 novembre 1947, ce programme que je viens de vous énoncer. La duodéno-pancréatectomie a été faite trois semaines après l'opération dérivatrice. Les suites en ont été remarquablement simples, l'opérée s'est levée le troisième jour, cicatrisation par première intention, et des radiographies après

ingestion de bouillie barytée ont affirmé l'excellent fonctionnement de l'abouchement pancréatico-jéjunal.

Il s'agissait d'un épithélioma du pancréas. C'est, je crois, la première observation française de duodéno-pancréatectomie pour tumeur maligne du pancréas suivie de guérison. J'ajoute que le type histologique de la tumeur laisse quelque espoir quant aux résultats éloignés, car il s'agissait d'un épithélioma excréteur, c'est-à-dire la forme la moins rapidement évolutive des tumeurs malignes du cancer.

PRÉSENTATIONS DE MALADES

Gastrectomie totale pour néoplasme juxta-cardiaque, suivie d'hémicolectomie droite en un temps pour néoplasme du colon ascendant deux mois plus tard,

par MM. **Rudler, Conte** et **Guéret.**

Je me permets de vous présenter, avec ses radiographies, une malade de soixante-neuf ans qui a subi vaillamment, à quelques semaines d'intervalle, une gastrectomie totale et une hémicolectomie droite en un temps.

Elle me fut adressée au début d'octobre 1947 par notre Collègue Lambling pour un néoplasme juxta-cardiaque de l'estomac (radiographies). Je fis le 14 octobre une gastrectomie totale par voie abdominale suivant le procédé de Lefèvre. Les suites opératoires furent très simples, comme en témoigne la feuille de température. Sur la pièce, on voyait une ulcération plane de la dimension d'une pièce de deux francs, sur la petite courbure, très près du cardia. L'examen histologique fit la preuve d'un épithélioma atypique infiltrant et ulcéré. Malheureusement, une coupe menée au ras de la tranche de section œsophagienne montre la présence de nodules néoplasiques dans la sous-muqueuse à ce niveau. Le pronostic éloigné reste donc très réservé. Un néoplasme de cette localisation aurait dû être opéré par voie thoracique, mais j'avais choisi la voie abdominale à cause de l'âge et du mauvais état général de la malade.

Au début de décembre, elle m'est présentée à nouveau parce que des troubles digestifs d'un caractère différent ont incité à pratiquer une radiographie colique : elle montre une tumeur sténosante du colon ascendant. Je fis donc le 12 décembre une hémicolectomie droite en un temps, dont les suites furent aussi simples que celles de la gastrectomie totale, comme vous pouvez le constater sur la deuxième feuille de température.

La pièce opératoire présentait une grosse tumeur de l'ascendant, à la fois sténosante et bourgeonnante, avec sphacèle en surface des bourgeons néoplasiques. L'examen histologique n'a pas encore été fait.

M. Guéret a bien voulu réaliser un cliché que je crois assez exceptionnel, sur lequel vous pouvez voir l'anastomose œsophago-jéjunale, les anses grêles, puis l'anastomose iléo-transverse iso-péristaltique avec le reste du transverse et le descendant injectés.

J'ajoute que cette malade, qui n'a plus du tout d'estomac et seulement la moitié de son côlon, s'alimente et va à la selle normalement et ne présente plus aucun trouble digestif.

(*Clinique chirurgicale de l'Hôtel-Dieu*, professeur P. Brocq, et Service du Dr A. Lambling.)

Phalangisation de trois métacarpiens après section des cinq doigts de la main droite,

par M. **Julia.**

Présentation faite par M. Sauvage.

Je vous présente le malade dont la main droite privée de ses cinq doigts était réduite à l'état de battoir inutilisable. Grâce à l'ingéniosité et à la patience de mon interne Julia qui l'a opéré et rééduqué, il possède maintenant une double pince métacarpienne qui lui permet de se livrer à des travaux, même délicats.

Section du sciatique poplité externe à sa terminaison au niveau de la tête du péroné. Guérison rapide après suture,

par M. **Fèvre.**

Si les sutures du tronc du S. P. E. donnent de nombreux succès, et nous en avons nous-mêmes obtenu un après lésion par morsure de singe, il n'en va pas de même lorsque le nerf se trouve coupé au niveau de la tête du péroné, et qu'il faut réunir d'une part le tronc du S. P. E., d'autre part, l'origine des nerfs tibial antérieur et musculo-cutané.

Nous avons rencontré deux fois la lésion du S. P. E. à son épanouissement. Le premier de ces cas concerne un enfant opéré dans le service de notre maître Oombrédanne dont nous étions l'assistant. La mode était alors aux greffes de moelle animale et M. Gosset eût l'amabilité de nous donner une greffe préparée par son service. Malheureusement, le résultat fut nul et nous avons dû pratiquer des opérations squelettiques, chez cet enfant pour obvier aux défauts persistants de la marche.

Par contre, nous venons d'obtenir un heureux succès par suture directe du tronc et des branches d'épanouissement du nerf. Voici l'observation de cet enfant :

S... (Jean-Pierre), huit ans, entre dans notre service de Saint-Louis le 1er octobre 1945. Il est opéré par le service de garde qui nous laisse le compte rendu suivant : « Plaie de la jambe au tiers supérieur intéressant toute l'épaisseur de la peau sur une longueur de 7 centimètres environ, ainsi que les muscles péroniers. Le S. P. E ne semble pas être intéressé par la plaie. »

Mais le 14 octobre, nous voyons personnellement ce petit malade qui accuse une douleur à la face dorsale de son pied droit. Force nous est de constater l'existence d'un pied tombant, qu'il lui est impossible de redresser et de porter en dehors. En outre, il existe une zone d'hyperesthésie, au dos du pied, en particulier au niveau des trois premiers espaces intermétatarsiens, atteignant son maximum au 2e espace. La sensibilité, par contre, paraît normale au niveau du 4e espace. La paralyise du S. P. E. est évidente. Nous pensons, étant donné les premiers renseignements, qu'il existe peut-être une simple compression par le tissu fibreux cicatriciel. Un examen électrique du 17 octobre vient cependant augmenter nos doutes quant à une section primitive, car il indique une R. D. complète au niveau de la loge antéro-externe de la jambe gauche et une inexcitabilité du tronc du S. P. E. au courant galvanique. L'enfant suit quelques jours un traitement par ionisation iodurée, pour tâcher d'assouplir la cicatrice. Mais nous trouvant à la troisième semaine après l'accident, nous décidons d'opérer. En effet, selon Young, c'est entre le quinzième et le vingt-cinquième jour que les meilleures conditions biologiques se trouvent réalisées, la prolifération des cellules de Schwann atteignant alors son maximum d'activité.

C'est le 24 octobre, donc vingt-trois jours après l'accident, que nous intervenons : « Par une incision en baïonnette, coudée en regard du col du péroné, on découvre successivement

le tronc du S. P. E. et sa pénétration dans la loge péronière. Il avait été sectionné juste au-dessus de son épanouissement ; son segment supérieur, renflé, reste vaguement relié par quelques tractus fibreux au segment inférieur dont le névrilemme rassemble encore les différentes branches, déjà nettement séparées. Après section du nodule supérieur sur 1 centimètre, après section inférieure plus économique, on suture à la soie fine l'extrémité supérieure par le névrilemme uniquement à 3 cordons nerveux inférieurs isolés : le nerf tibial antérieur, le nerf musculo-cutané, et une branche qui s'enfonce dans le long péronier latéral (nerf supérieur du long péronier latéral, vraisemblablement). Dans ces nerfs inférieurs, force est de traverser le cordon nerveux pour assurer une bonne coaptation. La suture a pu se faire sans traction notable, le genou étant fléchi. Après fermeture, le membre inférieur est plâtré dans cette position. »

Les suites opératoires ont été parfaitement simples. Le plâtre en flexion a été maintenu environ un mois. Trois mois et demi après l'enfant marche, mais steppe encore et un traitement électrothérapique lui est conseillé.

Quatre mois et demi plus tard, la mobilité semble entièrement revenue : extenseurs et péroniers ont repris leur vigueur. Le résultat est excellent, mais il persiste encore un certain degré d'atrophie musculaire.

En juin 1947, on ne peut plus se douter que l'enfant a eu une paralysie du S. P. E. Et cependant, il persiste même à l'heure actuelle, plus d'un an après l'accident, une légère atrophie musculaire qui porte non seulement sur la jambe, mais même sur la cuisse !

Les examens électriques ont permis de suivre la récupération nerveuse. Le 13 mars 1947, six mois après la suture, on note encore : « Inexcitabilité faradique. Au galvanique, on ne peut exciter les muscles avec un courant tolérable, mais on obtient leur contraction en agissant sur le S. P. E. » Le 28 octobre 1947, le Dr Méry donne le résultat suivant : « Sur le nerf S. P. E., légère élévation du seuil de l'excitation. Sur les muscles : jambier antérieur, long extenseur, long et court péronier latéraux, élévation discrète du seuil ; extenseur propre du 1er et du pédieux, forte élévation du seuil, la diffusion du courant dans les muscles sains empêchant pour des intensités supportables de noter le seuil d'excitation. »

En résumé : Section du S. P. E. à sa bifurcation, suture secondaire trois semaines plus tard, plâtre en flexion du genou, guérison clinique en quatre mois et demi, réactions électriques proches de la normale un an plus tard.

Certains points particuliers méritent de retenir l'attention :

1° Le jeune âge du malade : huit ans. Certains disent les résultats des sutures nerveuses plus favorables chez l'enfant, mais sans s'appuyer sur des statistiques solides. Par contre, la suture nerveuse est souvent difficile. Si le névrilemme a pu être utilisé seul pour appuyer les fils dans le segment supérieur du nerf, il a fallu traverser les nerfs inférieurs avec les petites aiguilles et la soie très fine dont nous nous servons pour les becs-de-lièvre.

2° Le nerf S. P. E. reste un bon nerf, où la rapidité de poussée des cylindraxes est connue. Mais, néanmoins, les résultats paraissent assez décevants et inconstants, même pour la suture. Les observations publiées ou notées dans les statistiques paraissent, d'ailleurs, concerner essentiellement des lésions du tronc nerveux. Celles de son épanouissement sont notées parfois pour leur gravité, ce qui n'a rien d'étonnant puisque nous avons dû réunir à un bout supérieur trois nerfs inférieurs et que ces sutures multiples compliquent la technique opératoire, multipliant le matériel de suture, et risquent d'augmenter le nombre des « erreurs d'aiguillage ».

3° C'est une suture secondaire qui nous a donné le succès, et nous rappellerons que Seddon, Zachary, conseillent cette suture pour deux raisons : la difficulté de situer le point de section opératoire sur le segment supérieur aussitôt après la section traumatique, la consistance du névrilemme plus ferme au bout de quelques semaines qu'après l'accident.

Devant l'absence de suture primitive, nous avons donc délibérément attendu les délais de Young qui considère que les meilleures conditions biologiques sont acquises entre le quinzième et le vingt-cinquième jour après l'accident, époque à laquelle la prolifération des cellules de Schwann atteint son maximum d'activité.

4° Localement, pour la suture, nous avons utilisé de la soie colorée, bien que certains, comme Sanders, préfèrent la soie blanche. Nous n'avions pas de soie blanche suffisamment fine sous la main.

La suture, sur le bout supérieur, a été classique, par le névrilemme. Si pour les trois nerfs, nous avons dû faire des points transfixiants, nous pouvons rappeler que certains, comme Spurling, conseillent un point transfixiant d'appui, pour éviter la persistance d'un caillot entre les deux bouts nerveux suturés.

5° Naturellement, un plâtre maintenant la position de flexion du genou a permis d'obtenir une bonne immobilisation, sans traction sur le nerf.

C'est surtout en raison du siège de la lésion, en pleine bifurcation du S. P. E. que nous avons cru utile de vous présenter cet enfant, pour lequel le résultat opératoire est excellent.

Séance du 21 Janvier 1948.

Présidence de M. Pierre Brocq, *président.*

CORRESPONDANCE

Une lettre de M. R. Loicq, secrétaire général des Journées Médicales de Bruxelles, invitant l'Académie de Chirurgie à se faire représenter par un délégué officiel à la 22e Session de ces Journées qui se tiendront du 13 au 16 juin 1948.

A PROPOS DU PROCÈS-VERBAL

Sur la technique d'œsophagoplastie de Judine,

par M. **R. Gueullette.**

Le très beau film qui nous a été présenté à la précédente séance de l'Académie (un des rares films réellement instructifs qu'il nous ait été donné de voir) me semble bouleverser les notions que nous avions en France sur l'œsophagoplastie et apporter à sa technique un progrès considérable.

Quelques points particulièrement intéressants méritent d'être soulignés ; il y a place aussi pour quelques critiques, tout au moins théoriques.

En supprimant le segment cutané du néo-œsophage, l'anastomose directe œsophago-intestinale simplifie considérablement l'intervention qui devient réalisable en deux temps.

Malgré sa complexité apparente, le temps abdominal était jusqu'ici le plus simple et ne donnait lieu à aucun mécompte. Par ailleurs, les plus grosses difficultés rencontrées apparaissaient alors que l'œuvre était près de son achèvement et, notamment, lors du raccord terminal, tube cutané-œsophage cervical. J'ai actuellement dans mon service un malade entrepris il y a une vingtaine d'années par Grégoire, chez lequel ni lui-même, ni les chirurgiens qui l'ont tenté après lui, n'ont pu mener à bien ce temps ultime. Chez un autre jeune malade, j'ai pu, en quelques semaines établir les segments intestinal et cutané, les raccorder, mettre l'œsophage sectionné à la peau ; or, je suis arrêté par le raccord terminal pour lequel deux tentatives sont déjà restées vaines. L'opération de Judine supprime le temps le plus difficile de l'œsophagoplastie.

Ce but ne peut être atteint que grâce à la mobilisation d'une anse intestinale

très longue ; et c'est bien là le point le plus intéressant de cette nouvelle technique.

Lorsque, en 1944, je vous ai présenté un malade porteur d'un œsophage entièrement reconstruit par plastie, j'attirais votre attention sur l'intérêt qu'il y aurait à faire monter l'anse aussi haut que possible afin de réaliser son anastomose directe avec l'œsophage cervical. Et je posais alors la question de savoir dans quelle mesure, en vue d'obtenir la mobilisation du long segment d'anse grêle indispensable, il nous était permis de sectionner un, voire deux piliers artériels mésentériques. Mon ami Cordier qui a, sur ma demande, repris l'étude de la valeur des arcades artérielles intestinales, m'avait déjà donné à ce propos quelque espoir. Le film de Judine nous montre de façon péremptoire que, en conservant l'arcade bordante et elle seule, on peut se permettre d'isoler 50 à 60 centimètres de grêle sans compromettre sa vitalité. C'est là un point capital. Reste à savoir si la réalisation de ces multiples ligatures est applicable à tous les cas.

Je voudrais, en second lieu, souligner l'intérêt de la spatule que Judine a réalisée pour pratiquer la tunnelisation sous-cutanée. Mais j'aimerais savoir, à son propos, s'il ne lui arrive pas, dans son cheminement aveugle, de rencontrer la série des artères perforantes intercostales et de créer quelque dégât parmi celles-ci.

L'anastomose latéro-latérale œsophago-jéjunale, que Judine établit au cou, me paraît être le point le plus critiquable de sa technique. Il est certain que la motricité œsophagienne restant intacte, les premières bouchées dégluties sont conduites directement par le péristaltisme jusqu'à la poche sus-jacente au rétrécissement. Et je pense que la déviation latérale du circuit vers le jéjunum ne commence que lorsque l'œsophage est lui-même rempli. S'il en est bien ainsi, la persistance de la poche sus-stricturale toujours pleine d'aliments en fermentation et les risques d'infection péri-œsophagienne que cela implique, m'apparaissent comme de très graves dangers. Quelques clichés radiographiques nous auraient éclairés sur ce point ; il est regrettable qu'ils n'aient pas accompagné le film.

Je pense qu'à cette anastomose latéro-latérale, il faut préférer, tout au moins en théorie, la section de l'œsophage cervical, et son anastomose directe, par invagination ou autre, avec le bout supérieur de l'anse jéjunale. Je ne crois guère aux dangers d'infection médiastinale, nés de l'abandon du bout inférieur de l'œsophage, si l'on a pris le soin de bien fermer sa tranche de section et de l'amarrer à la peau.

Enfin, une dernière critique doit être formulée. La technique de Judine supprime toute digestion gastrique : en effet, les aliments ingérés ne prennent contact avec les sucs digestifs qu'à l'union des deux branches de l'Y intestinal, c'est-à-dire à environ 12 à 15 centimètres de l'angle duodéno-jéjunal. Or, les liquides digestifs amenés par l'anse grêle supérieure représentent l'ensemble des sucs gastriques, pancréatique et de la bile ; c'est dire que leur valeur peptique doit être bien diminuée, et que les aliments échappent complètement à l'action de la pepsine gastrique.

Personnellement, je pratique toujours une anastomose latéro-latérale entre l'œsophage néoformé et l'estomac. Les clichés que je vous ai présentés montraient que, grâce à un artifice de construction de l'anastomose, la totalité de la baryte ingérée pénétrait dans l'estomac, qu'elle y séjournait un temps normal pour être ensuite évacuée par le pylore dans des conditions strictement physiologiques. Ainsi le temps gastrique de la digestion ne se trouve en aucune manière perturbé ; et je pense que ce fait n'est pas sans valeur.

Avec ces quelques réserves, cette technique courageuse d'œsophagoplastie, sans doute timidement proposée autrefois, mais mise au point et exécutée déjà à de nombreux exemplaires par Judine, nous apparaît comme un très grand progrès, et il y a lieu d'en féliciter son auteur.

COMMUNICATIONS

Sur 100 interventions pour sciatique,

par MM. **Pierre Wertheimer**, associé national, **Louis Mansuy**, **Jacques Bourret** et **R. Gauthier** (de Lyon).

Peut-être n'est-il pas encore trop tard pour rouvrir devant vous le débat sur la thérapeutique chirurgicale des lombo-sciatiques, encore que des communications récentes et plus riches que la nôtre aient sans doute fixé vos convictions et déterminé votre attitude. Les statistiques importantes qui vous ont été apportées, celles de Petit-Dutaillis et Pertuiset, de Sicard, reflètent le légitime crédit fait à cette chirurgie pour le succès de laquelle de Sèze et Petit-Dutaillis ont si remarquablement œuvré. Nous nous sommes engagés dans cette voie à leur suite. Si nous livrons aujourd'hui quelques commentaires issus de notre propre expérience, c'est qu'il nous est apparu que sur certains points elle nous autorisait, soit des affirmations, soit des négations susceptibles d'être soumises à votre arbitrage.

Nous ne ferons état que d'observations empruntées à des malades opérés depuis assez longtemps pour que leur état définitif puisse être équitablement jugé et, dans cet esprit, nous avons limité notre étude à 100 observations. Sur leur analyse impartiale nous avons fondé notre opinion : c'est dire qu'elle ne fut pas immuable et que notre comportement, tant dans les examens préalables, que dans la technique opératoire, a quelque peu varié. De ces variations le dépouillement des faits porte la marque.

A la façon de Petit-Dutaillis et de Sicard, nous avons divisé nos cas en sciatiques discales et sciatiques non discales étant bien entendu que parmi ces dernières ont pu se glisser des cas où la hernie nucléaire a pu être méconnue.

Les sciatiques par hernie discale. — Elles sont au nombre de 44 et s'opposent à un total de 53 observations dans lesquelles la hernie discale ne put être incriminée.

Dans 47 cas il convient d'opposer ceux, au nombre de 32, où l'opération fut toute entière extra-durale et réduite à l'ablation simple du nucléus et ceux où l'ablation fut réalisée par voie intra-durale, qu'elle ait été (3 cas) ou non (12 cas) associée à une radicotomie.

a) *Sciatiques opérées par ablation simple du nucléus sans ouverture de la dure-mère.* — Ces 32 cas nous ont fourni : 29 excellents résultats, 2 bons résultats, 1 résultat moyen, soit, au total : 97 p. 100 de succès.

Ils offrent assurément, à la thérapeutique chirurgicale et aux malades, leurs chances les meilleures. L'échec est exceptionnel et ne saurait correspondre qu'à une erreur ou à une complication technique, ou bien à la méconnaissance d'une dualité dans la compression. La guérison est habituelle, le soulagement de la douleur, le plus souvent immédiat, parfois seulement plus tardif, ne se manifeste qu'au bout de deux ou trois jours. Chez 31 de nos malades sur 32, la guérison s'est maintenue complète si, du moins, celle de la sciatique est exclusivement envisagée, car certains malades conservent des crampes, surtout nocturnes et affectant le mollet ou bien les derniers orteils ou encore la face postérieure de la cuisse.

La réflectivité, la force musculaire sont lentement récupérées ; en fait, les délais sont variables. Dans 50 p. 100 de nos cas le réflexe achilléen est demeuré aboli ou très faible. L'atrophie musculaire persiste longtemps ; l'hypotonie, par contre, disparaît plus rapidement. Les troubles objectifs de la sensibilité suivent une évolution régressive qui ne se superpose pas à celle de la réapparition des réflexes ; ils peuvent persister pendant plus de six mois.

Nos malades ont repris le travail dans des délais qui ont varié entre trois et six mois.

Les séquelles sont rares et légères. Nous n'avons pas observé jusqu'ici de récidive. Certains malades conservent des dysesthésies, une plus grande fatigabilité. En vérité, l'unique séquelle durable et gênante est la lombalgie ; nous en avons observé 3 cas : dans ces 3 cas, il avait été fait usage d'une laminectomie, c'est-à-dire que le canal vertébral avait été largement ouvert sur la hauteur d'une vertèbre, la 5e lombaire. Ces lombalgies étaient associées à une certaine raideur du rachis ; elles se montrèrent rebelles à la physiothérapie. Il nous paraît hors de doute qu'elles sont imputables à l'intervention osseuse. Nous partageons à cet égard l'opinion de nombreux chirurgiens étrangers, Love, Grant, Pennybacker, celle aussi exprimée par de Sèze et Guillaume sur le rôle préjudiciel de toute atteinte portée à l'équilibre de la charnière lombo-sacrée et sur l'obligation de réduire le préjudice au minimum. Il nous paraît incontestable que l'ouverture large du canal vertébral, l'atteinte apportée aux articulations latérales, sont génératrices de troubles statiques douloureux et que nos efforts doivent viser à l'usage d'une voie d'abord limitée au service d'une localisation rigoureuse. Au cours de ces derniers mois, chacun de nous s'est efforcé à réaliser ces améliorations techniques. Nous reconnaissons bien volontiers que le type physique du malade, sa position, le siège de la hernie discale se prêtent de façon inégale à la statisfaction de celles-ci.

b) *Sciatiques opérées par ablation simple du nucléus, mais avec ouverture de la dure-mère.* — Le temps intradural fut imposé, soit par l'obligation d'une exploration, soit surtout, et au début de notre pratique, par l'emploi du lipiodol et le souci de son évacuation.

Sur ces 9 cas, 6 ont fourni un bon résultat, soit 66 p. 100 ; nous avons enregistré, par contre, 1 résultat médiocre et 2 mauvais résultats.

Dans l'ensemble, les suites opératoires furent moins simples, souvent troublées par des douleurs contro-latérales à type sciatique ou diffuses, par une rétention d'urine passagère, par une réaction méningée, bref, par des signes d'arachnoïdite.

Deux fois l'amélioration fut très lente ; elle exigea des traitements physiothérapiques complémentaires. Deux malades conservent un syndrome de la queue de cheval discret avec des troubles génitaux et une hypoesthésie associée qui régresse doucement. 2 sont pensionnés à 20 p. 100. Sur ces 9 malades, 8 se plaignent de lombalgies tenaces ; quelques-uns ont dû changer de travail.

Il apparaît donc que l'introduction dans la thérapeutique de manœuvres intradurales, surtout si elles font suite à l'introduction préalable de lipiodol, nuit à la perfection des résultats. A cet égard, nos propres constatations rejoignent l'opinion exprimée par de Sèze et Guillaume.

c) *Sciatiques opérées par ablation du nucléus associée à une radicotomie.* — Nous avons été sobres de radicotomies dans les sciatiques discales et nous nous sommes toujours limités à une section monoradiculaire.

Trois malades seulement appartiennent à ce groupe. Dans 2 cas, le résultat fut excellent ; dans le troisième, il fut d'abord médiocre mais il s'améliore progressivement.

Dans ces 3 cas, il nous était apparu que la racine avait un aspect anormal, rouge et congestif. Il nous a semblé que la récupération et le soulagement des douleurs avaient été plus rapides. Mais l'obligation d'un sacrifice osseux plus étendu et d'une ouverture durale participent des griefs déjà énoncés. La radicotomie extra-durale est réalisable mais beaucoup plus malaisée.

Ainsi les résultats de la chirurgie des hernies discales nous sont apparus comme dignes des appréciations déjà formulées à leur encontre. Mais il convient que la perfection de la technique épargne à ces malades, guéris pour la plupart de leur sciatique, des séquelles durables.

Les séquelles neurologiques sont l'apanage des cas où il a été fait usage de lipiodol pré-opératoire. Notre statistique en fournit la démonstration.

Sur 34 cas où l'opération ne fut pas précédée d'une injection de lipiodol, nous comptons 29 résultats excellents, 4 bons et 1 résultat moyen, soit 96 p. 100 de résultats satisfaisants, tandis que 10 cas, dans lesquels le lipiodol fut utilisé, nous ont fourni seulement 60 p. 100 de résultats satisfaisants (2 excellents, 4 bons). L'usage du lipiodol doit être proscrit toutes les fois où le diagnostic de hernie discale peut être légitimement affirmé.

De même nous tenons les manœuvres intradurales, comme aussi, mais à un moindre degré, les laminectomies larges, pour comptables d'un grand nombre de lombalgies durables. Tandis que 15 interventions sans laminectomies ne furent responsables que d'un cas de lombalgie, soit 7 p. 100, nous en comptons 3 pour 17 laminectomies, soit 18 p. 100 et 8 sur 12 opérations intradurales, soit 66 p. 100. Pareille comparaison mérite d'être méditée.

Les sciatiques non discales. — Elles groupent en vérité des faits disparates.

Certaines relèvent d'une étiologie précise et vérifiable. C'est ainsi que chez deux de nos malades nous avons décelé une compression osseuse des éléments radiculaires dans le canal de conjugaison. La libération funiculaire nous a donné dans ces deux cas une guérison parfaite. Chez un autre malade il existait une fracture de la lame qui, basculant en touche de piano, déterminait également une compression de la racine. L'ablation du fragment osseux fracturé assura la guérison.

Deux fois seulement nous avons trouvé une arachnoïdite basse englobant les éléments de la queue de cheval dans un feutrage serré. Chez ces malades, la libération des racines, encore que malaisée, nous a procuré dans un cas un résultat passable et dans l'autre, un résultat plus satisfaisant mais dont le maintien exige le recours à des traitements physiothérapiques complémentaires. L'arachnoïdite est parfois invoquée en tant qu'origine de douleurs dont l'interprétation est difficile, mais son authenticité en tant qu'entité nosologique défie souvent la démonstration. Nous sommes en général peu favorables à la thérapeutique chirurgicale des arachnoïdites spinales dont les résultats sont habituellement décevants. La séméiologie sciatique ne nous a pas paru représenter une raison de déroger à cette ligne de conduite.

Ces 5 cas étant éliminés, il reste un total de 48 sciatiques que nous avons opérées et pour lesquelles nous ne sommes pas assurés d'une interprétation étiologique précise. Cette importante proportion dans laquelle nous admettons bien volontiers que des hernies discales non reconnues aient pu se glisser, enseigne que le problème des sciatiques chirurgicales ne saurait être réduit à une conception univoque et qu'il inclut encore bien des difficultés de diagnostic et d'indications. C'est à éclairer les premières et à préciser les secondes que nous devons nous efforcer.

A l'origine des lombo-sciatiques, que la hernie discale ne saurait expliquer, des causes multiples sont invoquées. Les unes sont osseuses : spondylose ou spondylarthroses, malformations de la charnière lombo-sacrée, *spina bifida*, spondylolisthésis, sacralisation auxquelles nous ajouterions volontiers pour l'avoir noté, la notion d'un rétrécissement global du canal vertébral ; certaines sont ligamentaires et représentées par une hypertrophie des ligaments jaunes dont Stookey a objectivé les altérations histologiques ; les modifications de l'espace épidural, la notion d'une sorte d'épidurite chronique ont été incriminées, parfois enfin, nous avons relevé l'importance des dilatations variqueuses, voire même angiomateuses, des veines épidurales et nous serions tentés d'y voir une explication à certaines sciatiques.

La thérapeutique se ressent de la diversité des interprétations. Nous avons eu recours, soit à la radicotomie, habituellement monoradiculaire, soit à la simple désinsertion des muscles de la masse sacro-lombaire.

Les radicotomies. — Elles ont affecté 35 malades. A l'exception d'un seul cas, où nous avons pratiqué la section de deux racines, nous avons habituellement sectionné une seule racine, du côté de la sciatique, choisie en fonction de la séméiologie clinique ; dans un seul cas nous avons dû, secondairement, réaliser une radicotomie au-dessous de celle qui avait été primitivement faite ; le malade guérit.

Nous avons obtenu : 14 résultats excellents, 14 bons résultats, soit 80 p. 100 de succès, 3 résultats moyens et enregistré 3 échecs et 1 décès. Dans un seul cas, où la radicotomie avait d'abord soulagé le malade de ses douleurs, nous avons, à l'occasion d'une récidive de celles-ci, incriminé une hernie discale mal localisée, découvert celle-ci à un niveau inférieur à celui de la racine explorée et sectionnée, et obtenu une guérison durable.

Dans leur ensemble les résultats de la radicotomie sont bons et durables. Les seuls incidents notés au cours des suites opératoires furent le fait de réactions méningées passagères, manifestées surtout par la rétention vésicale. Par contre, là encore, nous avons enregistré les méfaits du lipiodol pré-opératoire. Sur 19 radicotomies précédées de cette épreuve, nous comptons : 8 excellents résultats, 5 bons, 3 moyens, 3 mauvais et selon une appréciation plus précise nous relevons : 4 arachnoïdites comportant dans un cas l'apparition d'un syndrome de la queue de cheval, 1 cas de troubles trophiques des membres inférieurs et 5 lombalgies persistantes.

A ces faits s'opposent 16 radicotomies pratiquées sans injection préalable de lipiodol avec 15 résultats éloignés satisfaisants grevés seulement de 4 lombalgies et d'une parésie transitoire du sciatique poplité externe.

Pareille opposition suffit à condamner l'emploi du lipiodol ou tout au moins à réserver son emploi à des indications précises.

Quant à la proportion des lombalgies, séquelles de la radicotomie, elle est notable (26 p. 100), encore que moins importante que dans les interventions effectuées pour hernie discale par voie intradurale (66 p. 100) et vraisemblablement imputable à la mutilation osseuse.

Notre attention s'est également portée sur les séquelles neurologiques. Chez presque tous nos malades, exactement dans 80 p. 100 des cas, nous avons pu retrouver, à la faveur d'examens systématiques, une bande d'anesthésie affectant le bord externe du pied ou la face externe de la jambe dans son tiers inférieur. Nous n'avons jamais observé de dysesthésies.

Dans un seul cas où la radicotomie affecta deux racines, nous avons enregistré une parésie du sciatique poplité externe qui régressait à peu près complètement au bout de deux mois.

La laminectomie simple. — Elle a été pratiquée dans 8 cas avec 2 excellents résultats, 2 moyens et 4 échecs. Il s'agit en fait, moins d'une intervention délibérée, que d'une exploration négative à laquelle, en raison de l'âge du malade ou de circonstances particulières, nous avons refusé la sanction d'un geste intradural.

La désinsertion des muscles de la masse sacro-lombaire. — Cette intervention mineure nous fut suggérée par M. le professeur Clovis Vincent. Elle s'adresse plus spécialement aux lombo-sciatiques dans lesquelles l'étiologie discopathique peut être écartée et où font défaut les signes radiculaires, tandis que la contracture douloureuse représente la manifestation essentielle. Nous l'avons pratiquée cinq fois avec 3 résultats excellents et 2 résultats moyens. Elle figure un geste bénin qui, dans des cas précis, peut rendre de très appréciables services.

Enfin, avant de porter sur cette chirurgie un jugement d'ensemble pour en fixer les limites et juger ses possibilités, il nous reste à nous prononcer sur sa gravité. Elle est habituellement et légitimement considérée comme bénigne. Est-ce à dire pourtant que cette affirmation ne mérite pas d'être tempérée ? Dans

notre propre expérience nous avons perdu 4 malades. Il convient d'apporter quelques explication touchant cet excessif pourcentage.

L'un d'eux, bronchitique, âgé, est mort de broncho-pneumonie ; un autre, qui avait suscité quelques difficultés d'hémostase pour les veines épidurales, a succombé à un choc post-opératoire ; un troisième, à des accidents anuriques après perfusion de sang conservé. Ce sont là causes de décès communes à toute entreprise chirurgicale et qu'une sélection plus sévère ou des examens pré-opératoires plus rigoureux auraient, sans doute, évités. En toute équité, ils ne sauraient être inscrits au passif du traitement chirurgical des sciatiques. Il n'en est pas moins vrai que l'opération expose à des risques hémorragiques : hémorragie des plexus veineux épiduraux favorisée par la position ventrale et la compression abdominale, hémorragie des vaisseaux radiculaires à la suite de la radicotomie. L'effraction accidentelle ou systématique des méninges favorise la production d'une hémorragie méningée, simple incident au cours des suites opératoires auxquelles elle imprime une allure fébrile ; elle peut, dans certaines circonstances, être tenue pour responsable d'accidents dramatiques. C'est ainsi qu'un malade, éthylique notoire, succomba à une hémorragie méningée en dépit de toutes les thérapeutiques mises en œuvre.

Conclusions. — Celles que nous vous soumettrons sont déduites de ces 100 observations intégralement rapportées et scrupuleusement analysées par l'un de nous qui nous fournit le concours de son impartialité neurologique.

Le problème essentiel dans la thérapeutique chirurgicale des sciatiques nous paraît être un problème de diagnostic, à la fois étiologique et localisateur.

A mesure que notre expérience a acquis plus de maturité, nous avons fait un crédit plus large et désormais exclusif à l'investigation clinique. Mieux instruit des inconvénients imputables au lipiodol, nous avons rejeté son emploi. Nous avons, faute de produits de contraste à la fois précis et anodins, utilisé les myélographies gazeuses à l'oxygène ; elles exigent des manœuvres radiologiques délicates et sont de lecture difficile.

Actuellement, nous tirons parti de la compétence acquise par l'un de nous et nous intervenons sur la foi des seules indications cliniques auxquelles les constatations opératoires apportent une habituelle justification.

Pour les hernies discales dont la réalité et le siège peuvent être affirmés, l'ablation totale du disque par une voie d'abord aussi peu mutilante que possible et électivement extra-durale, sans radicotomie associée, nous paraît représenter la thérapeutique la plus satisfaisante. Nous devons reconnaître que la recherche et l'ablation d'une hernie discale entre L_4 et L_5 s'accommode plus aisément d'un accès direct entre les lames après résection au bistouri du ligament jaune, que dans l'espace compris entre L_5 et S_1. Il est bien certain également que la corpulence du sujet, l'importance de sa musculature, les détails du squelette, apportent au geste chirurgical des difficultés variables susceptibles d'imposer à l'économie de la technique des exigences imprévisibles.

Nous avons fait usage jusqu'ici de la position ventrale, mais nous avons tendance à l'abandonner au profit de la position latérale.

Enfin, si nous sommes habituellement demeurés fidèles à l'anesthésie locale trouvant à l'infiltration par la novocaïne adrénalisée des muscles des gouttières d'incontestables commodités, nous complétons volontiers celle-ci, en cours d'intervention, par l'injection dans les espaces arachnoïdiens de 6 à 8 centigrammes de scurocaïne à 5 p. 100 qui favorise l'indolence des manœuvres radiculaires.

La thérapeutique chirurgicale des sciatiques non discales est moins bien déterminée dans ses indications et dans ses gestes. La persistance des phénomènes douloureux, leur résistance aux thérapeutiques médicales ou physiothérapiques, la négativité des renseignements fournis par la ponction lombaire, justifient le recours à la chirurgie. Celle-ci a le devoir de s'imposer un temps d'exploration,

de rechercher une hernie discale petite, très latéralisée, dont la clinique a pu rejeter l'éventualité, comme aussi une lésion osseuse : fracture méconnue d'une apophyse articulaire (André Sicard et Maurice Gaucher) ou d'une lame vertébrale, rétrécissement du canal de conjugaison. Faute de ces découvertes, elle se transportera à l'intérieur de l'étui dural et se montrera délibérément radicotomiste en tenant compte dans son choix des données de la clinique.

Nous n'avons pas d'expérience des effets de la greffe osseuse complémentaire. Aux Etats-Unis, certains chirurgiens voient en elle le moyen de prévenir les lombalgies après mutilation osseuse importante. Nous n'en avons fait usage que dans un seul cas où il existait une fracture de la lame vertébrale associée d'ailleurs à un spondylolisthésis.

M. **Petit-Dutaillis** : J'ai été très intéressé par la remarquable communication de notre collègue Wertheimer et je suis heureux de constater qu'il arrive pour les sciatiques, à des conclusions sensiblement analogues aux miennes. Comme moi, comme André Sicard, il a abandonné le lipiodol qui est certainement responsable d'un certain nombre de séquelles post-opératoires. Je ne l'emploie plus personnellement que dans les cas où les symptômes me font suspecter une tumeur. Or, ces symptômes, variables d'un malade à l'autre, sont assez nets pour attirer l'attention. Chez les uns, c'est la topographie des douleurs débordant le territoire du sciatique (douleurs antérieures sur L_1 et L_2 par exemple). Chez d'autres, c'est l'examen neurologique qui attirera l'attention sur l'abolition insolite du réflexe rotulien. Il est des cas où, malgré une sciatique très douloureuse, le signe de Lasègue fait complètement défaut. Ces signes paradoxaux doivent toujours alors éveiller l'idée d'une tumeur. Chez certains malades, c'est le mode d'apparition des douleurs, le fait que, contrairement aux sciatiques d'origine discale, elles sont calmées par la position debout et la marche, exagérées au contraire par le décubitus, et présentent des paroxysmes nocturnes. C'est ainsi que, récemment encore, j'opérai un malade que m'avait confié de Sèze, qui souffrait depuis deux ans de paroxysmes uniquement nocturnes lui interdisant tout sommeil. Il avait une tumeur radiculaire dont l'ablation a amené un soulagement immédiat.

Si le lipiodol est à éviter toutes les fois qu'il n'est pas indispensable, je crois comme Wertheimer, et j'y ai insisté, qu'il est aussi nuisible d'ouvrir la dure-mère, car la simple ouverture de la dure-mère est provocatrice d'adhérences et il faut éviter à tout prix la production d'arachnoïdite chez ces malades qui ont des racines hyper-irritables du fait de la compression qu'elles ont subie pendant un temps plus ou moins long.

Pour ce qui est de la lombalgie résiduelle, je pense comme Wertheimer que la laminectomie économique, *a fortiori* l'ablation directe de la hernie discale après simple résection d'un ligament jaune, marque un réel progrès. Il n'en est pas moins vrai que, malgré ces perfectionnements techniques, nous ne la supprimons pas toujours, et pour ma part, je n'ai pas encore trouvé d'explication satisfaisante à cette persistance chez certains malades de ces douleurs lombaires après l'opération.

En ce qui concerne enfin les réserves que fait Wertheimer sur la bénignité des opérations pour sciatiques, j'avoue que je ne partage pas son pessimisme. Si les difficultés d'hémostase sont parfois réelles, elles ne sont pas telles qu'elles constituent, en l'état actuel de la technique, un danger pour ces opérés.

M. **André Sicard** : Pour avoir depuis longtemps insisté sur les inconvénients de l'examen lipiodolé systématique dans le diagnostic des lombo-sciatiques, j'ai écouté avec plaisir les conclusions de M. Wertheimer. Si un nombre de plus en plus grand de chirurgiens se sont décidés actuellement à abandonner cet examen, d'autres persistent encore à le pratiquer et je vois trop souvent des malades auxquels on a injecté des quantités importantes de lipiodol et dont les

douleurs se sont aggravées au point de rendre indispensable une intervention qui ne se serait sans doute pas imposée.

Quant à dire qu'il est facile de le retirer à l'intervention, je ne le crois pas. Il faut ouvrir la dure-mère, aspirer à travers les racines, autant de gestes nocifs qui n'aboutissent d'ailleurs jamais à la soustraction totale du liquide huileux.

Dans la majorité des cas, le lipiodol est inutile pour faire le diagnostic de hernie discale et pour la localiser. Le pantopaque que j'ai vu utiliser dans quelques cas ne m'a pas paru supérieur et je ne suis pas convaincu que ses avantages soient aussi grands que les premières publications l'avaient laissé espérer.

Quant à la myélographie gazeuse, elle est certainement insuffisante pour faire un diagnostic étiologique de sciatique.

Les interventions pour lombo-sciatiques doivent rester des opérations bénignes, à suites simples et à rétablissement rapide. Sur près de 400 cas, je n'ai eu à déplorer qu'un décès dont j'ai fait état au cours de ma première statistique de 50 cas. Je rappelle qu'il s'agissait d'un homme atteint d'une phlébite latente du membre inférieur qui est mort d'embolie le huitième jour en se levant. Sauf deux autres phlébites, dont l'une très légère, je n'ai jamais observé de complications post-opératoires.

Les lombalgies persistant parfois après l'intervention posent un problème pathogénique discutable. Depuis la dernière communication de mon maître Petit-Dutaillis qui y avait insisté, j'ai examiné avec soin les radiographies des malades présentant ces séquelles. Tous présentent une *arthrose de la charnière lombo-sacrée,* que le disque L_5-S_1 ait été ou non le siège d'une hernie.

Cette arthrose se voit nettement à condition que le cliché ait été pris de façon élective pour ce disque avec un rayon perpendiculaire qui ne le déforme pas. Elle se traduit par un pincement total ou unilatéral du disque L_5-S_1, une irrégularité des surfaces osseuses et surtout *un épaississement de la bordure osseuse,* tant au niveau de la 5e lombaire que du sacrum.

Dans tous les cas où la radiographie montre ces modifications, on doit terminer l'intervention par une greffe bloquant la charnière lombo-sacrée, même si la hernie a pu être retirée en totalité, même si elle siégeait au niveau de L_4-L_5.

Je n'ai jamais été partisan de la greffe systématique, mais l'arthrose lombo-sacrée, que l'on peut observer aussi bien chez le sujet jeune que chez le sujet plus âgé, est une indication formelle qui améliore notablement les résultats.

Cette arthrose se voit chez les sujets qui ont conservé leur sciatique pendant longtemps. Elle est sans doute la conséquence du déséquilibre antalgique de l'articulation lombo-sacrée. C'est un signe d'altération statique.

Elle doit nous inciter à opérer nos malades sans attendre inutilement de long délais, les malades opérés précocement ayant dans l'ensemble de bien meilleurs résultats que ceux ayant conservé pendant de nombreuses années une sciatique rebelle à tous les traitements.

De la résection recto-sigmoïdienne « de commodité » au cours de l'exérèse des cancers par voie combinée,

par MM. **Laffitte,** associé national, **Suire** et **Montaubin** (de Niort).

Un des points les plus importants de la chirurgie du rectum et du recto-sigmoïde par voie combinée est certainement l'édification de la barrière isolant le petit bassin et la grande cavité péritonéale obtenue par une péritonisation correcte. Un autre point intéressant est la recherche des manœuvres minimisant les difficultés éprouvées pour les ligatures par la voie haute des ailerons rectaux et des lames prostato-rectales.

La péritonisation est toujours très pénible, surtout chez l'homme, par suite de l'exiguité de la cavité pelvienne en regard de son contenu temporaire : le recto-sigmoïde, que l'on doit y tasser avant de passer au temps périnéal. Les manœuvres de pression auxquelles on a recours ne sont peut-être pas dénuées d'influence vis-à-vis d'un choc toujours menaçant. Le dôme créé par le tas intestinal, qui monte très haut, conduit, soit à des imperfections de sutures ou à des décollements péritonéo-vésicaux ou antérieurs très importants.

En ce qui concerne les ligatures auxquelles nous avons fait allusion, il est facile de constater qu'elles sont difficiles par suite de la présence de la masse rectale néoplasiée et même du recto-sigmoïde qui gêne l'évolution des doigts portant les ligatures dans une gouttière étroite et bas située. Nous avons pensé que ces manœuvres : péritonisation et ligatures, seraient rendues plus aisées par la résection du segment intestinal pelvien exécuté avant elles. Nous avons réalisé cette technique deux fois et nous n'hésitons pas à en signaler l'extrême commodité que nous en avons retirée.

Le premier cas concerne une amputation abdomino-périnéale, faite pour un homme de soixante-quatorze ans porteur d'un néoplasme ampullaire bas et que l'anus iliaque gauche définitif n'effrayait nullement. Arrivé en occlusion, M. S.... fut cæcostomisé et, neuf jours après, le 8 décembre 1947, on décida de faire une amputation large. Sous rachianesthésie, plus novocaïne, on fit une incision latérale gauche. On reconnut la lésion, on fit une ligature haute de l'hémorroïdale supérieure et du tronc des sigmoïdiennes infiltrées de ganglions. Abouchement du côlon gauche à la paroi comme pour une opération de Hartmann. La grande fixité pelvienne du néoplasme ampullaire ne nous permit pas un travail trop poussé par le haut. Section entre deux ligatures, après libération des uretères, du tube rectal juste au-dessus du néoplasme. A ce moment, tout le segment recto-sigmoïdien fut libre et l'on s'en débarrassa aussitôt. Un petit champ fut déposé sur le néoplasme et l'isola de la péritonisation qui, immédiatement, fut faite au-dessus de lui sans la moindre difficulté. Sulfamides abdominaux et fermeture de la paroi en trois plans.

Le temps périnéal fut conduit très classiquement et, au lieu de descendre le bout sigmoïdien et de le suspendre à la peau du périné, on enleva en bloc anus et lésion cancéreuse. La cavité pelvienne, complètement évidée fut remplie de sulfamides et mèchée. Les suites immédiates furent très simples. Le 24 décembre, on ferma l'anus droit. Actuellement, le malade est guéri et se trouve en excellent état.

Le deuxième cas, plus intéressant, concerne une *résection* abdomino-périnéale. Il s'agissait d'un homme de soixante-six ans, porteur d'un néoplasme situé à 8 centimètres du sphincter, M. B... Huit jours après un anus cæcal, le 5 janvier 1948, on décida de faire cette intervention avec emploi de la résection « de commodité ». Sous rachi, incision abdominale latérale. Incision péritonéale pelvienne et libération des uretères. Présence de ganglions au niveau des sigmoïdiennes. Ligature du tronc des sigmoïdiennes au ras de l'aorte. Ligature de l'hémorroïdale supérieure. On repère sur le sigmoïde la zone future d'anastomose, à 20 centimètres de la lésion. Libération du bout colique-sigmoïdien suffisamment long et bien irrigué par mobilisation du côlon descendant. Libération de la lésion cancéreuse. Isolement des ailerons sacrés. Mise en place de deux pinces de J.-L. Faure, au ras du pelvis. Libération des pédicules prostato-rectaux. Mise en place sur eux de deux pinces de J.-L. Faure. Section de ces 4 pédicules au ras des pinces. Le rectum monte alors très facilement. On repère bien la zone d'arrivée sur les releveurs et on sectionne le tube rectal à 2 centimètres du releveur. A ce moment, un peu de matière fécale s'écoule ; on l'éponge. On se débarrasse de tout le segment rectal et recto-sigmoïdien qui, cette fois-ci, contrairement au cas précédent, comprend le néoplasme. La cavité pelvienne est complètement libre, la petite collerette rectale suinte à peine. Facilité extrême pour lier les 4 pédicules maintenus par les 4 pinces. On met un petit champ et on péritonise très facilement après avoir placé dans la cavité pelvienne le segment sigmoïdien avec son bourdonnet et l'on termine par une fermeture de la paroi abdominale avec établissement d'un anus gauche à éperon sur baguette de verre au haut de cette incision.

Temps périnéal : dilatation anale, traction hors de l'anus du tube rectal sus-sphinctérien, haut de 1 cent. 1/2 A travers lui, sans difficulté, on fait passer bourdonnet et segment sigmoïdien. Suture en un plan du tube ampullaire et du tube sigmoïdien par une vingtaine de points aux crins. On complète l'intervention par une incision médiane postérieure ano-coccygienne qui ne sert, en quelque sorte, que de fenêtre de drainage et de voie d'abord

pour fixer, par trois points, le tube sigmoïdien aux releveurs. On résèque le coccyx, manœuvre d'ailleurs, dont on aurait pu facilement se passer, et mise en place d'une petite mèche et d'un drain après sulfamidothérapie. Les suites furent très bonnes et nous envisageons dans quelques jours de fermer la fistule cæcale.

Nous pensons que l'intervention que nous avons faite serait heureusement complétée par une dilatation préalable, avant toute intervention abdominale, de l'anus suivie d'un lavage rectal sous-tumoral et de la mise en place d'une petite compresse à son niveau. La section par voie haute gagnerait en asepsie

Cette technique de résection de « commodité » typique et idéale sous-lésionnelle pour résection par voie combinée et sus-lésionnelle seulement pour amputation par la même voie, nous a rendu de grands services dans les deux cas. Tout particulièrement dans le cas de résection, elle nous paraît offrir de multiples avantages :

1° Elle donne un jour considérable pour les ligatures ;

2° Elle permet une péritonisation facile sans traumatisme ;

3° Elle permet dans le temps périnéo-abdominal de faire le maximum puisqu'elle mène jusqu'au plancher du releveur un acte complet de libération et d'exérèse ;

4° Elle simplifie en conséquence considérablement le temps inférieur (obs. II) et transforme ainsi le temps sacré, indispensable habituellement, en un temps périnéal minimum où la résection du coccyx apparaît comme un maximum.

De ce fait, ce travail inférieur est moins choquant, moins délabrant, et prépare une réparation plus rapide et de meilleure qualité.

Ce sont toutes ces raisons qui légitiment, à nos yeux, la communication de cette technique. Nous souhaiterions la voir utiliser par d'autres si, par hasard, elle n'a pas été employée ou même proposée, ce que nous ignorons.

M. **Laffitte** : Certes la péritonisation est toujours possible, mais je pense que nous avons intérêt à favoriser toute manœuvre qui diminuera les tassements coliques dans la cavité saine et les décollements péritonéaux.

Par ailleurs, en prenant quelques précautions au départ par dilatation anale, lavages rectaux et mise en place d'un petit champ on réduira le temps septique au maximum.

L'illustration du déroulement de l'opération de R. Smithwick et de ses deux variantes principales (projection de deux films en couleurs),

par M. **Jean Patel.**

Il y a déjà quelques années que les chirurgiens, déconcertés par les résultats incertains qu'apportaient les actes habituels contre l'hypertension artérielle, solitaire, sans grands signes rénaux (au fond la seule à opérer) — tout en tenant compte du retard notable après lequel on leur fait appel — ont modifié leurs procédés, en ont essayé de plus complets qui, tous, prétendent obvier, de leur mieux, à quelque compensation du système par des exérèses étendues et visant à interrompre, si possible, toutes les fibres pré-ganglionnaires du territoire correspondant.

L'adjonction au sacrifice des splanchniques de celui des deux chaînes dorsales, du 9e au 12e ganglion sympathique, est une technique, de Max M. Peet, qui a la faveur de Wertheimer.

L'exérèse de ces mêmes splanchniques, de deux ganglions thoraciques (le 11e et le 12e), ainsi que des deux 1ers lombaires, par voie sous-diaphragmatique élargie, en est une autre, que prône Leriche.

L'ablation des splanchniques, par voie mixte postérieure, et de toute la portion de la chaîne sympathique comprise entre le huitième ganglion thoracique et le 2e lombaire inclus, est une troisième façon de faire, que préconisent, depuis huit ans, P. D. White et R. H. Smithwick, et que certains cherchèrent, par la suite, à étendre encore vers le haut [4e, voire 3e ganglion thoracique (Hinton et Lord, J. L. Poppen)] ou vers le haut et vers le bas [résection totale, en trois temps, des chaînes thoraciques et lombaires et des ganglions semi-lunaires (K. S. Grimson)]. C'est le traitement chirurgical maximum, qui est, certes, plus grave immédiatement, mais auquel ses créateurs disent devoir des résultats lointains meilleurs que ceux qu'ils avaient obtenus de la technique princeps de Smithwick.



De celle-ci, j'ai dit le déroulement et ce qu'on peut en espérer dans un travail d'il y a neuf mois (1).

J'ai eu recours, dans 18 cas, à l'opération de R. Smithwick, et, dans 2 cas, à des variantes (opération de Poppen, opération d'Hinton) ; j'en reprendrai les résultats quand le recul sera suffisant.

Aujourd'hui, je veux simplement commenter mon premier article, en vous faisant projeter deux films, réalisés ces derniers temps.

Création d'un néo-vagin par la méthode de Schubert,

par MM. **G. Cotte** et **P. Santy**, associés nationaux.

La création d'un néo-vagin aux dépens du rectum suivant la technique de Schubert ne semble pas avoir trouvé en France beaucoup d'adeptes. En 1938 dans une communication à cette tribune l'un de nous a rapporté l'observation d'une jeune fille de vingt-sept ans chez qui il avait obtenu par cette méthode un excellent résultat. Nous avons revu cette opérée récemment. Mariée depuis huit ans, elle a une vie conjugale absolument normale et regrette seulement qu'on n'ait pu réaliser chirurgicalement la création d'un utérus qui lui aurait permis d'avoir des enfants.

A la suite de cette communication, P. Mocquot a défendu les plasties cutanées, d'autres l'opération de Baldwin-Mori et si l'on s'en tient aux travaux publiés sur ce sujet depuis cette époque il semble, comme nous l'avons dit tout à l'heure, que rares sont les chirurgiens qui aient été tentés de faire l'opération de Schubert. A l'heure actuelle cela paraît même d'autant plus surprenant que pour l'ablation du rectum la voie sacrée ou la voie abdomino-sacrée avec conservation du sphincter comptent de nombreux partisans.

Personnellement, dans l'absence congénitale du vagin nous avons eu recours jusqu'ici douze fois à l'opération de Schubert et toujours nous avons obtenu un bon résultat. Fort de cette expérience il nous a donc paru intéressant de revenir à nouveau sur cette intervention au double point de vue de la technique et de ses indications opératoires.

Au point de vue technique, il est certain que si elle offre quelques avantages, la mobilisation du rectum à l'intérieur de sa gaine telle que l'avait préconisée Schubert est d'une exécution assez délicate ; aussi dans nos onze dernières observations avons-nous ouvert systématiquement la cavité péritonéale. L'anus ayant été préalablement transplanté au niveau du vestibule, le coccyx réséqué, nous faisons la mobilisation du rectum comme s'il s'agissait d'une tumeur et

(1) Jean Patel. La sympathectomie lombo-dorsale de R. Smithwick, *La Presse Médicale*, 19 avril 1947, n° 23, 262-263.

nous ouvrons délibérément le péritoine, en gardant le contact avec l'intestin de façon à ne pas aller sur les côtés, blesser l'uretère. Lorsque le rectum a été suffisamment mobilisé, on le sectionne à 12 centimètres environ au-dessus de l'anus. Le bout inférieur fermé à deux plans de sutures est abandonné dans la plaie, après quoi on ferme complètement la cavité péritonéale en utilisant sur la partie médiane le bord supérieur du ligament large représenté le plus souvent par un simple repli péritonéal qui unit deux petits utérus rudimentaires situés assez latéralement.

Ceci fait, on abaisse et on suture le bout supérieur de l'anse rectale à l'intérieur du sphincter conservé et on suture la muqueuse à la peau.

La plaie coccygienne est laissée ouverte, largement sulfamidée et pansée à plat. La malade est constipée douze à quatorze jours. La cicatrisation se fait en trois à cinq semaines.

Telle est, dans ce qu'elle a d'essentiel la technique à laquelle nous nous sommes arrêtés et qui ne se distingue de celle de Schubert que par la mobilisation du rectum en dehors de sa gaine.

Les *suites opératoires immédiates* chez nos opérées ont toujours été sans histoire. Une seule de nos malades a eu une grosse poussée thermique pendant quarante-huit heures qui a cédé à la pénicillinothérapie en association avec les sulfamides. Chez cette malade la suture de la muqueuse anale au vestibule et celle de la muqueuse rectale à l'anus avaient été faites au catgut pour ne pas avoir à enlever les crins que nous utilisions jusque-là et auxquels nous sommes revenus pour faire ces sutures. Il y eut une désunion partielle, ce qui amena la production d'une fistule recto-vaginale sus-sphinctérienne qui fut facile à réparer secondairement. Du côté du rectum nous n'avons jamais eu de rétrécissement, le sphincter a généralement retrouvé très vite ses fonctions. Deux de nos opérées ont eu pendant quelque temps un peu d'incontinence pour les matières liquides, ce qui était dû à un léger prolapsus muqueux qu'il a été facile de réduire par quelques raies de feu faites à l'intérieur du rectum avec le bistouri électrique. La continence est devenue ensuite parfaite. Une autre de nos opérées se plaint seulement de ne pouvoir toujours retenir les gaz.

Si nous envisageons maintenant les *résultats éloignés* il est incontestable qu'au double point de vue anatomique et fonctionnel, l'opération de Schubert donne un résultat parfait. Le vagin, tapissé de muqueuse dans toute son étendue, a tous les caractères d'un vagin normal. Il est souple, humide mais ne présente pas de sécrétion anormale. Il ne se rétracte pas secondairement et garde une fois pour toutes un calibre normal. Au point de vue morphologique il ne reste aucune trace de la malformation et la cicatrice coccygienne passe inaperçue, ce qui n'est pas sans avoir une heureuse influence sur le psychisme de ces femmes qui en arrivent à oublier ainsi complètement le souvenir même de leur malformation. L'une d'elles, qui est mariée depuis un an, écrit que les rapports sont faciles et qu'elle a l'impression d'être une femme normale, impression qui est partagée également par son mari. C'est d'ailleurs le sentiment qu'éprouvent toutes celles de nos opérées qui ont eu des rapports.

Et c'est parce qu'il en est ainsi qu'un certain nombre de chirurgiens estiment qu'en cas d'absence congénitale du vagin il faut attendre pour intervenir qu'il y ait un projet de mariage de façon que le fiancé soit au courant de la situation. Mais à cette façon de faire nous sommes persuadés qu'il y a plus d'inconvénients que d'avantages. En fait d'ailleurs, si nous nous en tenons aux observations que nous avons recueillies, nous voyons que dans les trois quarts des cas c'est devant l'impossibilité qu'il y avait eu de donner suite à un projet de mariage ou à une aventure amoureuse que nos malades sont venues demander à être opérées. Mais dans les autres cas nous ne croyons pas qu'il y ait lieu de surseoir à l'intervention. Le plus grand nombre de ces jeunes filles, en effet, à partir du moment où elles réalisent qu'elles n'auront jamais une existence normale de femme présentent un complexe d'infériorité

dont les effets se font sentir non seulement sur leur psychisme mais encore sur leur activité professionnelle, ce qui les empêche souvent de faire un travail régulier. L'une d'elles que nous avions vue alors qu'elle n'avait que vingt ans et qui a attendu quatre ans pour se faire opérer, écrivait en annonçant sa détermination « qu'elle était fermement décidée à se libérer de cette anomalie créatrice d'une psychose affectant des nuances détestables telles que découragement dans la conduite de sa vie ou jalousie à l'égard de ses sœurs ou de ses compagnes ». Dans certains cas, d'ailleurs, l'abstention du chirurgien pourrait pousser ces malades au suicide. Nous n'en voulons pour preuve que le cas d'un sujet dont nous avons publié l'observation avec deux autres cas d'ambiguité sexuelle et où l'indication opératoire était discutable.

Il s'agissait d'un hypospade vulviforme avec une petite verge très atrophique dont le volume ne dépassait pas celui d'un clitoris exubérant. Déclaré comme sujet de sexe féminin à la naissance, exerçant la profession de couturière, ce sujet avait fait la connaissance d'un jeune garçon qui voulait l'épouser et comme nous hésitions à l'opérer, il nous déclara que si on ne l'opérait pas il se suiciderait. Satisfaction lui fut donnée et les deux conjoints mariés peu après se déclarent très satisfaits du résultat obtenu.

Dans tous les cas sauf le dernier, il s'agissait de sujets ayant une morphologie excessivement féminine et qui ne manquaient pas de « sex appeal ». Chez tous les caractères sexuels secondaires étaient absolument normaux et chez la plupart l'instinct sexuel était bien développé. Deux fois seulement les malades étaient venues consulter pour une aménorrhée et c'est l'examen qui fit connaître une malformation utérine et vaginale dont elles se se doutaient pas et dont elles ignoraient l'existence. L'une d'elles ayant réalisé après l'intervention qu'elle n'aurait jamais d'enfant, est entrée dans une communauté de garde-malades. L'autre est fiancée.

Deux malades, en même temps qu'elles étaient aménorrhéiques, présentaient depuis plusieurs mois des douleurs abdominales périodiques qu'il était facile de rattacher à une malformation utérine. Pour cela, avant de procéder à la création d'un néo-vagin, nous avons fait une laparotomie. Chez ces deux malades il existait deux petits utérus rudimentaires avec adénomyomatose dans un cas et petite hématométrie dans l'autre, ce qui nous amena à en faire l'ablation en conservant les ovaires qui avaient un aspect absolument normal. Dans les cas où il n'y avait pas de douleurs, nous avons estimé inutile de faire l'exploration de l'abdomen. Bien entendu, si l'existence de douleurs amenait à découvrir au cours de la laparotomie un utérus utilisable, il faudrait le conserver de façon à en faire secondairement l'abouchement dans le néo-vagin. Dans un cas resté unique à notre connaissance, Wagner a observé chez une de ses opérées trois grossesses consécutives.

Nous ne voulons pas nous étendre ici sur la multiplicité des procédés qui ont été imaginés pour créer un néo-vagin et il nous suffira de dire qu'au double point de vue morphologique, nous pourrions même dire esthétique, et fonctionnel, la technique imaginée par Schubert donne des résultats absolument parfaits. Elle ne laisse aucune cicatrice apparente et ne comporte que la suppression du coccyx. A ce point de vue il n'y a guère parmi les autoplasties que celles que l'on fait avec l'amnios par exemple, qui lui soient comparables ; encore faudrait-il s'assurer qu'au point de vue fonctionnel le résultat est aussi bon.

D'aucuns reprochent sans doute à l'opération de Schubert ses difficultés, ses risques et ses dangers. A ce point de vue il importe toutefois de dire que ceux-ci sont très minimes et qu'ils sont bien moins grands que dans les amputations ou les résections du rectum pour rétrécissement ou pour cancer. Ici, en effet, il s'agit de sujets jeunes et on intervient sur un organe sain, ne présentant pas la moindre trace d'inflammation, ce qui explique la simplicité des suites opératoires. Dans nos premières interventions nous mettions souvent

une heure trois quarts à deux heures pour exécuter l'opération. Actuellement la durée de celle-ci ne dépasse guère une heure et quart. Une fois le rectum décollé et mobilisé, l'intervention se poursuit presque sans anesthésie. La guérison totale est obtenue en trois à cinq semaines, en raison du temps que la brèche coccygienne met à se combler ; mais dès le quinzième jour on peut faire lever les malades. Dès ce moment nous commençons à faire de la dilatation de *l'Introïtus* et au moment où les opérées quittent l'hôpital, le vagin admet toujours une bougie d'Hégar n° 30. Il est facile d'introduire un spéculum. Chez une malade dont la plaie s'était cicatrisée en trois semaines et qui a quitté l'hôpital avant que la dilatation ne fut complète, les premiers rapports ont été un peu difficiles, mais après trois séances de dilatation, la vie conjugale est devenue normale.

A plusieurs reprises il nous est arrivé, quelques semaines ou quelques mois après l'intervention, de faire examiner une de nos opérées par des chirurgiens de passage à la Clinique gynécologique et qui, s'il y avait eu un col utérin au fond du vagin, ne se seraient pas douté qu'il s'agissait d'une plastie vaginale. La cicatrice coccygienne disparaît dans le sillon interfessier. L'anus lui-même, si on a bien gardé toute la peau qui recouvre le sphincter, a un aspect absolument normal. Les photographies que nous reproduisons ici permettent de juger le résultat obtenu.

Pancréatectomie subtotale pour lithiase à type douloureux avec hyperglycémie,

par M. **René Leriche.**

Par pancréatectomie subtotale il faut entendre celle qui, de gauche à droite, dépasse les vaisseaux mésentériques supérieurs, double la veine porte, et dans laquelle la section passe entre ces vaisseaux et le cholédoque, ne laissant qu'un très court moignon céphalique.

Elle prend place entre la pancréatectomie gauche telle que l'a réglée Mallet-Guy et la pancréatectomie totale avec duodénectomie telle que l'ont faite Allen Whipple, Brunschwig et d'autres dans ces dernières années.

Elle s'applique à des cas, peut-être d'exception, dans lesquels le pancréas est comme étiré vers la gauche, la tête se dégageant de l'arc duodénal, se pédiculisant en quelque sorte sur l'ampoule de Vater, comme il en était dans l'observation qui va être rapportée.

Je ne l'ai pas faite de propos délibéré. Elle m'a été imposée par les lésions et les circonstances. J'intervenais pour une lithiase pancréatique. Je trouvais un organe si globalement modifié que je crus à un sarcome massif. Après avoir libéré la queue et le corps, coupé la splénique à son origine sur l'aorte (il n'y avait pas de tronc cœliaque) parce que englobée dans la masse pancréatique, sectionné la veine splénique près du tronc porte, doublé les vaisseaux mésentériques supérieurs, isolé les deux veines mésentériques (la mésentérique inférieure était indépendante de la veine splénique), j'attirai un petit moignon céphalique, indépendant de la volute pancréatique inférieure. Je crus avoir dépassé les lésions et me décidai à sectionner la tête pancréatique, à 2 centimètres environ de la deuxième portion du duodénum, heureux de n'avoir pas à réséquer l'anse duodénale. L'aiguille électrique buta sur des calculs incrustés dans ce qui restait de glande. Je dus évider à la curette ce court moignon gros comme la phalange de l'index. J'avais craint de couper le cholédoque. Il est resté intact. Le malade a guéri opératoirement sans incident et son état diabétogène, tout d'abord amélioré, est redevenu sensiblement ce qu'il était avant.

La pièce mesurait 17 centimètres de grand axe. Sa section montre un aspect sarcomateux avec deux grandes cavités kystiques qui pouvaient être des dilata-

lions wirsungiennes, renfermant chacune 3 calculs. L'examen histologique montra qu'il s'agissait d'une sclérose pancréatique avec stéatonécrose diffuse.

Trois mois plus tard, le malade se comporte comme un diabétique franc.

Mon observation montre en outre que dans les formes douloureuses de la lithiase pancréatique, l'opération ne doit pas être indirecte et que, conformément à la règle qui domine la chirurgie de la douleur, il faut aller à la lésion.

Observation. — Vent..., trente-deux ans, m'est adressé le 3 juin 1947 par le médecin de 1re classe de la marine Gérard, de Saint-Tropez, pour des douleurs intenses siégeant sous les fausses côtes gauches et au creux épigastrique, qui ont résisté à tous les traitements et en particulier à une section du splanchnique gauche.

Ces douleurs ont débuté dans le cours de l'année 1940 assez brusquement, avec un arrêt des matières et des gaz qui dura un jour et demi. Après un mois d'accalmie, elles reparurent avec le même accompagnement. Intermittentes, elles devinrent peu à peu de plus en plus fréquentes, avaient le siège plus haut indiqué avec la même brutale intensité. Hors des crises, on ne relevait aucun symptôme.

Le 12 mars 1941, il fut hospitalisé d'urgence pour une crise qui dura huit jours avec constipation opiniâtre, ballonnement et température autour de 38°. A aucun moment, il n'y eut de signes gastriques, en particulier pas de vomissements. On fut sur le point d'intervenir, puis le diagnostic s'orienta vers l'idée d'une cholécystite calculeuse. Peu à peu, l'idée de pancréatite fut soulevée à cause de l'intensité des douleurs qui, cependant, n'étaient pas particulièrement postérieures. L'examen radiologique du tube digestif n'apprenait rien.

En avril 1945, une cholécystostomie fut faite : elle ne montra pas de calcul, mais on constata une induration de la tête pancréatique. Le malade fut très soulagé, si bien qu'au bout d'un mois on laissa se fermer la fistule. Mais, presque aussitôt les crises reparurent, si intenses que le 5 décembre on fit une splanchnicectomie gauche. Le résultat en fut favorable en ce sens que les douleurs gauches furent très diminuées. Il ne resta que celles du creux épisgastrique et celles jusque-là peu vives qui se trouvaient à droite.

Une radiographie montra plusieurs calculs dans la partie droite de la région pancréatique et devant la colonne. Le cadre duodénal n'était pas élargi.

En dehors des crises, l'examen somatique était complètement négatif. La palpation ne révélait rien.

Il n'y avait pas de défense de la paroi et l'abdomen était souple. La pression était douloureuse à l'épigastre et à gauche.

Il n'y avait rien dans les urines, pas de sucre en particulier. Cependant, la glycémie était au-dessus de 2 grammes, oscillant, suivant les jours, entre 2 gr. 10 et 2 gr. 35. Aucun signe clinique de la série diabétique.

Je fis donc donner de l'insuline à titre préparatoire.

L'azotémie était normale. Il n'y avait rien dans les selles, mais j'eus le tort de ne pas y faire rechercher l'état des graisses.

Le 3 juin, l'examen radiographique fut repris : cœur et poumons, rien de spécial ; estomac normal. Sans préparation, on trouve, dans la région pancréatique, plusieurs images de calculs se projetant au niveau de la tête, et des images opaques devant la colonne. Après baryte, l'élargissement du cadre duodénal est net. On retrouve les grosses calcifications prévertébrales et quatre images calculeuses de la tête qui semblent bien appartenir au pancréas. La 3e portion du duodénum paraît élargie.

Le diagnostic de lithiase était donc certain.

La pyélographie montra bassinets et uretères normaux.

Ma première pensée fut d'aller sur le pancréas. Mais je voulus voir si une énervation pancréatique aurait un effet sédatif, puisque la section splanchnique en avait eu un. Je ne pouvais couper le splanchnique droit parce que la tension était basse : 11-6. Je me décidai à enlever les deux premiers ganglions lombaires et la corne externe du ganglion semi-lunaire. Ce qui fut fait le 22 juin. Sans résultat sédatif.

L'examen histologique du ganglion semi-lunaire a montré que toute la région centrale du ganglion présentait un état spongieux avec infiltration œdémateuse. Les éléments neuro-ganglionnaires sont raréfiés, fortement basophiles, mais sans lésions dégénératives marquées Satellitose notable. Quelques nodules réactionnels lymphocytaires (Ivan Bertrand).

J'attire l'attention sur cet aspect ganglionnaire qui tend à montrer que les états viscéraux sont généralement suivis d'une inscription pathologique dans le système végétatif.

Je revins donc à mon idée première de pancréatectomie.

Le 30 juin, pancréatectomie en présence du professeur Brunschwig, de New-York ; Levine,

de Chicago ; Mentha, de Genève ; Cervais, de Montréal ; Bartezzali, de Turin. Aides : Kunlin, Boely.

Anesthésie : évipan-éther. Incision transversale gauche de l'ombilic à la ligne axillaire. Le ventre ouvert, on trouve une large symphyse de l'épiploon à la paroi sus-ombilicale et à l'estomac. On libère l'épiploon dans presque toute sa longueur. Puis on relève l'estomac et l'on entre dans l'arrière-cavité par la voie gastro-épiploïque. Le pancréas apparaît aussitôt énorme, bosselé par un kyste gros comme une mandarine saillant en avant. On ponctionne ce kyste dont on retire environ 100 c. c. de liquide clair. L'organe reste gros, dur, méconnaissable parce que lisse, n'ayant plus son aspect lobulé. On a l'impression d'un sarcome. On décide de l'enlever. Le bord inférieur est libéré et on arrive à doubler la queue après avoir coupé entre deux ligatures deux pédicules vasculaires allant vers la rate que l'on né voit pas. On poursuit ensuite la libération du bord supérieur. Ce faisant, on est surpris de ne voir ni l'artère ni la veine spléniques. En fait, elles sont englobées dans la masse que l'on libère et qui conduit peu à peu sur l'aorte d'où l'on voit sortir une artère volumineuse qui ne peut être que la splénique. On ne voit pas de tronc cœliaque et l'on coupe l'artère, à un travers de doigt de l'aorte, entre deux ligatures. Cela permet de basculer sur la droite tout le corps pancréatique. On aperçoit alors une énorme veine qui descend verticalement accolée au pancréas. Elle est grosse comme le pouce et émet sur la gauche une grosse veine transversale qui ne peut être que la splénique. On est là, au niveau du segment de constitution de la veine porte que l'on voit bien. La veine mésentérique inférieure est indépendante de la splénique. Effectivement, après section entre deux ligatures de la veine splénique, on reconnaît l'origine de la veine mésentérique supérieure que l'on dégage du pancréas qui l'englobe aux trois quarts. La veine porte est enchâssée dans le tissu pancréatique et lui adhère. On la libère au bistouri ainsi que la veine mésentérique et que l'artère du même nom, et on poursuit sur 2 centimètres environ vers la droite la dissection du pancréas. Quand on tire sur celui-ci, on amène la partie descendante du duodénum qui n'enchâsse plus la tête pancréatique. Celle-ci paraît comme pédiculisée sur le duodénum que la traction sur le pancréas attire comme un cône. On sectionne alors au bistouri électrique le pancréas à 2 centimètres du duodénum sans rencontrer le cholédoque, en étant prêt à le réimplanter s'il le fallait. La section est difficile, le tissu est très dur, et on a la surprise de voir bientôt que l'on coupe sur des calculs. Tout ce qui reste de la tête en est incrusté. On amarre alors le moignon céphalique qui a moins de 2 centimètres et, avec une curette, on l'évide. On enlève ainsi plusieurs calculs en fragments. Dans le tissu aréolaire restant, la section du Wirsung n'est pas décelable. Le moignon évidé est, après hémostase, saturé à deux plans. On vérifie alors la zone opératoire : l'artère hépatique n'a certainement pas été touchée ni le cholédoque. Le tronc porte est intact ainsi que ses branches d'origine, splénique coupée. L'hémostase est vérifiée, et on ferme la paroi après avoir recouvert la veine porte et la veine mésentérique avec de l'épiploon, que l'on fixe avec un catgut au côté droit de la veine pour l'isoler du drainage. Un drain et deux mèches sont mis au contact du moignon pancréatique.

Pendant l'opération, une transfusion de 500 grammes a été faite.

La tension est restée satisfaisante du commencement à la fin et le malade ne paraît absolument pas choqué.

La pièce mesure 17 centimètres de grand axe. Elle est dense, homogène. Sa section longitudinale montre un tissu ferme, sarcomateux, d'aspect blanchâtre, creusé en son centre de deux cavités qui renferment chacune trois calculs. C'était évidemment ceux que l'on voyait projetés sur la colonne en opacité massive.

Le liquide recueilli par ponction du kyste n'avait pas de germes à l'examen direct ; il est demeuré stérile.

L'*examen histologique* a montré qu'il ne s'agissait pas d'un sarcome, mais d'une sclérose pancréatique avec stéatonécrose diffuse, dégénérescence lipidique et vive réaction inflammatoire. Aucun signe de malignité.

Suites simples, sans réaction thermique. Le drainage, les trois premiers jours, donna beaucoup de liquide qui se tarit rapidement. Le 20 juillet, la plaie est complètement cicatrisée. Le malade ne se plaint plus que de quelques douleurs après ingestion alimentaire : il est obligé de s'étendre une heure après le repas, mais il digère bien. D'abord, il est assez abattu, réclamant sans cesse de la morphine, car il était devenu morphinomane dans les deux années précédentes. Il est sevré de morphine après trois injections intraveineuses de 1/2 centigramme et, aussitôt, se remet à manger et à changer de caractère. Il quitte l'hôpital assez affaibli, mangeant peu et n'ayant aucun signe diabétique, le 25 juillet. Une série de glycémies a été faite dans le décours opératoire. Alors que le jour même de l'opération, la glycémie était de 2,53, le lendemain elle était de 2,35, le cinquième jour de 2,16, ce qui obligea à donner

de l'insuline (40 unités par jour). Elle tomba le lendemain à 0,90 sans signe hypoglycémique.

Le 5 juillet, on fit une épreuve d'hyperglycémie provoquée dont voici le résultat :

	GLYCÉMIE en grammes	EXAMEN DES URINES
	—	—
9 h. 10, à jeûn	1	Rien.
9 h. 10, prise de 50 grammes de sucre.		
9 h. 40	2	Rien.
10 h. 10	2,30	Rien.
10 h. 40	2,30	4 gr. 18
11 h. 40	0,90	Rien.

L'onde hyperglycémique est donc très brève, l'élimination rénale rapide. La durée de la réaction fut de deux heures trente, l'élévation maxima de 1 gr. 40. La surface du triangle hyperglycémique de 1,62. Le 9 juillet, la glycémie était de 1 gr. 42.

Le 18 juillet, un examen des selles au point de vue de la fonction pancréatique montre une digestion très incomplète des graisses.

La tension est de 10,5-6,5. Le malade rentre chez lui asthénique et amaigri.

Le 16 octobre, donc trois mois et demi après l'opération, le Dr Gérard m'écrit :

1° V... souffre moins, ou plutôt de façon moins aiguë, car il souffre presque chaque nuit. Mais la consommation de supposédol est devenue raisonnable : un par nuit.

2° V... se comporte comme un diabétique. Il a fallu utiliser l'insuline-protamine-zinc à cause d'une dénutrition inquiétante. Il est à peu près équilibré avec 60 unités : reprise du poids et des forces, réduction de la polyurie, de la polydipsie et de la polyphagie. La glycosurie persiste à des doses faibles.

3° Il y a toujours une diarrhée importante en relation sans doute avec le déficit de la sécrétion pancréatique.

4° Le moral s'améliore lentement. Petite reprise d'activité ; quelques manifestations d'intérêt à ses enfants. La situation sociale est peu favorable à un rétablissement moral et physique.

5° Il persiste une petite fistule para-ombilicale qui donne une goutte séreuse de temps en temps. Elle se trouve au centre d'une masse dure et douloureuse, adhérente au plan antérieur et, probablement, au plan postérieur.

Le 19 novembre le Dr Gérard m'écrit que le malade reprend du poids, que l'asthénie diminue et que l'on a donné jusqu'à 80 unités d'insuline-protamine-zinc. Ce qui a fait apparaître de petits accidents d'hypoglycémie, céphalée, sueurs, énervement, angoisse. La glycémie était alors de 0,80.

A différentes reprises sont apparus des accidents aigus d'hypoglycémie allant jusqu'à la crise convulsive et même au coma. Le malade ne voulait pas s'astreindre à un traitement régulier. Puis, tout s'arrangea, et depuis le 24 octobre il n'y a plus eu d'accidents hypoglycémiques.

Le 7 novembre, le bilan s'établit ainsi :

Diabète simple équilibré avec 40 unités d'insuline-protamine-zinc par vingt-quatre heures.

Bonne reprise du poids et des forces.

Digestion des graisses insuffisante : 3 à 4 selles graisseuses.

Les douleurs ont presque complètement disparu. Il n'y a plus eu de grandes crises solaires, et l'état général s'améliore.



Je ne veux pas commenter cette observation, simple document pour servir à l'histoire des pancréatectomies. Elle a un intérêt à 3 points de vue :

1° Techniquement d'abord. Il paraissait presque possible de dégager complètement la tête pancréatique de l'arc duodénal et de ne la laisser attachée que par le cholédoque et le Wirsung. Le pancréas était littéralement libéré d'une grande partie du duodénum. Sans difficulté, je n'ai laissé qu'un bloc pancréatique gros comme la dernière phalange de l'index. Je n'ai pas coupé le cholédoque, et n'ai pas eu de fistule wirsungienne : le moignon avait été exactement suturé. Peut-être, le conduit était-il bouché ?

2° Pathologiquement, il s'agissait d'une lithiase totale avec nombreux calculs dans des cavités pseudo-kystiques, représentant peut-être des dilatations du Wirsung, mais aussi enchassés dans la glande, et particulièrement au niveau de la tête. La double splanchnicectomie ayant échoué, il n'y avait pas d'autre moyen de soulager le malade que l'ablation. La transformation pancréatique était telle qu'une régression des lésions ne semblait pas possible. J'ajoute que j'ai fait la pancréatectomie en croyant à un sarcome.

3° L'ablation de la presque totalité du pancréas a créé, ou plus exactement, a augmenté un état diabétique qui existait déjà avant l'opération. Ce ne saurait être une surprise.

Dans son livre *Radical surgery in advanced abdominal cancer*, Alexander Brunschwig, à propos des pancréatectomies totales, dit (p. 215) que dans un cas de Fallis (pancréatectomie totale avec duodénectomie et splénectomie) trois mois plus tard, le malade avait repris partiellement son travail avec 25 unités d'insuline-protamine-zinc et 8 unités par jour d'insuline ordinaire deux fois par semaine. Il cite 1 cas de Priestley (pancréatectomie totale pour un petit adénome insulaire) où le diabète fut contrôlé pendant plusieurs mois avec 30 unités d'insuline par jour. Dans ces 2 cas, le diabète n'existait pas avant l'opération et le besoin d'insuline était juste un peu moindre que dans un cas de Brunschwig où il existait déjà un diabète assez grave avant l'intervention. Ces faits montrent, dit Brunschwig, que le tissu pancréatique n'est pas indispensable à la vie.

Dans mon cas, il restait un petit fragment pancréatique qui, avec une glande normale, aurait probablement suffi à assurer la fonction endocrine. Mais il était profondément altéré ; l'état diabétique existait déjà. Il n'est pas surprenant qu'un grave trouble du métabolisme des hydrates de carbone ait suivi l'opération, ainsi qu'une insuffisance de la secrétion externe, traduite par une diarrhée persistante, mal combattue par les médications.

Il faut donc, quand on juge de ce qui est nécessaire dans la pancréatectomie au maintien de la fonction insulinienne, tenir compte de la valeur de ce qu'on laisse de la glande.

La pancréatectomie a été rarement pratiquée pour lithiase. C'est cependant, peut-être, une de ses bonnes indications.

Mallet-Guy, que j'ai interrogé à ce sujet, me donne une liste de 10 cas :

1. Whipple : Duodéno-pancréatectomie totale, 1942. *Annals of Surgery*, 1946.
2. Whipple : Duodéno-pancréatectomie totale, 1942. *Annals of Surgery*, 1946.
3. Whipple : Duodéno-pancréatectomie subtotale, 1944. *Annals of Surgery*, 1946.
4. Mallet-Guy : Pancréatectomie gauche, 1944. *Académie de Chir.*, 1945.
5. Claygett : Pancréatectomie totale, 1944. *Proc. Mayo Clinic*, 1946.
6. Zinninger : Pancréatectomie totale, 1945, *in* Whipple, 1946.
7. Whipple : Pancréatectomie totale, 1945. *Annals of Surgery*, 1946.
8. Whipple : Pancréatectomie totale, 1945. *Annals of Surgery*, 1946.
9. Mallet-Guy : Pancréatectomie gauche, 1946. *Lyon Chirurgical*, 1946.
10. Mallet-Guy : Pancréatectomie gauche, 1946. *Lyon Chirurgical*, 1946.

Cela ne ferait, avec mon cas, que deux subtotales.

M. **Brocq** : Je voudrais ajouter à l'observation très remarquable de M. Leriche un quatrième point très intéressant et qu'il a passé sous silence.

M. Leriche, au cours de son exérèse, a sectionné et lié à la fois l'artère splénique et la veine splénique. Or il ne semble pas avoir observé de phénomènes inquiétants du côté de la rate.

Cela ne me surprend pas énormément, car, dans une opération remontant à un an environ j'ai sectionné et lié le gros tronc de la veine splénique au cours de l'exérèse d'un tératome adhérant à la face antérieure de la queue du pancréas, alors que j'avais pu ménager tous les vaisseaux coliques. Au cours de cette

exérèse je n'ai pas vu, comme il est courant, l'artère splénique, mais en enlevant en même temps que le pôle profond de la tumeur, la queue du pancréas, la veine splénique, complètement fixée et perdue dans la paroi de la tumeur, fut sectionnée et liée. J'ai conçu, après cette opération, quelque inquiétude pour la vitalité de la rate. Or il ne s'est présenté aucun phénomène de ce côté. Je me rappelle avoir lu des travaux dans lesquels on considérait que la ligature du pédicule splénique à distance de la rate n'était pas fatalement préjudiciable à la vitalité de cet organe.

J'ajoute en outre que la très intéressante observation de M. Leriche confirme les expériences faites sur le chien depuis fort longtemps et qui ont démontré que la conservation d'un fragment très petit du pancréas, suffisait à entretenir une glycémie normale ou subnormale.

Le Secrétaire annuel : MARCEL BOPPE.

Le Gérant : G. MASSON.

Dépôt légal. — 1948. — 1er trimestre. — Numéro d'ordre 710. — MASSON et Cie édit., Paris.
Imprimé par l'Ancne Imprimerie de la Cour d'Appel, 1, rue Cassette, à Paris (France).

MÉMOIRES DE L'ACADÉMIE DE CHIRURGIE

SÉANCE SOLENNELLE PUBLIQUE

tenue le mercredi 28 Janvier 1948.

DANS LA SALLE DU CONSEIL DE LA FACULTÉ DE MÉDECINE

DISCOURS DE M. PIERRE BROCQ,

PRÉSIDENT DE L'ACADÉMIE.

Monsieur l'Ambassadeur de Suède,
Monsieur le représentant de l'Assistance publique,
Messieurs les représentants de la Médecine Militaire,

Soyez persuadés que nous sommes tout particulièrement sensibles à l'honneur que vous nous faites, en venant ici rehausser l'intérêt de notre séance annuelle, à laquelle nous sommes fidèles parce qu'elle entretient le renom de notre Compagnie.

Monsieur le Doyen,

Vous êtes des nôtres et nous sommes heureux de vous voir parmi nous. Laissez-moi vous remercier de nous prêter chaque année la salle du Conseil des Professeurs de la Faculté. Vous voulez ainsi contribuer à donner à ce jour l'éclat qui convient aux destinées de notre chère Académie, où, depuis la fondation bien lointaine de l'Académie Royale de Chirurgie, les chirurgiens français donnent le meilleur de leur effort scientifique.

Mes chers Collègues,

A la veille de quitter le Bureau de l'Académie de Chirurgie, où j'ai siégé durant sept ans, comme secrétaire général, comme vice-président, comme président, j'éprouve un sentiment de tristesse inséparable de la perte des choses que le temps nous ravit dans sa fuite inéluctable, voile de tristesse que compense heureusement le sentiment bien vif de la sympathie que j'ai toujours trouvée auprès de *vous tous*, aussi bien dans les circonstances difficiles que dans les heures sereines.

Ces nombreuses années, où j'ai pu, grâce à votre si fidèle confiance, contribuer de près à votre activité me donnent les moyens, me font aussi un devoir, de dire aujourd'hui, dans cette séance solennelle, ce que j'ai appris pendant cette longue période si bouleversée.

Du haut de la modeste tribune de notre Société, où tant de chirurgiens renommés, nos ancêtres, puis nos pères, ont discuté entre eux, apporté leurs résultats, donné le secret de leurs réussites, montré la mobilité des conceptions qui conduisent par des détours ou par des chemins directs à des thérapeutiques meilleures, du haut de cette tribune où, tous, vous suivez l'exemple de vos anciens et venez chaque mercredi animer de votre ardeur combattive ou tempérer de votre expérience éprouvée nos recherches et celles des chirurgiens du monde, j'ai pu,

Publication périodique mensuelle.

dans vos communications et dans les réactions des auditeurs, suivre les oscillations de l'intérêt, de la pensée, de la vie.

Et ce sont bien les qualificatifs de *sensible*, *d'attentive à l'extrême* dans certains cas, de *houleuse dans d'autres*, j'oserai même dire de *rétive parfois*, de *vivante* au total qui me semblent convenir à notre Compagnie.

A travers vos discussions, souvent passionnées, mais toujours courtoises, passe le souffle de l'âme libre du chirurgien, qui ne se complait ni dans les contraintes, ni dans la brume et l'artifice des hypothèses, ni dans le rêve des conceptions d'une époque, ni dans le cheminement tortueux des philosophies changeantes, mais qui cherche son idéal, sa foi pour mieux dire, dans les solutions volontairement consenties, dans des réalisations hardies, et cependant dûment justifiées et contrôlées, qui met, en un mot, son constant souci dans le progrès toujours en mouvement pour le bien des malades.

C'est aussi l'intérêt d'une telle société que j'ai compris ; l'intérêt de cette société où s'affrontent en des luttes parfois sévères toutes les opinions, où les jeunes, qui sont notre espoir, sont assis aux côtés de leurs pairs pour en apprendre la sagesse, où les anciens trouvent chez leurs cadets cette raison d'évoluer qui leur ferait défaut sans eux et qui leur sert comme aux glandes endocrines les hormones de croissance ou de reviviscence.

Souhaitons que des règlements nouveaux, étudiés sans hâte et sans parti pris, permettent de nous incorporer davantage et plus vite cet apport de vitalité que représente la jeunesse. Mais, continuons néanmoins de codifier les moyens d'accès à l'Académie, pour ne pas risquer le sérieux écueil, si nous ouvrons la porte à l'excès, d'en arriver à un double emploi avec l'Association Française de Chirurgie, d'aboutir à une sorte de congrès en réduction et permanent, de rendre les discussions confuses et, pour tout dire, de faire ingouvernable une Compagnie par trop élargie.

D'ailleurs, par suite du nombre sans cesse accru de vos travaux et de leur attraction, il faudra, dès cette année, chercher dans la modification des règlements, ou dans l'application plus stricte des usages anciens, de nouvelles habitudes si l'on veut éviter que le Président de demain et ses successeurs ne voient se développer le désordre dans les séances et dans les discussions. Il faut en arriver à fixer à l'avance un ordre du jour strict, que ne puisse modifier ni le retard ou l'absence d'un orateur, ni l'arrivée inopinée d'un ou de plusieurs collègues venus de loin et qui excipent de la difficulté des déplacements pour prendre la place d'un chirurgien inscrit depuis longtemps.

Jusqu'ici le Bureau avait fait preuve d'un libéralisme qui se comprenait lorsque nous vivions en vase clos de 1940 à 1944, mais dont le développement actuel de l'Académie ne saurait plus se satisfaire.



Ces remarques me sont une occasion de dire brièvement, pour ceux qui nous ont fait l'honneur de se rendre à notre invitation, la vie de l'Académie de Chirurgie sous l'occupation, depuis la libération, les raisons pour lesquelles elle a grandi, son rôle actuel, la confiance en son avenir.

Née peu avant la guerre par les efforts conjugués de tous, et en particulier du professeur Gosset et de Louis Bazy, alors secrétaire général, qui tous les deux, grâce à leur sens de l'organisation et à leur goût du prestige, avaient perçu, avec des arguments que le temps a confirmé, les avantages de l'accession de l'ancienne Société nationale de Chirurgie au rang d'Académie.

Sous l'occupation, l'Académie, réduite pour la publication de ses bulletins à quelques pages, âprement défendues, a vécu une vie latente, repliée sur elle-même, et cependant sûre de voir des jours meilleurs. Dans le foyer de la rue de

Seine, chacun venait, sinon se réchauffer, car il y faisait bien froid, du moins fortifier son espoir. Nous étions séparés du monde scientifique, nous ignorions presque tout de ce qui se disait ou se faisait ailleurs.

Mais, dès la libération de Paris, nous avons vu arriver d'abord nos alliés anglais et américains à la tête desquels le grand chirurgien Cutler, prématurément disparu, puis les chirurgiens des troupes françaises.

Dès la fin des hostilités, nos amis belges, suisses, suédois, anglais, invitaient dans leurs pays l'Académie à des manifestations d'amitié et de chirurgie. Dès lors nous pouvions nous répéter le mot fameux de Renan : « La France, malgré ses malheurs, n'avait pas perdu l'audience du monde », et c'était un sérieux réconfort.

Depuis, l'Académie de Chirurgie n'a jamais cessé de recevoir des marques non douteuses de la sympathie des chirurgiens du monde. Nous n'en voulons pour preuve que la présence à nos séances de Cutler, de Blalock, des Etats-Unis ; de Bengoléa et de Mirizzi, d'Argentine ; de dos Santos, de Lisbonne ; d'Œconomos, d'Athènes ; de Hustin, de Delchef, de Lauwers, de Dejardin, de Belgique et de bien d'autres, dont je m'excuse de ne pas citer les noms. Nous avons assisté à la présentation de films du plus haut intérêt, en particulier ceux de Babcock et de Blalock, des Etats-Unis, de Lelio Zeno, d'Argentine, tout dernièrement, de Judine, de Moscou, et demain, nous connaîtrons celui de Crafoord, de Suède.

De toute part, en France, des professeurs, des chirurgiens connus de la province, viennent parler à notre tribune ou demandent à être élus membres associés. Aussi, ai-je bien le droit de dire que notre Compagnie est en *plein essor.*

Depuis longtemps, nous avons demandé, Louis Bazy et moi-même, que le gouvernement prenne conscience de nos efforts et les sanctionne en reconnaissant à l'Académie de Chirurgie le titre de « Fondation d'Etat », comme elle l'a conféré à l'Académie de Médecine et à l'Académie de la Marine. Cette reconnaissance n'est pas sans intérêt pour notre avenir, même pour un avenir rapproché. Je vais m'expliquer sur ce point délicat. L'ancienne Société nationale de Chirurgie avait son siège dans un modeste local sur cour, au numéro 12 de la rue de Seine. Là, sont nés à la chirurgie, ont grandi les opérateurs les plus notables de France, tous ceux qui ont laissé dans le monde le souvenir de leurs œuvres et dans nos cœurs le culte de leur mémoire. Ce local n'est *pas un palais* — loin de là — L'Académie a conservé ce modeste siège. La Pensée s'abrite où elle peut. Quand vient le froid, nous émigrons à l'Hôpital des Enfants-Malades, dans un amphithéâtre de l'Assistance publique. Nous nous y trouvons dépaysés, loin de nos archives et de nos bibliothèques, loin si je peux m'exprimer ainsi de notre *Maison natale*, qui nous reste si chère, en sa pauvreté, parce qu'à elle nous lient tant de souvenirs et une douce habitude. Mais cette maison qui nous semble nôtre ne nous appartient pas. Et bientôt la loi peut nous en chasser. Les ministères dont nous dépendons moralement, le ministère de l'Education nationale et celui de la Santé publique, devraient prévoir pour nous un asile. La reconnaissance de « Fondation d'Etat » nous aiderait à créer un nouveau centre, adapté à nos débats, digne de nos visiteurs. Aussi, tournons-nous vers les Pouvoirs publics un regard... *interrogateur.*

Pour revendiquer ce titre de « Fondation d'Etat », je tenterai, en matière de conclusion, de préciser le rôle actuel de l'Académie de Chirurgie et de prévoir l'Avenir que je lui souhaite.

Lecène, qui était un grand esprit, disait dans une boutade à propos de travaux présentés à notre tribune et discutés : « C'est nous les Classiques ». Nous ne saurions aujourd'hui accepter ce qualificatif, ou cette vertu, si l'on ne sous-entendait que les « classiques » peuvent et doivent évoluer et non se montrer d'outranciers conservateurs, se refusant au progrès. Or, c'est précisément le courant inverse qui anime actuellement notre Société. Toujours jeune, notre Compagnie suit avec une extrême attention l'évolution de la chirurgie dans le monde et en France, tempérant parfois les excès par des réserves, applaudissant toujours, avec enthousiasme, avec foi, aux plus audacieuses réalisations.

A ces titres divers, l'Académie de Chirurgie est une des sociétés scientifiques les plus vivantes en France, les plus entendues à l'étranger. Aussi mérite-t-elle d'être secondée par les Pouvoirs publics, d'être consultée par eux, pour son autorité et pour son expérience, dans les questions qui touchent l'intérêt du Pays. Sa composition, où entrent des chirurgiens jeunes, des chirurgiens évolués de Paris, presque tous Chirurgiens des Hôpitaux, des Professeurs et des chirurgiens de la province, de l'Union française, des membres libres appartenant à des disciplines utiles à notre art, les chirurgiens les plus marquants du monde, lui assure une valeur française, une portée internationale, un avenir sans cesse grandissant.

Messieurs,

J'ai le pénible devoir de vous faire part du décès, au cours de l'année 1947, de plusieurs de nos collègues.

Nous avons eu la peine de perdre :

M. Huet, membre titulaire et M. Clovis Vincent, membre libre.

MM. Gayet (de Lyon), Tixier (de Lyon), Georges Leclerc (de Dijon), associés nationaux ;

MM. Cutler (des Etats-Unis), Charles Winchester du Bouchet (des Etats-Unis et de France), Miles (de Londres), Rowley-Bristow (de Londres).



Vous avez procédé à des élections, en 1947, vous avez élu *membre titulaire :*

M. Merle d'Aubigné ;

Associés parisiens :

MM. Aboulker, Baumann, Calvet, Tailhefer ;

Associés nationaux :

M. Dor (de Marseille), M. Dubau (de l'Armée).



Vous avez donné les prix suivants :

Le prix Dubreuil, attribué à M. Jean Cheynel (de Saint-Etienne) pour son travail intitulé : *Recherches sur la physiopathologie de la hanche.*

Le prix Le Dentu, attribué à M. Mercadié.

Le prix Laborie à M. Trueta, de l'Université d'Oxford (Grande-Bretagne).

En attribuant à M. Trueta le Prix Laborie, l'Académie de Chirurgie a voulu honorer à la fois ce chercheur et l'Université d'Oxford où il travaille. M. Trueta s'est particulièrement distingué dans la publication d'un ouvrage concernant l'étude de la circulation rénale au cours du shock. Après avoir posé une ligature serrée à la racine de la cuisse d'un lapin, il a observé que la circulation rénale du côté opposé était brusquement arrêtée, ce qui entraînait la suppression de la sécrétion rénale. Ces constatations, accompagnées de remarquables microphotographies histologiques, orientent dans un sens nouveau la pathogénie du shock et par suite la thérapeutique de ce drame chirurgical.

L'Université d'Oxford possède un Centre de Recherches qui fait l'honneur de cette Fondation. Grâce à la compréhension et à la générosité d'un puissant donateur, de sensationnels travaux expérimentaux ont été réalisés, en particulier :

Par Mac Intosh sur l'anesthésie ;

Par Sir Hugh Cairns sur la neuro-chirurgie ;

Par Berkley. Ce dernier a montré, dans de prodigieuses ciné-radiographies, comment se fait le passage de la circulation fœtale à la circulation normale.

La distinction que nous avons conférée à M. Trueta et, à travers lui, à l'Université d'Oxford, n'est qu'un bien faible moyen d'honorer nos collègues anglais.

Quand nous réfléchissons à ces travaux, nous sommes partagés entre des sentiments d'admiration et des sentiments, non pas d'envie, mais *d'émulation* — et nous nous prenons à penser qu'il ne faut sous-estimer pas plus les initiatives *individuelles* que les efforts des Etats qui favorisent de pareilles recherches. Il y aurait beaucoup à dire sur cette question. Mais ce n'est, aujourd'hui, ni l'heure ni le lieu de débattre cet important problème.



Vous avez, cette année, attribué la *Médaille internationale de Chirurgie* (*Fondation Lannelongue*) à M. Crafoord, de Suède.

Je rappelle d'abord, pour ceux qui ne sont pas au courant, que ce Prix a été fondé en 1911 par M. Lannelongue, Professeur à la Faculté de Médecine de Paris. En voici les règles :

« Cette Médaille est internationale, c'est-à-dire attribuée à un chirurgien de n'importe quel pays qui, durant les dix dernières années, aura fait la découverte chirurgicale la plus notoire ou les travaux les plus utiles à l'Art et à la Science de la Chirurgie. »

M. Lannelongue a exprimé la volonté formelle qu'il ne soit tenu aucun compte de la nationalité, mais uniquement des mérites de celui qui paraîtra le plus digne.

Le lauréat est élu par un collège composé :

1° Des membres du Bureau de l'Académie ;

2° Du quart des autres membres titulaires et honoraires de cette Société ;

3° Des lauréats de la Médaille Lannelongue ;

4° D'un certain nombre de Chirurgiens membres du Conseil de dix Facultés de Médecine de nationalité étrangère à la France.

La médaille est attribuée tous les cinq ans.

Depuis sa fondation, elle a été donnée à MM. Horsley (de Grande-Bretagne), Henri Gaudier (de Lille), Crile (des Etats-Unis), Leriche (de France), Lambotte (de Belgique).

Je vais vous dire maintenant les fortes raisons pour lesquelles je vais remettre la Médaille Lannelongue à M. Crafoord, de Stockolm.

Cher et honoré Collègue,

Je sais que vous avez été gêné par la publicité faite autour de votre nom, dès votre arrivée à Paris. Cependant, il est de mon devoir, et j'ajoute, c'est un plaisir et un honneur pour moi de faire encore, au nom de l'Académie de Chirurgie que je représente, quelques offenses à votre extrême modestie. Je m'efforcerai de les faire en termes mesurés.

Encore très jeune, votre nom est connu dans le monde entier pour vos remarquables travaux. Vous vous êtes spécialisé de bonne heure dans la chirurgie du thorax, associant dans un constant effort des bases physiologiques que vous empruntiez au laboratoire à vos actes chirurgicaux. Vous avez débuté par une œuvre de maître en créant votre technique de la *pneumonectomie*, qui vous est personnelle par sa voie d'abord, par la rigueur de ses temps anatomiques, par la sûreté des manœuvres qu'elle comporte, par la prophylaxie des complications post-opératoires. Tous les spécialistes du thorax en reconnaissent la valeur.

Vous avez écrit sur l'exérèse de l'œsophage thoracique, sur la chirurgie du thymus.

Vous avez étudié expérimentalement l'action de l'*héparine* depuis 1935 et vous avez condensé vos résultats dans un très intéressant rapport au Congrès de Londres en 1947.

Vous avez mis au point un *Spiro-pulsator*, très utile pour la respiration artificielle avec intubation trachéale dans les anesthésies qui durent cinq ou six heures avec adjonction de curare.

J'en arrive à la chirurgie artérielle, qui fait votre triomphe d'aujourd'hui :

Vous avez opéré une centaine de malades qui présentaient une *persistance du canal artériel.*

Vous avez réalisé quatre fois l'opération de Blalock, l'anastomose de l'artère sous-clavière et de l'artère pulmonaire.

Vous avez enfin conçu et réussi une opération encore plus audacieuse, l'opération pour la *cure du rétrécissement de l'aorte.* Votre premier cas date de 1944. Votre dernier, tout récent, et qui est un succès sur un malade français, que vous avez opéré amicalement, porte à 24 le nombre de ces étonnantes interventions.

Cette opération est une réussite exceptionnelle et dont peu de chirurgiens sont actuellement capables.

Certes, d'autres opérateurs, Blalock et Park, avaient déjà en 1938, réalisé, pour traiter le rétrécissement de l'aorte, des opérations palliatives par anastomose entre la sous-clavière gauche et l'aorte. Certes, Gross, avec Hupnagel, en 1938, après essai sur le chien, avaient décidé de faire l'anastomose bout à bout après résection du rétrécissement aortique.

Mais vous avez, Monsieur Crafoord, exécuté, le premier, avec succès, l'opération sur l'homme, en 1944, montré ainsi que l'on peut arrêter pendant un certain temps la circulation à partir du rétrécissement, enlever ce rétrécissement, rétablir la circulation par suture des deux bouts de cet énorme vaisseau, et guérir de nombreux malades. Ce tour de force prodigieux, qui nécessite une virtuosité peu commune, aurait bien surpris nos pères. Il remplit vos collègues d'admiration.

Grâce à vos travaux expérimentaux sur l'animal, grâce à vos étude cliniques sur le malade, grâce aux moyens thérapeutiques pré-, per- et post-opératoires, vous avez vaincu toutes les difficultés. Que nous sommes loin des interventions contre la montre qui faisaient la renommée de nos anciens. Aujourd'hui, tout est préparation, douceur, discipline. Et cependant, dans ce cas particulier, le passé de rapidité ne perd pas tous ses droits dans le temps même de l'anastomose puisqu'il faut interrompre un certain temps la circulation, ce que les interventions sur l'animal ont montré possible, et qu'il faut, néanmoins, pour éviter toute perte de temps inutile, compenser la lenteur nécessaire par la précision de gestes, jamais manqués, tous effectifs, chacun parfait.

Votre important service de chirurgie est doublé d'un magnifique lobratoire d'expérimentation. Ceux qui l'ont visité nous en ont dit toutes les perfections. La chirurgie de l'avenir s'appuiera de plus en plus, votre opération en est la démonstration, sur toutes les disciplines. Si bien que la science, aux multiples branches, est UNE en réalité, et ses serviteurs sont le cerveau et les mains des hommes.

De cette science, Monsieur Crafoord, vous êtes l'un des serviteurs les plus éminents. Et c'est pour nous tous un honneur de nous associer au plus grand chirurgien du monde pour vous remettre cette distinction internationale fondée par un Français. Autrefois d'or, aujourd'hui modestement de bronze, cette médaille, superbement gravée par Ernest Dubois, n'en reste pas moins un symbole : des coureurs dans un envol de leur corps et de leur âme s'élancent vers le Progrès. Pour vous, elle sera le témoignage de l'estime de vos collègues, un souvenir de l'amitié déférente de l'Académie de Chirurgie et, aussi, un nouveau lien entre nos deux pays, entre la Suède, qui nous a donné tant de gages de sympathie et la France, qui l'en remercie de tout cœur.

Allocution de M. Clarence Crafoord.

Monsieur le Président,
Messieurs les Membres de l'Académie de Chirurgie,

Je suis confus d'avoir à vous remercier avec une connaissance imparfaite de votre belle langue.

Il nous est difficile d'embrasser l'ensemble des progrès qu'a faits la chirurgie depuis dix ans.

Nous avons appris à combattre le shock, en restituant à l'organisme l'eau, les sels, les albuminoïdes que l'agression chirurgicale lui avait fait perdre. L'anesthésie a fait des progrès décisifs ; la chirurgie thoracique et celle des vaisseaux a pris son essor. Nous avons appris à prévenir la thrombose et ses complications. Dans le champ de ces activités, il m'est difficile de me faire une idée de l'importance du terrain que j'ai moi-même labouré.

Que vous ayez apprécié mes travaux est pour moi un très grand honneur et un encouragement ; un honneur, car c'en est toujours un que d'être connu au pays de Descartes ; un encouragement, car il est bon pour un chercheur de savoir qu'il ne fait pas fausse route.

Je vous adresse mes remerciements pour la distinction que m'a octroyée la célèbre Académie de Chirurgie, continuatrice de l'Académie Royale de Chirurgie.

Je suis un peu intimidé de me trouver au milieu de vous, je regrette qu'on ait pu citer mon nom trop flatteusement ces jours-ci. Je n'ai pu m'en défendre complètement, car ceux qui m'ont associé à leur initiative philanthropique m'ont représenté que mon devoir était de ne pas laisser ignorer les possibilités de la chirurgie cardio-vasculaire et thoracique moderne.

Je vous suis très reconnaissant, Messieurs, et je vous remercie de m'avoir attaché d'un lien de plus à la France que j'aime, et d'avoir resserré les liens culturels entre la Suède et la France.

COMPTE RENDU

DES TRAVAUX DE L'ACADÉMIE DE CHIRURGIE

PENDANT L'ANNÉE 1947

par M. Marcel BOPPE, secrétaire annuel.

Mesdames,
Messieurs,
Mes chers Collègues,

Dans son traditionnel exorde, chaque secrétaire annuel vous fait généreusement part de son embarras, de ses hésitations, de son anxiété même.

Faire un compte rendu qui doit être bref, je n'ai pas besoin de vous dire pourquoi, complet, ne serait-ce que vous montrer que son auteur s'est donné la peine de relire et de classer vos travaux, qui devrait enfin, sinon la table alphabétique suffit, mettre en valeur les notions neuves ou originales apportées à cette tribune, discerner pour les questions importantes traitées ou discutées durant l'année la doctrine de l'Académie, n'est certes pas une tâche facile. Je me garderai d'innover, cela serait sûrement prétentieux, probablement vain. A l'exemple de certains de mes prédécesseurs, je crois sage de ne citer aucun nom. Je crois utile, comme l'a fait Quénu l'année dernière, de placer en marge du texte les chiffres qui renvoient aux pages des travaux cités. Bien qu'il soit plus séduisant de classer vos travaux par discipline : chirurgie nerveuse, orthopédique, plastique, etc., il est beaucoup plus commode de garder la classification adoptée par les traités de pathologie chirurgicale.

Anesthésie. [1]

311 Comparativement à l'année dernière, très peu de travaux sur cette question si importante sauf une communication sur l'emploi de la rachianesthésie haute à la percaïne hypobare en chirurgie thoracique et une présentation d'appareil à anesthésie. Les raisons de cette pénurie sont en réalité réconfortantes. Nous commençons heureusement à disposer d'anesthésistes expérimentés et d'appareils soit américains, soit français, ceux-ci égaux et même supérieurs à ceux-là.

Cette année, on peut lire dans vos comptes rendus opératoires cette petite phrase qui fait plaisir : anesthésie au cyclopropane-oxygène avec intubation intratrachéale (Dr X...). Réanimation et transfusion (Dr Y...).


Choc opératoire.

Comme pour l'anesthésie et pour les mêmes raisons, presque rien non plus sur le choc, sauf deux travaux, l'un assez théorique

(1) Les numéros en marge renvoient aux pages des *Mémoires* auxquels il est fait allusion dans le texte.

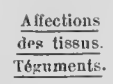
sur le choc et la cholestérinase, l'autre sur le rôle de l'infiltration 326
novocaïnique préalable du sinus carotidien dans la prévention du 435
choc.

Infection. Médication anti-infectieuse. Bactériostase.

Une courte note sur le microbisme latent, une observation sur
un cas de septicémie à *Proteus vulgaris*, un intéressant travail sur
le charbon humain fréquent en Camargue, heureusement bénin
grâce au sérum anti-charbonneux associé au stovarsol. 93, 103
Un éminent invité de notre Académie, nous a montré les dan- 129
gers réels de la contamination interhumaine par la seringue dans
la pénicillothérapie en série, courante aujourd'hui ; chaque malade
doit donc posséder son flacon individuel de pénicilline et sa propre
seringue stérile.



Grâce à l'association pénicilline et sulfadiazine, nous pouvons 613
guérir l'actinomycose contre laquelle, malgré la médication isolée
classique, nous étions très désarmés.
La pénicilline-retard, dissoute dans différents véhicules tel que, 573
en France, le subtosan, biologiquement autant, sinon plus active 583
que la pénicilline dissoute dans du sérum, constitue une grosse
simplification (une seule injection par vingt-quatre heures).
On a continué cette année à montrer l'action bienfaisante de la 6
pénicilline dans les affections et les interventions les plus diverses : 4
pénicilline dans les artérites, pénicilline et sulfamides dans les 256
ulcères perforés, pénicilline et staphylorraphie, guérison grâce à la 433
pénicilline d'une affection grave d'origine dentaire à sphérophorus. 534
On sait qu'à côté du *Penicillium notatum*, de nombreux autres
champignons ont été utilisés avec succès : levures types saccharo- 365
myces, évrotine tirée des moisissures du pain. 366
La streptomycine enfin, en injections locales, a pu guérir, après 534
pleurotomie à minima, une pleurésie putride pénicillino-résistante.
Les sulfamides ont évidemment continué à perdre beaucoup de
terrain ; notons seulement un travail sur leur titrage dans le sang 101
et un autre sur l'efficacité des injections intra-artérielles de solu-
septazine.
Ces différents antibiotiques, si précieux dans le traitemnet de 116
début des plaies à la phase bactérienne, ne sont nullement des agents
cicatrisants bien au contraire, les sulfamides en particulier. Un très
important travail expérimental et clinique nous apporte des vues
neuves sur le problème encore non résolu de la cicatrisation des
plaies traînantes. Il semble que les hématies constituent un aliment
spécifique pour les cellules qui président à la réparation des tissus,
ces hématies isolées du plasma et conservées à l'état de dessiccation
paraissent posséder un pouvoir cicatrisant de premier ordre, étant
in situ des facteurs très actifs des phénomènes de phagocytose et de
production d'énergie.
Avant de quitter le chapitre des généralités, il faut mentionner
l'intéressante discussion ouverte sur l'importance en chirurgie des
problèmes psycho-somatiques. L'accent a d'abord été mis sur 122
l'intérêt qu'il y a d'éloigner du chirurgien le cas mental, puis on
a évoqué avec beaucoup de justesse les réactions du sujet aux prises
avec son affection, d'où l'intérêt de la psychanalyse.


Affections des tissus. Téguments.

L'appareil plâtré, après application de greffes cutanées libres,
assure une immobilisation parfaite du greffon et grâce à une
compression douce et uniformément répartie, permet d'éviter tout
épanchement dangereux sous la greffe, dont la technique a été 636

révolutionnée par ce merveilleux instrument qu'est le dermatome
560 de Padgett, dont une simplification heureuse vous a été présentée
sous la forme d'un rabot-rasoir à épaisseur réglable.

Deux affections cutanées peuvent être guéries par la chirurgie :
125 L'hyperhydrose palmo-plantaire par la stellectomie et la résection de la chaîne sympathique lombaire ;
126 La mélanose de Riehl par la thymo-thyro-parathyroïdectomie.

Affections vasculaires. Artères.

Si, l'année dernière, comme l'écrivait Quénu, nous arrivaient du Nord d'intéressants essais de sympathectomie chimique, cette année nous arrive du Sud une notion neuve : le débouchage et la
409 reperméabilisation d'une artère thrombosée peuvent bouleverser la chirurgie des artérites, dominée jusqu'ici par l'artériectomie. Quelques mois après cette première communication, montrant comment, sous le couvert de l'héparine, il est possible, grâce à deux petites incisions en amont et en aval, de ramoner l'artère en
803 clivant le thrombus de la paroi artérielle, on nous apportait un exemple magnifique prouvé par l'artériographie de reperméabilisation d'une artère thrombosée sur 17 centimètres. L'ablation du thrombus avait été réalisée par mise à plat complète de l'artère thrombosée, ensuite suturée.

Le traitement des artérites oblitérantes reste ainsi à l'ordre du jour et si certains ont été déçus par l'opération d'Opel, il semble
650 bien que la surrénalectomie précoce chez des sujets jeunes, avant l'apparition des phénomènes gangréneux, peut donner de remarquables résultats, comme en témoignent les dix observations qui vous ont été rapportées.

A côté des tests classiques permettant l'étude de la circulation superficielle dans les artérites, l'épreuve de la fluorescéine intravei-
169 neuse, avec examen des téguments à la lumière de Wood, est appelée à rendre de grands services, ce test permettant d'apprécier l'effet vaso-moteur des blocages anesthésiques au niveau du sympathique lombaire.

Alors qu'en Amérique, où est née, grâce à Matas, la chirurgie conservatrice des anévrysmes, on préconise actuellement pour la
367 cure des anévrysmes artério-veineux l'extirpation et la quadruple
369 ligature, chez nous l'anévrysmorraphie par voie endoveineuse en
378 particulier, est considérée comme l'opération de choix, ses résultats fonctionnels étant très supérieurs è la quadruple ligature ; la compression temporaire de l'aorte élimine pour le membre inférieur tout risque d'hémorragie.

Citons enfin un cas de thrombose traumatique de l'humérale,
526 lésion grave, l'artériotomie ou l'artériectomie ne réussissant pas toujours à éviter l'amputation et un cas rare de plaies associées de
22 la carotide primitive, du pneumogastrique, du sympathique cervical et de l'œsophage, heureusement guéries.

Veines.

La chirurgie des phlébites s'édifie rapidement, l'indication opé-
622 ratoire est impérieuse dans les phlébites emboligènes, ligatures de
236 barrage au-dessus du callot, soit tout près, soit à distance au niveau de la veine cave inférieure, ou mieux thrombectomie. Dans les phlébites adhésives (*phegmatia alba dolens*), la phlébectomie perd du terrain devant la thrombectomie précoce exécutée avant l'adhérence du caillot.

Il y a bien longtemps, par contre, que la chirurgie des varices n'a été évoquée ici ; si certains d'entre nous restent fidèles à la

méthode classique des injections sclérosantes, on ne saurait méconnaître l'intérêt de la résection de la crosse de la saphène avec toutes ses collatérales associée à une injection sclérosante rétrograde du bout périphérique, technique très employée par les chirurgiens anglo-américains. 357

A propos de deux nouveaux cas de phlébite en cordon de la paroi thoracique, la maladie de Mondor a reçu son juste baptême. 94

Affections osseuses. Dystrophies et tumeurs.

Les rapports entre la maladie de Recklinghausen et les tumeurs parathyroïdiennes, 1 cas d'adénome, 1 cas d'épithéliome, ont été discutés. On semble admettre que l'hormone parathyroïdienne abaisse le seuil d'élimination rénale des phosphates, d'où mobilisation du calcium lié aux phosphates, mais comme le seuil d'élimination rénale du calcium n'est pas modifié, l'hypercalcémie apparaît. 201, 641

La possibilité de transformation maligne des tumeurs à myéloplaxes reste toujours bien improbable et, dans l'observation que vous avez écoutée, la preuve a été donnée qu'il s'agissait non d'une tumeur à myéloplaxes au début, mais bien d'une tumeur maligne : sarcome à myéloplaxes d'évolution lente. 625

Deux fois la résection d'une tumeur à myéloplaxes étendue a nécessité une opération plastique : remplacement de la clavicule par une greffe péronière, raccourcissement du fémur sain pour compenser le raccourcissement de l'autre fémur réséqué. 536 406

Quittons les dystrophies et tumeurs osseuses après vous avoir donné de mauvaises nouvelles de ce cas si curieux d'ostéolyse essentielle, progressive, dont on vous a déjà entretenus à plusieurs reprises. 470

Ostéomyélites.

Un travail sur l'ostéomyélite chronique éburnante caractérisée par une prolifération osseuse considérable avec séquestre corticaux et fistules, a soulevé une discussion sur le diagnostic, parfois difficile, de certaines formes névralgiques de cette affection que les Américains, à tort croyons-nous, cherchent à distraire de l'ostéomyélite, les interprétant comme des tumeurs bénignes : ostéomes ostéoïdes de Jaffe. 620

Si, dans certains cas, la résection reste indiquée dans l'ostéomyélite aiguë, la pénicillinothérapie associée permettant une suture primitive, après résection en plein pus, cette intervention ne met pas à l'abri d'une récidive sur l'os régénéré après diaphysectomie. 604 388

Tête face et cou

Rien de bien saillant en ce qui concerne la chirurgie cérébrale, notons cependant une communication sur l'ouverture des abcès cérébraux dans le ventricule latéral. La sulfamidothérapie permet d'améliorer cette redoutable complication, presque toujours mortelle auparavant ; une observation d'hématome cérébral tardif révélée à l'occasion d'une méningite à pneumocoques ; une belle guérison d'une méningite à streptocoques consécutive à une fracture de l'étage antérieur, grâce à l'oblitération de la brèche ostéo-méningée par un fragment de muscle et une bandelette de *fascia lata ;* une observation de fistule liquidienne post-opératoire au niveau du rachis par fermeture directe de la fistule et drainage simultané des ventricules latéraux et 2 cas de sinus péricranii à localisation occipitale pouvant ainsi simuler une méningite. 107 64 579 382 645

1947 nous a apporté sont petit contingent habituel de parotidectomies totales pour tumeurs mixtes avec conservation du facial. 33, 612

Les résultats éloignés du traitement du cancer de la partie mobile

522 de la langue se montrent assez décevants, entre les meilleures mains,
puisque, après cinq ans, on note 30 p. 100 de récidives.

Après avoir rappelé une observation d'hémangio-endothéliome
thyroïdien, tumeur très rare avec ses métastases pulmonaires hémorragiques, nous en arrivons à la chirurgie du thorax.

Thorax. Glande mammaire.

A propos d'une présentation de malade l'Académie a condamné
avec force les cancérologues utilisant la radiothérapie seule dans le
traitement des cancers du sein opérables. Si, dans un cas, la castra-
153, 549 tion eut une action heureuse sur les métastases osseuses de ce cancer,
219, 47 on a signalé un autre cas avec effet nul de la castration d'un ovaire
déjà irradié.

Organes intra-thoraciques.

Passons rapidement sur la chirurgie pulmonaire qui ne nous a
pas valu, cette année, de travaux de première importance ; une mise
au point surtout clinique sur le diagnostic du cancer du poumon et
334 une autre technique sur la pneumectomie totale ; une étude sur les
21 kystes pulmonaires infectés de la base gauche simulant une pleu-
436 résie purulente et guéris par lobectomie, sur le pneumothorax per-
424 sistant par fistule pleuro-pulmonaire. Quelques cas rares : un kyste
350 intrathoracique congénital pleuro-péricardique, un neurinome faci-
515 lement extirpé par voie extrapleurale, une hydatidose multiple
600 hépato-pulmonaire, une rupture intrathoracique d'un kyste hyda-
tique du foie, perforation pulmonaire et pyothorax hydatique guéris
par pleurotomie simple.

Signalons aux confins de la chirurgie thoracique et cervicale une
515 excellente étude sur les voies d'abord des goitres thoraciques ; on
doit en général commencer par le temps cervical avec ligature de
la thyroïdienne supérieure, la thoracotomie étant rarement nécessaire.

La chirurgie du cancer œsophagien fut la grande triomphatrice
de l'année. On en avait beaucoup parlé en 1946 ; en 1947 cette ques-
tion était à l'ordre du jour du Congrès de Chirurgie ; le professeur
602 Rosano est, à cette occasion, venu opérer à Paris, et durant les der-
607 nières séances de 1947 et les premières de 1948, nous eûmes le plaisir
274 de voir défiler une dizaine de malades opérés et guéris par nos
jeunes collègues.

434 En ce qui concerne encore la pathologie œsophagienne, notons
274 une médiastinite suppurée rétro-œsophagienne opérée et guérie, un
434 corps étranger de l'œsophage avec œsophagotomie et suture des
parois œsophagiennes sous le couvert de la pénicilline.

Rachis.

Deux belles communications appuyées par la très grande expérience personnelle de leurs auteurs doivent tout d'abord retenir
l'attention.

La première traite des meilleures méthodes opératoires dans la
396 sciatique d'origine discale. On y insiste sur la fréquence, après gué-
rison de la sciatique, de séquelles mineures, lombalgies dues peut-être, mais non sûrement, à un trouble statique post-opératoire du
rachis, (d'où l'association de la greffe osseuse à l'ablation de la hernie
discale) et troubles de la sensibilité : anesthésies, paresthésies qui se
manifestent au maximum après radicotomie bilatérale de L5, S1, ce
qui contre-indique cette radicotomie étendue.

A propos du traitement des hernies discales, notons encore un
277 kyste lipiodolé du cul-de-sac arachnoïdien nécessitant une interven-
427 tion, fait qui met en lumière les ennuis et dangers de l'épreuve

lipiodolée pré-opératoire abandonnée par presque tous, et une récidive de hernie discale.

La seconde portant sur plusieurs centaines d'opérés suivis de longues années, précise les indications et les résultats de l'ostéosynthèse par greffe d'Albee dans la scoliose essentielle (scoliose progres- 587
sive des adolescents, scolioses douloureuses des adultes si fréquentes actuellement, scolioses avec très grosse gibbosité et cypho-lordose accentuée). Les résultats sont encourageants, alors que d'Amérique nous vient, sur ce même sujet, un son de cloche plus pessimiste.

La spondylose ankylosante frappant presque toujours des sujets jeunes est, on le sait, une terrible infirmité réputée incurable ; l'ostéotomie de la colonne postérieure du rachis (épineuses, arcs, 329
apophyses articulaires) associée dans certains cas à une véritable ostéotomie de la colonne antérieure corporéale par ablation du disque, permet, comme nous le montrent deux observations, un redressement réel de ces rachis douloureux, figés en flexion. Ces faits confirment l'intérêt des travaux américains et laissent entrevoir une possibilité de guérison de la maladie de P. Marie.

D'autres documents intéressants concernant la chirurgie rachidienne sont encore à mentionner : un procédé de traitement nouveau 309
des fractures du rachis cervical (traction sur le maxillaire supérieur) ; un cas de guérison d'une ostéomyélite du corps de la 2e vertèbre lombaire grâce à la pénicilline et à la chirurgie (évidement d'une caverne précisée par la tomographie) et un tératome présacré opéré et 664
guéri chez un nourrisson de seize mois. 36

Bassin

On vous a rapporté plusieurs observations de fractures graves de la ceinture pelvienne, dont certaines ont été traitées par la mobili- 344
sation immédiate, un cas de fracture du cotyle avec pénétration de 682
la tête, un intéressant travail sur l'échinococcose diffuse des os du bassin : sur 3 cas 2 ont pu être opérés ; sur 2 amputations interilio- 249
abdominales, une est morte de shock, mais l'autre est restée guérie depuis sept ans.

Abdomen.

Chirurgie gastro-intestinale

Estomac.

Deux grosses questions déjà traitées en 1946, restaient à l'ordre du jour : la *gastrectomie totale*, les *ulcères peptiques*.

Gastrectomie totale.

De nouvelles observations viennent confirmer que la résection de l'appendice xiphoïde en facilitait l'exécution, que la suture en sandwich œsophago-jéjunale la rendait plus sûre, et qu'elle était de 236
gravité moindre que la sub-totale. On a discuté l'opportunité de la 230
totale de principe en matière de néoplasmes. Les résultats éloignés 66 et 19
de la gastrectomie totale pour cette dernière affection sont assez déce- 406
vants : mort dans l'année de tous les survivants.

Ulcères peptiques.

La discussion a été close ; les conclusions très mesurées montrent que la gastrectomie sort intacte du débat, à condition qu'elle soit appliquée d'emblée à la maladie ulcéreuse et que la technique en 530
soit correcte. L'ulcère peptique succédant à une bonne gastrectomie 585
est de traitement difficile, on ne devra pas négliger les ressources 573
du traitement médical et de la jéjunostomie et l'on se décidera 573
entre la gastrectomie totale et l'opération de Dragstedt qui sup- 275
prime les douleurs mais qui rend le plus souvent l'estomac très 285
hypotonique. 304

Toujours à propos des ulcères peptiques, on a rappelé la rareté des fistules gastro-coliques ou gastro-jéjuno-coliques, l'existence pos- 575

585 sible, après gastrectomie, d'ulcérations linéaires situées à distance
sur le bord mésentérique de l'anse afférente.
Enumérons pour finir une série d'observations : anémie grave
25 par tumeur villeuse du rectum ; rupture traumatique sous-cutanée
42 de l'estomac et du cholédoque ; récidive précoce de perforation d'un
509 ulcère suturé ; un cas d'occlusion du grêle dans la fente rétro-
504 anastomotique limitée par le péritoine postérieur et l'anse affé-
586 rente ; un cas de sténose cicatricielle du pylore guérie simplement
par pyloroplastie et enfin une communication témoignant de la
411 grande expérience de son auteur sur le traitement de la sténose
hypertrophique du pylore chez le nourrisson.

Intestin.

Deux questions importantes ont été discutées :
Le radiodiagnostic de l'occlusion intestinale et la part de la colectomie totale dans le traitement du mégacôlon.

Radiodiagnostic de l'occlusion intestinale.

Il est avant tout basé sur l'augmentation, en cas d'occlusion, de
la quantité ou mieux de la qualité des gaz intestinaux dont on
connaît mal l'origine mais qui sont capables de varier rapidement
dans des proportions considérables sous des influences réflexes
144 variées ; les clichés peuvent donc être trompeurs et toute image
gazeuse peut manquer dans certains cas d'occlusion.
79 On a affirmé et contesté la valeur d'un aspect radiologique du
jejunum (aspect en damier ou en quadrillé) qui serait symptomatique d'un ileus par trouble de la motricité intestinale, donc non chirurgical.

Colectomie totale dans le traitement du mégacôlon.

Plusieurs d'entre nous, après échec de la colectomie segmentaire, ont dû recourir par nécessité à la colectomie totale exécutée,
en général, en deux temps : anastomose iléo-sigmoïdienne, puis exé-
rèse et concluent en général que les résultats fonctionnels sont
209, 220 satisfaisants. Le problème d'un mégarectum associé complique la
213, 246 thérapeutique. D'autres, au contraire, estiment que les indications
272, 284 de la colectomie totale doivent rester exceptionnelles.
549, 610 Enumérons une série de travaux sur les corps étrangers du tube
digestif chez l'enfant ; un plaidoyer en faveur de l'iléo-transverso-
610 stomie dans les occlusions et péritonites post-appendiculaires (trai-
659 tement plus que discutable, d'efficacité nulle au stade de péritonite
et qui, dans l'occlusion paralytique, doit céder le pas à l'aspiration
430 continue) ; un autre plaidoyer en faveur du drainage postérieur
521 lombaire dans l'appendicite ; un cas de guérison d'une invagination intestinale avec gangrène du boudin par résection de celui-ci
189 et drainage par iléostomie trans-appendiculo-valvulaire ; les résultats
très favorables de la splanchnicectomie dans une série de 103 cas pour atonie des voies biliaires ou de mégadolichocôlon. A propos de cette affection, les unicistes qui admettent l'unité du dolichocôlon et du mégacôlon et les dualistes qui les opposent, sont restés sur leurs positions ; ceux-ci nient l'efficacité des interventions sympathiques dans le mégacôlon.

Chirurgie du rectum.

Très peu de travaux par rapport à l'an dernier sur ce sujet. On
confirme qu'après l'opération de Babcock, il existe bien une con-
136 tracture volontaire du sphincter, mais aussi une perte de l'arc
réflexe normal parti de la muqueuse ano-rectale sacrifiée et que la continence obtenue est fort incomplète.
507 Dans les rectites proliférantes et sténosantes, il faut peut-être

en appeler des conclusions pessimistes concernant le traitement chirurgical puisque l'on vous a rapporté d'excellents résultats fonctionnels après résection recto-colique abdomino-endo-anale.

On vous a présenté un très beau résultat du traitement de l'imperforation anale avec fistule recto-uréthrale opérée d'après la technique des américains Gross et Ladd. 691

Foie et voies biliaires. 551

La discussion entre les partisans du drainage interne et ceux du drainage externe a été close l'an dernier. Cependant, pour obvier aux inconvénients de la déperdition biliaire, on vous a proposé une technique déjà exécutée par ailleurs, drainage trans-vatérien ; le drain cholédocien arrivant dans le duodénum est conduit au dehors en traversant le duodénum, puis la paroi. Ce procédé n'a pas paru exempt de tout reproche, il peut traumatiser le sphincter d'Oddi et ne permet pas la radio-manométrie biliaire.

Pancréas. Rate. 240

On s'est attaché à serrer de plus près la question si intéressante du traitement des hypoglycémies d'origine pancréatique par la pancréatectomie de réduction, à préciser les variétés étiologiques de cette hypoglycémie, adénome, adéno-carcinome et même cancer vrai, pancréatite chronique hypoglycémiante, hyperplasie longerhansienne et enfin hyperglycémie fonctionnelle sans lésion apparente de la glande. Cette question présente beaucoup de points physiologiques obscurs.

A propos de deux observations de kyste du pancréas, on vous a rappelé que la situation du kyste au niveau de la glande ne suffisait pas à affirmer son origine pancréatique et qu'il est nécessaire de retrouver dans le liquide les enzymes pancréatiques. 194, 200

L'élargissement considérable de l'anneau duodénal constitue un élément important de diagnostic de l'augmentation de volume de la tête du pancréas. 694

Pour la chirurgie splénique notons pour mémoire une splénectomie par torsion d'une rate paludéenne et une autre pour une énorme rate de maladie de Banti. 138, 636

Parois abdominales. 291

Nous devons mentionner une très intéressante communication sur la cure opératoire des hernies diaphragmatiques chez l'enfant, en particulier des grosses hernies congénitales multiviscérales d'une gravité extrême, qu'il est possible d'opérer maintenant avec succès grâce aux méthodes modernes d'anesthésie et de baronarcose.

Il peut paraître paradoxal de faciliter la cure opératoire des grosses éventrations par injection, sous pression, d'air dans la cavité abdominale, cependant l'expérience montre que le pneumo-péritoine remettant en tension les muscles pariétaux et faisant remonter le diaphragme augmente en fin de compte la capacité de la cavité abdominale. 184

Urologie 462

Nos collègue urinaires ont, comme on le sait, leur propre tribune à la Société d'Urologie, nous devons donc nous réjouir quand ils nous donnent la primeur de leurs travaux, surtout quand ils ont la qualité de celui qui traitait de la cure des fistules vésico-vaginales, infirmité redoutable, lassant parfois la patience du chirurgien et de la malade et pour laquelle, on le sait, de multiples voies d'abord sont encore discutées. 50 fistules vésico-vaginales, toutes opérées et guéries, attestent d'une façon indiscutable la supériorité de la voie vagino-périnéale proposée et exécutée par Picot.

471 A côté de ce travail, signalons des communications toutes basées
sur une expérience personnelle étendue. Traitement des ruptures
495 de l'urèthre membraneux, des tumeurs malignes de la vessie, soit
par aiguillage radifère, soit par cystectomie totale et de l'extrophie
vésicale par l'opération de Coffey 1re manière.

Organes génitaux masculins.

A ce chapitre nous avons noté un travail d'ensemble sur la
thérapeutique des cancers de la verge (10 cas) l'auteur restant fidèle
au traitement chirurgical en deux temps, amputation souvent par-
484 tielle de la verge et adénectomie secondaire au bout de deux à trois
493 semaines ; une étude riche d'humour sur le panaffinome de la verge
540 et son traitement, par plastie cutanée ; une observation rare de
torsion intra-abdominale d'un testicule ectopique cancéreux.

Gynécologie

Comme les urologues, les gynécologues ont leur tribune parti-
culière, aussi la glane des faits gynécologiques sera-t-elle rapidement
effectuée.
302 Un rapport sur le traitement de l'épithélioma du clitoris qui
nous confirme la gravité de ce cancer et la diversité des méthodes
481 thérapeutiques ; un autre travail qui nous rappelle le très mauvais
pronostic des pyométries fermées au cours du cancer du corps de
30 l'utérus et quelques observations rares : hématocèle extra-péri-
23 tonéale pelvi-pariéto-colique gauche, séminome tordu de l'ovaire ;
155 kyste racémeux des ovaires avec torsion du kyste droit.

Chirurgie des membres

La traumatologie et l'orthopédie occupent toujours une place
importante dans nos mémoires ; les orthopédistes moins favorisés
que nos autres collègues spécialisés ne disposant, à part notre Aca-
démie, que de la réunion annuelle de la Société d'Orthopédie pour
y exposer leurs travaux.

Amputations.

490 Nous avons écouté avec intérêt un travail qui nous a précisé
pour la première fois les indications et les modalités techniques des
amputations, de cuisse en particulier, par réfrigération (méthode
d'Allen). La réfrigération peut réaliser une anesthésie chirurgicale
mais surtout elle permet la mise en hibernation pour une durée
variable de quelques heures à quelques jours du membre à vitalité
déficiente du fait d'une artérite ou d'un traumatisme ; on peut
ainsi remonter le malade, lui permettre de supporter le choc opé-
ratoire.
268 Le problème difficile du traitement des algies des amputés a fait
249 l'objet d'un rapport important suivi d'une intéressante discussion
opposant les algies proprement dites, aux sensations et douleurs du
322 membre fantôme ; si presque tous repoussent les interventions
312 locales, l'accord est loin d'être fait sur les indications des multiples
480 techniques portant sur le sympathique ou le névraxe : radicotomies,
cordotomies, myélotomies.

Fractures.

Des observations assez nombreuses d'enclouage de Kuntscher
165 confirment l'excellence de cette technique pour les fractures fer-
518 mées du fémur ; malgré la pénicilline, son emploi est plus discu-
526 table dans les fractures ouvertes.
A côté de cette importante question qui reste toujours à l'ordre
du jour, nous devons rappeler tout d'abord une étude sur la patel-
lectomie totale pour les fractures de la rotule et une autre sur

l'anatomie pathologique et le traitement des fractures du plateau
tibial externe.

On sait qu'en Amérique certains tendent à pratiquer, pour les
fractures de la rotule, la patellectomie systématique de routine ;
en réalité, chez nous, les résultats du traitement classique, suture 261
ou cerclage, sont très satisfaisants et les indications de la patel-
lectomie doivent rester assez rares.

Dans la seconde question, on précise qu'il s'agit le plus souvent
dans les fractures du plateau tibial externe d'une fracture par sépa- 670
ration accompagnée d'un enfoncement dans l'épiphyse d'un ou de
plusieurs fragments ostéocartilagineux plus ou moins volumineux ;
il faut à la fois relever ces fragments par arthrotomie et reconstituer
par boulonnage l'extrémité supérieure du tibia.

Citons encore dans ce chapitre des traumatismes ostéo-articu-
laires, quelques cas nouveaux, soigneusement classés et épinglés, 116
de luxation du métatarse ; une série d'observations tendant à 117
prouver la tolérance des épiphyses, cartilages de conjugaison, cavités 562
articulaires de l'enfant, à la présence de broches métalliques ; une
étude sur les dégâts osseux provoqués par les explosions de mines ;
un cas de résection diaphysaire du fémur atteint d'ostéite de guerre. 133
Deux observations montrent la possibilité, grâce à une exacte repo- 257
sition, de réhabilitation vasculaire de la tête fémorale, de la tête de 538
l'astragale plusieurs mois après fracture. 536

Chirurgie reparatrice.

Les problèmes de chirurgie réparatrice post-traumatique, qu'il
s'agisse de fractures de guerre ou de fractures de la pratique civile
ont fait l'objet de travaux fort documentés.

Il est actuellement possible, comme l'avaient déjà montré les 473
Américains, de guérir ces terribles ostéites fistuleuses prolongées ;
sous couvert de pénicilline, après mise à plat soigneuse, l'os est
recouvert, grâce à une plastie immédiate cutanée ou cutanéa-muscu-
laire ; quant à la cavité osseuse d'évidement, elle sera comblée, soit
dans le même temps opératoire, soit ultérieurement par des greffes
d'os spongieux, cette méthode assure 83 p. 100 de succès.

Une belle communication basée sur un nombre important 683
d'observations (61 cas), nous apporte les résultats du traitement
chirurgical des pseudarthroses avec ou sans perte de substance du
fémur et du tibia. Si l'enclouage par la méthode de Kunstcher
garde de précieuses indications au niveau du fémur, les greffes
segmentaires associées aux greffes spongieuses, restent comme aupa-
ravant, surtout au niveau du tibia, la méthode de choix.

Les grandes rétractions cicatricielles au dos de la main seront
traitées par la résection des métacarpiens. Une ostéotomie de déro- 120
tation du 5e métacarpien pour main broyée permit à la pulpe de 160
l'auriculaire un contact utile avec l'éminence thénar.

La chirurgie réparatrice des affections non traumatiques des
membres n'a pas été négligée non plus. Vous avez entendu plu-
sieurs communications sur les prothèses perdues : capes de vital- 543
lium ou de résine acrylique, comme matériel d'interposition dans 364
les arthroplasties de la hanche ; sur le remplacement de segments
osseux en résine acrylique également, qui renouvelle et améliore 561
les prothèses d'ébonite utilisées autrefois par Delbet et Robineau.

Signalons pour terminer un beau succès de greffe para-articu-
laire précoce pour coxalgie ; une luxation postérieure de l'épaule 141
datant de la naissance, plusieurs cas de métatarsalgie guéris par 27
résection de fibromes siégeant au niveau des nerfs plantaires, une 627

693 réparation du tendon long-extenseur du pouce au moyen d'un
47 tendon de veau ; l'utilisation du tendon du plantaire grêle dans la
664 plastie tendineuse ; un cas de paralysie obstétricale du plexus brachial
très améliorée par transposition des muscles grand dorsal et grand rond.

J'en ai fini et m'excuse de ce long et laborieux compte rendu.

Je l'ai entrepris comme un pensum, bien persuadé qu'il ne serait d'aucune utilité pour personne ; c'est une erreur, il est très profitable, au moins pour celui qui l'écrit ; il force une fois dans sa vie l'un des nôtres à méditer sur la tâche accomplie durant l'année par l'élite des chirurgiens Français (de Paris, de la province, de l'Union Française) et Etrangers. C'est alors seulement que l'on prend conscience, surtout si l'on est assez étroitement spécialisé, de la grandeur de l'effort accompli dans toutes les branches de notre art, de l'importance des questions abordées et discutées, de la somme des progrès réalisés.

Certes, cette année encore, bien des notions, nouvelles pour tous, étaient déjà faits acquis pour les chirurgiens d'autres pays, nous devons le reconnaître loyalement, même si quelques très rares travaux manifestent à cet égard une certaine discrétion bibliographique et nous ne saurions manifester trop de reconnaissance aux chirurgiens étrangers qui, cette année, à l'occasion de notre congrès de chirurgie, n'ont pas hésité à traverser l'océan avec leur équipe, leur matériel, pour nous faire de magnifiques démonstrations opératoires.

A leur école, nos jeunes collègues, attirés par cette chirurgie d'avant-garde, sont très vite devenus des maîtres.

Courageusement, malgré des difficultés de toutes sortes, sans se laisser rebuter par leurs premiers échecs, ils ont comblé le retard, ils sont maintenant récompensés de leur ardeur, de leur ténacité.

Pour un chirurgien de ma génération, c'est une joie très pure d'assister à leurs belles présentations de malades.

Ces séances de décembre 1947 et de janvier 1948 où ils nous ont présenté une dizaine de cancers de l'œsophage guéris, doivent être marquées d'un caillou blanc ; en les écoutant, je ne pouvais m'empêcher de penser aux grands patrons de ma jeunesse : J.-L. Faure, Tuffier, qui s'étaient attaqués en pionniers à la chirurgie œsophagienne, pulmonaire, vasculaire, et qui, faute de moyens techniques indispensables, anesthésie et réanimation dont nous disposons maintenant grâce à nos amis américains, avaient dû battre en retraite.

Il me reste à remercier tous ceux qui ont facilité ma tâche, vous, mes chers Collègues, notre Président, le professeur Brocq qui a bien voulu me ranger parmi ses amis, notre secrétaire général le professeur Leveuf, que nos vœux accompagnent au cours de son voyage aux U. S. A., et à souhaiter la bienvenue à notre nouveau secrétaire annuel Pierre Oudard.



Edmond DELORME

(1847-1929)

Photographie prise vers 1904, alors qu'il était Directeur de l'École d'application du Val-de-Grâce.

Edmond DELORME

(1847-1929)

par M. Henri ROUVILLOIS, ancien président de l'Académie.

La déception que vous éprouvez, sans doute, de ne pas voir, aujourd'hui, notre Secrétaire général à sa tribune habituelle, n'a d'égale que ma confusion de m'y trouver à sa place. Cet honneur, que je n'ai pas sollicité, je le dois à notre Bureau, qui m'a demandé de vouloir bien, cette année, me substituer au Secrétaire général pour prononcer l'éloge d'Edmond Delorme, au cours de notre séance solennelle de janvier, consacrée par la tradition au souvenir de nos collègues disparus. J'hésitai, dès l'abord, à accepter cette offre flatteuse, mais mon hésitation fut de courte durée, car il m'apparut que je ne pouvais me dérober au devoir de saluer la mémoire de celui qui fut, à la fois, un des grands Présidents de notre Compagnie, et un des plus éminents représentants de la médecine militaire.

Qu'il me soit permis de souligner, d'ailleurs, que l'année qui vient de s'écouler, est celle du centenaire de sa naissance. Cette commémoration a déjà fait l'objet de deux manifestations solennelles, l'une en août 1947, à Lunéville, sa ville natale, et l'autre, en décembre dernier, à la Société de médecine militaire française, au Val-de-Grâce. Il est donc très heureux que, à cette occasion, l'Académie de Chirurgie fasse entendre sa voix, pour honorer le souvenir de son ancien Président.

Je n'ai connu Ed. Delorme qu'à la fin de sa carrière, qui coïncidait avec les débuts de la mienne. Je suis donc trop jeune pour avoir été son élève. Je n'en suis que plus libre pour parler de lui en toute indépendance.

Mes maîtres Sieur et Toubert, qui l'ont connu mieux que moi, ont bien voulu rassembler à mon intention souvenirs et documents pour me les communiquer : je les en remercie.

Mes remerciements vont également à sa fille, Mme Billet, qui m'a très aimablement confié la précieuse documentation qu'elle possède sur la vie de son père. C'est dans ces conditions, que je vais essayer de faire revivre devant vous cette grande figure du passé.

*
* *

Edmond Delorme est né à Lunéville le 2 août 1847.

Son père était un humble tourneur en bois, fabricant de chaises, et sa mère une couturière travaillant à la journée. Son grand-père paternel était, lui aussi, un modeste ouvrier qui mourut assez jeune. Son grand-père maternel avait fait toutes les campagnes de l'Empire. En 1847, il était concierge du Magasin à fourrages de Lunéville : c'est là qu'Ed. Delorme est né.

Son père, totalement illettré, avait trop souffert de cette infériorité pour ne pas tenir à ce que son fils fréquentât l'école dès son plus jeune âge, tout en le dirigeant dans l'exercice de travaux manuels délicats. Le jeune écolier franchit les petites classes en donnant l'impression d'un enfant intelligent, doué d'une bonne mémoire, mais turbulent et dissipé. Il ne donna satisfaction que

pour l'écriture et le dessin, ce qui lui valut des récompenses qui ne suffisaient pas à satisfaire l'amour-propre de ses parents.

A l'âge de dix ans, il entrait au collège. Il y fut noté, durant les premières années, comme un élève léger, plus occupé à illustrer ses livres avec les caricatures de ses professeurs qu'à se livrer à l'étude. Il passa néanmoins sans difficulté les épreuves du baccalauréat ès lettres, ce qui posait pour lui la délicate question du choix d'une carrière. C'est alors qu'il affirma à ses parents son désir d'être peintre, projet qu'il caressait d'ailleurs depuis longtemps : ce fut pour eux un véritable désespoir.

Il finit néanmoins par suivre les conseils d'un officier, ami de sa famille, qui l'engagea à se préparer au concours d'entrée à l'Ecole du Service de santé militaire de Strasbourg. Il s'y présenta et fut reçu en 1866. Il n'en conservait pas moins un grand regret de n'avoir pu consacrer toute sa vie au dessin et à la peinture, qu'il n'abandonna, d'ailleurs, jamais totalement.

Reçu dans un bon rang, il espérait jouir d'une bourse entière. Il n'obtint qu'une demi-bourse, dont sa famille ne put acquitter les frais. Ceux-ci étant demeurés impayés, il dut, par la suite, régler cet arriéré par des prélèvements mensuels de 50 francs sur sa solde, combien modique, d'aide-major de 2ᵉ classe. Dès cette époque, l'administration prévoyante savait se montrer l'inflexible gardienne des intérêts de l'Etat !

La guerre de 1870 le prit comme élève de quatrième année, n'ayant pas encore soutenu sa thèse de doctorat. Il fut, comme tous ses camarades, envoyé dans les hôpitaux de la frontière du Nord-Est.

L'hôpital militaire de Givet lui fut assigné. Il eut à y soigner un grand nombre de blessés évacués de Sedan. C'était le règne de la pourriture d'hôpital et de l'infection purulente. Le souvenir de cette période douloureuse ne devait jamais le quitter.

Mais, bientôt, se considérant comme « embusqué » dans cet hôpital, il demanda, et obtint, d'être attaché comme aide-major à un bataillon de mobiles des Ardennes, auquel s'en joignirent peu après deux autres ; il devenait ainsi, par la force des choses, le seul médecin de cet important groupement.

C'est dans l'exercice de ces fonctions, qu'il eut l'occasion, à Busigny, de faire sa première amputation de cuisse, dans des conditions qui méritent d'être rappelées. Un cavalier ayant été atteint de broiement de la jambe, il se préparait à pratiquer l'amputation du membre, lorsqu'arriva dans la ferme où le blessé avait été transporté, un médecin-major de francs-tireurs auquel, par déférence, il offrit de tenir le couteau. Le médecin-major, heureusement, se récusa, et consentit simplement à lui servir d'aide. Un infirmier donna le chloroforme, un autre comprima la fémorale, et notre jeune chirurgien, à la lueur d'une chandelle, pratiqua une amputation circulaire qu'il dut terminer seul, car, à la vue du sang, son aide improvisé s'affala en syncope. Delorme eut la joie de retrouver, quelque temps après, son opéré guéri, béquillant à St-Quentin. Quant au médecin-major de francs-tireurs, il apprit plus tard qu'il était, en réalité, un élève vétérinaire de seconde année !

Cet intermède opératoire resta isolé. Notre jeune aide-major, en effet, eut surtout pour mission d'évacuer de nombreux varioleux et d'assurer, avec des moyens de fortune, l'évacuation des grands blessés sous les ordres du Médecin Inspecteur Louis Laveran, père d'Alphonse Laveran, et du Médecin-major Baudouin, qui devait devenir le père de l'ancien Doyen de notre Faculté de Médecine. Ce fut une rude et profitable école pour notre futur chirurgien d'armée.

Quelques mois après l'armistice, il fut appelé à servir à l'hôpital militaire de Lille. Mais la menace de licenciement d'une partie de l'armée le ramena à la peinture, qu'il n'avait abandonnée qu'à regret. C'est alors, qu'utilisant ses loisirs, il travailla si bien à l'Ecole des Beaux-Arts de Lille, qu'il fut classé premier dans un concours, et mis en rapport avec Carolus Duran qui lui promit de l'accueillir dans son atelier, s'il venait à Paris. Mais, rappelé bientôt au



Le Professeur Delorme décrivant la décortication pulmonaire aux médecins stagiaires du Val-de-Grâce (janvier 1894).

Tableau de Mlle Marguerite Delorme. Salon de 1898

Val-de-Grâce, le jeune Delorme fut pris dans un engrenage dont il ne put se dégager ; dès lors, il devait renoncer définitivement à être peintre.

Après avoir passé ses premiers examens, puis sa thèse, et accompli son stage à l'Ecole d'application, il fut dirigé, à la fin de 1871, sur l'Algérie. Il choisit la province de Constantine, parce qu'elle était la plus pittoresque et il n'oublia pas d'emporter avec lui, dans ses cantines, ses crayons et ses pinceaux.

Il était depuis peu à l'hôpital de Constantine, lorsqu'il fut détaché à l'hôpital thermal d'Hammam Meskoutine, où étaient traités de nombreux tirailleurs algériens blessés de guerre, dans un cadre des plus curieux, au milieu des ruines de bains romains, à proximité de l'ancienne cité de Tibilis. Aussi, lorsque, quelques mois plus tard, il rejoignit Constantine, il revint avec une ample moisson d'intéressantes observations, mais aussi de dessins et de peintures représentant les types arabes les plus variés, des sites agrestes avec de hautes montagnes boisées, sans oublier les portes et les remparts de Tibilis. A son retour, son médecin-chef, qui pressentait en lui un sujet d'élite, lui exprima ses regrets de le voir ainsi disperser ses efforts, et finit par le décider à préparer le concours d'agrégation du Val-de-Grâce. Le jeune homme se laissa convaincre et, dès ce moment, se mit délibérément au travail.

Il commença, à l'amphithéâtre de Constantine, des dissections menées de front avec des études livresques, lorsque les accès d'une fièvre intermittente grave qu'il avait contractée à Hammam Meskoutine le forcèrent à revenir en France.

Affecté tout d'abord à Rambouillet, puis à Versailles, il passait une grande partie de ses journées à l'amphithéâtre, où il trouvait les éléments de nombreuses dissections, voire de médecine opératoire. Entre temps, il fréquentait, à Paris, les services de chirurgie et notamment ceux de l'hôpital Necker, le plus voisin de la gare Montparnasse. C'est ainsi qu'il suivit les services de Desormeaux, de Guyon, de Le Dentu, de Paul Broca, et de St-Germain. Sur ces entrefaites, il fut affecté à la Garde républicaine, ce qui lui permit de fréquenter plus facilement encore les services des hôpitaux, parmi lesquels il affectionnait particulièrement ceux de A. Guérin, de Verneuil, de Richet et de Léon Labbé, ne se doutant guère, à ce moment, qu'il deviendrait, à l'Académie de Médecine, le collègue de la plupart d'entre eux.

Un concours d'agrégation s'ouvrit en février 1877. Deux places étaient à pourvoir. Treize candidats se présentèrent. Delorme était le plus jeune d'entre eux. Le jury dut reconnaître son incontestable supériorité et il fut nommé.

Il obtenait enfin la consécration officielle de son travail. Il allait, à l'âge de trente ans, trouver un milieu propice aux travaux personnels que sa nature lui faisait désirer et rechercher et, à défaut d'une rémunération élevée, le souci de l'existence matérielle lui était enlevé.

Il entre désormais dans la période véritablement active et fructueuse de sa carrière, et en franchit rapidement les étapes, à la fois dans la hiérarchie militaire et dans les Sociétés savantes.

A partir de ce moment, nous le voyons se consacrer passionnément, avec un égal succès, à la chirurgie, à l'enseignement, aux recherches scientifiques et à ses devoirs militaires. C'est dans l'exercice de ses activités multiples qu'il convient de le présenter et de le suivre.

*
* *

Pour apprécier à sa juste valeur le rôle chirurgical de Delorme, il est nécessaire de se reporter, par la pensée, à l'époque de ses débuts. Ceux-ci coïncident avec l'avènement de l'antisepsie, dont Lucas Championnière s'était fait l'ardent propagandiste.

Or, lorsque Delorme fut nommé agrégé, en 1877, il fut bien chargé de

l'enseignement de la médecine opératoire, mais il fut jugé trop jeune pour être mis à la tête d'un service de chirurgie, ce qui lui permit, tout en utilisant les ressources de l'amphithéâtre dont il disposait, de fréquenter assidûment les hôpitaux, comme il n'avait pas manqué de le faire lorsqu'il était candidat. Il devint alors très vite un disciple fervent de Lucas Championnière, dont la méthode était loin, d'ailleurs, d'avoir encore reçu un accueil unanime. Aussi, s'empressa-t-il de l'appliquer, lorsque, à l'expiration de son temps d'agrégation il fut mis, en 1883, à la tête du service de chirurgie de l'hôpital St-Martin. aujourd'hui hôpital Villemin. Nous devons donc reconnaître à Delorme le grand mérite d'avoir été le premier à introduire l'antisepsie dans nos hôpitaux militaires, vis-à-vis desquels il a joué le même rôle bienfaisant que Lucas Championnière, dans les hôpitaux de l'Assistance publique. Il est juste de remarquer que, comme lui, il se heurta à des résistances administratives, dont il triompha, grâce à sa volonté tenace, qui parvint à briser tous les obstacles.

Insignifiant avant son arrivée, le service de chirurgie de cet hôpital prit bientôt une extension inconnue jusque là. D'autre part, l'hôpital St-Louis était trop près pour que Delorme perdît l'occasion d'en suivre les services, et d'assister aux interventions chirurgicales. Là, étaient réunis Duplay, Le Dentu et Péan. Celui qui l'attirait le plus était incontestablement Péan, dont il admirait la maestria opératoire, au cours des interventions les plus longues et les plus difficiles. Il ne se doutait certes pas, à ce moment, qu'il aurait plus tard à s'inspirer de ces souvenirs, pour prononcer un discours sur sa tombe, et, plus tard encore, au centenaire de l'Académie de Médecine, à l'opposer à Dupuytren comme un des plus remarquables chirurgiens français du XIXᵉ siècle.

La nomination de Delorme, en 1887, comme professeur de chirurgie de guerre et de clinique chirurgicale au Val-de-Grâce, le mettait à la tête d'un service riche en malades, mais qui ne possédait pas encore de salle d'opérations digne de ce nom. Les interventions chirurgicales étaient pratiquées dans l'unique amphithéâtre servant à tous les professeurs ; parfois même, les malades étaient opérés dans leur lit, après évacuation préalable de la salle. Il est superflu de dire que les résultats en étaient peu encourageants : l'infection était la règle et le pus bleu régnait en maître.

Dès l'arrivée de Delorme, tout change. A force de ténacité et de démarches réitérées, il obtient que l'amphithéâtre de cours lui soit exclusivement réservé, et l'aménage peu à peu, pour le transformer en salle d'opérations. Marguerite Delorme, sa fille aînée, peintre de talent, élève de Luc-Olivier Merson, a représenté, en un tableau fort curieux, cette salle dont les trois quarts étaient occupés par des gradins en amphithéâtre. Dans le quart restant, on y voyait la table d'opérations, des étagères et des tables avec des récipients contenant des solutions antiseptiques polychromes, un lavabo mural en cuivre rouge, des tabourets et un tableau noir. Un vieux sergent rengagé était le grand maître de la salle d'opérations, la tenait remarquablement propre et s'occupait des instruments : Delorme l'avait en haute estime. Avant chaque intervention, le plan opératoire était inscrit au tableau, temps par temps, à l'intention des élèves qui, des gradins, pouvaient suivre l'opération.

Delorme, dès cette époque, avait réalisé une antisepsie quelque peu évoluée. En 1891, on se lavait au savon, le spray était peu employé. Le sublimé tendait à remplacer l'acide phénique et on faisait bouillir longuement les instruments et les champs opératoires ; l'iodoforme parfumait les pansements.

Delorme opérait avec élégance et méthode, les mains nues, mais ne touchait la plaie opératoire qu'avec les instruments, jamais avec les doigts. Il avait, tout naturellement, ses hommes de confiance pour l'aide opératoire et pour l'anesthésie. Nos collègues Toubert, ancien professeur au Val-de-Grâce, et Le Fort, ancien professeur à la Faculté de Lille, ont été de ceux-là, ainsi que le Dʳ Gasser, ancien maire et sénateur d'Oran, aujourd'hui doyen d'âge du Conseil de la République : la confiance de Delorme était bien placée.

C'est dans ce milieu modeste que, pendant dix ans, il a mené à bien les opérations chirurgicales les plus variées, depuis les plus simples jusqu'aux plus délicates et les plus compliquées.

Comme il l'a dit dans un de ses écrits : « Trop présent était le souvenir des « dangers auxquels, la veille, exposaient les interventions les plus simples, pour « que l'acceptation des opérations nouvelles ne rencontrât pas de fortes résis- « tances. Dans un milieu encore mal préparé et mal pourvu, il fallait chaque « jour allier la prudence à la hardiesse pour préparer l'adoption de ces interven- « tions : résections, trépanations, laparotomies, excisions veineuses et de tant « d'autres qui rentrent aujourd'hui dans le cadre de la chirurgie journalière, « et qu'on considérait, alors, comme nouveautés dangereuses. Dangereuse elle « aussi, et regardée comme opération de complaisance, était la cure radicale de « la hernie. Je dus y recourir chez des centaines d'opérés, multiplier statistiques « et mémoires, pour qu'on s'y adresse. »

Au lit du malade, Delorme savait remarquablement enseigner. Les « entrants » étaient interrogés devant lui, et il orientait le stagiaire d'un mot bien placé. Il exigeait des examens complets. Pour les traumatismes articulaires, par exemple, il ne manquait pas d'insister sur l'exploration systématique et détaillée du squelette et de chaque ligament. Pour les fractures, il faisait rechercher, à la pointe du crayon, les points douloureux révélateurs de fissures. La découverte des rayons X a rendu inutiles tous ces procédés de recherche, mais ils soulignent le souci constant de précision qui le guidait, aussi bien dans ses examens que dans ses interventions. Tous les stagiaires qui ont suivi cet enseignement en ont conservé une profonde empreinte.

Si, pour l'enseignement de la clinique chirurgicale, Delorme disposait d'un nombre de malades suffisant, il n'en était pas de même pour celui de la chirurgie de guerre. A part, en effet, quelques invalides ou mutilés des guerres coloniales, il ne disposait que de quelques pièces d'autopsie d'anciens blessés de guerre, déposées au musée du Val-de-Grâce. Aussi, en était-il venu à l'expérimentation cadavérique, c'est-à-dire aux tirs sur le cadavre. Ceux-ci remontaient d'ailleurs à Antoine Louis, secrétaire perpétuel de l'Académie de Chirurgie sous Louis XV, qui les avait conseillés ; Percy et Larrey, sous l'Empire, ainsi que Baudens, sous Louis-Philippe, y avaient eu recours. Delorme rendit cette expérimentation plus scientifique en utilisant des cartouches à charges réduites, mathématiquement calculées. Son stand de tir était situé le long du mur du boulevard du Port-Royal, et les détonations n'étaient pas sans impressionner parfois les habitants du quartier.

Les lésions cadavériques ainsi produites étaient vérifiées par la dissection des pièces, dont les plus démonstratives étaient utilisées au cours de chirurgie de guerre.

Le Delorme du cours magistral était différent de celui de l'hôpital ou du laboratoire. Le cours avait lieu devant les soixante élèves de la promotion, réunis au grand amphithéâtre. Chaque cours était présenté comme un tableau de maître, avec un fond, des plans secondaires et un premier plan, le tout élégant, harmonieux et artistique. Delorme parlait sans notes, d'une voix nuancée, claire, lente, dans un style net, pur et soigné. Il forçait l'attention : dessins au tableau, impeccables ; présentation de pièces fraîches ou à l'état de squelette. On écoutait, on prenait des notes et Delorme, ultérieurement, vérifiait les cahiers et les annotait. Des médecins de la garnison venaient bénévolement à ces cours, ce qui est peut-être le plus bel éloge qui puisse en être fait.

Parvenu au terme de son enseignement au Val-de-Grâce, Delorme put continuer l'exercice de la chirurgie, successivement dans trois hôpitaux différents : l'hôpital du Camp de Châlons, celui de Versailles et celui de Vincennes.

Nous le voyons, dans chacun d'eux, réorganiser les locaux opératoires, le plus souvent sans attendre les autorisations et les crédits nécessaires. La réputation qu'il avait acquise lui attirait de nombreux malades qui donnèrent aux services

de ces hôpitaux un regain inaccoutumé, jusqu'au moment où son accession aux étoiles l'obligea, à cinquante-six ans, à abandonner l'exercice de la chirurgie active, qui lui avait valu les plus belles satisfactions de sa carrière militaire et les plus hautes récompenses dans les milieux scientifiques. Membre de notre Compagnie depuis 1892, et de l'Académie de Médecine depuis 1897, il devait, par la suite, présider l'une et l'autre, en 1913 et en 1919.

*
* *

L'œuvre de Delorme se confond avec sa vie tout entière, au cours de laquelle il a laissé, par son action personnelle, autant que par ses écrits, une trace profonde et durable.

Mais, l'homme d'action qu'il a été pendant toute sa carrière se doublait d'un chercheur, d'un érudit et d'un artiste qui a laissé une œuvre écrite d'une telle ampleur que je n'ai pas l'intention de l'analyser ici. Je me contenterai d'en extraire l'essentiel.

En *chirurgie générale*, ses premières recherches, dès le début de sa carrière, l'ont amené, à propos du traitement des hémorragies et des phlegmons de la paume de la main et du pied, à faire une étude d'ensemble sur les artères de la paume de la main, en particulier les artères profondes, et les artères de la plante du pied. Ce mémoire, accompagné de dessins magnifiques, dus au crayon de l'auteur, est aujourd'hui classique.

Mais, la partie maîtresse de son œuvre chirurgicale repose sur deux idées qui sont sœurs, la décortication du poumon et la cardiolyse cardio-péricardique qui, toutes deux, après avoir donné pendant longtemps l'impression d'être de la théorie pure, sans intérêt pratique, se sont avérées fécondes dans leurs résultats.

C'est au Congrès français de chirurgie de 1893 que Delorme, dans un mémoire de quatre pages, fit la communication intitulée « Contribution à la chirurgie de la poitrine », qui eut, à l'époque, un certain retentissement.

Dans ce travail, il décrit comment, dès 1892, en opérant un malade présentant un abcès froid volumineux de la paroi thoracique, avec un diverticule profond, il l'avait abordé en taillant et rabattant un large volet à charnière externe, et avait pu disséquer la plèvre pariétale épaissie, ainsi que la paroi de la poche qui recouvrait le poumon. La plaie guérit. Le résultat définitif fut parfait.

Cette intervention avait été pour lui riche en enseignements. En lui montrant l'excellence de son volet à charnière externe pour la découverte des organes intrathoraciques, elle lui avait permis, tout naturellement, d'en recommander l'emploi pour aborder le cœur et le poumon, dans les cas de blessures de ces organes. Mais ce qu'elle lui avait surtout révélé, dans le cas particulier, c'était la facilité avec laquelle le poumon avait pu être libéré de la fausse membrane qui le recouvrait. De là à se demander si le même procédé ne pouvait être utilisé pour l'oblitération de vastes cavités consécutives aux opérations d'empyème, il n'y avait qu'un pas. Une épreuve à l'amphithéâtre sur un sujet pleurétique, passible de la décortication, lui en ayant confirmé la facilité, Delorme en fixa la technique, qu'il décrivit au Congrès de 1893 et attendit l'occasion de la pratiquer sur le vivant. Elle se présenta quelques mois plus tard, et il obtint un résultat immédiat remarquable. Après avoir débarrassé le poumon de sa coque épaisse et inextensible, il le vit se précipiter follement vers la paroi et dépasser même le niveau de la brèche pariétale. Malheureusement, il s'agissait d'un tuberculeux qui succomba, quelque temps après, aux progrès de son affection. Il n'en reste pas moins vrai que ce cas faisait date, et avait pu servir à établir la possibilité de la décortication pulmonaire, et à fixer l'attention sur elle.

Cette intervention, d'abord appliquée dans des cas d'empyème chronique trop anciens, sur des malades fatigués, acquit, dès le début, la réputation d'être choquante et meurtrière, et fut, de ce fait, progressivement abandonnée.

Reprise au cours de la guerre 1914, chez des blessés de poitrine, pratiquée sur des sujets jeunes atteints d'hémothorax traumatiques compliqués, elle devait donner de beaux résultats.

Mais c'est surtout au cours de la guerre récente que les progrès de l'anesthésie en chirurgie thoracique, ainsi que la réanimation pré- et post-opératoire, allaient offrir aux chirurgiens anglo-saxons des conditions éminemment favorables pour tirer de la méthode, devenue ainsi inoffensive, tous les avantages qu'en attendait son inventeur.

Appliquée précocement, sur un sujet résistant et bien préparé, la décortication du poumon occupe aujourd'hui une place prépondérante entre la thoracoplastie et l'aspiration pleurale, dans le traitement des pleurésies purulentes traînantes. Elle est devenue d'actualité et marque un progrès notable dans le traitement des empyèmes.

Il nous faut donc admirer sans réserve ce chirurgien, qui, dès 1892, sans autre guide que lui-même, avec des moyens matériels rudimentaires, n'avait pas craint d'ouvrir la poitrine par un large volet permettant d'intervenir directement sur les organes intrathoraciques, soit pour pratiquer leur hémostase, soit pour lever les obstacles s'opposant à leur libre fonctionnement. Le volet de Delorme et la décortication pulmonaire qui porte également son nom, font partie des opérations audacieuses et bienfaisantes qui ont vu le jour dès la fin du XIXe siècle.

La libération du poumon dans les empyèmes chroniques ne tarda pas à faire naître, dans l'esprit de Delorme, une idée analogue pour libérer le cœur, dans certaines péricardites constrictives, en détruisant les adhérences cardio-péricardiques qui font obstacle à sa mobilité.

Il en eût l'idée, peu après Weill, de Lyon, en 1895, et déposa, dès cette époque, un pli cacheté à l'Académie de Médecine, en attendant que l'occasion de pratiquer cette intervention s'offrît à lui. Après avoir vainement attendu pendant trois ans, il se décida, en 1898, à publier à la Société nationale de Chirurgie une note intitulée : « Sur le traitement chirurgical de la symphyse cardio-péricardique ». Bien que n'ayant pas eu l'occasion d'intervenir sur le vivant, il en précisa le manuel opératoire d'après des exercices cadavériques. Cet appel n'ayant pas eu un écho suffisant, Delorme entreprit une sorte de croisade à la Société Médicale des Hôpitaux et dans plusieurs publications, dont l'ensemble représente un véritable volume, abondamment illustré par lui, et dont la lecture intéresse à la fois le clinicien et l'opérateur.

Mais, si son idée n'avait pas fait d'adeptes en France, par contre, elle avait paru très séduisante aux chirurgiens allemands et américains qui l'exploitèrent et la complétèrent en pratiquant des résections plus ou moins étendues du péricarde pariétal et du péricarde viscéral, pour aboutir à une véritable décortication du cœur. A l'heure actuelle, nous assistons à l'essor de cette chirurgie délicate, qui nécessite la collaboration intime du cardiologue et du chirurgien : chirurgie difficile, sans doute, mais dont l'efficacité, dans des cas bien déterminés, est aujourd'hui démontrée, et dans laquelle Delorme a eu le grand mérite de jouer le rôle d'un précurseur.

Faisant cortège aux travaux que je viens de rappeler, il en est de nombreux autres qui, marqués au coin d'une véritable originalité, mériteraient d'être soulignés. Parmi eux, je me contenterai de rappeler son important mémoire sur « la ponction et l'incision du péricarde », en collaboration avec Mignon.

Il convient de souligner aussi, un travail original, sur le traitement des prolapsus du rectum par l'excision de la muqueuse rectale ou recto-colique. Ce procédé, aujourd'hui bien oublié en France, a été repris récemment en Amérique, par un chirurgien du Massachussetts General Hospital de Boston qui, dans 9 cas, en a obtenu d'excellents résultats, et lui a donné, dans sa publication, le nom de procédé de Delorme !



Si la part que Delorme a réservée dans son œuvre, à la chirurgie générale, est grande, celle qu'il a consacrée à la chirurgie d'armée est plus grande encore.

Or, de même que pour apprécier son rôle en chirurgie générale, il m'est apparu nécessaire de nous reporter, par la pensée, à l'époque de ses débuts, de même, pour juger son œuvre en chirurgie d'armée, il est équitable de préciser les conditions dans lesquelles il a pris contact avec elle. A cet égard, il faut reconnaître que les circonstances l'ont peu favorisé. Moins heureux que les chirurgiens des guerres de la Révolution et de l'Empire, qui ont puisé sur les champs de bataille les éléments de leur expérience et de leurs travaux, il n'a jamais eu l'occasion de donner sa mesure à une période favorable de sa carrière. Il n'a connu la guerre qu'à deux moments de sa vie : tout à fait à ses débuts, en 1870 et 1871, alors qu'il n'était pas encore né à la chirurgie, et tout à fait à fait à la fin, en 1914, alors que sa carrière chirurgicale était pratiquement terminée. Au cours de sa vie active, il n'eût que deux fugitives occasions d'observer quelques blessures de guerre sur le vivant. La première se présenta en 1891, lors de la grève des mineurs de Fourmies, au cours de laquelle il traita sur place 32 blessés atteints de blessures par balles Lebel. La seconde lui fut offerte en 1908, au cours d'une brève mission au Maroc.

Ces faits expliquent comment, pour suppléer à la pratique absente du champ de bataille, il a été amené à recourir à l'expérimentation cadavérique. C'est à cette méthode que nous devons la série de ses beaux travaux sur les effets des projectiles, sur les parties molles, sur les vaisseaux, sur les nerfs, et surtout sur le squelette. Ces études constituent la partie la plus originale de son *Traité de chirurgie de guerre*.

Ce Traité, qui lui a demandé quatorze ans d'efforts, n'est donc pas simplement une œuvre d'érudition, mais un travail qui fourmille d'aperçus et de chapitres originaux, et qui marque une étape dans l'histoire de la chirurgie d'armée. Certes, à l'heure actuelle, il ne présente plus qu'un intérêt rétrospectif ; il n'en conserve pas moins, pour l'historien, une source de documents de premier ordre.

L'œuvre de Delorme, en chirurgie d'armée, paraissait terminée en 1912, époque à laquelle il passait au cadre de réserve et présidait le Congrès de Chirurgie. Dans son discours inaugural, consacré à la chirurgie de guerre, il résumait, dans une esquisse de haute tenue, les raisons pour lesquelles le chirurgien audacieux qu'il avait toujours été, restait, dans la pratique de guerre, partisan d'une thérapeutique simple et conservatrice.

Moins de deux ans après, août 1914, c'était la guerre.

Ce serait mal connaître Delorme que de supposer qu'il allait assister en simple spectateur aux événements qui se préparaient. Il reprend l'uniforme et, dès le 7 août, il obtient des missions d'inspection dans les formations chirurgicales de l'intérieur, rôle dans lequel nous le verrons se dépenser sans compter.

La première manifestation de son activité ne fut pas heureuse. Dès le 10 août, en effet, il crut de son devoir de lancer, du haut de la tribune de l'Académie des Sciences, sa trop fameuse adresse intitulée : « Conseils aux Chirurgiens », dans laquelle il signalait les directives qui semblaient découler de l'expérience des guerres, qui s'étaient succédées dans le monde, de 1891 à 1913. Il concluait aux opérations rares, retardées et pratiquées loin du front pour les blessures, alors de beaucoup les plus fréquentes, dues aux balles dites humanitaires, projectiles relativement peu destructifs, et surtout peu infectants. Or, l'expérience des combats d'août et de septembre 1914 démontra, très rapidement, la grande prédominance des blessures par éclats d'obus, projectiles très destructifs, et surtout très infectants. Delorme comprit alors la nécessité d'un revirement intégral et, six semaines après, le 28 septembre 1914, dans un bel élan de probité scien-

tifique, il faisait à l'Académie des Sciences, une deuxième communication, dans laquelle il transformait en totalité ce qu'il avait préconisé dans ses « Conseils aux Chirurgiens ». Au lieu de réserver la chirurgie à l'arrière, il conseillait alors de la transporter en avant, et il concluait : « à situation nouvelle, dispositifs nouveaux ».

Malheureusement, sa première publication avait suscité des critiques extrêmement violentes auxquelles firent bientôt écho tous ceux qui avaient eu à se plaindre de son caractère intransigeant.

Or,il nous est possible aujourd'hui, c'est-à-dire trente ans après, d'examiner les faits avec calme et impartialité. N'était-il pas injuste de lui reprocher de n'avoir pas deviné l'emploi presque exclusif d'une artillerie de plus en plus puissante, ainsi que l'usage croissant des grenades à main ?

Sans doute, en 1912 et 1913, la guerre des Balkans avait attiré l'attention sur les blessures par éclats d'obus, mais leur nombre restait encore très inférieur à celui des blessures par balles. Il l'était tellement que le professeur Laurent, de Bruxelles, dont Delorme avait d'ailleurs rapporté les communications à l'Académie de Médecine, pouvait écrire encore, à la fin de 1913 : « C'est la balle de fusil qui met le plus d'hommes hors de combat ; la balle de fusil est la reine de nombreuses batailles ».

Dans ces conditions, si nous nous reportons en 1914, les directives que Delorme donnait, le 10 août, dans ses *Conseils aux Chirurgiens* et dans son petit *Précis de chirurgie de guerre*, pouvaient paraître, en partie, justifiées.

On ne peut donc reprocher au chirurgien, averti des guerres de son temps, de n'avoir pas deviné ce que seraient celles de l'ère nouvelle ; ne pensons-nous pas d'ailleurs, que si, dans un proche avenir, la folie des peuples et des hommes devait nous amener à un nouveau conflit, il serait également injuste de nous reprocher, à nous, de n'avoir pas deviné ce que sera la pathologie d'une guerre atomique !

Quoi qu'il en soit, le coup porté par la note du 10 août ne fut que très partiellement atténué par le correctif du 28 septembre, et Delorme eût à souffrir d'une violente campagne de dénigrement que n'abattirent, ni sa foi, ni son obstination. Il continua donc ses inspections, ce qui lui fournit les éléments de nombreuses observations publiées pendant et après la guerre.

La liste de ces publications est véritablement impressionnante et témoigne que son activité n'était pas ralentie par l'âge. De ses nombreux travaux, je ne retiendrai que ceux qui concernent le traitement des plaies des nerfs, car ils ont donné lieu, en 1915, à des discussions et surtout à des critiques violentes, qui ravivèrent celles qu'il avait déjà subies, quelques semaines auparavant.

Dès le mois de janvier 1915, il exposait à l'Académie des Sciences et à l'Académie de Médecine, les principes qui servaient de base à sa pratique. Il précisait, notamment, qu'il était nécessaire, dans les sections nerveuses, de mettre les deux extrémités du nerf en présence, après avoir, par une large excision, retrouvé des zones saines, par des sections successives, chaque fois que la nécessité s'en faisait sentir. Mais le sacrifice était parfois très grand, et les deux extrémités du nerf ne pouvaient être rapprochées. Pour y parvenir, il libérait très loin le tronc nerveux, faisant, au besoin, mettre en forte flexion les segments du membre intéressé et terminait par une sorte de suture forcée.

Cette pratique fut vivement combattue comme antiphysiologique et brutale et donna lieu, pendant plusieurs mois, à des critiques extrêmement acerbes. Ces critiques ne s'adressaient d'ailleurs pas seulement à lui, mais au Service de Santé militaire tout entier, dont l'organisation apparaissait défectueuse. Delorme, avec un courage et une ténacité admirables, tint tête à l'orage. Le verdict du temps devait lui être favorable.

Dès 1918, en effet, au cours des discussions engagées pendant le Congrès français de Chirurgie, nous enregistrons déjà un certain revirement en faveur des idées qu'il avait exposées en 1915. Mais voici que, récemment, Seddon, au

Congrès de 1946, en nous apportant le résultat de l'immense expérience d'Oxford, est venu préconiser la suture bout à bout comme l'idéal dans les grandes pertes de substance ; pour y parvenir, il ne craint pas de conseiller la libération au loin des segments nerveux et la mise en flexion du membre pour rapprocher les extrémités du nerf et permettre ainsi la suture directe. En écoutant Seddon, m'a dit mon ami Leriche, il me semblait entendre Delorme. Les idées étaient les mêmes, mais l'atmosphère était changée. En passant la Manche, elles avaient pris, en 1946, un parfum de vérité et de bon sens qui n'avait pas été reconnu à Delorme en 1915.

Il est de la plus stricte loyauté de reconnaître que, là encore, il avait vu juste.

Qu'il s'agisse des nerfs, du péricarde ou du poumon, nous ne pouvons nous empêcher de souligner le singulier destin des idées originales et maîtresses qui sont à l'origine de son œuvre. Négligées ou critiquées chez nous dès leur apparition, elles nous sont revenues successivement d'outre-Rhin, d'outre-Atlantique ou d'outre-Manche où elles ont toujours été accueillies avec intérêt, et exploitées avec succès. A l'inverse de ces hommes qui, durant leur existence, ont joui d'une grande faveur et qui, après eux n'ont laissé qu'une trace éphémère, Delorme, au contraire, discuté et critiqué pendant sa vie, a laissé après lui une œuvre durable que le temps a consacrée, et qui fait aujourd'hui partie du patrimoine de la Chirurgie française.

*
* *

La figure du chirurgien, du professeur, du chercheur et de l'érudit, que je me suis efforcé d'esquisser devant vous, doit être complétée par celle du militaire, aspect sous lequel il a été parfois diversement apprécié.

Le Delorme que nous pouvions rencontrer, il y a quarante ans environ, en redingote et en chapeau haut-de-forme, selon la tradition vestimentaire de l'époque, dans le quartier du Val-de-Grâce ou sur le chemin de la Société de Chirurgie, se transformait dès qu'il exerçait des fonctions militaires. Il devenait alors un autre homme. Sa haute stature, la correction de sa tenue, sa physionomie énergique, son visage sévère entouré d'une barbe soigneusement taillée en pointe et sa démarche assurée n'étaient pas sans attirer l'attention. Il aimait les marques extérieures de respect, les manifestations militaires, le panache et les honneurs, et ne s'en défendait pas.

C'est ainsi qu'à l'hôpital, quand il arrivait dans son service, à 7 heures en été, à 7 heures et demie en hiver, les stagiaires et les infirmiers le recevaient à la porte en faisant la haie. A l'amphithéâtre des cours, quand il faisait son entrée, les élèves se levaient en silence. Delorme, en « tenue de jour », comme cela était la règle pour les professeurs de toutes les Ecoles militaires à cette époque, arrivait dans l'hémicycle. Il faisait face à l'auditoire, saluait militairement, retirait képi, gants blancs et épée, et commençait son cours.

Son arrivée et son séjour au Maroc, en 1908, m'a dit notre collègue Toubert, sont restés légendaires. Quand il passa en revue, avec le général d'Amade, les troupes du corps de débarquement, il avait grande allure. Quand il partit en tournée d'inspection des postes du bled, sur son étalon arabe, avec son escorte de saphis, il personnifiait bien, à trois quarts de siècle de distance, le Corps de Santé militaire de la Conquête de l'Algérie dont le duc d'Orléans disait alors : « Ce sont des savants et des soldats ».

Tous ceux qui l'ont connu au cours de ses inspections n'ont pas oublié la rudesse de son contact. Je ne saurais mieux faire, à cet égard, que de rappeler ici le tableau qu'en a tracé notre éminent collègue, Georges Duhamel, dans des pages inoubliables. Il n'est pas possible de mieux décrire, à la fois l'allure et les propos solennels du Médecin Inspecteur Général Delorme, ainsi que l'attitude déférente et résignée de tout le personnel de l'hôpital qu'il inspectait.

Ce n'est pas nuire à sa mémoire que de dire qu'il n'avait rien d'un diplomate.

C'était un soldat. Il avait l'instinct du commandement. Un ordre, pour lui, ne se discutait pas. Il avait les qualités de décision, d'exécution immédiate et de prise de responsabilité totale qui lui ont fait prendre de très heureuses initiatives.

L'une des plus fécondes fut la création, en 1906, de la Société de Médecine militaire Française. Dominique Larrey lui avait montré la voie en fondant, en 1796, une société à laquelle les évènements n'accordèrent qu'une existence éphémère. Il appartenait à Delorme de la faire revivre et de la réanimer, ce qu'il fit avec un plein succès puisque le quarantenaire de cette société a été célébré l'an dernier.

Quelles que soient les étapes de sa vie, quelles que soient les fonctions qu'il ait exercées, quels qu'aient été son grade ou son âge, partout il a su marquer son passage par des initiatives ou par des réformes, dont la plupart ont reçu la consécration de l'expérience. Sans s'occuper de combien il s'écartait des voies de la routine, ou de la tradition, et sans se soucier des obstacles qui, loin de l'arrêter semblaient au contraire stimuler son énergie, il a su triompher de toutes les difficultés. Sa vie tout entière n'a donc pas été consacrée seulement à l'effort du travail, mais à celui d'une véritable lutte, pour faire triompher les idées qu'il croyait justes, et qu'il défendait avec un admirable courage mis au service d'une inflexible volonté.

Certes, le passage d'un tel homme n'a pas été sans provoquer des heurts d'autant plus violents que son abord était rude, et ses manières quelque peu intransigeantes.

J'ai eu, à ce propos, la curiosité de feuilleter son dossier contenant les notes qui lui ont été données au cours de sa carrière. Leur lecture montre, ou laisse deviner, les luttes qu'il eût à soutenir contre les services administratifs, effrayés des dépenses qu'il engageait sans autorisation, et aussi, contre certains de ses supérieurs, qui essayaient en vain de modérer l'intransigeance de son caractère et la fougue de son activité. Nous nous soucions peu, aujourd'hui, de ces appréciations : l'homme n'est plus, mais son œuvre demeure.



Contrairement à ce que pourraient penser ceux qui n'ont eu avec lui que de brefs contacts à l'occasion du service, Delorme cachait, sous des apparences de rudesse et de sévérité, une réelle sensibilité et une très grande bonté, non seulement dans l'intimité de sa famille, mais aussi vis-à-vis de ses malades, de ses élèves et de ses amis.

En 1873, à son retour d'Algérie, il s'était marié avec celle qui a été pour lui une compagne admirable de tous les instants, qui a partagé les vicissitudes et les succès de sa vie, et qui, jusqu'au dernier jour, l'a entouré des soins les plus touchants.

L'aînée de ses filles lui procura la joie de devenir une artiste de talent ; membre de la Société des Artistes français, elle fut maintes fois récompensée par l'Institut de France. Delorme fit, à la fin de sa vie, un voyage au Maroc où elle travaillait, et put jouir de la notoriété qu'il y avait acquise.

Son autre fille, devenue Mme Billet, femme de notre collègue, ancien professeur du Val-de-Grâce, puis professeur et doyen de la Faculté libre de Lille, lui a donné cinq petits-enfants qui ont fait la joie de sa vieillesse. Il est mort trop tôt pour avoir eu celle de connaître ses seize arrière petits-enfants. Mme Billet a bien voulu me confier quelques détails touchants sur la vie intime et modeste de ses parents. De ces détails, j'ai surtout retenu celui qui met le mieux en lumière la profonde sensibilité de son père. Le jour où il avait pratiqué sa première décortication pulmonaire, il était rentré chez lui avec un long retard, qui avait plongé toute la famille dans une profonde inquiétude. A peine entré,

et après avoir rassuré les siens, il s'effondra dans un fauteuil et se mit à sangloter d'émotion. Voilà, n'est-il pas vrai, un Delorme inconnu, donnant la preuve d'une réelle sensibilité, qui contraste singulièrement avec la rudesse habituelle qui lui a été si souvent reprochée !

Il était bon pour ses opérés auxquels il ne ménageait pas sa sollicitude. Il s'intéressait à eux quand ils étaient sortis de l'hôpital, et savait, à l'occasion, leur venir en aide ou leur rendre service. Jusqu'à sa mort, il a correspondu avec beaucoup d'entre eux.

Delorme aimait les jeunes. Lui-même, d'ailleurs, jusqu'à la fin de sa vie, a toujours fait preuve d'un esprit juvénile. Impitoyable pour les paresseux. il savait encourager les travailleurs et leur donner son appui. Tous ceux qui l'ont bien connu peuvent en témoigner.

Il avait le plus grand respect pour les vieillards. C'est le moment de rappeler le culte qu'il avait eu pour son père. Il avait assuré ses vieux jours en se rendant acquéreur de la petite maison qu'il habitait et, à sa mort, il avait laissé, par piété filiale, l'atelier paternel en son état primitif.



Lorsque sonna pour lui, à l'âge de soixante-cinq ans, le 2 août 1912, l'heure de son passage au cadre de réserve, il partagea son temps entre le séjour à Paris et le séjour à Lunéville, dans sa propriété de Bonneval-Friscati.

Entre 1914 et 1918, cette propriété fut en partie détruite. Delorme la reconstruisit, grâce à l'abondante main-d'œuvre d'une équipe de prisonniers allemands, dont il assura lui-même la direction.

C'est à cette époque qu'en sa qualité de Président de l'Association des Amis des Arts industriels de Lunéville, il entreprit la création, dans le magnifique château des ducs de Lorraine, d'un musée qui lui demanda plusieurs années de démarches et de formalités de tous ordres. Le musée Delorme est aujourd'hui une des principales curiosités de la ville.

Entre temps, il travaillait à la rédaction d'un ouvrage consacré à l'histoire locale de la région de Lunéville. Dans ce but, il visita, une à une, toutes les communes de l'arrondissement dont il fit, pour chacune d'elles, un inventaire détaillé. En arrivant dans un village, il allait directement à l'église, en discernait immédiatement les parties les plus anciennes, et dessinait au crayon tout ce qui lui paraissait digne d'intérêt. Puis, il rentrait dans les maisons, dessinant, ici, un dessus de porte, là, une statuette. Parfois, lorsque ses allées et venues avaient attiré quelque curieux, il faisait aux habitants, bouches bées, un cours d'histoire locale. Il allait ensuite à la mairie consulter le cadastre, recueillir les noms étranges ou rappelant un fait historique. Rentré chez lui, le véritable travail commençait avec la documentation historique et la critique.

C'est avec ces éléments qu'il publia, en 1927, deux ans à peine avant sa mort, son bel ouvrage sur *Lunéville et son arrondissement.* La documentation historique y est précise et complète. Quant aux nombreux dessins qui en constituent l'illustration, ils sont tous de sa main et il n'est pas exagéré de dire qu'ils sont de véritables petits chefs-d'œuvre.

A Paris où, dans les dernières années de sa vie, il venait de temps en temps, il avait conservé son appartement de la rue Claude-Bernard, auquel il était resté très attaché. Son bureau y était orienté de telle sorte que, de sa fenêtre, une partie du Val-de-Grâce s'offrait à sa vue. Il ne manqua pas de me le faire remarquer, non sans émotion, au cours d'une visite que je lui fis. De ce petit observatoire il pouvait revoir ou reconstituer, par la pensée, le laboratoire d'anatomie où il avait travaillé pendant si longtemps, le service de chirurgie où il avait connu tant de succès, l'amphithéâtre des cours où il avait enseigné, sans oublier le bureau directorial, à l'ombre du dôme dont l'architecture imposante dominait le panorama.

Il ne fréquentait plus guère la Société de Chirurgie. Il revint, en 1924, à l'Académie de Médecine pour lancer un dernier appel en faveur de la cardiolyse dans la symphyse cardiaque. Il y reparut enfin, le 8 janvier 1929, pour y exposer les heureux résultats obtenus dans l'assainissement de sa chère ville natale de Lunéville, à laquelle il consacrait ainsi ses ultimes pensées.

Dix-sept jours plus tard, en effet, le 25 janvier 1929, il était emporté subitement, en pleine vigueur, sans avoir connu la déchéance de la maladie.

Le lendemain, son corps fut transporté au Val-de-Grâce, dans le salon d'Anne d'Autriche, à quelques pas de son ancien service de chirurgie, à quelques pas aussi du cloître de l'ancien monastère des Bénédictines, devenu depuis, le Mémorial de la Médecine militaire.

Après les obsèques, son corps fut transporté à Lunéville où il repose.



Le tableau de la vie du Médecin Inspecteur Général Delorme, que je viens d'esquisser à grands traits, nous met en présence d'une figure incontestablement originale, presque anachronique, qui nous donne l'impression d'appartenir à une autre époque, ce qui n'est pas, d'ailleurs, sans conférer à sa personnalité, un certain caractère de noblesse et de grandeur.

L'ardent effort de sa vie a été passionnément consacré à la médecine militaire, à laquelle il avait voué un véritable culte. Pénétré des lourdes obligations morales qu'impose un long passé, si riche en sacrifices héroïques et en exemples de vertus militaires, il s'est considéré comme l'héritier des grandes traditions, comme un anneau de la chaîne qui le reliait aux chirurgiens de l'Empire. Il n'a pas vécu leur épopée, mais il en a été l'historien et l'admirateur enthousiaste. Il est donc permis de penser que s'il avait vécu à leur époque il eût été un chirurgien militaire de la classe de Dominique Larrey, de Percy ou de Baudens.

Il appartient néanmoins à cette grande lignée ; il en personnifie l'allure et l'esprit et il en représente une fidèle image, modifiée simplement du fait de la différence des époques et des milieux.

S'il n'a pas eu, comme eux, l'occasion de se couvrir de gloire sur les champs de bataille, il a su donner, sur d'autres plans et dans d'autres circonstances, les mêmes preuves de courage, de caractère et d'énergie que ses illustres devanciers.

Dans la période incertaine que nous traversons, où les valeurs spirituelles et morales sont mises en péril par la recherche sans effort des profits matériels, la vie laborieuse, ardente et désintéressée d'un tel homme méritait d'être mise en lumière.

L'Académie de Chirurgie peut être fière d'avoir compté dans ses rangs le fils du petit artisan de Lunéville, qui, seul et sans appui, a su trouver en lui-même l'énergie nécessaire pour devenir à la fois un grand serviteur de la Chirurgie et de la Médecine militaires qu'il a également honorées, de sa petite Patrie dont il a été le fils reconnaissant, et de sa grande Patrie qu'il a passionnément aimée de tout son cœur de Lorrain.

DISTRIBUTION DES PRIX

accordés en 1947 par l'Académie de Chirurgie.

MÉDAILLE LANNELONGUE, prix quinquennal.

(Médaille et 5.000 francs en espèces.)

Le prix est décerné à M. Clarence Crafoord (de Stockholm).

PRIX ÉDOUARD LABORIE, annuel.

L'Académie attribue ce prix à M. Trueta (Oxford), pour son ouvrage écrit en collaboration avec MM. A. Barclay, Kenneth Franklin et Marjorie Prichard et intitulé : *Etude sur la circulation rénale.*

PRIX DUBREUIL, annuel. — 400 francs.

L'Académie attribue ce prix à M. Jean Cheynel (de Saint-Etienne) pour son travail intitulé : *Recherches sur la physio-pathologie de la hanche.*

PRIX LE DENTU, annuel.

Ce prix est décerné, suivant le désir du testateur, à l'interne en Chirurgie qui a obtenu le prix (médaille d'or) au concours annuel des prix de l'Internat (Chirurgie) en 1947. Ce prix est décerné à M. Mercadier.

Séance du 4 Février 1948.

Présidences de M. PIERRE BROCQ, *président sortant,*
puis de M. LOUIS SAUVÉ, *président pour l'année* 1948.

CORRESPONDANCE

1° Une lettre de M. CLARENCE CRAFOORD (Stockholm) remerciant l'Académie de lui avoir décerné le prix Lannelongue.

2° Une lettre de M. CHEYNEL (Saint-Etienne), remerciant l'Académie de lui avoir décerné le prix Dubreuil.

3° Une lettre de M. MERCADIER (Paris), remerciant l'Académie de lui avoir décerné le prix Le Dentu.

4° Un travail de M. André COUDRAIN (Saint-Quentin) intitulé : *Ulcère peptique après gastrectomie. Réintervention. Apparition d'un second ulcère peptique*, est versé aux Archives de l'Académie sous le n° 466.

Des remerciements sont adressés à l'auteur.

PRÉSENTATION D'OUVRAGE

M. Henry DELOUPY fait hommage à l'Académie de son ouvrage intitulé : *Le Collège Royal de Chirurgie de Nancy*, 1771-1793.

Des remerciements sont adressés au donateur.

Allocution de M. Louis Sauvé, Président pour l'année 1948.

En inaugurant l'entrée en fonctions du bureau de notre Compagnie, je me sens, mes chers Maîtres et Collègues, animé d'une grande reconnaissance vis-à-vis de vous tous qui, à une quasi unanimité, avez bien voulu ne vous souvenir que de votre amitié pour moi, et m'avez choisi, malgré mes maigres mérites, pour successeur d'une lignée de chirurgiens illustres dont les présidences ont grandement honoré cette Académie. Le petit étudiant qui, il y a un peu plus d'un demi siècle, commença sa carrière médicale sans appuis et sans relations, n'eut jamais osé espérer devenir un jour un de vos présidents. Il est comblé de cet honneur ; il vous en remercie profondément.

Je ressens par contre très vivement le poids de la charge qui m'est dévolue. Aujourd'hui, aidé par les conseils de ceux qui m'ont précédé, et comment oublierais-je notre cher président sortant, le professeur Brocq, dont sept années passées à notre Bureau attestent l'estime profonde et méritée que nous lui portons tous ; assisté de notre Secrétaire général, le professeur Leveuf, et du médecin général Oudard, notre secrétaire annuel, je travaillerai avec vous tous en équipe, et avec l'aide de Dieu, je tâcherai de ne pas être trop inférieur à mes devanciers, qui sont pour moi l'exemple le plus précieux.

Et puisque j'ai prononcé le terme de travail d'équipe, il faut que nous tous, mes chers Collègues, nous fassions vraiment un travail d'équipe. N'attendez pas de moi un discours académique sur l'extension et les progrès de la chirurgie. Ce dont je veux vous parler est bien plus terre à terre, mais d'une nécessité bien

plus pressante aussi. Regardez l'ordre du jour de la séance d'aujourd'hui, voyez comme il est chargé, et dites-vous bien qu'en plus de ce qui est ronéotypé sur cette feuille, neuf communications et quarante-trois rapports sont en souffrance, certains d'entre eux depuis le mois de juin. S'il n'est pas porté un prompt remède, et un remède très strict à cette situation, elle deviendra catastrophique, et un embouteillage sans issue se produira.

Certes, pourrez-vous me dire, et non sans raison, ces difficultés sont la rançon du succès et des progrès ; du succès, car cet afflux de travaux témoigne du prestige grandissant de notre Compagnie ; du progrès, car un élément important vient allonger souvent l'ordre du jour ; cet élément, c'est le film chirurgical.

Contre le film chirurgical, agent considérable d'intérêt et d'instruction, non seulement je ne dirai rien, mais je me féliciterai hautement de ce qu'il ait conquis droit de cité parmi nous ; les récents films de Judine et de Patel, et celui que nous allons voir tout à l'heure sur l'opération sensationnelle de Crafoort, prouvent que, loin de restreindre, il faut développer toujours davantage l'usage de ce moyen d'études merveilleux.

Mais il est d'autres facteurs d'encombrement sur lesquels vous et moi devons prendre l'engagement d'agir avec énergie. Permettez-moi d'en signaler deux principaux.

Tout d'abord, les communications imprimées de nos collègues non parisiens, non inscrits préalablement, et qui, pour intéressantes qu'elles soient, n'en bouleversent pas moins l'ordre du jour et prennent la place de celles des orateurs qui, sagement inscrits depuis des mois, voient leur tour rejeté à de lointaines calendes. Contre un tel état de choses, il n'est qu'un remède : le respect intégral de l'ordre du jour. J'adjure nos collègues non parisiens de se faire inscrire six semaines au moins à l'avance pour une date précise ; et je les préviens, avec votre assentiment, que, faute de cette précaution élémentaire, je ne pourrai leur donner la parole. La leur donner à date fixe, après avoir été prévenu est déjà un témoignage de déférence de la part de notre Compagnie ; je suis certain qu'ils seront les premiers à le comprendre.

Le second facteur est la longueur de certaines communications. Certes il n'y a rien à faire contre tel orateur qui occupe à lui seul la tribune pendant plus de la moitié de la séance : aucun article du règlement intérieur ne permet au bureau d'abréger l'exposé d'un travail, et ce serait faire injure aux principes de libéralisme scientifique qui nous animent et auxquels je suis attaché. Mais c'est ici que par votre esprit d'équipe et votre discipline vous pouvez faire beaucoup. Est-il besoin de rappeler que la concision, même élégante, est à la fois la condition et la conséquence de la précision scientifique ; que la prolixité diminue puis supprime l'intérêt et l'audience auprès des auditeurs ; qu'il n'est nul besoin de lire les observations dans tous les détails, hormis les cas exceptionnels d'une technique nouvelle ou d'une séméiologie nouvelle, et qu'enfin ce temps perdu pour tous, est plus spécialement usurpé au détriment de la plupart des orateurs qui, je le reconnais, usent de leur droit sans en abuser. Avec la bonne entente de tous, je veillerai à ce que ni communications, ni rapports n'excèdent une durée raisonnable, et à ce que nous liquidions l'arriéré imposant des travaux en souffrance.

En terminant, je vous rappellerai, mes chers Collègues, combien le Bureau actuel adhère pleinement à la réforme bienfaisante et lumineuse que vous avez du reste votée après l'exposé remarquable que notre ancien et très cher président Louis Bazy, héritier et porteur d'un nom illustre, aux conseils duquel nous sommes toujours heureux d'avoir recours, a fait en comité secret de fin d'année. Cette réforme permettra une plus rapide et profitable accession de chirurgiens plus jeunes à notre Compagnie. Celle-ci, certes, témoigne, à plus de deux siècles de sa création, d'une jeunesse et d'un dynamisme qu'atteste l'abondance des travaux qui lui sont proposés. L'infusion d'un sang plus jeune augmentera encore son dynamisme.

Dans les circonstances incertaines que nous traversons et que le professeur Brocq et moi-même avons traversées il y a trente ans juste en pays étranger, nous aurons tous à cœur de prouver que le travail ordonné est le meilleur remède contre le désabusement découragé, et que, suivant la parole célèbre que je vous rappelais il y a quelques semaines, l'art est le recours de l'homme contre le désordre des choses.

NÉCROLOGIE

Décès de M. Georges Leclerc (de Dijon), associé national. Allocution de M. le Président.

C'est avec tristesse, mes chers Collègues, que je vous fais part du décès du professeur Leclerc, à Dijon. Il était associé national de notre Compagnie depuis 1931. Une lettre de son fils, le Dr Frédéric Leclerc, nous apprend les circonstances pénibles. Georges Leclerc fut frappé d'un ictus à la fin d'une opération, il y a plus de deux mois, comme le soldat à la fin d'une bataille gagnée ; mais la mort inclémente n'acheva pas tout de suite son œuvre, et notre ami traîna cinq semaines encore la triste existence de paralytique, jusqu'à ce qu'un dernier ictus le terrassât, cette fois définitivement, le 28 décembre 1947.

Professeur de clinique chirurgicale à l'école de Dijon depuis 1922, il s'était installé dans cette vieille ville des Ducs de Bourgogne depuis 1906, date à laquelle, à la fin de son internat de Lyon, il fut chargé du service de chirurgie infantile, puis, quatre ans plus tard, de celui de chef des travaux de médecine opératoire à l'Ecole de Médecine de Dijon. Son rayonnement dépassa beaucoup ce centre chirurgical important, et à une époque où il était devenu difficile de se tailler une réputation de grand chirurgien de province, il s'en était fait une.

C'est que Leclerc n'était pas d'une physionomie banale. Dynamique et curieux de tout, ses nombreux travaux l'ont promené de l'anesthésie électrique et de l'anesthésie rachidienne à la chirurgie de guerre, en passant par la chirurgie gastrique, la chirurgie abdominale et la chirurgie pelvienne. Il était le type même du chirurgien général, intéressé par tout, s'occupant de tout. Si les extensions du domaine chirurgical font que ce type devient périmé, pour faire place à celui du spécialiste d'un compartiment chirurgical, plus utile et mieux adapté aux circonstances actuelles, il ne faut pas oublier que c'est le type qui a fait l'illustration des grands chirurgiens français d'il y a un demi siècle. Leclerc en a été un des derniers et intéressants représentants. En votre nom, mes chers Collègues, je m'incline devant ce Collègue mort en chirurgien, et j'adresse à ses enfants et à sa famille les condoléances émues de notre Compagnie.

A PROPOS DU PROCÈS-VERBAL

Contusion importante fermée du bras avec lésion oblitérante de l'artère humérale. Guérison par artériectomie et infiltrations stellaires,

par M. **G. Le Bourhis.**

M. **Rudler :** A propos du rapport que je vous ai fait sur une observation de Bastien, M. Le Bourhis (Marine) nous a adressé une nouvelle et très intéressante observation, que je résume ici :

Homme de trente-trois ans, écrasement du bras droit par une roue de charrette, fracture transversale avec déplacement important de l'humérus droit au tiers moyen. Quelques heures après, l'examen montre une disparition du pouls radial ; infiltration stellaire. Douze heures plus tard, main froide, œdème du membre supérieur. L'intervention montre une thrombose de l'artère humérale à sa partie moyenne sur 2 centimètres, en amont d'une zone « écrasée » ; les veines présentent des lésions identiques. Artériectomie de 4 centimètres. Plâtre. La main reste froide. Une nouvelle infiltration stellaire est faite le soir de l'opération. Dans l'heure qui la suit, réchauffement progressif de la main ; nouvelle infiltration quelques jours plus tard. Le pouls radial est perçu à nouveau huit jours après l'intervention.

L'examen histologique du segment artériel réséqué (Dr Durand) a donné les résultats suivants :

Des coupes ont été pratiquées en trois points ; l'examen des préparations montre :

1° Au niveau de la région d'attrition : une thrombose par caillot sanguin et des lésions pariétales de rupture incomplète, avec présence d'hémorragies et d'une infiltration leucocytaire de la média ainsi que des suffusions hémorragiques de l'adventice.

2° De part et d'autre de la région d'attrition, l'examen des coupes ne montre plus de lésions pariétales notables, mais un état de vaso-constriction surtout marqué au-dessous ; le diamètre de la lumière est inférieur à l'épaisseur des parois artérielles en ce point.

Conclusion. — Thrombose et lésions pariétales traumatiques, de caractère irréversible, avec spasme surajouté de part et d'autre de la zone d'attrition.

M. le Bourhis fait suivre son observation de quelques réflexions, que je vous livre *in extenso :*

« 1° Sur l'horaire de l'intervention : on pourrait nous reprocher de n'être pas intervenu lors de notre premier examen. Quatre heures après l'accident nous nous serions trouvé dans de meilleures conditions de temps pour effectuer une éventuelle artériotomie ; mais l'hypothermie sous-jacente à la zone traumatisée, qui n'était que relative, nous fit espérer, alors, la persistance d'une circulation collatérale suffisante, qu'aurait pu améliorer une série d'infiltrations stellaires (au besoin complétées d'infiltrations des premiers ganglions thoraciques). Notre service d'urgence ne nous permettait pas, d'autre part, de pratiquer une artériographie qui, montrant un obstacle net sur l'artère humérale, nous eut fait nous décider à intervenir plus tôt. De toute façon la technique opératoire eût été la même, les lésions artérielles, comme nous avons pu le constater par la suite, étant au-dessus de toute chirurgie conservatrice.

« 2° Quelques heures plus tard, l'indication opératoire nous a paru plus nette : main et avant-bras froids, pas de pouls radial, résultat négatif d'une infiltration stellaire.

« L'intervention nous fit découvrir d'importantes lésions artérielles. Seule l'artériectomie nous sembla indiquée.

« Nous avons regretté que le manque de greffes veineuses montées sur « vitallium » et d'héparine ne nous ait pas permis de rétablir la continuité de la voie artérielle. Malgré l'évolution heureuse de notre artériectomie, nous sommes persuadé qu'une telle technique n'eût pu qu'ajouter à la qualité de cette évolution en permettant un passage plus aisé de la phase critique.

« 3° Les résultats immédiats de notre intervention nous ont beaucoup inquiété. Nous avons craint que le traumatisme initial, en écrasant l'artère et ses veines, n'eut compromis aussi fortement les voies collatérales.

« De fait, jusqu'à l'infiltration stellaire pratiquée neuf à dix heures après l'artériectomie, aucun changement n'était apparu dans la circulation de l'avant-bras et de la main.

« Nous pensions avoir pratiqué un geste suffisant et avoir réalisé une sympathectomie élective en effectuant une artériectomie. Le résultat heureux d'une infiltration stellaire, après échec apparent de cette opération, nous a montré qu'il y avait plus à faire. Nous serions tenté de penser que l'artériectomie, ayant supprimé les réflexes vaso-constricteurs partis de l'artère lésée, il n'en restait

pas moins, du fait du traumatisme initial, une atteinte étendue des voies collatérales, que seule l'action sur le sympathique ganglionnaire du membre était capable d'influencer. »

Je verse l'intéressant travail de M. Le Bourhis à nos Archives, sous le n° 467.

COMMUNICATION

Quatorze essais de thrombectomie artérielle suivant la méthode de Jean Cid dos Santos. Thrombo-endartériectomie désobstruante.

par M. René Leriche.

Dans une des dernières séances de l'Académie, Louis Bazy a rapporté une belle observation de thrombectomie artérielle, faite dans son service par M. Reboul, suivant les idées de Jean Cid dos Santos que j'avais exposées ici même au mois de juin, mais avec une technique nouvelle.

Je voudrais profiter de l'occasion pour donner les résultats de ma courte expérience à ce sujet. Comme nous sommes là sur un terrain vierge, et que la méthode paraît de grand avenir, il peut être utile de dire ce que m'ont appris quelques essais. J'en ai déjà parlé à Londres, au Congrès International de septembre, et le *Lyon chirurgical* vient de publier le détail des cinq premières observations (novembre 1947, p. 675).

Depuis le début de juillet et jusqu'au 15 janvier, nous avons, mon assistant J. Kunlin et moi, fait 14 essais de thrombectomie artérielle.

Je dis essais, parce que nous avons essayé dans des cas où l'artériographie nous montrait que nous ne pourrions vraisemblablement pas aboutir, étant donné la longueur et le siège de l'oblitération. Avant de faire l'artériectomie, dans ces cas, il m'a paru légitime de nous familiariser avec la pratique de la thrombectomie.

Cette thrombectomie est, en effet, quelque chose d'assez singulier. Elle n'enlève pas que le thrombus organisé, mais avec lui, la couche interne de l'artère qui joue un rôle esentiel dans toute thrombose, dans sa production et dans son organisation. Le clivage se fait en dehors de la limitante élastique interne, contre la média. Santos l'avait indiqué. Et si l'on y songe, il ne peut guère en être autrement étant donné la participation de l'endartère à la thrombose. Quand on incise la paroi artérielle, on va souvent jusqu'au thrombus. On peut le libérer sur quelques centimètres, mais il se brise et, si l'on veut trouver le bon plan, il faut glisser l'instrument dans la paroi même, détachant une couche blanche ferme qui représente l'endartère et parfois se fragmente. Si, pour aider au décollement de ce que l'on veut enlever, on fait de l'expression digitale à distance, cette couche vient avec le thrombus, parfois collée à lui, parfois isolément.

En réalité, on va beaucoup plus loin dans la paroi artérielle. A mesure que les examens histologiques se multiplient, on voit que la majeure partie de la média part aussi avec le thrombus. Dans un cas, le pathologiste auquel j'avais confié une pièce, me répondit : je ne vois pas sur la paroi de cette artère la cause de la thrombose récente que je constate. Il ne s'était pas douté qu'il n'avait eu qu'une partie de l'artère en main.

Plusieurs fois, on m'a dit : Caillot relativement récent. Intima épaissie et scléreuse avec des plaques athéromateuses. *Média enlevée en majeure partie.* L'élastique interne persiste sauf en certains endroits où les fibres musculaires ont disparu, remplacées par du tissu scléreux.

En somme, ce que nous faisons est une thrombo-endartériectomie.

De toute façon, lorsqu'on a fini le débouchage artériel et qu'on laisse passer le sang, celui-ci coule dans un tube non endothélialisé, et cela parfois sur une grande étendue (18-20 et même 40 centimètres). Comment se fait-il alors que le sang ne se coagule pas rapidement à nouveau ? C'est chose assez surprenante. Evidemment, nous donnons de l'héparine, mais ce n'est pas en quelques jours qu'il se refait un endothélium sur toute la partie désobstruée. Dans un de mes cas, il ne fut donné de l'héparine que pendant quarante-cinq heures, une hémorragie héparinique ayant obligé à en cesser l'administration. Cependant, deux mois plus tard, la fémorale commune et l'iliaque externe désobstruées battaient fortement, et il y avait un pouls tibial postérieur. Je ne puis penser qu'en quarante-cinq heures, il se soit refait un endothélium sur toute la longueur de l'iliaque exerne et sur la fémorale jusqu'à sa bifurcation. Et cependant le fait est là : il n'y a pas eu thrombose nouvelle alors que l'examen histologique a montré que l'endartère était partie avec le thrombus. Le sang doit passer dans un tube fibrineux. Il en est bien ainsi dans certains anévrysmes, mais là, la coagulation se fait et le risque d'embolie est grand. En fait, cela change la conception que nous avions de la nécessité d'un endothélium intact et continu pour qu'il n'y ait pas coagulation.

Kunlin a entrepris au laboratoire du Collège de France des recherches expérimentales sur ce point précis, en enlevant l'endartère sur une certaine étendue de l'aorte. Nous verrons dans quelque temps s'il y a régénération endothéliale comment elle se fait et le temps qu'il lui faut.

En attendant il faut remarquer le paradoxe suivant : Robert Danis, qui autrefois a étudié expérimentalement les conditions de succès des sutures artérielles, faisait observer tout dernièrement qu'il lui semblait démontré que ce sont les éléments de la tunique moyenne qui provoquent la thrombose. Les faits nouveaux vont-ils nous obliger à reviser cette opinion qui paraissait établie, et que, pour ma part, j'admettais ?

*
* *

Pour pouvoir enlever le thrombus, il faut de toute nécessité que l'on puisse dépasser son niveau supérieur et son niveau inférieur non pas seulement pour arriver en artère libre, mais pour pouvoir arrêter le cours du sang par un clamp ou un fil au-dessus et au-dessous de l'oblitération, faute de quoi, on est continuellement gêné par un suintement ou un jet. C'est là qu'est la plus grande difficulté, car dans la plus fréquente des oblitérations artérielles, celle de la fémorale superficielle, il est habituel que le thrombus descende dans le segment huntérien et se prolonge jusque dans la poplité. Et de même, il y a des thromboses poplitées qui remontent jusque dans la cuisse.

On échoue si l'on ne se résoud pas à se donner tout le jour qu'il faut.

Si l'on opère par voie fémorale antérieure, l'incision doit ouvrir de bout en bout la paroi du canal de Hunter, au delà de la grande anastomotique, en veillant à ne pas couper celle-ci qui n'est pas oblitérée et saignera à contre-courant dès que la fémorale sera devenue libre. Au besoin, on sectionnera le tendon du grand adducteur. Si la cuisse est fortement tournée en dehors, pied reposant sur son côté externe contre la jambe opposée, on peut aller jusque dans le creux poplité et trouver aisément les vaisseaux poplités qui ne touchent pas l'os en cet endroit, et peuvent être vus assez nettement pour qu'on les incise.

Pour les oblitérations poplitées hautes, on a peut-être avantage à procéder en sens inverse et à découvrir les vaisseaux poplités d'abord, pour remonter dans le canal de bas en haut. Je l'ai fait récemment en cherchant un anévrysme congénital de l'ischiatique persistante suivant l'état embryologique. J'ai pu aller ainsi sans dommage jusqu'à la partie moyenne de la cuisse. Mais ce n'est pas très commode et il est mieux d'employer le procédé décrit par Arnold Henry dans

son « *Extensile exposure applied to limb surgery* » (Livingstone, éditeur, 1943) Henry décrit la découverte poplité-Hunter par la voie interne, jambe mise comme je l'indiquai ci-dessus, en découvrant d'abord les vaisseaux qui sont près de l'incision et très mobiles par cette voie et en remontant dans le canal à leur suite. Il ne faut pas oublier que le canal est bien plus haut que nous ne le pensons. J'ai fait déterminer ce point par Forster en 1938 (1). Il commence à 10 centimètres au-dessus de l'interligne et il a 7 centimètres de long en moyenne.

Je crois qu'il est bon de connaître ces diverses voies d'approche qui ne nous sont pas familières et qu'on hésite à suivre.

On doit faire d'emblée l'incision nécessaire pour voir tout ce qu'il faut voir et ne pas se contenter d'agrandir la plaie par petits coups jusqu'au moment où l'on sent au doigt la fin de l'oblitération.

Cette chirurgie est très différente de celle à laquelle nous sommes habitués, même de la chirurgie de guerre, même avec les voies d'abord élargies décrites autrefois par Fiolle et Delmas.

J'ai eu aussi des difficultés pour les oblitérations de l'iliaque primitive qui ne sont pas rares. Dans une vieille embolie de quarante-six jours qui oblitérait, par thrombose extensive, l'iliaque externe, de la périartérite fixait en positio. pelvienne la bifurcation. Le dissecteur mousse servant à décoller le caillot, n'a pu doubler ce cap anguleux. Il aurait fallu agrandir par en haut d'un bon travers de main et inciser droit sur la primitive. La malade était une cardiaque décompensée. Je n'ai pas osé prolonger l'opération faite sous locale et j'ai renoncé, terminant par une artériectomie. Si j'avais su alors ce que je sais maintenant, je crois que j'aurais pu désobstruer. La malade a guéri, mais sa guérison est moins parfaite qu'elle n'eût été.

Donc, l'incision doit dépasser par en haut et par en bas d'emblée les segments libres, et il faut pouvoir mettre sur eux des clamps bloquant toute arrivée de sang.

Si l'artère intéressée a des collatérales, même de peu d'importance, si elle se bifurque, toutes les branches doivent être bloquées par un clamp, sinon, dès que la désobstruction progresse, du sang revient par ces collatérales. Opérant sur la fémorale commune, j'ai dû pincer au doigt la fémorale profonde pendant la suture, parce que, dès qu'elle n'était plus comprimée, le sang revenait, à flot, à contre-courant dans la commune. A la cuisse, dans une oblitération très étendue, il m'a fallu, récemment, mettre des clamps sur 4 collatérales musculaires pour être à sec.

Nous avons récemment enlevé, Kunlin et moi, une calcification de l'iliaque primitive gauche, remontant dans l'aorte sur 2 à 3 centimètres. Il nous fallut mettre un lien sur l'aorte, un sur l'hypogastrique, un sur l'iliaque externe et un petit clamp sur une collatérale postérieure de la primitive.

Il faut donc, sans décoller complètement l'artère comme pour une artériectomie, la dégager suffisamment, latéralement, pour pouvoir pincer ce qui se présente. Evidemment, les mors des clamps doivent être engainés dans un manchon de coton (lacet tubulaire) pour ne pas être offensant.

L'artère étant préparée comme il vient d'être dit, comment faut-il l'inciser et où ?

A la façon de Santos, nous avons, Kunlin et moi, fait des artériotomies étagées : 2, 3, 4 suivant nécessité. Puis nous avons incisé au niveau des deux extrémités du thrombus et, délibérément à cheval sur la zone saine.

Dans un de nos cas, antérieur à la communication Bazy-Reboul, Kunlin, faisant ainsi de propos délibéré, a incisé au bistouri l'endothélium sain et est parti de là pour prendre le bon plan de clivage transpariétal à la limite de l'obli-

(1) Forster. Etude radiographique du canal de Hunter au point de vue de la lecture des radiographies. *Revue de Chirurgie*, 1938.

tératiion. Après une thrombectomie fémorale de 21 centimètres, il y a aujourd'hui un pouls tibial bien frappé.

Nous pensons maintenant qu'il vaut mieux faire comme M. Reboul et inciser l'artère de bout en bout.

Nous l'avons fait trois fois en particulier chez un homme de cinquante-huit ans dont l'oblitération, datant cliniquement de deux mois, paraissait artériographiquement ne pas dépasser le canal de Hunter. L'artère, à ce niveau, semblait irrégulière, mais non thrombosée. Nous avons incisé depuis l'arcade jusqu'à 2 centimètres de la base de la rotule. La primitive a été isolée ainsi que la fémorale profonde. Un fil fut passé sous l'une et sous l'autre. Quatre collatérales furent oblitérées par un clamp, y compris la grande anastomotique. Tout le canal de Hunter fut ouvert jusqu'à 6 centimètres de l'interligne du genou, et la fémorale fut inicisée axialement sur 31 centimètres. De cette façon, l'ablation du thrombus, dont le centre paraissait récent (encore fait de sang coagulé entre deux segments jaunâtres anciens), fut très facilité. En haut, l'endartère fut circulairement incisée par Kunlin. Son décollement progressif, à ciel ouvert, se fit aisément, et nous vîmes que, sans cette mise à plat, nous aurions laissé des débris flottants. En certains endroits, le décollement laissait sur l'artère des stries circulaires qui semblaient de nature musculaire et furent enlevées. Arrivés à quelques centimètres au delà de la grande anastomotique, l'artère était encore dure. Elle fut incisée. Elle était épaissie, mais avait une lumière. Cependant, si on laissait passer le sang de bas en haut, il ne giclait pas. Nous avons dû couper là un tube endartériel dont les lèvres furent fixées à la paroi, puis l'artère recousue.

Aujourd'hui, soit un mois après, on perçoit un pouls encore faible à la tibiale postérieure. Au mollet, où il n'y avait qu'un frémissement oscillatoire, il y a un indice 5. Le pied est brûlant. L'artériographie montre une fémorale continue sans interruption.

Dans un autre cas nous avons débloqué l'iliaque primitive en entamant la paroi aortique et l'iliaque externe. Au huitième jour, on perçoit nettement le pouls fémoral, inexistant auparavant, et le pied est chaud.

Il résulte de cette expérience qu'il y a lieu désormais d'inciser l'artère axialement sur toute la longueur de l'oblitération comme Reboul et de commencer l'endartériectomie par l'incision circulaire de l'endartère avec suture immédiate de la collerette endartérielle restante qu'a imaginée Kunlin, au lieu de faire les multiples artériectomies de Santos.

Quand la désobstruction est terminée, et que la voie est libre, après avoir irrigué tout le tronc artériel avec du sérum, on doit passer à la suture. Mais avant de la commencer, on a une impression parfois désagréable qu'il faut que je dise : l'artère désobstruée paraît vomme un poisson vidé. On dirait qu'elle est réduite à son adventice tant elle est plate et flasque. En fait, il reste un peu plus que l'adventice ; une partie de la média est toujours là, et l'on peut coudre sans arrière-pensée.

Nous cousons avec les petites aiguilles droites de Carrel en surjet avec de la soie 000. Les points, totaux, doivent être très rapprochés. Quelquefois, on a de la peine à savoir où s'arrêter. Les deux lèvres de la paroi, accolées, montrent mal la fin de l'artériectomie. On a avantage à faire deux surjets montant et descendant à la rencontre l'un de l'autre. Il ne faut pas se servir de pince, même fine, mais d'un crochet mousse pour repérer les bords et voir s'il reste encore quelques millimètres non suturés. Avant de lâcher les clamps et de laisser le sang passer, on peut injecter du sérum dans l'artère et voir ainsi si la suture est parfaite ou s'il faut mettre un point supplémentaire ce qui a l'avantage de chasser l'air. Puis on lâche les clamps. S'il y a lieu on comprime un instant et généralement, la suture est étanche.

Alors se pose la question de l'héparine. Si l'on a déjà fait une injection de 40 milligrammes intra-artérielle au début de l'opération, je pense que 40 à 50 mil-

ligrammes dans le bout inférieur de l'artère doivent suffire, immédiatement après l'ablation des clamps, en renouvelant la dose le soir et le lendemain. Au début nous injections trop : 100 à 140 milligrammes tout de suite, puis 100 toutes les six ou huit heures. L'expérience a montré que ce n'est pas sans danger. Nous avons eu trois fortes hémorragies, hépariniques dont une fut mortelle, la première, après 140 milligrammes.

Il est encore impossible de dire la dose qui convient et le rythme des renouvellements de la dose. Mais je crois qu'il faut se méfier. Il semble qu'il y ait des susceptibilités individuelles, que tout le monde ne doit pas être mis au même taux d'héparinisation. Malheureusement nous ne savons pas le reconnaître à l'avance, même avec les examens sanguins. Il est certain que les malades héparinisés sont exposés à saigner en nappe et à faire ainsi d'ennuyeux hématomes le deuxième ou le troisième jour. Les opérés souffrent, sont dans un état de malaise particulier. Ils sont nauséeux, subsyncopaux. Ils ont rapidement le teint plombé. Il faut alors suspendre toute injection et évacuer largement les caillots, quitte à recoudre secondairement. Et j'ajouterai : transfuser. Une transfusion au bout de quarante-huit heures, avec suppression de l'héparine, (il en avait été donné en tout 600 milligrammes) n'a pas empêché un de nos opérés (thrombectomie de l'iliaque externe et de la fémorale commune) de garder perméables les voies désobstruées et, au bout de quatre mois, de conserver un pouls tibial postérieur bien frappé et un indice oscillométrique de 5.

Sur nos 14 essais, 7 observations doivent être retenues où l'opération fut menée de bout en bout comme il convenait. Un malade est mort d'hémorragie héparinique, avec une artère perméable. Un a un très beau résultat depuis cinq mois. Un autre nous a quittés avec un pouls tibial postérieur battant bien et le pied chaud. Un autre, au huitième jour, paraît devoir être excellent. Deux semblent avoir rethrombosé leur artère. Le pied reste chaud et leur situation paraît améliorée, mais il n'y a pas de pouls périphérique. Je crois que c'est de ma faute. La désobstruction n'avait probablement pas été complète. Des bouts flottants devaient persister à la limite de la thrombose. C'est ce qui justifie la technique de Kunlin, d'artériotomie à cheval sur la zone libre avec incision première circulaire de l'endothélium, ou celle de Reboul : incision sur toute la longueur.

Il est à noter que quand la thrombectomie échoue, le pied demeure brûlant, plus chaud qu'après l'artériectomie, chaud comme après certaines gangliectomies à effet maximum. Il semble que l'on retrouve le phénomène que j'ai signalé après les anévrysmorraphies oblitérantes, cette hyperthermie périphérique qui me paraissait conditionnée par les actions sur l'endothélium. Ce phénomène, physiologiquement inconnu, mérite d'être étudié car ici, l'endothélium a été supprimé. L'hyperthermie est donc incompréhensible.

Autre constatation : bien que le courant soit rétabli, il peut ne pas y avoir de pouls périphérique, au moins pendant plusieurs jours. On peut se demander si cela n'est pas dû à ce que la paroi artérielle, privée de la plus grande partie de son appareil élastique, se laisse distendre sans réagir contre l'onde sanguine.

De toutes façons, les essais de thrombo-endartériectomie doivent être poursuivis. La méthode est un immense progrès.

Cependant une dernière question se pose : étant donné les incertitudes de l'avenir de nos opérés, faut-il ne faire qu'une thrombo-endartériectomie ? C'est-à-dire délaisser la sympathectomie lombaire ? Je ne le pense pas. Au début, Kunlin et moi, nous avons fait les deux opérations dans le même temps. Nous nous demandons maintenant, s'il n'y aurait pas avantage à opérer en deux temps, gangliectomie d'abord pour pouvoir hépariniser dans le second temps, sans souci d'hémorragie au niveau de la plaie de gangliectomie.

M. **Louis Bazy** : Je crois que bien des chirurgiens ont dû essayer de pra-

tiquer la désoblitération des artères thrombosées. C'est ainsi qu'en 1932, dans mon service de l'hôpital Saint-Louis, mon regretté élève Davioud avait fait quelques tentatives dans ce sens. De même, mon ami Sylvain Blondin pourra vous dire qu'en 1938, à la requête de M. Touraine, il avait tenté, lui aussi, deux fois, la désoblitération artérielle ; mais ces tentatives qui étaient faites sans le contrôle de l'artériographie, sans instruments spéciaux et sans le concours de l'héparine, étaient presque fatalement vouées à l'échec. Le grand mérite de Jean Cid dos Santos est d'avoir pensé qu'il était possible maintenant de s'adresser directement aux lésions artérielles bien précisées par l'artériographie, plutôt que de recourir aux interventions indirectes qui consistent essentiellement et par des procédés divers, à produire une vaso-dilatation et à améliorer ainsi la circulation périphérique.

Dès que nous avons eu connaissance des tentatives de Jean Cid dos Santos, notre équipe, composée de Jacques Huguier, Henri Reboul et Pierre Laubry, lui a demandé de bien vouloir opérer par sa méthode quelques uns de nos malades. Il l'a fait trois fois avec beaucoup de bonne grâce et, j'ose dire, de courage, dans le service de notre cher ami Huet. Une fois même, Reboul lui a envoyé un malade particulièrement grave à Lisbonne. Après son départ, Jacques Huguier et Reboul ont continué à traiter des malades par la technique de dos Santos dans quatre cas. Mais, très vite, il nous est apparu, comme j'ai eu l'occasion de vous le dire ici même il y a quelques semaines, que l'opération de dos Santos ne pouvait être qu'un point de départ, qu'elle nous avait montré que la voie à suivre était l'attaque directe des lésions, mais que peut-être celle-ci pouvait être réalisée d'une façon plus satisfaisante. En effet, je vous ai indiqué que Reboul avait eu l'idée d'inciser l'artère sur toute l'étendue de l'oblitération et de faire ainsi un thrombectomie à ciel ouvert au lieu de la faire à l'aveugle. Je vous ai communiqué le premier cas de cette opération que nous avons appelée une « endartériectomie pour désoblitération » et je vous ai montré par des artériographies démonstratives qu'elle avait abouti à un rétablissement total de la circulation. Depuis, 14 autres opérations semblables ont été pratiquées, ce qui porte à 15 le total des interventions exécutées jusqu'à ce jour. 11 malades ont été opérés à la Pitié, 8 pour artérite périphérique dont une avec gangrène et 3 pour artérite de la bifurcation aortique et des iliaques ; 2 à Saint-Louis, dont une présentait déjà des phénomènes de gangrène ; enfin, 2 à Necker, dont vous parlera mon ami Ameline.

Les résultats de ces opérations ont été très divers. Parmi les malades opérés par Jean Cid dos Santos et suivant sa technique, se trouvait un bon cas qui fut cependant suivi très rapidement de réoblitération clinique. Le malade mourut, trois mois après son intervention, d'angine de poitrine, avant qu'on ait pu faire l'artériographie de contrôle. Un cas moyen fut également suivi de réoblitération rapide et la mort survint peu de temps après. Dans un cas très mauvais, il y eut une amélioration clinique pendant un mois, puis une reprise progressive de la gangrène, témoignant de la réoblitération. Enfin, le cas qui fut envoyé à Lisbonne était un cas excessivement mauvais auquel Jean Cid dos Santos essaya pourtant avec beaucoup de décision de porter secours ; mais la mort survint très rapidement.

Des 4 opérés par Huguier et Reboul suivant la méthode de dos Santos, 3 présentèrent une réoblitération immédiate ; 1 présente un bon résultat clinique, mais nous n'avons pu vérifier la reperméation par une artériographie de contrôle. Dans ce cas, il est vrai, la désoblitération avait été pratiquée par un procédé mixte : un segment de l'artère oblitérée avait été traité par la méthode de dos Santos ; dans l'autre, au contraire, on avait incisé le segment dans sa totatlité pour en extraire le thrombus.

Parmi les 15 opérés d'endartériectomie pour oblitération, nous avons noté : 1 décès chez un homme atteint d'oblitération de l'aorte et d'une des iliaques primitives. Cet homme âgé est décédé rapidement et, à l'autopsie, on a pu cons-

tater des lésions excessivement importantes du foie qui sont peut-être à mettre sur le compte des injections d'héparine. 4 succès fonctionnels qui cependant coïncident avec une oblitération post-opératoire, totale dans 3 cas, partielle dans 1 cas. Cependant, l'artériographie de contrôle montre une amélioration notable de la vitesse d'opacification du réseau vasculaire du membre, comparée à celle observée avant l'intervention. Elle a permis également de mettre en évidence une atonie vasculaire au-dessous de la zone endartériectomisée, atonie vasculaire que nous observons sur les artériographies en série après endartériectomie et dans certains œdèmes spontanés des membres inférieurs. En raison de cette atonie qui accélère indiscutablement la vitesse de la circulation sanguine, nous nous demandons s'il est bien utile de recourir à la gangliectomie sympathique qui aboutirait, croyons-nous, aux mêmes résultats. Dans 4 cas le succès clinique est complet et, bien que l'artériographie n'ait pas encore été pratiquée, on peut penser que les artères désoblitérées restent sûrement perméables. Parmi ces quatre cas, se trouvaient cependant deux gangrènes qui ont nettement régressé. 4 succès cliniques, confirmés par l'artériographie, ont été enregistrés dont 1 avec gangrène. Il reste 1 cas qui est trop récent pour que nous puissions en faire état ; néanmoins , on peut se montrer très satisfait des suites opératoires. Un dernier cas, enfin, concerne une opération mixte d'oblitération ilio-fémorale. On a dû pratiquer une artériectomie sur l'artère iliaque parce que les parois étaient trop malades. On a ensuite pratiqué une endartériectomie portant sur la fémorale commune et sur sa bifurcation. Le résultat clinique est très bon, mais la vérification artériograpique n'a pas encore été pratiquée.

Comme on le voit, ces résultats sont très encourageants et les opérations qui ont été ainsi exécutées nous ont appris bien des choses. Notamment, nous avons pu faire faire l'examen histologique de ce qui avait été enlevé à l'intérieur de l'artère par M. le professeur Champy. Ces examens nous ont révélé que l'endartériectomie aboutissait à l'ablation de tout ce qui, dans la paroi artérielle, était mortifié. Il s'agit en somme d'une véritable séparation du mort du vif et si l'on osait risquer cette comparaison, de quelque chose de comparable à ce qui se passe au niveau de l'os lorsque l'on en extrait les séquestres. Il est à noter que sur une artère saine il serait impossible de pratiquer une opération telle que l'endartériectomie, car on ne peut cliver les différentes couches d'une artère normale. Au contraire, lorsqu'une partie d'entre elles est mortifiée, avec un peu d'habitude, on peut très facilement trouver le plan de clivage qui permet d'enlever l'endartère et le thrombus situé à son centre avec la plus grande facilité. Chemin faisant, on débouche l'orifice des collatérales, ce qui se traduit immédiatement par un retour de la circulation sanguine à leur niveau.

Il est évident que l'opération à ciel ouvert permet une opération infiniment plus satisfaisante que celle qui a été préconisée par dos Santos et il n'est pas étonnant que les résultats que nous avons obtenus soient supérieurs, ce qui ne diminue d'ailleurs en rien le mérite de dos Santos, puisqu'il nous aura montré le chemin sur lequel il fallait s'engager.

Il est intéressant de noter que lorsqu'on a pratiqué l'endartériectomie, on n'a quelquefois pas enlevé toutes les lésions de mortification. Dans ces cas, la réoblitération est, pour ainsi dire, la règle. On peut se demander enfin comment, dans une artère dont seules les tuniques externes ont été conservées, le sang ne se coagule pas. M. Champy a pu, dans un cas où le prélèvement de l'artère opérée put être fait peu de temps après l'intervention, constater que l'endothélium vasculaire se régénérait avec une très grande rapidité, en partant de la lumière même du vaisseau au-dessus et au-dessous de la zone opérée et aussi de l'orifice de chacune des collatérales.

Mais toutes ces donnécs mériteraient de plus amples développements que nous nous réservons d'apporter plus tard.

Enfin, à ces opérations d'oblitération par artérite, nous voudrions ajouter

deux cas d'oblitération artérielle traumatique dans lesquels, soit dit en passant, les lésions histologiques sont totalement différentes de celles que nous avons signalées plus haut. Dans ces cas, il s'agit de lésions cicatricielles et aucune désoblitération n'est possible. C'est pourquoi dans deux cas récemment observés, on a enlevé toute la fémorale superficielle et on l'a remplacée par une greffe prélevée sur la veine saphène interne. Dans un autre cas, 8 centimètres d'artère axillaire et d'artère humérale se trouvaient oblitérés. Le rétablissement de la continuité artérielle a été obtenu par anastomose terminale de la circonflexe postérieure à l'humérale au point où elle redevenait perméable.

Comme on le voit, il y a là déjà une riche moisson d'observations d'une chirurgie difficile, minutieuse, qui exigera sans doute encore de longues mises au point, mais dont les résultats déjà acquis sont infiniment prometteurs.

M. **Ameline :** A propos de la communication de M Leriche et des observations de M. Bazy, je voudrais simplement présenter un malade opéré il y a treize jours dans mon service, avec son dossier clinique et artériographique. Les collaborateurs de M. Bazy, MM. Huguier et Reboul m'ont fait l'amitié d'opérer le malade que je vous présente et dont voici l'histoire bien résumée :

T... (Louis), soixante-trois ans. A seize ans, typhoïde ; à soixante-deux ans, claudication intermittente. Il y a trois mois, sphacèle du 5e orteil gauche. Glycémie à 1 gr. 80, réduite à 1 gr. 05 par régime et insuline. Opéré le 22 janvier 1948 en raison des douleurs de plus en plus violentes. Endartériectomie portant sur la terminaison de l'iliaque externe, toute la fémorale superficielle et le début de la poplitée.

Je vous présente aujourd'hui ce malade, au treizième jour de l'intervention, avec un pied chaud, une pédieuse palpable et une température à 37° depuis dix jours. Je vous présente surtout l'artériographie post-opératoire, réalisée hier (douzième jour de l'intervention) par les soins de MM. Reboul et Huguier, et qu'il est passionnant de comparer à l'artériographie pré-opératoire. Celle-ci objective l'oblitération du tronc fémorale commune-fémorale superficielle, avec des séries de nuances sur lesquelles je ne puis insister. Celle-là montre la magnifique reperméation artérielle, d'un calibre important ; la moindre utilisation des collatérales et, enfin, un passage veineux, précoce, important, jambier et crural. Cette « thrombo-endartériectomie » a ouvert délibérément plus de 40 centimètres d'artère et a donné ce très beau résultat immédiat qui fait le plus grand honneur à MM Huguier et Reboul.

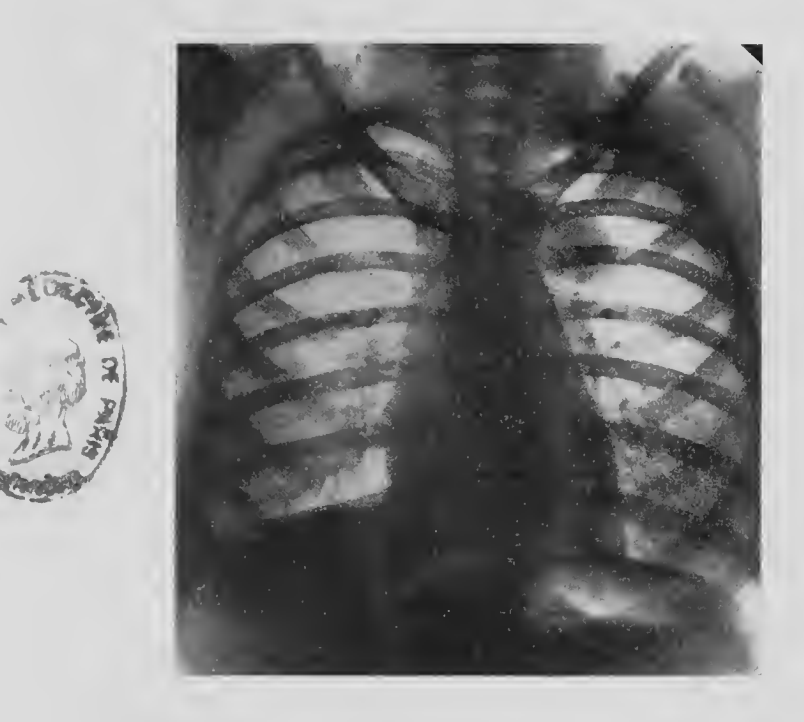


PRÉSENTATION DE MALADES ET DE RADIOGRAPHIES

par M. **Robert Monod.**

Anévrysme diverticulaire de la crosse de l'aorte chez une jeune fille de vingt ans (fig. 1). Résection du sac anévrysmal le 24 décembre 1947 (Dr Olivier Monod). Suture de l'aorte. Guérison par première intention.

Kyste du lobe supérieur droit du poumon pris pour une lésion tuberculeuse.



pendant quatre ans. Hémoptysies menaçantes. Guérison par lobectomie supérieure droite.

Evidement tuberculeux du lobe inférieur droit avec sténose bronchique chez une jeune femme de vingt-quatre ans. Le traitement pré- et post-opératoire par la streptomycine a permis une lobectomie. Guérison opératoire en huit jours.

Ces trois observations seront publiées ultérieurement.

Le Secrétaire annuel : Pierre Oudard.

Le Gérant : G. Masson.

Dépôt légal. — 1948. — 1er trimestre. — Numéro d'ordre 710. — *Masson et Cie*, éditeurs, Paris.
Imprimé par l'Ancne Imprimerie de la Cour d'Appel, 1, rue Cassette, à Paris (France).

MÉMOIRES DE L'ACADÉMIE DE CHIRURGIE

Séance du 11 Février 1948.

Présidence de M. Louis Sauvé, *président.*

A PROPOS DU PROCÈS-VERBAL

Sur l'endartériectomie désoblitérante,

par M. **Louis Bazy.**

Au cours de notre dernière séance, mon ami M. René Leriche nous a dit tout l'intérêt qu'il accordait aux désoblitérations artérielles exécutées selon la technique de J. C. dos Santos, ou selon celle que j'ai exposée à cette tribune le 12 novembre 1947 sous le nom d'endartériectomie désoblitérante. En complément aux quelques notions sur lesquelles j'ai cru utile d'attirer votre attention et qui méritent un développement dépassant le cadre d'une discussion extemporanée, je voudrais vous relater brièvement les observations très particulières notées au cours d'une endartériectomie pratiquée dans mon Service de l'hôpital Saint-Louis. Ces observations me paraissent susceptibles d'éclairer peut-être la pathogénie encore obscure de certaines phlébites.

Voici les faits :

Le 27 décembre 1947, M. T... (Victor), cinquante-sept ans et demi, subit une endartériectomie des 4 derniers centimètres de l'iliaque externe, des fémorales commune et superficielle et des 5 premiers centimètres de la poplitée pour oblitération de toute la fémorale superficielle et endartérite du segment sus-jacent, mais aussi de toute la poplitée sur laquelle on regrette de ne pouvoir pousser plus loin une intervention déjà longue.

Cinq semaines plus tard, le 3 février 1948, l'artériographie de contrôle montre une parfaite perméabilité de tout le segment ilio-fémoral opéré ; mais la poplitée s'est oblitérée dans le segment le plus rétréci par l'endartérite inaccessible lors de la première et si longue désoblitération.

Le malade, satisfait de l'importante amélioration fonctionnelle déjà obtenue, accepte un deuxième temps poplité exécuté le 9 février 1948.

L'artère poplitée ouverte selon son axe, on sectionne le thrombus et les tuniques artérielles qui lui adhèrent en deux tronçons. Le supérieur est clivé de la limitante externe saine. Aux confins de la poplitée haute, battante, les tuniques endartérielles se rompent et l'extrémité supérieure du thrombus, récent, cruorique, noirâtre, se décolle de l'intima d'aspect presque normal sous laquelle on aperçoit par transparence la fin du surjet de suture de la première intervention. 1 centimètre plus haut ce caillot se termine. La lumière artérielle est libre au-dessous du clamp posé tout en haut de la poplitée. La paroi endartérielle est blanc nacré, parfaitement lisse. Elle recouvre bien quelques points du surjet de soie noire que l'on devine toujours par transparence. On prélève quelques millimètres de ce tissu endartériel aux fins de contrôle histologique. Le clamp supérieur est ouvert : l'artère débite normalement.

Endartériectomie du deuxième tronçon conduite minutieusement et lentement jusqu'à l'origine de la tibiale postérieure. Au moment d'entreprendre le surjet de reconstruction, on constate que le temps de coagulation, régulièrement contrôlé depuis le début de l'intervention, s'est abaissé à une minute et demie. Inquiété par ce temps si court, on ouvre à nouveau le clamp supérieur : la fémorale est thrombosée. L'expression ne suffit pas à ramener les caillots que la curette de dos Santos n'extrait que partiellement : léger jet de sang. Le lavage au sérum hépariné à contre-courant dans la poplitée-fémorale produit l'expulsion d'un dernier et important thrombus vermiforme, rouge, suivi d'un jet de sang normal. Le clamp est serré à nouveau et 1 c. c. 5 d'héparine injecté dans une veine. Le temps de coagulation passe à

Publication périodique mensuelle.

quinze minutes et demie. Tandis que le surjet de reconstruction est exécuté de bas en haut, le temps de coagulation s'allonge à vingt-huit puis cinquante-trois minutes au moyen de deux nouvelles injections intraveineuses de 0 c. c. 5 d'héparine. Avant de fermer les derniers points, le clamp supérieur est ouvert : le sang coule toujours normalement. L'intervention se termine sans autre incident.

Notons que sept heures plus tard, à 18 heures, le temps de coagulation est à sept minutes, la tension artérielle à 7-4. 1 c. c. d'héparine est injecté. Trois heures plus tard, à 21 heures, le temps de coagulation est à quatre minutes et demie, la tension artérielle à 9,5-6. 1 c. c. 5 d'héparine. Le malade meurt à 23 heures, en état de collapsus périphérique.

L'autopsie montre un piqueté hémorragique cérébral, une hépatisation pulmonaire bilatérale importante, un athérome aortique abdominal généralisé et presque partout ulcéré. Les segments artériels opérés sont parfaitement perméables et celui opéré quarante-trois jours plus tôt est partout tapissé d'un tissu endartériel blanc, nacré, lisse, ne se distinguant en rien, tout au moins à la vue, de l'intima saine de l'iliaque externe sus-jacente.

Le point important sur lequel je voudrais aujourd'hui attirer votre attention est la chute du temps de coagulation à une minute et demie au cours d'une intervention qui ne comporte en fait aucune action particulière sur l'équilibre fibrine, plaquettes, calcium, thrombine. Pour avoir un élément de comparaison, nous avons tenu à contrôler le temps de coagulation au cours d'opérations banales. Exemples : ablation d'un appendice rétro-cœcal adhérent, durée vingt-huit minutes. Avant l'incision le temps de coagulation est à huit minutes et demie, à la fin à deux minutes et demie. Autre exemple : hystérectomie, durée quarante-cinq minutes. Avant l'intervention, temps de coagulation dix minutes et demie, à la fin trois minutes.

Nous en arrivons donc à nous demander si, au cours de toute intervention, le seul fait de l'exposition d'une plaie opératoire à l'air, de la section des tissus, de l'hémorragie aussi légère soit-elle, n'entraîne pas une modification ou un abaissement du temps de coagulation, certainement très variable d'un sujet à l'autre, en rapport peut-être avec des actions neuro-endocriniennes et pouvant se relier à ce que nous savons de la maladie post-opératoire.

Il existe sans doute un seuil au-dessous duquel la coagulation sanguine peut se produire dans les vaisseaux eux-mêmes et nous avons dès lors entrepris une série de recherches pour essayer de saisir non seulement le mécanisme de certaines thromboses artérielles, de phlébites au décours des maladies infectieuses qui modifient profondément le temps de coagulation comme la pneumonie, par exemple, et peut-être après la suroxygénation de l'effort.

En tout cas, pour rester sur un terrain plus simple, il nous faut avouer avec M. Leriche que l'emploi des anticoagulants, héparine ou dicoumarine, nous place en face de problèmes nouveaux qui ont encore grand besoin d'être élucidés.

RAPPORTS

Réflexions sur une série de 100 greffes dermo-épidermiques en vastes lambeaux,

par M. **F. Lagrot** (d'Alger).

Rapport de M. L. Dufourmentel.

Le D[r] Lagrot vous a présenté en novembre dernier quelques films montrant sa technique particulière des greffes dermo-épidermiques. Voici, résumés, les faits principaux étudiés dans son travail :

Indications. — Les greffes dermo-épidermiques ont été faites pour :

1° Plaies granuleuses cliniquement propres résultant de :

a) Brûlures du troisième degré dès la chute de l'escarre ;
b) Plaies bourgeonnantes après traumatisme ;
c) Plaies résultant de l'incision d'une collection suppurée aiguë ;
d) Lit granuleux d'ostéomyélite chronique ;
e) Plaies bourgeonnantes laissées par la chute de l'escarre après électro-coagulation d'une tumeur.

2° Ulcères variqueux phagédéniques, traumatiques et même syphilitiques lorsqu'ils sont vastes et qu'un traitement spécifique a cessé d'agir.

3° Cicatrices vicieuses après excision et complément de traitement orthopédique.

4° Certaines affections cutanées localisées après excision (tuberculose).

5° Plaies récentes à type de scalp, dans les six premières heures.

M. Lagrot insiste sur certaines de ces indications, en particulier :

1° Sur l'anthrax étendu qui, après extirpation, laisse une plaie qui peut être

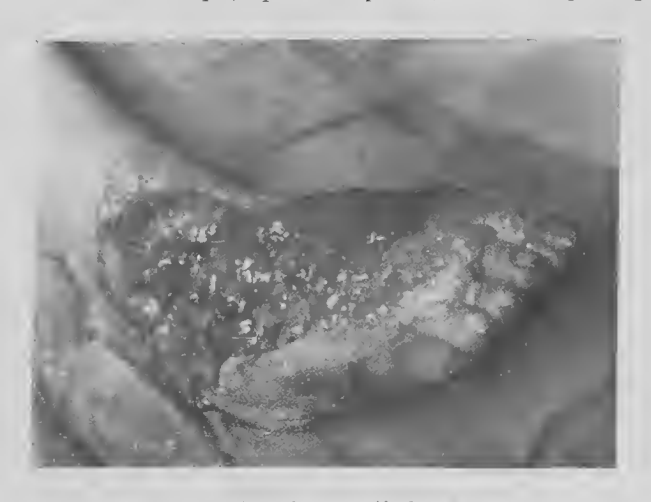


Fig. 1. — Vaste surface cruentée du dos du pied.

très vaste. Une semaine après, on excise la surface granuleuse de cette plaie qu'on recouvre d'un greffon.

2° Des collections suppurées ont pu être traitées ainsi rapidement après incision et traitement par balnéation.

3° Le traitement des escarres est des plus intéressants, après traitement de l'escarre soit par l'acide pyruvique, soit par l'acide phosphorique, soit, s'il y a infection pyocyanique, par l'acide acétique.

Enfin, certains foyers d'infection comme des arthrites aiguës ou des trajets fistuleux et même des fractures compliquées bénéficient très rapidement du traitement par la greffe.

Technique. — Le malade est préparé par l'administration d'acide phosphorique et de vitamine B, C et PP et, en même temps, 100.000 unités de pénicilline sont administrées chaque jour pendant les cinq jours qui précèdent la greffe et pendant les cinq jours suivants.

La surface à greffer est préparée par des bains de Dakin ou des solutions acétiques.

Le malade est opéré sous anesthésie au pentothal ou après rachi-cocaïnisation.

La plaie granuleuse peut être abrasée à la spatule mousse mais, de préférence, elle est enlevée en masse après injection sous-jacente de novocaïne adrénalinée. S'il y a des tissus rétractiles cicatriciels, ils doivent être enlevés en même temps. Il faut alors veiller avec le plus grand soin à l'hémostase en évitant les nœuds de catgut et la coagulation. C'est donc par la compression prolongée sous sérum adrénaliné qu'on doit l'obtenir. Un moule vaseliné est pris de l'ensemble de la plaie et servira de pansement.

Prélèvement du greffon. — C'est avec le rasoir-rabot réglable imaginé par Lagrot que le greffon dermo-épidermique est prélevé. La peau est tendue entre deux planchettes et on peut obtenir ainsi des greffons allant jusqu'à 18 centimètres de large et jusqu'à 80 centimètres de long. Le greffon est étalé sur une compresse vaselinée, appliqué sur la plaie préalablement pénicillinée et sulfamidée et le pansement-moule est fixé au-dessus par un réseau de fils passés



Fig. 2. — La même recouverte par un lambeau unique.

tous les 2 centimètres au pourtour de la plaie. Le moule est enlevé entre le septième et le dixième jour.

Détails techniques. — L'épaisseur du greffon peut varier de 2/10 de millimètre à 6/10. Plus il est mince, plus la prise est facile, mais plus il est épais et plus il a de qualités de revêtement. Dans ce dernier cas, il est fréquent de voir une desquamation superficielle, pouvant faire croire à un échec, au premier pansement.

Une température basse est favorable à la survie du greffon.

L'emploi d'une colle (gélatine, fibrine, plasma-thrombine) est une bonne précaution pour éviter tout déplacement de la greffe.

Si le greffon a dépassé les limites de la plaie à couvrir, le reste peut être conservé en vaseline à la glacière, prêt à servir en cas d'échec partiel. Le temps de conservation avec chances de reprise peut aller jusqu'à trois semaines. La question des tests de vitalité cytologique fait l'objet d'études actuelles du Dr Lagrot et du professeur agrégé Laffargue.

La question des homo-greffes est abordée également Il est bien entendu

qu'elles ne réussissent jamais comme les auto-greffes mais qu'elles constituent un pansement biologique inégalable.

Résultats. — A. Les 100 cas opérés se composent de :

Plaies bourgeonnantes (27 brûlures, 14 plaies traumatiques, 7 suppurations incisées, 7 plaies d'ostéomyélite, 3 anthrax)	58
Ulcères de jambes	15
Cicatrices, brides, griffes des mains	23
Affections cutanées réséquées ou coagulées (1 cancer de la paupière inférieure, 1 épithélioma sur Recklinghausen, 2 tuberculoses cutanées étendues)	4

B. La dimension des surfaces greffées fut de :

Au-dessus de 1.000 cm² (1 de 3 575 cm²)	5 cas.
Entre 500 et 1.000 cm²	15 —
Entre 100 et 500 cm²	36 —
Au-dessous de 100 cm²	44 —



Fig. 3. — Deux vastes ulcères de jambes recouverts par lambeau unique.

C. Le pourcentage de prise du greffon fut de :

65 fois	100 p. 100
10 fois	95 —
11 fois	90 —
8 fois	75 —
3 fois	50 —
1 fois	30 —
2 fois	0 —

Ces deux échecs s'expliquent : dans l'un d'eux, la malade, démente, arracha ses pansements le troisième jour ; dans l'autre, une vaste tumeur (dégénérée d'un neuro-fibrome de Recklinghausen) fut excisée au bistouri électrique et greffée extemporanément. Certainement la constitution d'une mince escarre de coagulation chassa le greffon. Il faut, en pareil cas, attendre la repousse d'un lit de granulation.

Il y eut un accident grave : gangrène d'un moignon de main élongué après redressement, malgré résection du carpe et de 6 centimètres de squelette antibrachial. On dut amputer au quinzième jour, alors que la greffe avait pris à 50 p. 100. Une autre fois, une lymphangite suivit l'application d'un greffon conservé (faute probable dans la conservation).

D. Voici la statistique de prise de ces 100 cas :

	SURFACE greffée en cm^2	SURFACE prise en cm^2	POURCENTAGE
Première série de 20 cas (janvier-mars)	6.437	5.560	92
Deuxième série de 24 cas (mars-mai)	2,929	2.753	94
Troisième série de 36 cas (mai-septembre) . . .	12.641	11.595	91.7
Total : 100 cas.	21.707	19.908	92.1

L'excellence du greffon dans son avenir dépend donc de la précocité de la greffe. Une plaie doit être greffée le plus tôt possible, avant tout travail de cicatrisation spontanée. Une brûlure doit être greffée au jour de la chute de l'escarre. Une plaie traumatique devrait être greffée d'urgence.

Quant aux ulcères ainsi traités, certains duraient depuis vingt-sept ans, onze ans, cinq, trois, deux ans ; ils furent guéris en quinze jours.

D'autres plaies ainsi traitées auraient certes guéri, mais avec des rétractions invincibles, des raideurs, du temps perdu. Il suffira de conclure avec Mac Indoe : « Aujourd'hui, c'est presque un crime que d'attendre la cicatrisation spontanée d'une vaste plaie. »

Tel est, résumé, le travail de M. Lagrot. Il comporte beaucoup d'enseignements précieux mais il fait ressortir, en particulier, deux faits primordiaux :

1° La *technique* des greffes dermo-épidermiques en est considérablement simplifiée et élargie. Si l'on songe aux méthodes timides encore récemment en usage : greffes en pastilles, en godets, en damiers, on mesure le chemin parcouru. Mais, même si l'on compare cette technique avec la dernière en date celle du dermatome de Padgett, on note les supériorités suivantes :

Le rasoir-robot est d'un maniement plus simple (il faut, en effet, un certain entraînement pour se servir efficacement du dermatome). Il n'exige pas cette préparation assez longue de la peau et de l'instrumnt avec de la colle ou avec des compresses enduites de colle. Il permet des prélèvements beaucoup plus vastes et pour ainsi dire illimités. Il permet encore de voir immédiatement si le lambeau prélevé a bien l'épaisseur que l'on désire.

Enfin, et ce n'est pas négligeable, il est beaucoup moins encombrant, plus facile à se procurer et d'un prix beaucoup moins élevé.

2° Les résultats obtenus par Lagrot doivent leur quasi constance au pansement pénicilliné et sulfamidé. La sécurité de la prise des greffons en est considérablement augmentée.

On peut donc considérer le travail de M. Lagrot, qui représente un long effort de recherches et de mise au point, comme apportant un progrès considérable dans la technique des greffes dermo-épidermiques. Il en a, de plus, beaucoup étendu les indications.

Je vous propose d'en féliciter l'auteur et de vous souvenir de son nom à vos prochaines élections.

Révélations tomographiques sur la base du crâne. Premières coupes horizontales réalisées sur le vivant. Leur intérêt chirurgical,

par M. **R. Herdner** (de Bourges).

Rapport de M. Petit-Dutaillis.

Notre collègue Sorrel nous avait présenté ici même l'an dernier une série remarquable de tomographies du rachis normal et pathologique dues à M. Herdner, de Bourges. Nous avions tous été émerveillés par la netteté des images jusque-là inégalées obtenues par M. Herdner. Nous avions tous été séduits par le progrès considérable que cette méthode était susceptible d'apporter au diagnostic radiologique de certaines lésions rachidiennes.

Les tomographies que M. Herdner m'a demandé de vous présenter cette fois-ci sont d'un intérêt beaucoup plus puissant encore. Il s'agit de documents absolument inédits : les premiers documents valables de tomographie du crâne que je connaisse (1). Il faut toute l'ingéniosité personnelle de M. Herdner pour avoir réussi pour la première fois, avec des moyens de fortune imaginés et réalisés par lui, des coupes radiologiques du crâne d'une pareille netteté, car elles sont si nettes qu'elles se lisent comme si elles étaient faites sur l'os sec. C'est tout un chapitre nouveau de l'étude radiologique du crâne qui s'ouvre avec ce travail. La technique de M. Herdner est telle qu'elle lui permet en effet de pratiquer des coupes radiologiques du crâne dans tous les plans possibles : horizontaux, verticaux ou obliques, en répétant les coupes selon les besoins de 2 millimètres en 2 millimètres suivant des plans parallèles. Ainsi aucun détail ne peut plus échapper à l'examen. La tomographie fait apparaître des orifices ou des détails de structure que ni la radiographie simple, ni la radiographie stéréoscopique ne permettaient d'objectiver. Dans l'étude d'une lésion elle permet d'en suivre tous les détails, tous les prolongements. Etant donné l'importance primordiale du travail de l'auteur, je vous demande l'autorisation de le transcrire fidèlement dans son intégralité, car je suis convaincu qu'il fera époque dans l'histoire de la radiologie du crâne :

« Une vue générale de toutes radiographies de qualité la meilleure du crâne, sous toutes incidences classiques, face, profil, obliques, et sous projections les plus diverses, Hirtz, etc., devant l'extrême limitation des renseignements qu'au total elles nous offrent, nous amène à conclure que de son architecture si complexe, de sa base essentiellement ouvragée en particulier, la radiologie courante montre en somme le plus souvent fort peu de chose.

L'impossibilité dans les vues antéro-postérieures de dissocier un point déterminé d'un étage de la base, sans être gêné par des opacités de la voûte ou de la face, et souvent de la voûte et de la face à la fois ; la confusion dans les vues latérales, par superpositions inévitables des cellules ethmoïdales ou des sinus maxillaires droits et gauches ; en bref, la tare de la sommation qui embrouille autant qu'elle totalise, explique la pauvreté si fréquente de la visibilité radiologique habituelle.

Procédé nouveau, rajeunissant le radiodiagnostic par son application au squelette, la tomographie osseuse est née ; nous nous efforçons, depuis de longues années, de lui créer, en parallèle de l'exercice courant, une existence viable et féconde.

Sa technique est délicate et laborieuse ; son outillage pratique reste encore à créer. Cependant, par sa documentation déjà riche, et sa surprenante illustra-

(1) Ne pouvant publier tous les documents radiologiques de M. Herdner, en raison de leur nombre, nous nous sommes bornés à faire un choix parmi les plus suggestifs.

tion d'images nouvelles, à plus forte raison par le bénéfice des précisions données à maint diagnostic chirurgical, elle affirme que sur le chapître des recherches approfondies, l'ostéoradiologie est aujourd'hui largement dépassée.

Accepter la confusion des images totales de la radiographie osseuse ordinaire, toutes les fois que ses superpositions troublent l'examen,, c'est entériner le diagnostic dans une pratique surannée et stérile.

Couper une boîte cranienne d'un repère à l'autre pour passer par tel orifice ; tenter ensuite des variantes parallèlement au plan initial, deux millimètres en deçà, ou au delà, pour le mieux aborder, l'isoler enfin optiquement pour en donner une vision claire, c'est étudier anatomiquement, disséquer par la tomo-





Fig. 1. — Coupe oblique passant par le sinus sphénoïdal et le trou déchiré antérieur.

graphie une région étroitement limitée ; et telle est sans doute la technique du radiodiagnostic de demain.

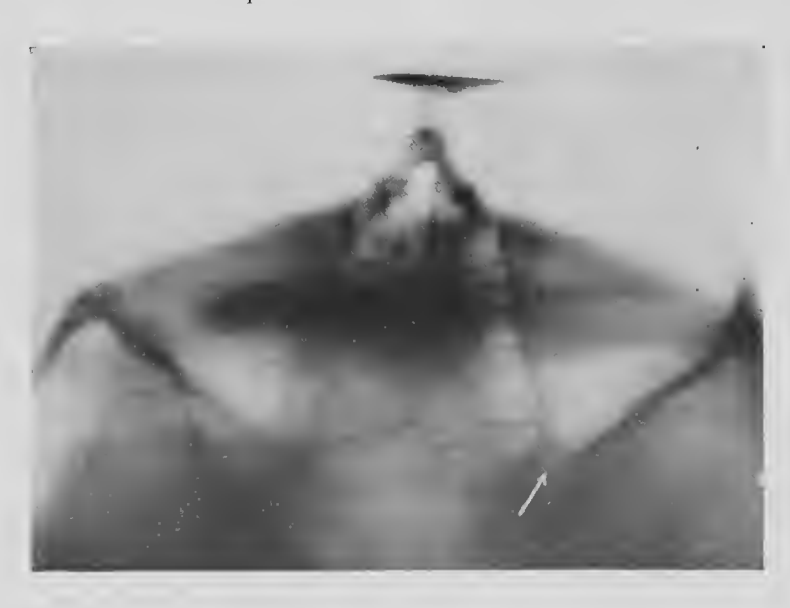
Les clichés de tomographie osseuse se passent de commentaires : ils répondent aux planches classiques de nos manuels ; et l'on y retrouve l'anatomie avec ses finesses aussi clairement révélées sur ces films, que longuement décrites dans nos traités.

La série d'exemplaires que nous présentons aujourd'hui est consacrée à la *base du crâne*. Ces documents démontrent d'une part que ces méthodes spéciales permettent de faire enfin connaissance avec maint détail de la fine structure cranienne jusqu'ici radiologiquement inconnue ; ils prouvent d'autre part que la tomographie universellement caractérisée par son flou essentiel et prohibitif, a permis cependant d'atteindre par une mise au point progressive d'un appareil, d'accessoires multiples, et d'une technique sévère, une netteté exceptionnelle, paradoxale même, parce que supérieure souvent malgré le mouvement,

à celle d'images obtenues en fixité parfaite du système foyer-sujet-film ; finesse indispensable sur ce terrain délicat, et sans laquelle la tomographie de l'habituel outillage de série resterait cantonnée à son application première, pulmonaire.

Commençons par *l'étage moyen.* Voici en plein centre de la base, des images anatomiques insoupçonnées :

Une première coupe transversale de la tête légèrement fléchie montre avec une prodigieuse finesse tous les détails de *l'articulation sphéno-vomérienne.* On voit nettement d'une part la crête médiane de la face inférieure du corps



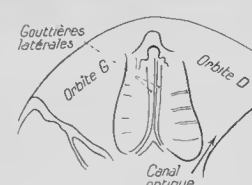


FIG. 2. — Coupe horizontale passant par les canaux optiques.

du sphénoïde, d'autre part le bord supérieur du vomer, dont les « ailes » latérales bien dessinées, forment par leur écartement la gouttière antéro-postérieure : entre ces surfaces osseuses se distingue clairement l'étroit interligne articulaire. Une étude des *sinus sphénoïdaux* révèle les moindres *subdivisions* de ces cavités.

Aucun cloisonnement, aucun recoin de ces sinus ne peut échapper à une étude par coupes transversales échelonnées tous les trois millimètres d'avant en arrière, témoins ces *prolongements alaires,* étendus jusqu'au trou ovale, et ce *prolongement optique* visible sur une coupe oblique.

On note l'intérêt de pareilles précisions en oto-rhinologie.

A titre complémentaire, joignons à ces images cette série de coupes obliques transphénoïdales allant d'un *trou déchiré antérieur* à la fente sphéno-maxillaire du côté opposé. (fig. 1).

La *fente sphénoïdale* reste propriété de la radiographie ordinaire. De même

en pratique le canal optique ; cependant la tomographie présente cette supériorité analytique de débiter ce canal pourtant très court en *trois portions* de sections le plus souvent diverses : antérieure circulaire, moyenne triangulaire, postérieure naviculaire.

Loin de se concurrencer, les deux procédés sont appelés à se compléter, car





Fig. 3. — Coupe frontale passant par la partie antérieure de l'étage moyen et montrant les trous grand-ronds.

les segments moyen et postérieur que la tomographie montre le mieux sont précisément ceux qui échappent à la radiographie ; et par des *coupes horizontales* (fig. 2), fort difficultueuses mais réalisées déjà, la tomographie donne des vues du canal optique *selon son axe*, montrant, entre deux corticales latérales, la continuité endocranio-orbitaire.

Le *trou grand-rond* par contre, fort négligé de la radiologie, n'est visible qu'en tomographie ; il est même un des rares trous de la base du crâne apparaissant symétriquement (fig. 3). Cependant, en raison de son orientation par rapport au plan sagittal, la section de sa corticale ne se montrera dans toute sa pureté que dans les explorations unilatérales.

Le *trou ovale*, comme le canal optique, principalement comblé par un nerf, doit à ce contenu relativement transparent, d'être aisément mis en lumière par des coupes horizontales de la base du crâne qui seules le révèlent ; il est, après le trou occipital, un des plus faciles à mettre en évidence.

Notons encore à l'étage moyen ces détails osseux jamais encore dévoilés par la radiologie : sur la face cérébrale de la pyramide rocheuse, l'*éminentia arcuata*, et la *gouttière du trijumeau* précédant la fossette du ganglion de Gasser dont la visibilité n'est pas sans intérêt chirurgical et à titre de test du degré de finesse que peut donner le procédé au flanc de la gouttière caverneuse, la *lingula de Meckel*.

A l'*étage antérieur*, dont les coupes horizontales montrent clairement les



Fig. 4. — Coupe oblique passant par le trou déchiré postérieur et montrant l'orifice par sa face endocrânienne.

cellules fronto-ethmoïdales et les étroites « *gouttières* latérales » des fosses nasales supérieures, l'intérêt principal de la tomographie est d'isoler par des sections antéro-postérieures para-sagittales, séparément, les cellules ethmoïdales droites ou gauches, inévitablement confondues sur les clichés de profil de l'habituelle radiographie.

A l'*étage postérieur*, l'examen analytique nous révèle avec clarté l'*interligne articulaire pétro-occipital*, dont l'élargissement au-devant de l'apophyse jugulaire forme le *trou déchiré postérieur* (fig. 4).

L'étude de cette région est faite *en trois plans* voisins, mais non parallèles entre eux, révélateurs d'images essentiellement distinctes.

1° *Plan intermédiaire.* — Légèrement oblique, cette coupe répond au *trou déchiré postérieur*, et le dessine aussi clairement sur le vivant que la photographie sur l'os sec, avec ses caractères et cette fente pétro-basilaire incurvée le prolongeant jusqu'au trou déchiré antérieur (fig. 4).

De part et d'autre de ce plan, deux plans voisins, sus et sous-jacents, révèlent

chacun une fosse osseuse importante, l'une endo-cranienne, l'autre exo-cranienne, possédant respectivement leur golfe veineux.

2° *Plan inférieur.* — Cette coupe montre la *fosse jugulaire* (fig. 5), très reconnaissable à son contour compact en forme d'étrier ; et en dehors d'elle, la *styloïde*, vue en coupe horizontale et le *trou stylo-mastoïdien.*

3° *Plan supérieur.* — Sur cette coupe parallèle à la tranche intermédiaire,



FIG 5. — Coupe horizontale de la base passant par la face exocrânienne, montrant la fosse jugulaire, la section de la base de la styloïde et le trou stylo-mastoïdien.

une forte corticale semi-circulaire, endiguant le canal veineux en dedans et au-dessus du trou déchiré postérieur, souligne la *profonde empreinte* osseuse du *coude terminal* du *sinus latéral.*

Dans ce même étage postérieur, la tomographie permet de découvrir ces deux autres inconnus en radiologie : le *canal mastoïdien*, parfaitement visible dans une coupe verticale le sectionnant en pleine épaisseur de l'écaille temporale, et le *trou condylien antérieur* (fig. 6). Ce dernier orifice, pour sa grande dimension, aussi large que le trou ovale, apparaît fort bien sur les coupes verticales occipito-atloïdiennes, tête fléchie, et son invisibilité radiologique habituelle ne tient qu'à sa direction horizontale et à sa situation en retrait.

Les trous de la base du crâne, traversés par des vaisseaux, en raison de la densité de leur colonne sanguine, présentent en tomographie une visibilité atténuée.

Le *canal carotidien*, malgré son calibre, et si correctes que soient géométriquement les coupes respectives de ses deux directions, est parfois difficile à révéler en totalité. Son segment vertical, aux parois épaisses, se voit clairement ; son segment horizontal, au contraire, dont le toit n'est formé que d'une fine lamelle translucide, ne donne que l'indication de son trajet.

Cependant, des détails craniens, infiniment plus petits sont parfaitement apparents sur nos clichés. Tels les « crochets » des *apophyses ptérygoïdes* (fig. 7),



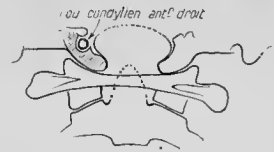


Fig. 6. — Coupe frontale tête fléchie passant par les condyles occipitaux et montrant d'un côté le trou condylien antérieur.

et le *canal vidien* (fig. 8) qui constitue le plus bel exemple des incroyables possibilités de la tomographie osseuse ; et pourtant, par sa corticale tubulaire complète, autant que par son siège anatomique exact, son image, dans la sélection d'une tranche sphénoïdale aussi fine, ne peut prêter à aucun doute. »

Cette collection d'images nouvelles, réalisées en clientèle courante, est à notre connaissance la première étude tomographique générale de la base du crâne, présentée en France à une Société savante.

Chacun de ces documents est une révélation. De ce pluriel indéchiffrable qu'est la radiographie, la tomographie extrait le singulier, le point unique, faisant tour à tour l'objet de l'examen.

Par ces coupes légères, aux aspects d'esquisses et de schémas didactiques, le crâne nous livre ses secrets. Ainsi se déchire aujourd'hui le voile de l'invisible radiologique, et se dissipe enfin cette impression d'indéchiffrable que trop souvent laissait la radiographie du crâne. »

Il n'est pas douteux que le travail de M. Herdner aura un grand retentisse-

ment auprès de tous ceux que la radiographie du crâne intéresse. En neurochirurgie on peut dès maintenant fonder sur cette méthode de grands espoirs





Fig. 7. — Coupe parasagittale passant par l'orifice d'entrée de l'arrière-fond de la fosse ptérygo-maxillaire et montrant les crochets des apophyses ptérygoïdes.

pour le diagnostic de certaines lésions que les méthodes anciennes ne permettaient pas toujours de déceler avec netteté. On peut prévoir son intérêt pour le diagnostic précoce des tumeurs de l'acoustique et de certains méningiomes de la base, des gliomes du chiasma. Combinée à la ventriculographie, elle permettra d'étudier avec plus de netteté, grâce à une coupe sagittale, les déformations tumorales du 3e ventricule qu'une corne temporale dilatée masque parfois à

l'observateur sur les clichés usuels. Dans les traumatismes de la base, elle permettra de visualiser la moindre fissure qui, sans elle, passerait inaperçue. Si la méthode exige actuellement de la part du radiologiste et du malade beaucoup de patience et de longues manipulations, ce qui ne la rend applicable pour le

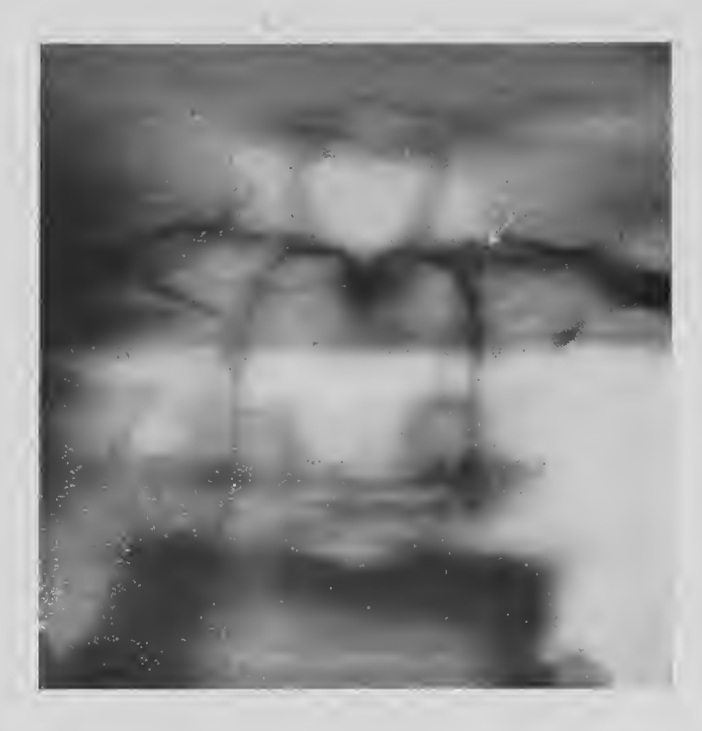




Fig. 8. — Coupe frontale passant par la partie antérieure du sphénoïde et montrant d'un côté le canal vidien ainsi que l'épine sphénoïdale.

moment qu'à des cas sélectionnés, ce n'est plus qu'une question de mise au point et de perfectionnements techniques pour que la tomographie cranienne entre dans la pratique courante. Nous devons être reconnaissant à M. Herdner de nous en avoir donné les premières réalisations éminemment prometteuses et de nous avoir montré la voie de l'avenir.

M. **le Président** remercie et félicite M. R. Herdner des belles tomographies qui viennent de vous être présentées.

Conjonctivome du dôme pleural,

par M. J. Dor (de Marseille).

Rapport de M. R. Sauvage.

Dans une communication antérieure, concernant une intervention itérative par voie extrapleurale pour un neurinome intrathoracique, j'avais cru devoir rappeler les mérites de la voie extrapleurale pour l'exérèse des neurinomes de l'étage supérieur du thorax. Notre collègue Dor m'avait adressé bien avant son élection récente, une observation de tumeur intrathoracique haute pour l'exérèse de laquelle il avait imaginé d'utiliser la voie extrapleurale par la résection étendue du 4e arc costal.

Il s'agissait d'une malade de vingt-huit ans, chez laquelle fut découverte une tumeur du sommet gauche du thorax à l'occasion de douleurs scapulaires irradiant à la partie postérieure du bras et de l'avant-bras.

Les radiographies montraient une image sombre dont le pôle inférieur arrondi se projetait en arrière au-dessous de la 5e côte ; en dedans, elle se confondait avec l'ombre vertébrale ; en dehors, elle atteignait la partie latérale du thorax, dont tout le sommet paraissait bloqué par elle. De profil, l'ombre s'étendait uniformément d'avant en arrière, ne laissant voir aucune clarté parenchymateuse.

La malade est opérée avec le diagnostic de neurinome : la résection de la totalité de la 4e côte, permet de découvrir largement le plan de décollement extrapleural et de libérer complètement la tumeur dont la base a refoulé le dôme pleural. Grâce à l'existence d'un plan de clivage entre tumeur et plèvre, l'exérèse peut être complétée, non sans que la grande cavité pleurale n'ait été ouverte en un point, ce qui justifia un drainage de quelques jours.

Les suites opératoires furent excellentes.

Quatre mois après l'opération il n'y a plus trace de cavité extrapleurale, ni d'épanchement pleural : les douleurs du membre supérieur ont complètement disparu.

L'examen histologique a montré qu'il s'agissait, non d'une tumeur nerveuse, mais d'un conjonctivome (histiocyto-fibrome) dont M. Dor croit pouvoir envisager l'origine pleurale.

C'est la nature histologique de cette tumeur, qui est un des points intéressants de l'observation de M. Dor. Il s'agit là d'une variété rare de tumeur endothoracique plutôt tumeur du dôme pleural que du médiastin postérieur.

Le deuxième point intéressant est la voie d'abord qui a été utilisée : la résection de la totalité de la 4e côte a permis de pratiquer un large décollement extrapleural « comme pour une apicolyse » et de libérer ainsi très facilement la tumeur des éléments vasculo-nerveux du creux sus-claviculaire, dénudés, il est vrai, en fin d'intervention. Quant à la libération du dôme pleural proprement dit, qui fut le temps le plus délicat de l'intervention, elle peut être faite sous le contrôle de la vue, avec sécurité.

M. Dor ajoute : « Il nous paraît utile d'insister sur la possibilité de manœuvrer autour du dôme pleural par une voie d'abord étendue, réalisée à partir d'un lit costal abordé sur 15 centimètres au moins. Se borner, comme la plupart de ceux qui recommandent, à juste titre, la voie extra-pleurale dans les tumeurs bénignes hautes du médiastin, à réséquer la partie postérieure des 3e, 4e et 5e côtes, n'aurait pas donné, dans ce cas de tumeur du dôme, la même facilité opératoire ».

Je n'ai pas l'expérience de cette voie d'abord, mais je n'hésiterai pas personnellement à l'utiliser à la condition d'être assuré de l'existence d'une symphise pleurale. Un vaste décollement extrapleural du sommet ne peut être envisagé



Fig 1.

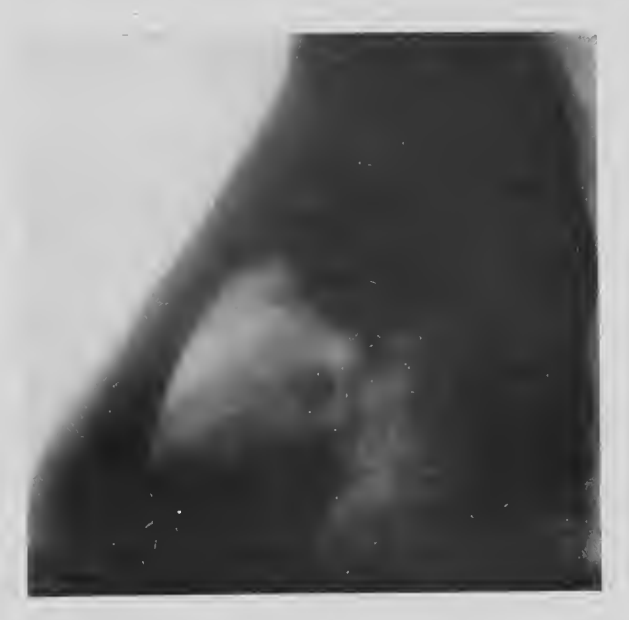


Fig. 2

sur une plèvre libre sans courir le risque de déchirures impossibles à réparer.

J'ajoute que je suis heureux que l'observation de M. Dor, me permette d'insister sur les embûches aussi bien diagnostiques que thérapeutiques auxquelles nous exposent les tumeurs endothoraciques hautes. La large voie d'abord qu'il préconise me paraît, avec la réserve que j'ai faite, un des moyens d'y pallier.

L'observation *in extenso* est versée aux archives de l'Académie sous le n° 468.

Hypertonie du sphincter d'Oddi. Drainage du cholédoque et de la vésicule biliaire. Guérison,

par M. **G. Arnulf** (de Lyon).

Rapport de M. F. Poilleux.

Voici d'abord l'observation que nous adresse notre collègue Arnulf, de Lyon :

M. P..., cinquante-huit ans, m'est adressé, en janvier 1943, pour syndrome douloureux aigu sous-hépatique.

Il s'agit d'un homme robuste qui, jusque-là, s'est bien porté. Il est père de deux enfants vivants. Il faut signaler chez lui un éthylisme certain et une hypertension à 23 comme maxima.

L'affection actuelle remonte à deux mois environ. Dès cette période sont apparues des douleurs sous-hépatiques violentes survenant assez régulièrement trois à quatre heures après les repas, au début. Dans la suite, elles sont devenues extrêmement aiguës et intolérables.

Le maximum de leur intensité fut toujours sous-costal droit.

Elles surviennent par crises de durée variable.

Depuis peu, elles sont devenues continues.

Ces crises douloureuses sont les seuls signes sur lesquels insiste le malade. Il ne signale ni vomissement, ni ictère, ni frissons, ni poussée thermique.

En janvier 1943, l'examen clinique décèle une douleur vive au palper profond dans toute la zone vésiculo-cholédocienne. Cet examen est rendu difficile d'ailleurs par la présence d'une zone de contracture sous-hépatique.

Tous ces signes font penser à une cholécystite.

L'examen radiologique, pratiqué le 20 janvier 1943 par M. le Dr Giraud, montre :

Pas de calcul visible, *mais grosse vésicule de stase* qui pend le long du bord droit des 2e, 3e et 4e vertèbres lombaires.

J'interviens le 2 février 1943 sous anesthésie générale.

Incision para-rectale droite. Je trouve une grosse vésicule distendue, mais sans calcul perceptible.

Le pancréas paraît un peu induré, mais sans aucune bosselure.

Le cholédoque est légèrement distendu.

Devant ces lésions, je pratique :

1° Une cholédocotomie exploratrice : il n'y a aucun calcul perceptible dans le cholédoque, mais le cathéter est arrêté au niveau du sphincter d'Oddi et ne passe pas dans le duodénum : toutefois, on ne force pas.

Je pense d'abord à un cancer de l'ampoule de Vater, mais la palpation de cette région ne décèle aucune induration ni rien d'anormal.

Je termine alors par un drainage externe du cholédoque par un drain de Kehr.

2° L'ouverture de la vésicule confirme l'absence de calcul : elle contient un peu de bile apparemment normale. On se contente de pratiquer une cholécystostomie.

Une petite mèche est mise au contact du cholédoque, sous la vésicule. Fermeture de la paroi.

Les suites furent un peu mouvementées : la température est à 38°5 le lendemain, puis les troisième, quatrième et cinquième jours clochers thermiques à 38°, puis la température reste fébrile jusqu'au vingt-deuxième jour.

Le neuvième jour, ablation de la mèche.

Avant d'enlever le drain de Kehr, on pratique l'exploration lipiodolée et manométrique des voies biliaires.



Fig. 1. — Relâchement de l'anneau contractile par atropine



Fig. 2 — Anneau contractile sur le cholédoque (22 février 1943).

1° *Exploration lipiodolée* : Elle montre un cholédoque à peine distendu, mais le lipiodol ne passe dans le duodénum que sous pression.

Le canal de Wirsung se remplit par refoulement.

La vésicule biliaire, remplie également par refoulement, a beaucoup diminué de volume par rapport à la radiographie pré-opératoire.

Mais ce qu'il y a de plus intéressant, c'est la présence d'un anneau contractile sur la terminaison du cholédoque qui va céder à l'atropinisation.

2° *Exploration manométrique* : Sur les conseils du Dr Caroli, médecin des Hôpitaux de Paris, et avec son aide, on pratique l'exploration manométrique du cholédoque avec un manomètre à eau.

Il faut une pression de 25 c. c. d'eau pour forcer le sphincter d'Oddi (normalement avec cet appareil, 12 c. c. d'eau suffiseut).

Il existe donc une *hypertonie manifeste du sphincter d'Oddi* : elle est encore prouvée par le relâchement de celui-ci après injection d'atropine.

L'épreuve à la morphine est également positive.

Le drainage de la vésicule est enlevé à la troisième semaine, et celui du cholédoque à la quatrième.

Les suites secondaires furent excellentes : les douleurs disparurent complètement.

Ce malade a été suivi régulièrement par son médecin traitant. Il n'a jamais plus eu de crises douloureuses aiguës sous-hépatiques. Mais, par contre, il eut encore quelques troubles digestifs mis sur le compte de l'éthylisme.

Ce malade est mort chez lui, en 1945, d'une affection pulmonaire aiguë.

M. Arnulf fait suivre son observation de quelques commentaires. Tout d'abord, il insiste sur les aspects cliniques qui auraient pu faire penser à un dysfonctionnement sphinctérien, c'est-à-dire le caractère particulièrement douloureux des crises avec comme symptômes objectifs, l'existence radiologique d'une vésicule comparable à celle que Westphal avait décrit sous le nom de stase hypertrophique de la vésicule : stase de fatigue au-dessus d'un obstacle sphinctérien. Mais surtout, il insiste sur la valeur capitale pour le diagnostic d'une exploration radiomanométrique des voies biliaires. Elle seule permettant d'affirmer et l'existence de ce trouble d'évacuation et l'absence de lésions anatomiques pouvant l'expliquer. Cependant, il a pu constater un véritable anneau sphinctérien dans la zone d'Oddi, ce qui n'est pas toujours aussi net. Quant à la question du traitement, elle est et restera encore longtemps discutable. N'ayant pas pratiqué de R. M. B. per-opératoire, Arnulf a fait une cholécystostomie. Si l'exploration radiologique et manométrique per-opératoire avait été pratiquée, il eût probablement suivi une autre tactique opératoire et cependant l'opération qu'il a pratiquée, beaucoup moins importante que celle qu'il aurait pu faire si le diagnostic avait été porté au cours de l'intervention, a suffi à guérir son malade.

Je n'insisterai pas sur cette indication ayant l'intention de faire suivre ce rapport d'une communication, qu'avec mon ami Guy Albot, j'avais pensé de vous faire sur le même sujet.

Je vous propose de remercier M. Arnulf de son intéressante observation et de la publier dans nos bulletins.

COMMUNICATIONS

A propos de l'hypertonie oddienne essentielle,

par MM. **F. Poilleux** et **Guy Albot**.

Lorsque Arnulf nous envoya son observation, nous avions l'intention avec notre collègue Guy Albot, de vous présenter cinq observations d'hypertonie essentielle du sphincter d'Oddi, traitées par drainage. Ces observations sont

extraites d'un article que nous avons déjà publié dans *La Revue du foie* avec C. Olivier et H. Libaude.

Voici ces observations brièvement résumées :

1° Mme M..., trente-trois ans, présente, depuis 1936, des crises douloureuses violentes de l'hypocondre droit irradiant à l'omoplate droite. Crises déclenchées par les aliments gras et les règles. Dernière crise : 39°, vomissements bilieux et diarrhée. Signe de Murphy.

R. X. : Vésicule imprégnée, ptosée, volumineuse.

Tubage : 0, après Meltzer-Lyon.

Intervention : 24 janvier 1945, vésicule normale. Cholécystostomie.

R. M. R. : 5 février 1944, post-opératoire. 18 centimètres dans le cholédocoque. Franchissement d'Oddi, 20 centimètres.

P. R. : 20. Le nitrite d'amyle n'abaisse la pression qu'à 17.

Conclusions : Hypertonie oddienne.

2° M. T..., quarante-trois ans, présente des douleurs de l'hypocondre droit irradiant à l'omoplate, déclenchées par les aliments gras.

R. X. : 1938 et 1943, vésicule exclue.

Tubage : 0, après Meltzer-Lyon. Signe de Murphy. Gros troubles de colite spasmodique.

Intervention : En février 1944, vésicule normale. Cholécystostomie.

R. M. B. : 12 février 1944, 16 centimètres dans le cholédoque. Franchissement d'Oddi, 19 centimètres.

P. R. : 17, à peine abaissé par le nitrite d'amyle.

Conclusions : Hypertonie oddienne.

Evolution : Amélioré après arrêt du drainage. Pas de réintervention. Troubles intestinaux persistants et apportant une grosse gêne encore en 1947.

3° Mme D... présente des crises douloureuses fébriles.

Diagnostic : On pense à un calcul dissimulé du cholédoque.

Intervention : Cholécystostomie. Ganglions inflammatoires et tête pancréatique dure.

R. M. B. : 21 juin 1945, la vésicule se remplit à 15 centimètres. Il faut monter à 30 centimètres pour franchir Oddi.

P. R. : 25, douleur provoquée, 27 centimètres.

Conclusions : Hypertonie oddienne traitée par drainage vésiculaire. Guérison.

4° Mme M..., vingt-trois ans, présente des douleurs de l'hypocondre droit monosymptomatiques.

R. X. : Sans préparation, 0.

R. X. : Avec préparation, 0.

R. M. B. per-opératoire, février 1947 : à une pression de 14, toux ; 25 : nausées.

P. R. : 21.

Conclusions : Hypertonie oddienne.

Observations : Traitée par cholécystostomie. Guérison.

5° Mlle G..., vingt et un ans, présente des crises douloureuses très violentes de l'hypocondre droit depuis un choc émotionnel (bombardement) ; véritable état de mal biliaire.

Intervention d'urgence en mai 1944. Vésicule énorme avec un petit calcul. Cholécystostomie.

R. M. R. : Le 18 juillet 1944, révèle une hypertonie du cystique ; une pression de 42 centimètres ne peut forcer le défilé col-cystique même après nitrite d'amyle.

Après deux mois de drainage externe, la malade est transformée, elle a grossi de 10 kilogrammes et ne souffre plus du tout.

Deuxième R. M. B. le 18 septembre 1944 : à 10 centimètres, la vésicule est remplie. A 20 centimètres, le cholédoque est rempli et le sphincter d'Oddi est traversé.

P. R. : Cholédocienne, 15 centimètres.

Troisième R. M. R. le 8 novembre 1944 : montre la persistance d'une résiduelle élevée à 15 centimètres (au lieu de 8 ou 9).

A la demande de la malade, on supprime le drainage.

Réapparition des douleurs qui font alors pratiquer une cholécysto-gastrostomie le 21 novembre 1944.

Depuis, la malade ne présente plus aucun phénomène morbide.

Comme nous le voyons, toutes ces observations ont deux caractères essentiels :

1° L'intervention a permis de noter dans chacune d'entre elles l'intégrité anatomique apparente des voies biliaires principale et accessoire sauf, peut-être, une légère dilatation cholédocienne ;

2° L'absence de tout état pathologique étiqueté des voies biliaires.

C'est dire qu'il nous est possible de les classer dans ce groupe des hypertonies oddiennes que Mallet-Guy et Jeanjean appellent les spasmes primitifs du sphincter d'Oddi, c'est-à-dire les formes où, disent-ils, le caractère commun est « l'existence à l'état isolé du dysfonctionnement du sphincter d'Oddi et l'ignorance à peu près totale de la raison profonde de ce trouble ».

Sur 150 R. M. B., post- ou per-opératoires, ce sont les 5 seuls cas d'hypertonie essentielle d'Oddi que nous avons pu relever. Les autres coïncident, soit avec une lithiase, soit avec des troubles pancréatiques. Cette hypertonie essentielle n'est pas cependant exceptionnelle, puisque Mallet-Guy en a rapporté 34 observations sur un total de 550 contrôles per-opératoires.

La clinique seule ne nous a permis, dans aucun des cas rapportés, de ramener les troubles observés à leur véritable cause. Les examens cholécystographiques ne nous ont pas montré le symptôme sur lequel Mallet-Guy et Jeanjean ont insisté comme pouvant faire prévoir un état d'hypertonie oddienne : c'est-à-dire la visualisation du cholédoque. Dans trois cas sur quatre, la vésicule semble exclue ; dans le quatrième, elle était imprégnée, volumineuse et ptosée, sans qu'on puisse noter une imprégnation cholédocienne.

Les clichés radiologiques pris au cours de l'exploration, montrent tantôt un véritable anneau de la terminaison du cholédoque, comme dans l'observation d'Arnulf que je vous rapportai tout à l'heure, tantôt et plus souvent, les clichés ne révèlent rien d'anormal dans l'aspect anatomique des voies biliaires — ou des images de reflux qui n'ont rien de pathognomonique.

Par contre, l'étude manométrique est particulièrement instructive et c'est elle qui permet de déceler la lésion avec certitude. *Le taux de la pression nécessaire pour franchir la zone sphinctérienne oddienne est de plusieurs centimètres d'eau supérieur à la normale.* Chez un sujet sain, le franchissement du sphincter cholédoco-duodénal se fait autour de 12 centimètres d'eau ou de ténébryl. Dans les cas qui nous occupent, le passage n'a été obtenu qu'aux pressions respectives de 20 centimètres, 19 centimètres, 30 et 33 centimètres ; dans l'observation d'Arnulf, il a fallu une pression de 25 centimètres. Si la constatation d'un pareil symptôme est en faveur de l'existence d'un obstacle, sans qu'il en soit pathognomonique, il est malheureusement beaucoup de cas où le taux d'élévation de pression est beaucoup moins spectaculaire et il est quelquefois difficile d'affirmer sur un seul examen qu'il y a ou non une hypertonie de la zone oddienne ; en particulier, dans les cas que nous n'étudierons pas aujourd'hui où cette lésion ne fait qu'aggraver un état lithiasique des voies biliaires.

Il est encore plus difficile d'affirmer que le syndrome dystonique répond à un spasme pur. Il faudra souvent, écrit Jeanjean, de longues et patientes recherches. C'est dans ce cas que prendront une grande importance : l'absence de tout passé pathologique biliaire, l'intégrité apparente des canaux hépatiques, cystique et cholédocien lors de l'exploration opératoire, l'absence de toute image radiologique pouvant faire suspecter un obstacle anatomique, enfin, le résultat des épreuves pharmacodynamiques à la morphine, à l'atropine, etc., particulièrement nettes ici.

Les auteurs lyonnais insistent donc, à juste titre, sur la nécessité de l'exploration radiologique et manométrique qui constitue le complément indispensable de l'examen clinique, puisque seul, il permet le diagnostic d'hypertonie oddienne essentielle avec quelques certitudes.

M. Mallet-Guy et ses collaborateurs se sont faits, en France, les défenseurs de l'exploration radiologique et manométrique per-opératoire. N'aggravant pas l'état du blessé, ne prolongeant guère l'acte opératoire, si l'on possède une

installation correcte, elle aurait indiscutablement l'avantage de montrer dès l'intervention, l'existence ou non d'un dysfonctionnement sphinctérien. Malheureusement, comme nous l'avons déjà dit, les cas ne sont pas toujours aussi typiques que ceux que nous rapportons. Dans de nombreuses observations, l'examen est difficile et peu satisfaisant.

Ces syndromes purement fonctionnels et leur curabilité facile par des manœuvres anodines posent avec acuité le problème de la R. M. per-opératoire, ou plutôt du crédit qu'on est en droit de lui accorder dans *l'état actuel de nos connaissances.*

En présence d'un cas où il est nécessaire pour franchir le sphincter d'Oddi, de recourir à des pressions considérables, où la résiduelle apparaît anormalement élevée, plusieurs diagnostics se posent.

1° Tout d'abord signalons que, à l'état normal, il n'est pas possible d'apprécier avec précision la résiduelle cholédocienne par sonde vésiculaire, puisque celle-ci est normalement plus basse que la résiduelle cystique. Toutefois si nous citons cette objection, c'est pour la réfuter ici : en effet, dans un cas de spasme oddien pur, et seulement là, l'élévation de la résiduelle cholédocienne seule, permet, pensons-nous, de tenir compte des chiffres de R. M. B. recueillis.

2° Mais, il y a d'autres difficultés diagnostiques et celles-ci plus difficilement surmontables.

Tout d'abord, il nous a semblé que la résiduelle cholédocienne était très souvent sous la dépendance du taux de pression initial de la perfusion, pour nous qui utilisons la technique radiomanométrique de Caroli. *A fortiori*, dans la technique de Mallet-Guy où l'injection est faite à la seringue, même en partant le plus bas possible, il y a une certaine brutalité à la variation de la pression initiale et il est possible que certains états dystoniques oddiens révélés par cette exploration ne correspondent pas à une lésion fonctionnelle du sphincter. Il n'est en effet que de regarder avec soin certaines courbes publiées par Mallet-Guy pour noter que la pression initiale est souvent considérable.

C'est pourquoi les observations prises avec la technique de Mallet-Guy sont difficilement comparables avec celles prises avec la technique de Caroli. Et de toutes façons, il convient de ne jamais perdre de vue que la résiduelle doit être recherchée en partant d'une pression de passage aussi basse que possible. Nous apporterons ultérieurement, avec H. Libaude, des faits qui viennent montrer l'importance de ce détail.

3° Enfin et surtout au cours d'une radiomanométrie biliaire per-opératoire, la constatation d'un taux de passage et d'une résiduelle élevée est un fait qui demande à être interprété. Est-il dû à un spasme, ou à un obstacle organique ? C'est là un point particulièrement délicat ; nombreux sont les cas où le spasme fonctionnel est pur, mais Mallet-Guy a bien montré qu'il pouvait secondairement apparaître une sclérose du sphincter d'Oddi, rendant la lésion irréversible. Mallet-Guy et ses collaborateurs espèrent plus tard pouvoir faire le diagnostic entre ces deux variétés grâce à l'infiltration novocaïnique du pneumogastrique, au cours de l'intervention. Mais actuellement, en l'état actuel de nos connaissances, rien ne permet de dissocier ces deux types d'hypertonies, ce qui conduit les auteurs lyonnais à conseiller d'intervenir dans tous les cas directement sur le sphincter.

C'est qu'en effet le dernier point que nous voudrions discuter ici est celui du traitement de ces dystonies hypertoniques primitives. Il faut bien avouer que le choix de la tactique utilisée dépend essentiellement du diagnostic exact de la lésion et de sa cause.

Les différentes méthodes proposées sont les unes indirectes, drainage externe ou interne de la bile, les autres directes, soit par action sur le sphincter proprement dit, soit enfin à tendance physiologique par action sur le vague.

Mallet-Guy et ses collaborateurs confiants dans les résultats de l'examen radiologique et manométrique per-opératoire, estiment qu'il est normal d'agir

électivement sur le sphincter, et la sphinctérotomie partielle trans-duodénale sous contrôle manométrique, représente l'opération de choix parce qu'il est difficile d'exclure l'organicité des lésions sphinctériennes.

Nous pensons que voilà une bien importante opération pour un spasme pur du sphincter d'Oddi et même pour certaines oddites légères organo-fonctionnelles. D'autre part, il nous semble qu'il y ait lieu être *actuellement* circonspects dans les indications opératoires tirées exclusivement d'une R. M. B. pré-opératoire unique. Nous pensons, en effet, que cette méthode R. M. B. est fort précise et même sensible et qu'on peut faire confiance à la véracité des chiffres qu'elle donne ; mais nous avons moins confiance dans notre connaissance personnelle de la pathologie si nouvelle qui nous a été révélée par cette technique, et nous croyons sage d'attendre que l'expérience soit venue pour poser des indications opératoires catégoriques.

C'est pourquoi nous préférons personnellement répéter les examens. Lorsqu'une R. M. B. pré-opératoire nous montre un spasme du sphincter d'Oddi, ne sachant s'il est organique ou fonctionnel, fugace ou permanent, nous maintenons le drainage externe au lieu de le supprimer. Et nous contrôlons ultérieurement l'anomalie par R. M. B. post-opératoire, au besoin répétée.

L'expérience nous a montré que, souvent, les troubles manométriques disparaissent par stomie. Et nous inclinons, dans ces cas, à penser qu'il s'agissait peut-être d'un spasme ou tout au moins d'un syndrome organo-fonctionnel.

L'observation d'Arnulf et celles que nous rapportons, montrent que ce procédé indirect est capable d'amener des résultats satisfaisants et durables. Nos malades ont guéri simplement, sans rechute, présentant encore quelques petits troubles digestifs.

Malheureusement, il n'en est pas toujours ainsi. Quelquefois, dit Mallet-Guy, l'effet du drainage externe n'est satisfaisant que tant qu'il dure. Dès sa suppression les douleurs réapparaissent et les accidents redeviennent plus ou moins vite, aussi violents qu'avant l'intervention.

Notre cinquième observation est un exemple de ces cas qui répondent probablement à une lésion devenue organique du sphincter d'Oddi pour laquelle nous avons dû, en définitive, recourir à une autre intervention : le drainage interne.

L'impossibilité matérielle de certaines organisations chirurgicales, la relative rareté de ces cas et les difficultés qui nous apparaissent à faire un diagnostic au cours d'un seul examen R. M. B., nous semblent justifier la pratique du drainage externe, peu agressive, souvent suffisante, à la condition de ne pas le supprimer avant d'avoir vérifié par l'exploration radiologique et manométrique que le fonctionnement soit redevenu normal. Dans tous les autres cas, il faut réintervenir et notre préférence va à l'intervention proposée par Mallet-Guy qui paraît particulièrement logique et qui a donné à cet auteur d'excellents résultats.

Les formes anémiques de la hernie diaphragmatique de l'estomac,

par MM. **H. Welti** et **D. Mahoudeau.**

L'observation suivante nous a semblé intéressante non seulement parce qu'elle concerne une forme relativement rare de la hernie diaphragmatique, également parce qu'elle nous a permis de constater le grand intérêt de la thoraco-phréno-laparotomie dans l'abord de la partie inférieure de l'œsophage et dans celui de la partie haute, juxta-cardiaque de l'estomac.

Mme V..., soixante-cinq ans, est adressée à l'hospice d'Ivry dans le service du Dr Mahoudeau, pour une anémie importante s'accompagnant de pesanteurs épigastriques et de vomissements.

Depuis sa plus jeune enfance, la malade ne peut se permettre aucun excès alimentaire sans avoir au bout d'une heure ou deux, une impression désagréable de pesanteur suivie d'un vomissement impérieux et abondant. Celui-ci se produit avec une facilité remarquable et sans effort. Il procure un soulagement total.

L'histoire des troubles actuels remonte au *début du printemps* 1946. Depuis cette époque, les vomissements et les pesanteurs qui étaient très rares, surviennent plus souvent en même temps que la malade constate l'apparition d'un profond dégout pour les aliments gras. Par ailleurs, asthénie et amaigrissement.

En septembre et octobre 1946, au cours de vacances à la campagne, la malade mange plus abondamment que d'habitude, espérant retrouver ses forces. Les pesanteurs deviennent alors plus fréquentes, presque tous les jours. Simultanément, les vomissements se rapprochent. La malade se trouve bientôt dans l'obligation de s'allonger pour soulager les sensations pénibles de pesanteurs post-prandiales. Par ailleurs, elle faiblit de plus en plus et pâlit au point que ses amis lui en font la remarque. Simultanément, aggravation de l'amaigrissement.

Le 25 *octobre* 1947 : elle rentre à Paris. Elle se traîne avec peine de la gare à son domicile et arrivée chez elle, s'alite. Pâle, asthénique, frileuse, elle présente des syncopes et des étourdissements. Elle ne se trouve bien que dans la chaleur de son lit. Simultanément, fait paradoxal, atténuation des pesanteurs post-prandiales, principalement, en décubitus latéral gauche. Un traitement anti-anémique et des toni-cardiaques améliorent son état général et au bout de quinze jours elle peut reprendre quelque activité.

A l'occasion des fêtes de Noël, elle se laisse tenter par un repas plus abondant. Elle note à la suite des tiraillements épigastriques plus forts que d'habitude et souffre de vomissements importants. Pendant plusieurs jours, tous les aliments qu'elle ingère sont mal tolérés et provoquent des vomissements. En raison de son anémie, de sa fatigue, de son amaigrissement et des vomissements, le médecin l'adresse à l'hôpital. Signalons, depuis octobre, l'apparition d'une salivation abondante.

Le 11 *janvier* 1947, au moment de son admission, l'anémie est importante : Globules rouges, 2.200.000 ; Globules blancs, 4.800 ; taux de l'hémoglobine, 65 p. 100. Les vomissements se produisent après tous les repas. Ils surviennent une heure et demie à deux heures après l'ingestion des aliments. Ils sont impérieux et se font sans aucun effort. Seule une bouillie légère le matin est bien tolérée. Quant aux pesanteurs, elles donnent une impression désagréable de tiraillements sous la partie antérieure de la 10e côte gauche. Sous l'influence d'un régime, les vomissements cessent et à la suite d'une transfusion sanguine, le 16 janvier 1947, le taux des globules rouges remonte. Traitement ferrique, ficarmone.

Le 6 *février* 1947, le taux des globules rouges est de 3.700.000, le 17 février, il remonte à 3.850.000. Recherche du sang dans les matières : positive, le 13 janvier et le 18 janvier. La malade n'a jamais vomi de sang, elle n'a jamais présenté de mélœna.

20 *janvier* 1947. Examen radiographique : biloculation de l'estomac en rapport avec une hernie diaphragmatique. Par ailleurs, la petite courbure présente une rigidité segmentaire qui est notée sur tous les clichés.

Le 21 *mars* 1947, admission en chirurgie pour intervention. L'examen physique ne révèle rien de particulier.

21 *mars* 1947, examen radiographique. Hernie diaphragmatique de l'estomac. Elle est latéro-œsophagienne. Elle traverse l'orifice œsophagien du diaphragme qui est élargi. Elle s'étend en arrière du cœur sur une hauteur de 7 à 8 centimètres répondant à la cavité pleuro-pulmonaire gauche. La rigidité de la petite courbure persiste et cette constatation fait émettre l'hypothèse d'une lésion associée, ulcéreuse ou cancéreuse de l'estomac.

Intervention chirurgicale le 27 *mars* 1947. — Un pneumo-thorax gauche a été réalisé en trois insufflations les jours précédents. Anesthésie locale. Thoraco-phréno-laparotomie gauche. Le thorax est incisé au niveau du 7e espace et, après section du rebord cartilagineux costal, incision abdominale s'étendant vers la ligne médiane avec section du muscle grand droit du côté gauche. L'examen de l'estomac pratiqué à ce moment, ne permet pas de constater la lésion organique. Section du diaphragme jusqu'à l'orifice œsophagien. Du côté thoracique, libération de quelques adhérences du poumon avec le diaphragme. Ligature dans l'épaisseur du diaphragme de deux artérioles, branches de l'artère diaphragmatique inférieure.

La hernie est alors bien visible. La partie haute de la tubérosité gastrique est accolée à l'œsophage : absence de sac. L'incision permet un examen complet de toute la partie haute de l'estomac qui confirme l'absence de lésions organiques. Après abaissement de la tubérosité gastrique, suture du diaphragme. Fermeture des incisions abdominale et thoracique, en rapprochant par de gros catguts les 7e et 8e côtes. Aspiration partielle de l'air contenu dans la cavité pleurale. Suites opératoires apyrétiques. Température maxima : 38°1. Résorption pro-

gressive du pneumo-thorax résiduel. La malade sort guérie dix-huit jours après l'intervention.

En juin 1947, elle a repris son poids normal. Ses pesanteurs et ses vomissements ont complètement disparu. La digestion est normale. Disparition des syncopes, Numération globulaire : Globules rouges, 4.000.000 ; Globules blancs, 5.000 ; Hémoglobine, 85 p. 100 ; valeur globulaire, 1,06. Examen radiographique. Cure satisfaisante de la hernie diaphragmatique : l'estomac est intra-abdominal.

Cette observation est intéressante à un double point de vue :

1° *Elle attire à nouveau l'attention sur les formes anémiques de la hernie diaphragmatique non traumatique de l'estomac.* Surtout étudiée chez l'enfant en particulier par Marquézy et Tavennec, cette forme clinique spéciale semble plus rare chez l'adulte. En réalité, divers auteurs, en particulier, Mouquin et Catinat, J. Gosset, Guy Albot et R. Le Canuet, plus récemment, H. Bénard, P. Rambert et J. Canivet en ont rapporté des observations presque toujours chez des femmes ayant atteint ou dépassé la cinquantaine. Chez ces malades, la hernie de l'estomac est congénitale. Elle a été bien tolérée pendant toute la vie. Elle n'a donné lieu, comme dans notre observation, qu'à des troubles fonctionnels discrets ou sans intensité suffisante pour justifier un examen radioscopique. Ainsi, elle est restée méconnue, lorsque, sans raison apparente, vers la cinquantaine, une anémie hypochrome inexpliquée survient, isolée, sévère et récidivante. La cause de cette anémie est souvent difficile à diagnostiquer en raison de l'absence ou du peu d'intensité des troubles digestifs. Il est probable que bien souvent faute d'examens radiologiques, son origine reste méconnue. Dans d'autres criconstances, au contraire, chez ces malades à l'âge du cancer, l'on pense à une anémie consécutive à une lésion maligne du tube digestif. Des radiographies, comme cela fut le cas dans notre observation, révèlent alors la hernie et cette découverte devrait souvent inciter à recourir à l'intervention chirurgicale. En effet, si l'action du traitement médical est parfois rapide et nette, et même dans certains cas, si les améliorations obtenues se maintiennent plusieurs mois en l'absence de toute thérapeutique, le plus souvent les rémissions passagères de l'anémie sont suivies de nouvelles poussées et seule la cure opératoire permet de guérir une affection de plus en plus grave. Les succès obtenus en France par J. Gosset — 2 cas publiés ici en 1944, 2 nouveaux cas relatés dans le mémoire de H. Bénard en 1947 — la guérison que nous rapportons aujourd'hui, en sont la preuve. Ces résultats nous montrent d'ailleurs que la lésion diaphragmatique est à elle seule responsable de l'anémie car celle-ci disparaît après suppression chirurgicale de la hernie. La statique anormale de l'estomac entraîne-t-elle une déficience en facteur intrinsèque de Castle ? L'anémie étant hypochrome, cette hypothèse est peu probable. Provoque-t-elle un trouble de l'absorption du fer en raison des anomalies de la chlorhydrie qui s'observent parfois ? Le taux du fer sérique étant souvent abaissé chez les femmes âgées, cette constatation expliquerait la fréquence plus grande de ces formes anémiques dans le sexe féminin. En réalité, notion que nous retrouvons dans la thèse récente de Nouet inspirée par H. Bénard, les hémorragies répétées qui se produisent au niveau de l'estomac, tiraillé et congestionné en raison des tractions et des torsions qui s'exercent sur lui, sont dans la grande majorité des cas responsables de l'anémie et si celle-ci survient à la cinquantaine, c'est qu'à cette époque, en raison de la déficience musculaire, la hernie s'aggrave. En l'absence de mélæna, l'examen méthodique des selles, permet, en effet, de découvrir les saignements occultes qui sont la cause de l'anémie et nous concevons la nécessité pour obtenir une guérison, de supprimer chirurgicalement la hernie.

2° *Au point de vue thérapeutique* notre observation comporte des déductions importantes en ce qui concerne l'abord chirurgical du tiers inférieur de l'œsophage et de la partie haute juxta-cardiaque de l'estomac. Chez notre malade, l'existence d'une lésion organique associée, ulcère ou cancer, avait été envisagée et c'est pour cette raison que nous n'avons pas hésité à recourir, malgré son

âge, à une thoraco-phréno-laparotomie suivant la technique envisagée dès 1912 et décrite en 1919 par A. Schwartz. *Le jour obtenu sur la région que nous devions explorer fut remarquable.* Déjà Schwartz, en 1920, émettait l'opinion que la thoraco-phréno-laparotomie serait un jour l'approche de choix dans les résections cardio-œsophagiennes, et J. Quénu, dans sa thèse, développait, quelques mois plus tard, les idées de son maître. Plus récemment, H. Garlock a insisté sur ses avantages. Comparant les facilités que donne cette voie d'abord combinée thoraco-abdominale avec celles obtenues avec une simple thoracotomie complétée par une section secondaire du diaphragme par voie haute, il nous semble indiscutable que, dans la plupart des cas, la thoraco-phréno-laparotomie devrait être utilisée dans les résections des cancers du tiers inférieur de l'œsophage et du cardia. La section du rebord cartilagineux costal, sans aucune résection de côtes, donne avec un écarteur auto-statique sans puissance particulière, un très grand jour et cela grâce à l'élasticité des côtes et aux mouvements qui se produisent dans les articulations costo-vertébrales.

La thoraco-phréno-laparotomie, à condition de commencer par le temps abdominal, permet, par ailleurs, d'explorer l'abdomen dès le début de l'opération. Cette possibilité n'est pas sans présenter un très grand intérêt. En effet, dans les cancers du tiers inférieur de l'œsophage, les métastases lymphatiques se font rapidement par voie rétrograde dans les ganglions de la faux de la coronaire. Ces adénopathies, les lymphangites cancéreuses de la région cœliaque sont parfois une contre-indication opératoire alors que la lésion œsophagienne est encore mobile et extirpable. L'exploration abdominale faite d'emblée évite donc d'inutiles tentatives et elle fera découvrir d'emblée les métastases hépatiques qui ne sont pas exceptionnelles dans ces circonstances. Rappelons également que les cancers de la grande tubérosité de l'estomac sont volontiers latents jusqu'au jour où ils envahissent le cardia et provoquent de la dysphagie. D'après les constatations radiologiques et œsophagoscopiques la lésion cardio-œsophagienne semble alors souvent extirpable, le cancer ayant cependant déjà une extension qui le place au-dessus des possibilités de la chirurgie : l'exploration abdominale, faite dès le début de l'opération, présente là encore le plus grand intérêt.

Dans un autre ordre d'idées, *la laparo-thoraco-phrénotomie permet d'établir une jéjunostomie de sécurité* à la fin de certaines résections cardio-œsophagiennes. Enfin, avec elle aucune côte n'ayant été réséquée, *la suture de la paroi thoracique est plus facile.*

Signalons que nous avons opéré notre malade âgée, anémiée et amaigrie sous *anesthésie locale*, un pneumo-thorax préalable nous ayant permis d'éviter toute intubation trachéale. Le pneumo-thorax préalable permet de faire sous anesthésie locale des gastrectomies totales par voie thoracique. En ce qui concerne l'extirpation des cancers œsophagiens, souvent la nécessité d'inciser la deuxième plèvre pour en faire des résections correctes, dans tous les cas le risque de l'ouvrir en cours d'opération, imposent l'intubation de la trachée avec anesthésie générale en circuit fermé ; mais comme nous avons pu nous en rendre compte, le médiastin est peu sensible et des anesthésies profondes sont inutiles.

M. **Jean Quénu** : J'ai observé un assez grand nombre de cas de hernies de l'hiatus œsophagien, qui sont loin d'être rares, et j'en ai opéré quelques-unes. Elles ne s'accompagnaient pas d'anémie.

Pour la voie d'abord, je ne veux pas médire de la thoraco-phréno-laparotomie, mais, à mon avis, la hernie de l'hiatus œsophagien ne constitue pas une de ses meilleures indications. Sa cure est habituellement une opération assez simple, qui peut être parfaitement menée à bien par la voie abdominale. Une fois, chez une femme grasse, mal préparée, mal anesthésiée, je n'ai pu rien faire par la voie abdominale, je n'ai même pas pu voir l'orifice. Dans un cas sem-

blable, je recourrais à la voie thoracique. Mais l'incision du diaphragme, depuis ses attaches chondro-costales jusqu'à l'orifice œsophagien, me semble excessive pour la cure d'une hernie aisément réductible et la suture d'un orifice de dimensions assez modérées.

Quant à l'anesthésie, je ne vois pas très bien l'avantage de la locale. Dans les cas semblables je recours toujours à l'anesthésie générale par intubation trachéale qui me permet, lorsque j'ai ouvert le thorax, de regonfler le poumon en fin d'opération.

M. **Menegaux :** J'ai observé un cas de hernie par l'orifice œsophagien avec une anémie très accentuée. Il s'agissait d'une malade âgée, très grasse, et avec un état général très précaire. Aussi ai-je refusé de l'opérer, et je dois dire que l'anémie a parfaitement guéri par un traitement médical ; la guérison se maintient actuellement depuis plusieurs années. Je ne voudrais donc pas que l'on dise que l'anémie associée à une hernie par l'orifice œsophagien constitue une indication opératoire.

Quant à la voie d'abord, je crois, comme J. Gosset et Quénu, que la voie abdominale est en règle suffisante. La voie thoraco-abdominale serait peut-être nécessaire, uniquement dans les variétés de hernie avec brièveté de l'œsophage.

M. **Sénèque :** Les hernies de l'estomac à travers l'hiatus œsophagien ont été particulièrement fréquentes dans le cours de ces dernières années et ceci est dû au perfectionnement de la technique radiographique, mais peut-être aussi à l'amaigrissement très marqué de certaines personnes, ce qui peut entraîner le relâchement d'orifices musculaires profonds, comme ceux des orifices superficiels. Je signalerai enfin que l'on a signalé récemment un cas de hernie de l'hiatus œsophagien après opération de Dragstedt pour ulcus duodénal.

En ce qui concerne la symptomatologie, l'apparition d'un syndrome anémique inexpliqué doit faire rechercher systématiquement la possibilité d'une hernie diaphragmatique.

Pour la pathogénie, il faut distinguer les cas avec déroulement simple de la grande courbure de l'estomac sans volvulus et les cas avec volvulus véritable.

La hernie peut être simple ou se compliquer de la présence d'un ulcère haut situé, ulcère parfois sous-cardiaque, donc développé sur la grande courbure de l'estomac.

Le diagnostic le plus souvent facile peut parfois être discuté avec celui de dilatation congénitale de la partie basse de l'œsophage.

Au point de vue thérapeutique, je ne partage absolument pas le point de vue de M. Welti : ces hernies doivent être abordées par la *voie abdominale* qui permet le plus souvent de les réduire avec la plus grande simplicité et de rétrécir l'orifice œsophagien du diaphragme. Cette conduite doit être la règle, la voie thoracique ou abdomino-thoracique étant réservée à des *cas exceptionnels*. Je terminerai en soulignant la possibilité de récidives par fermeture insuffisante de l'anneau diaphragmatique.

M. **Padovani :** J'ai observé une hernie diaphragmatique chez une femme de soixante-deux ans qui présentait une anémie marquée et des crises pseudo-angineuses telles qu'elle ne pouvait monter un étage. Une infiltration novocaïnique du phrénique ayant amené la disparition temporaire des douleurs précordiales et la malade étant opposée à l'idée de toute intervention importante, j'ai pratiqué une phrénicectomie. Celle-ci a été suivie d'une amélioration considérable de l'état fonctionnel. Cette observation confirme l'intérêt de cette thérapeutique bénigne chez les malades très fatigués ainsi que l'avaient montré Lemon et Harrington et Funck-Brentano.

M. **H. Welti :** Les formes anémiques des hernies diaphragmatiques de l'estomac sont moins rares que ne le pense J. Quenu, mais l'origine des troubles

de l'hématopoïèse qu'elles provoquent est facilement méconnue. L'intervention chirurgicale, bien entendu, doit être réservée aux cas qui ne sont pas améliorés par le traitement médical de l'anémie : cette éventualité, d'après les observations publiées dans la littérature médicale, est fréquente. Egalement, l'existence possible d'une lésion organique associée de l'estomac est une raison pour opérer.

La thoraco-phréno-laparotomie d'A. Schwartz est la voie d'abord de choix comme pour toutes les hernies diaphragmatiques. Dès juin 1919, notre collègue, à cette tribune, vous en a montré tous les avantages et il est inexact de prétendre que, contrairement à ce que nous savons pour les autres localisations des hernies diaphragmatiques, la voie abdominale donne un abord facile pour les hernies de l'orifice œsophagien. Certes, la laparotomie peut suffire. Cependant, même dans les mains les plus expérimentées, même en ayant à sa disposition, chez des malades de forte corpulence et au thorax rétréci, des instruments spécialement adaptés pour les manœuvres dans la profondeur, de grandes difficultés peuvent survenir. Parfois, comme dans l'observation de Sénèque, le foie se rétracte mal, et cette éventualité est d'autant plus gênante que le silence abdominal n'est pas toujours parfait. Ou encore, l'estomac ne se laisse pas réduire dans l'abdomen et le sac, quand il existe, ne peut être réséqué. Les sutures sont difficiles à placer sur le diaphragme. Par crainte de blesser un organe thoracique, elles sont souvent insuffisantes : elles ne prennent pas toute l'épaisseur du muscle, d'où les récidives. Au contraire, placées trop profondément, elles peuvent être dangereuses. Au cours d'un de mes voyages d'études j'ai été le témoin d'une hémorragie veineuse incontrôlable à la suite de la mise en place sur la partie interne de l'orifice œsophagien d'une suture trop profonde. J'ai décidé alors d'abandonner la voie abdominale pour recourir à la thoraco-phréno-laparotomie.

Dans tous les cas elle donne un jour parfait. Elle n'est pas plus sérieuse : non, elle est souvent plus bénigne. Les manœuvres aveugles ne sont-elles pas le danger ? Est-il logique de traiter une hernie en utilisant une voie d'abord qui ne permettra pas, en cas de difficulté, d'atteindre directement l'organe hernié ? A. Schwartz fut un précurseur, et la lecture de la discussion qui suivit ici même son magistral exposé du 18 février 1920 montre combien les objections de ses contradicteurs de l'époque ont été infirmées par les développements ultérieurs de la chirurgie. Ouvrir une cavité pleurale en 1948 n'est pas plus grave que d'ouvrir un abdomen et le reproche principal fait à la méthode disparaît. Quant à la section du diaphragme, muscle comparable à tout autre et qu'il est facile de reconstituer, n'est-il pas désuet de lui attribuer une gravité particulière ?

La thoraco-phréno-laparotomie est moins grave que la laparotomie ; elle est également plus efficace. Avec elle, le silence abdominal est toujours parfait et pour cause. La section du diaphragme, juste au-delà de l'extrémité gauche du ligament triangulaire du foie permet de récliner le lobe gauche de cet organe. Les vaisseaux diaphragmatiques sont liés avec sécurité. Un poumon adhérent, comme cela était le cas dans notre observation, est facilement libéré et le péricarde tout proche exactement repéré. L'estomac est réduit sans tractions ni manœuvres brutales et si des adhérences le fixent dans le thorax, elles sont sectionnées sous le contrôle de la vue. Les sutures prennent alors et sans aucun risque toute l'épaisseur du diaphragme. Dans notre cas, en fin d'opération, l'estomac avait tendance à se hernier à nouveau dans l'orifice œsophagien que nous avions insuffisamment rétréci. Une suture supplémentaire fut placée sur le diaphragme en la faufilant dans la paroi œsophagienne pour mieux oblitérer l'orifice. La voie abdominale n'aurait permis ni ce contrôle ni cette manœuvre de sécurité.

Pour ces différentes raisons nous pensons que J. Gosset a tort de préférer la voie abdominale. S'il avait utilisé la voie combinée, pour quatre opérés, il n'aurait pas été dans l'obligation de recourir dans un cas à un deuxième temps thoracique, dans un autre, à une gastropexie complémentaire et dans un troi-

sième, la résection du sac n'ayant pas été possible, à une délicate réfection de l'orifice herniaire.

Notre but, en publiant cette observation était d'insister sur la bénignité d'une thoraco-phréno-laparotomie qu'il nous avait été possible de faire sous anesthésie locale, chez une malade fatiguée. Je voudrais vous rappeler par ailleurs, que si certains chirurgiens décrivent aujourd'hui à l'étranger, à propos du traitement des cancers œsophagiens, la voie combinée thoraco-abdominale comme une nouveauté, c'est en réalité en France, à cette tribune, que le 18 février 1920, A. Schwartz insistait pour la première fois sur les services qu'elle pouvait rendre dans l'abord du cardia et de l'œsophage : « Il est un organe, écrivait-il, dont l'attaque est particulièrement difficile par la laparotomie et que la thoraco-phréno-laparotomie permet d'aborder plus aisément, je veux parler de la grosse tubérosité de l'estomac, du cardia et du segment inférieur de l'œsophage : les œsophagoplasties pour sténose du cardia, les œsophago-gastrectomies et surtout les extirpations du cardia pour cancer, suivies de gastro-œsophagostomies seront, j'en suis convaincu, considérablement facilités par cette technique. »

Certaines méthodes changent de nom : il est juste d'insister pour que celui d'A. Schwartz reste attaché à la thoraco-phréno-laparotomie. Au moment où la chirurgie du cancer de l'œsophage entre dans la pratique chirurgicale courante, cette remarque est particulièrement opportune.

PRÉSENTATION DE FILM

Rétrécissement de l'aorte thoracique, traité par la résection [opération de Crafoord] (*),

par M. **Robert Monod**.

Le film que nous présentons à l'Académie nous a été confié par le Dr Clarence Crafoord, de Stockholm.

I. — Divisé en deux épisodes, il montre toutes les phases d'une intervention pour rétrécissement congénital de l'aorte thoracique. Ce type de rétrécissement résulte d'une involution anormale du canal artériel dont le processus oblitérant physiologique exagéré s'étend à l'aorte qu'il rétrécit. Seuls les rétrécissements situés en aval de la sous-clavière et les rétrécissements limités sont opérables.

Durant l'opération l'aorte peut être clampée en raison de l'existence d'une forte circulation de suppléance à laquelle participent toutes les artères de la paroi, mais avant tout les artères intercostales qui, voisines du rétrécissement et devenues très volumineuses, constituent une gêne opératoire considérable.

Le clampage prolongé de l'aorte n'est possible que grâce à l'existence de cette déviation de la circulation ; il ne serait pas toléré sur une aorte normale.

Le rétrécissement doit être réséqué, puis les deux segments suturés bout à bout. L'impossibilité d'une suture bout à bout aboutirait fatalement à une catastrophe, aucun procédé ne permettant de fermer assez solidement le moignon aortique pour résister à la répétition du coup de butoir systolique.

II. — C'est une affection grave, 50 p. 100 des malades meurent avant trente ans, 90 p. 100 avant cinquante ans, mais cette infirmité n'est pas exceptionnelle. Au cours de la visite de Crafoord dans notre service avec le Dr Lenègre nous avons pu réunir cinq à six malades atteints de cette affection et justiciables de l'intervention. Elle est caractérisée *cliniquement* par une hypertension cardio-aortique, conséquence de la sténose.

(*) Présentation faite au cours de la séance du 4 février.

Observée chez un sujet jeune, on note une dissociation entre la tension artérielle des membres supérieurs et des membres inférieurs, s'accompagnant de céphalée et de gêne à la marche rapide.

Radiologiquement, deux signes importants caractérisent cette affection :

Aspect crénelé du bord inférieur des côtes érodées par les artères intercostales hypertrophiées.

Non-visibilité de la crosse aortique, mais, par contre, visibilité de la sous-clavière gauche très dilatée.

III. — *Expérimentalement*, deux méthodes ont été employées contre la sténose.

a) *Le court-circuit* par implantation de la sous-clavière gauche réséquée a son origine dans le segment sus-strictural de l'aorte (méthode de Blalock-Park demeurée dans le domaine expérimental), mais appliquée à la cure des rétrécissements de l'artère pulmonaire chez l'homme (maladie bleue).

b) *La résection du rétrécissement* et le rétablissement de la continuité aortique, technique démontrée possible par les expériences de Gross et Hufnagel en 1941.

IV. — Après deux ans d'expérimentation sur le chien, cette technique a été exécutée pour la première fois chez l'homme par Crafoord. Crafoord a actuellement opéré 22 malades avec 2 morts : en Amérique, Gross a opéré 12 malades avec 1 mort.

Cette chirurgie audacieuse, cardio-vasculaire (d'ici peu on s'attaquera aux lésions valvulaires intracardiaques, la technique étant expérimentalement démontrée), prolongement des progrès réalisés en chirurgie thoracique au cours des dernières années, est devenue réalisable, grâce à la création et à l'organisation de deux services essentiels qui manquent dans nos hôpitaux français mais qui, à l'étranger, ont permis à cette chirurgie de prendre son essor :

Un service de chirurgie expérimentale.

Un service d'anesthésie et de réanimation.

C'est après avoir opéré plusieurs centaines de chiens que les chirurgiens américains ou suédois ont tenté cette opération chez l'homme.

C'est parce qu'ils disposent d'une organisation leur assurant, quelle que soit la durée de l'opération, fût-elle de six à sept heures, *le contrôle respiratoire et circulatoire*, que ces chirurgiens peuvent mener à bien ces belles interventions.

Pendant toute la durée de l'intervention, le malade est soumis à la perfusion. Chaque goutte de sang perdue est immédiatement remplacée soit par du plasma, soit par du sang conservé. Pendant toute la durée l'airway est assurée, la moindre sécrétion bronchique est aspirée, bien mieux, la respiration spontanée est suspendue.

Les deux fonctions vitales, la respiration et la circulation sont ainsi maintenues artificiellement. L'anesthésie par inhalation de cyclo-propane ou d'éther étant obtenue, la respiration contrôlée est assurée par un appareil à respiration automatique qui se substitue à la respiration physiologique stoppée par hyperoxygénation, et injection de curare. Cet appareil est le spiro-pulsator, mis au point par Crafoord, que vous verrez fonctionner tout à l'heure dans le film. Cet appareil assure à la fois l'anesthésie et la respiration.

Le film qui va être projeté est un film d'instruction. Il a été pris par tranches au cours de plusieurs interventions et non sur le même malade ; ne vous étonnez donc pas si vous voyez ce dernier changer de côté. Le temps de la suture de l'aorte, pour permettre de mieux suivre le travail de l'aiguille, a été filmé sur le cadavre. Vous remarquerez que les points de suture ne sont pas perforants, l'endothélium reste intact. La durée moyenne de l'intervention est de cinq à six heures.

Séance du 18 Février 1948.

Présidence de M. Louis Sauvé, *président.*

RAPPORTS

Prophylaxie des accidents pulmonaires post-opératoires par les aérosols,

par M. **André Hébraud** (Marine).

Rapport de M. F. d'Allaines.

M. Hébraud, chirurgien des Hôpitaux de la Marine, nous a adressé une communication d'une portée pratique fort intéressante sur les aérosols en chirurgie générale. Il a étudié et employé cette méthode après, comme il veut bien le rappeler, l'avoir vu utiliser dans mon service de Broussais.

On connaît mal, d'une façon générale, les services que peut rendre une telle thérapeutique. Les travaux de Stalport, Dautrebande, Tiffeneau, ont montré l'importance et la facilité de cette thérapeutique dérivée de l'utilisation des brouillards naturels dans les stations thermales qui traitent les voies respiratoires.

Les aérosols consistent essentiellement en une suspension colloïde formée d'un support gazeux transportant des corps thérapeutiques infiniment petits.

Le gaz est, en général, l'oxygène, plus rarement l'air ou même le carbogène, car, à la longue, l'oxygène pourrait avoir une action irritante (Benda).

Les micelles constituent l'agent thérapeutique transporté. Ce sont des corps très petits, inférieurs à 1 μ par exemple, pour les solutions à 2 pour 1.000. Ce sont des corps très stables, de taille uniforme. Ces qualités leur permettent d'échapper aux lois de la pesanteur, de pénétrer au fond des alvéoles pulmonaires et d'être absorbés par les capillaires.

On sait que le nombre des micelles est considérable, pouvant dépasser 60.000 par millimètre cube du gaz vecteur, et que leur stabilité permet d'en retrouver environ 50 p. 100 une heure après l'émission.

Ces données expliquent l'action efficace et prolongée de l'agent thérapeutique qui demeure ainsi dans les alvéoles et est facilement absorbé par les capillaires.

On utilise couramment en chirurgie deux ordres d'agents thérapeutiques par les aérosols.

Les médicaments à action locale agissent avant tout sur le poumon. Ce sont les plus employés ; rarement les pneumo-constricteurs (pilocarpine, histamine), en général les pneumo-dilatateurs (adrénaline, éphédrine, novocaïne, néosynéphrine).

Les médicaments à action générale dont l'action semble aussi rapide et durable que par la voie intraveineuse : tonicardiaques, diurétiques, analeptiques vasculaires, destinés à maintenir la tension ; anti-infectieux, enfin (pénicilline, sulfamides).

En chirurgie, on utilise avant tout l'action locale des pneumo-dilatateurs ; ceux-ci ont pour but de supprimer le spasme bronchique et broncho-alvéolaire. Ils augmentent l'amplitude respiratoire et diminuent d'autant la dose nécessaire de l'agent anesthésique par inhalation. Leur rôle chez les asthmatiques est bien connu et fort utile. On y ajoute volontiers chez ces malades et chez les bronchitiques, l'atropine qui assèche les sécrétions bronchiques.

De ce petit résumé, on peut conclure que la thérapeutique par les aérosols a ses indications aux trois phases de l'opération :

1° *Dans la période pré-opératoire*, cette thérapeutique supprime les réflexes bronchiques et alvéolaires (novocaïne, éphédrine, etc.) et par son action désinfectante (pénicilline, sulfamides) et asséchante (atropine), elle constitue donc la thérapeutique préventive de choix chez les bronchitiques et les asthmatiques.

2° *Au cours de l'anesthésie*, l'action est la même.

3° *Après l'opération*, enfin, les aérosols constituent le meilleur traitement prophylactique des accidents pulmonaires ; augmentant la ventilation pulmonaire, ils diminuent ainsi l'encombrement broncho-alvéolaire. Ils semblent donc constituer une des meilleures prophylaxies de l'atélectasie pulmonaire, source de tant de complications post-opératoires.

Ajoutons que certains auteurs ont cherché dans les aérosols un traitement du choc opératoire. En réalité, ce traitement ne peut empêcher la réduction de la masse sanguine, fait essentiel du choc ; mais cependant, agissant sur la circulation cardio-pulmonaire, soit en favorisant la ventilation, soit par une action toni-cardiaque surajoutée, ils ont un rôle secondaire mais évident.

Voici ce que nous dit de son expérience M. Hébraud à qui je passe la parole.

« Du point de vue thérapeutique générale, le champ des aérosols est immense. Nous nous proposons de ne le considérer ici que du point de vue de la prophylaxie pulmonaire en chirurgie.

Pour limiter le problème et pouvoir comparer une série de cas homogènes, semblables dans leurs suites opératoires, et assez nombreux pour être significatifs, nous avons pris comme tests les gastrectomies.

A la suite d'une gastrectomie, il est assez banal d'observer une congestion passive des bases pulmonaires. Pendant deux à quatre jours en moyenne, le malade est dégèrement dyspnéique, sa capacité respiratoire est réduite, il tousse un peu. L'examen séméiologique révèle une congestion passive qui évolue en général assez vite d'une façon favorable.

Parfois sur ce premier stade de congestion passive et aseptique se greffe une infection se traduisant par une expectoration muco-purulente plus ou moins copieuse, des signes généraux et stéthoscopiques caractéristiques. Cette infection *secondaire* peut atteindre tous les degrés de gravité. Chacun en a vu de fâcheux exemples.

La congestion passive aseptique paraît être le tremplin le plus fréquent des formes infectieuses souvent redoutables. Il y a naturellement des formes infectieuses *d'emblée* et qui se produisent par divers mécanismes que nous n'avons pas à analyser ici. Mais il n'en demeure pas moins vrai que si l'on peut éviter la congestion passive, les complications infectieuses qui lui sont secondaires en sont réduites d'autant.

Nous n'avons pas personnellement les moyens expérimentaux nécessaires pour analyser les causes de cette congestion passive. Nous croyons que l'opinion généralement admise met en cause un réflexe neurovégétatif dont le point de départ est le traumatisme des plexus vagosympathiques viscéraux.

C'est en nous fondant sur cette conception que nous avons depuis un an fait systématiquement des aérosols à nos gastrectomisés. Nous avons essayé au début des aérosols d'antiseptiques ou de bactériostatiques associés ou non à la novocaïne éphédrinée ou adrénalinée. Nous avons reconnu que le facteur antimicrobien passait au second plan, bien après le facteur agissant sur le réflexe neurovégétatif, en l'espèce la novocaïne.

Et c'est en définitive la solution de novocaïne à 1 p. 100 avec ou sans éphédrine (suivant le degré de vagotonie ou de sympathicotonie du sujet) qui nous a donné les résultats les plus constants et les plus nets.

Sur une trentaine de gastrectomies traitées prophylactiquement par aérosols de novocaïne, nous n'avons pas eu une seule complication pulmonaire infectieuse. La période de congestion passive a pratiquement disparu et nous n'avons souvenir que d'un malade qui eut un peu de toux sans expectoration pendant vingt-quatre heures.

La méthode est d'autant plus éloquente quand elle s'adresse à des malades dont l'appareil pulmonaire est taré et qu'il faut néanmoins opérer. Nous avons eu un malade atteint de bronchite chronique avec emphysème, deux autres, anciens gazés de guerre qui eurent des suites absolument normales. Le premier même, (est-ce pour nous être agréable ?) prétendit n'avoir jamais été aussi à l'aise du côté respiratoire que pendant les jours qui précédèrent et suivirent sa gastrectomie.

Actuellement, nous administrons les aérosols dans un but *prophylactique* de la manière suivante :

La solution employée est une solution de novocaïne à 1 p. 100. On y ajoute en général 1 milligramme d'éphédrine pour 100 c. c. de solution.

Le médicament est « atomisé » pour être inhalé. Une faible quantité se répartit sur la surface alvéolaire (nous l'estimons de 2 à 5 c. c. par séance de dix minutes avec notre appareil).

L'appareil que nous avons fait construire est basé sur le principe des pistolets pneumatiques employés pour la peinture dite au pistolet.

Il est alimenté par une bouteille d'oxygène fournissant le fluide moteur sous une pression constante de 2 kilogrammes environ et réalisant en plus une oxygénothérapie qui est d'un appoint précieux.

L'atomisation se fait dans une cloche sur les parois de laquelle se condensent les plus volumineuses gouttelettes. Seul passe dans le tuyau et le masque inhalateur un brouillard de gouttelettes extrêmement ténues. Enfin un dispositif permet une récupération continue de la condensation, avec retour à la cuve de l'atomisateur.

Il est facile d'improviser un appareil à aérosols au moyen d'un banal vaporisateur alimenté par un petit compresseur ou mieux par une bouteille d'oxygène. Une cloche ou un tube à boules sépare les grosses gouttelettes et supprime le ruissellement dans tuyauteries et masque. Enfin, une solution facile est d'utiliser un appareil Paragerm en y apportant les quelques aménagements complémentaires que nécessite la méthode.

L'administration des aérosols à titre prophylactique sera pré- et post-opératoire. Depuis quelque temps nous les donnons également per-opératoires. Deux ou trois jours avant l'opération, on fait deux séances de dix minutes, chaque jour et pendant les quatre à six jours qui suivent l'opération, trois séances de dix à quinze minutes par jour. L'administration per-opératoire des aérosols peut être rendue difficile par le mode d'anesthésie utilisé. L'anesthésie à l'appareil d'Ombredanne ne permettra que de brèves séances de deux minutes tous les quarts d'heure au maximum.

Pour y remédier on interposera un gros tube en T entre le masque et l'Ombredanne. Sur ce raccord viendra se brancher le tuyau flexible de l'appareil à aérosols qui pourra ainsi fonctionner sans interrompre l'anesthésie.

Pour notre part, nous faisons assez volontiers une anesthésie au moyen de doses filées de penthotal dans du plasma intraveineux continu. L'inhalation d'aérosols se fait donc très facilement. »

Je pense, Messieurs, que nous pouvons remercier M. Hébraud de nous avoir envoyé sa communication. Elle nous montre d'une façon pratique l'utilité de cette thérapeutique et nous renseigne sur les moyens de l'utiliser. En effet, les appareils à aérosols ne sont pas très courants ; ou bien ils sont fort dispendieux, ou bien ce sont de petits appareils en verre, fort fragiles et d'une moins grande régularité ; ils exigent, par conséquent, une surveillance attentive. M. Hébraud nous montre ce que peut l'ingéniosité patiente pour remédier à la pénurie de matériel dont nous souffrons tous plus ou moins.

Je vous propose donc de le remercier et de publier sa communication dans nos mémoires.

Le drainage des voies biliaires principales,

par M. **Vladimir Yakovljevitch,** de Novi Sad (Yougoslavie).

Rapport de M. Jean Quénu.

D'un volumineux mémoire qu'il m'avait adressé l'année dernière sur « les résultats des interventions chirurgicales dans les affections des voies biliaires, fondés sur les derniers 1.011 cas opérés », mémoire qui dépassait les limites matérielles fixées par notre règlement, M. Yakovljevitch a bien voulu extraire et résumer la partie traitant du drainage de la voie biliaire principale.

Vous trouverez le mémoire complet dans nos Archives sous le numéro 469. Le résumé sur le drainage des voies biliaires principales, le voici :

« La nécessité de drainer les voies biliaires s'impose toutes les fois qu'il existe un ictère par obstruction de longue durée, ou d'une ancienne angiocholite avec ou sans calculs. Les difficultés auxquelles l'on se heurte, en procédant au drainage des voies biliaires (principales) peuvent avoir pour cause : les modifications anatomo-pathologiques, effet d'une inflammation des voies biliaires existant depuis des années, la situation topographique du cholédoque et de l'hépatique, (d'autre part), et enfin les lésions fonctionnelles du parenchyme hépatique. Ces trois facteurs sont susceptibles de rendre l'opération malaisée, et l'état fonctionnel du foie est d'une importance majeure et décisive au point de vue du pronostic de l'opéré.

Dans la dernière série, sur 1.011 interventions des voies biliaires, j'ai posé l'indication et effectué le drainage des voies biliaires principales, par voie externe, dans 89 cas, donc dans 8 p. 100 des cas, par l'ouverture du cholédoque ou de l'hépatique, suivie de drainage par le drain en T ou par la sonde de Nélaton. Sur ces 89 cas, 13 sont morts, se qui donne une mortalité de 14,6 p. 100.

Chez la plupart des malades, on constate une amélioration rapide après la cholédocotomie. La bile s'écoule par le drain et la durée de cet écoulement dépend de la perméabilité de la papille. Lorsque la papille, après la cessation du processus inflammatoire, recouvre sa perméabilité normale, les pertes notables de la bile par le drain ne durent pas plus de dix jours. Plus la durée de cet écoulement par le drain se prolonge, plus les chances d'un rétablissement complet diminuent, et le malade se met à maigrir rapidement. Pour éviter ces grosses pertes de bile, nous injections deux fois par jour, dans l'estomac du malade, la bile écoulée, au moyen d'une sonde duodénale ou stomacale mince. De cette manière nous pallions aux graves troubles de digestion intestinale qui pourraient survenir, et nous rendons possible en même temps la circulation entéro-hépatique, nous assurons la sécrétion biliaire et enfin nous empêchons l'apparition de l'ostéopathie.

Mes propres expériences acquises en matière de drainages du cholédoque n'en font pas un tableau aussi sombre que celui de certains auteurs.

Le précédé pour ainsi dire souverain de drainage externe de Kehr, au cours de la dernière vingtaine d'années est de plus en plus abandonné par beaucoup de chirurgiens, en faveur du *drainage interne des voies biliaires* par le procédé d'anastomose bilio-digestive. Les raisons et les objections dont on accable le procédé de drainage externe, sont appuyées de données cliniques et expérimentales. Contrairement au drainage externe qui fait perdre à l'opéré sa bile, l'anastomose bilio-digestive fait passer toute cette bile excrétée dans l'intestin, mais elle donne une mortalité un peu plus élevée que le drainage du cholédoque. Toutes les fois que je me trouvais, au cours de l'opération, en présence d'une sténose cicatricielle du cholédoque, d'une récidive après un drainage externe exécuté anté-

rieurement, ou bien devant des cas de compression du cholédoque par le pancréas, je me suis décidé pour l'anastomose bilio-digestive. Combien des cas semblables sont rares, on peut se rendre compte du fait que sur 1.011 opérations des voies biliaires je n'avais que 10 cas où les troubles d'écoulement de la bile nécessitaient l'établissement de voies artificielles.

En ce qui concerne le mode d'anastomose, il a été pratiqué quatre fois l'anastomose cholédoco-duodénale typique, une fois l'anastomose cholédoco-gastrique, trois fois cholécysto-duodénale et deux fois l'anastomose cholécysto-gastrique. Une fois il a été exécuté une cholédoco-prothèse au moyen d'un drain dont le bout inférieur a été passé par la papille dans le duodénum, tandis que le bout supérieur était placé dans l'hépatique, après résection partielle du cholédoque qu'une sténose avait rendu imperméable.

Sur 10 cas d'anastomose typique, 2 sont morts par cachexie. Bien que l'anastomose bilio-digestive représente le traitement opératoire le plus logique et le plus réussi, je ne la pratiquais, vu sa mortalité élevée, que dans les cas d'extrême nécessité. Je faisais mon choix de telle sorte que j'exécutais le drainage externe du cholédoque d'après Kehr, dans un nombre incomparablement plus grand, puisqu'il me donnait une mortalité moindre. »

Les chiffres produits par M. Yakovljévitch montrent sa grande expérience de la chirurgie biliaire. Si ses résultats confirment l'excellence du drainage externe dans la lithiase, ils ne nous apportent pas une réponse décisive à la question, naguère ici discutée, de la place du drainage interne dans les calculs de la voie principale. Comme beaucoup d'entre nous, M. Yakovljevitch n'a, en en effet, recouru au drainage interne que dans les sténoses, les récidives et les compressions extrinsèques.

Hernie et éventration diaphragmatiques,

par M. **G. Ormières** (du Val-de-Grâce).

Rapport de M. Jean Quénu.

Le titre, équivoque, me laissait espérer une lésion rare, une hernie et une éventration sur le même diaphragme. Mais non, il s'agit de deux malades, l'un atteint de hernie, l'autre d'éventration. Les observations sont très détaillées, accompagnées de jolies radiographies. Je vous les résumerai. Voici la hernie.

Observation I. — Un légionnaire de trente-trois ans entre au Val-de-Grâce pour un syndrome douloureux épigastrique.

Blessé un an avant à la jambe gauche et à l'hémithorax gauche, il a subi, vingt jours après la blessure, l'extraction d'un éclat thoracique et, trois mois après, l'amputation de cuisse.

Il présente des crises douloureuses post-prandiales de l'épigastre et de l'hypocondre gauche avec dyspnée, calmées par les vomissements.

La cicatrice siège sur la 9e côte en arrière.

L'examen radiologique montre une image typique de hernie diaphragmatique de l'estomac avec bascule du viscère, grande courbure en l'air, et d'une petite anse colique.

M. Ormières, doutant du diagnostic, commence par faire une cœliotomie exploratrice probablement médiane.

Un mois après, il fait une thoraco-laparotomie dans le 7e espace, sans phrénotomie, car la brèche allait jusqu'aux insertions du muscle. Il réduit les viscères et suture la brèche par des points en U à la soie, dont les plus externes prennent l'espace intercostal et le plan du grand oblique attiré au-dessus de la 8e côte. Il a suturé le cartilage au crin double, la paroi abdominale en un plan au bronze, la paroi thoracique au crin et la peau aux crins et agrafes.

L'opération a été bien supportée. Un petit épanchement pleural s'est résorbé spontanément. L'opéré a été revu en excellent état cinq mois après l'opération.

C'est donc un succès et je suis heureux d'en féliciter l'auteur, puisqu'il a suivi la technique que j'ai décrite il y a quelque vingt-huit ans.

J'ai pourtant deux petits reproches à lui faire :

D'abord d'avoir mis en doute le diagnostic de hernie diaphragmatique, *parce qu'il ne distinguait pas le diaphragme sur les clichés.*. Or, l'absence de coupole diaphragmatique visible constitue, au contraire, un signe de hernie : un signe négatif, mais un signe tout de même. Chez le sujet atteint de hernie diaphragmatique gauche, la coupole cesse d'être identifiable, en totalité ou en partie. J'y ai insisté encore récemment (1).

En second lieu, M. Ormières, parce qu'il n'était pas sûr de son diagnostic, a fait une cœliotomie médiane, qui est restée, naturellement, exploratrice. Ce qui lui a fait perdre un mois. S'il avait fait une laparotomie oblique ombilico-chondrale, il aurait pu, tout de suite, passer à l'action.

Enfin, il se sert de fils de bronze pour suturer la paroi abdominale en un plan. Je ne le lui reproche pas : c'est un usage assez répandu, paraît-il, je n'ai jamais très bien compris pourquoi.

Voici l'éventration :

Obs. II. — Chez une femme de trente-huit ans, à l'occasion d'un examen radiologique pour bronchite, on découvre fortuitement une surélévation de l'hémidiaphragme gauche avec dextrocardie.

Elle se plaint de quelques douleurs, pesanteurs, flatulences, dyspnée d'effort.

La radiographie montre des images typiques d'éventration diaphragmatique, avec une coupole atteignant le 3e espace en avant.

L'opération est décidée. Laparotomie oblique bientôt transformée en laparo-thoracotomie avec section du rebord costal. Plicature du diaphragme dans le sens transversal. Paroi abdominale en un plan au bronze, laborieuse à cause du volume et de la tension des viscères refoulés.

Suites opératoires compliquées : hémopneumothorax, ponction, pénicilline, fièvre persistante à 39°, 39°5, reponction. Au bout de deux mois et demi, pleurotomie avec résection costale, drainage, aspiration continue. Fistule pendant plusieurs mois. Finalement, bon résultat anatomique contrôlé radiologiquement.

Mais la malade, revue six mois après l'opération, déclare : « Si j'avais su, je ne me serais pas fait opérer. »

Rapportant très loyalement, en guise de conclusion, cette réflexion de l'opérée, l'auteur convient que l'indication était discutable, et je suis de son avis.

En 1923, j'ai fait, avec mon maître Pierre Duval, la première opération de ce genre en France (phrénoplicature pour éventration) : résultat immédiat remarquable, résultat éloigné nul. Depuis lors, j'ai vu beaucoup d'éventrations diaphragmatiques, je n'en ai pas opéré une seule. Il faudrait, pour m'y décider, des troubles bien importants, une complication menaçante, la coexistence d'une lésion organique de l'estomac : ulcère ou cancer. Mais l'éventration ne justifie que bien rarement par elle-même une entreprise chirurgicale.

Je vous propose de remercier M. Ormières de ses deux observations, l'une et l'autre instructives, à des titres différents, et d'en classer le texte intégral dans nos archives (n° 470).

(1) *Presse Médicale*, 55e année, n° 57, 1er octobre 1947, 642.

Ostéosarcome du fémur, amputation inter-ilio-abdominale. Décès le troisième jour. Considération sur le traitement des ostéosarcomes,

par MM. **P. Badelon** et **Ch. Renon** (Marine).

Rapport de M. J.-L. Roux-Berger.

MM. Badelon et Renon nous ont envoyé un travail important concernant une observation d'ostéo-sarcome du fémur, traité par la chirurgie, et des considérations sur le traitement de cette sorte de tumeurs.

Fur... (Jean), seize ans, apprenti à l'arsenal. Entre à l'hôpital Sainte-Anne, le 21 octobre 1946, pour une gêne douloureuse de la racine de la cuisse droite, apparue depuis un mois à l'occasion d'efforts. Ces douleurs, calmées par le repos, réveillaient parfois le malade la nuit. Quelques jours avant, notre malade a constaté l'apparition d'une tuméfaction à la face antérieure de la cuisse, sans pour cela noter de limitation articulaire de la hanche ni du genou droit. Dans les antécédents nous relevons une pleurite en mars 1946, guérie en deux mois sans séquelles cliniques ou radiologiques, et une diphtérie grave, il y a dix ans. Père et mère en bonne santé, ainsi qu'une sœur plus âgée.

Examen le 21 *octobre* 1946 : Adolescent longiligne en bonne santé apparente ; apyrexie. Asymétrie des cuisses : à droite, voussure de la face antéro-externe du tiers supérieur, oblongue à grand axe vertical, de 8 centimèètre de long sur 6 centimètres de large, deux centimètres de flèche, légère circulation veineuse collatérale. A la palpation, augmentation discrète de la température cutanée. On perçoit facilement une tumeur bosselée dure, fusiforme, faisant corps avec l'os, recouverte par les muscles qui lui adhèrent partiellement, pas de battement ni d'expansion ; pas de dépressibilité ou crépitation parcheminée. A l'auscultation on perçoit nettement un souffle synchrone au pouls. La palpation est à peine douloureuse. Des mensurations montrent une augmentation de la circonférence de la cuisse droite de 5 centimètres au tiers supérieur et de 1 cm. 5 pour le tiers inférieur. Pas d'œdème périphérique, ni d'adénopathie inguinale ou rétro-crurale ; aucune limitation du jeu des articulations de la hanche et du genou. L'examen clinique de l'ensemble du squelette ne montre pas d'autre tumeur ; rien à l'examen des autres appareils.

Examen radiologique (médecin principal Auregan) : « Présence d'une volumineuse tumeur développée aux dépens de la corticale de la diaphyse fémorale, dans son tiers supérieur et envahissant les parties molles en avant, en dedans et en dehors. Tumeur de densité non homogène avec néoproduction osseuse irrégulière formant des noyaux mal délimités et des spicules. Cette tumeur est mal délimitée, ne présentant pas de corticale ; pas d'envahissement du canal médullaire, dont la limite est nette ; sarcome ostéogénique ossifiant.

Le 24 *octobre* 1946 : sous anesthésie générale, ostéotomie pour biopsie. Tumeur osseuse très hémorragique paraissant limitée par une coque fibreuse.

L'aspect histologique est le suivant (médecin chef Pennaneach) : « L'ensemble est homogène et montre des faisceaux de cellules fusiformes coupées en des sens différents, sans groupement particulier et sans collagène, renfermant quelques îlots de substance ostéoïde. Les éléments cellulaires sont essentiellement fibroblastiques à noyau clair, possédant un nucléole ; noyaux de formes et de dimensions variées, les uns fusiformes, étirés dans le sens des cellules, les autres plus volumineux à contours irréguliers. Entre les amas de cellules on reconnaît des espaces clairs représentant des lacs sanguins sans paroi propre, et quelques capillaires. Malgré la rareté des mitoses, il s'agit de sarcome fibroblastique ostéoïde ». Nous proposons à la famille qui accepte, une intervention radicale précoce. La température qui, après la biopsie, était montée à 39° et 39°5 retombe à la normale le 29, l'opération a lieu le lendemain.

Intervention le 30 *octobre* 1946. *Amputation inter-ilio-abdominale pour ostéosarcome du fémur droit :* Opérateur : D[r] Badelon ; aides : D[rs] Renon, Laporte ; surveillance tensionnelle : D[r] Goguet, tension artérielle préopératoire, 12-8. Anesthésie générale à l'éther, bande d'Esmarch jusqu'à mi-cuisse, malade couché sur la table Inova, un aide entre les cuisses ; dénudation de la saphène interne à la jambe gauche pour perfusion.

Technique Assali Sohier.

I. — 1[re] *partie* (*décubitus dorsal*). — *a*) Incision cutanée ilio-inguinale, désinsertion des muscles larges et de l'arcade crurale, refoulement du péritoine, découverte du psoas.

b) Section après novocaïnisation du nerf crural, section du psoas et du muscle iliaque, section séparée entre deux ligatures des vaisseaux iliaques externes.

c) Section du paquet vasculo-nerveux obturateur à sa sortie du bassin, après section du pectiné et du moyen adducteur. On termine la libération du cadre obturateur.

d) Section à la scie à chaîne de la branche horizontale du pubis et au ciseau frappé de la branche ischiopubienne.

Chute tensionnelle à 10 après la section osseuse (plasma, 0 l. 500).

II. — 2° *partie* (*en décubitus latéral gauche*), membre inférieur droit soulevé par un aide.

a) Incision fessière et trochantérienne rejoignant l'incision antérieure.

b) Incision de l'aponévrose fessière et du moyen fessier, hémostase ; on refoule les vaisseaux fessiers en dedans. Section du pyramidal et du nerf grand sciatique après novocaïnisation préalable, ligature du bout supérieur.

c) Section et déroulement de l'obturateur interne.

d) Section de l'épine sciatique au ciseau frappé (Hulle), désinsertion du grand ligament sacro-sciatique de la face profonde du squelette.

e) Section de l'aile iliaque à la scie à chaîne à l'aplomb des vaisseaux fessiers, déroulement par rotation interne de l'os coxal sectionné, libération juxta-périostée du cadre obturateur ; le muscle obturateur interne, intégralement respecté protège la cavité pelvienne. Hémostase satisfaisante. La tension est stabilisée à 9,5 (sérum adrénaliné, pressyl ; 1 litre de sang conservé sera donné jusqu'à la fin de l'intervention).

III. — 3e *partie* (*en decubitus dorsal*). Reconstitution de la paroi par un plan moyen fessier-muscle iliaque, et un plan aponévrose fessière-muscles larges de l'abdomen, arcade crurale, moyen adducteur ; surjet de renforcement sur l'aponévrose. Septoplix et drain dans la profondeur, crins à la peau.

L'intervention a durée cinquante minutes ; à aucun moment la tension n'est tombée au-dessous de 8-5. On continue la perfusion de sang. Pressyl, oxygène, morphine au réveil et opium pour constiper le malade. Tension stabilisée à 10-6, pouls 120.

Après l'opération, dans les premières vingt-quatre heures, le malade reçoit en perfusion continue 0 lit. 500 de sang conservé, 0 lit. 250 de plasma, 1 litre de sérum physiologique, pressyl, adrénaline, coramine, strychnine répétés et deux fois 10 milligrammes de percortène. Morphine. Par prudence, 200.000 unités de pénicilline. Le soir de l'intervention, le jeune malade est calme, tension à 10-6, température 38°8.

Le lendemain matin, la température est à 39°5, pouls 128, tension 10-6, diurèse 1 lit. 600 : le malade rend des gaz, se sent bien, la partie semble gagnée. Sérum physiologique, 0 lit. 500 matin et soir, huile camphrée, pressyl, strychnine quatre fois par jour, 200.000 unités de pénicilline. Le soir, la température est encore à 39°5, le pouls s'améliore : 112.

Dans la nuit le malade devient agité, puis progressivement inconscient, les urines se font rares, persistance de la température (39°3), tachycardie à 164, effondrement progressif de la tension artér'elle malgré une thérapeutique énergique (percortène, plasma 1 litre, pressyl, oxygénothérapie, morphine), et le décès survient le 1er novembre 1946, à 15 h. 20, en hyperthermie, cinquante-trois heures après l'intervention.

L'autopsie n'a pu être pratiquée ; la pièce opératoire a été disséquée et radiographiée. La tumeur souffle le tiers supérieur du fémur ; elle est bosselée en surface, et toute une série de lames conjonctives se superposent à sa périphérie, sorte de réaction locale de défense isolant la tumeur des muscles vastes qui sont refoulés plus que pénétrés. La radiographie nous paraît d'un très grand intérêt iconographique, en raison de la richesse rarement rencontrée des arborisations ostéoformatrices néoplasiques : les expressions classiques spicules, feu d'herbes, rayons de soleil sont bien anodines pour rendre compte de ces véritables geysers ostéogéniques qui s'élèvent perpendiculairement à la diaphyse sur toute la hauteur de l'ombre tumorale.

En résumé, il s'agit d'un ostéo-sarcome du fémur, à début clinique récent, à évolution rapide, chez un garçon de seize ans. Une amputation inter-ilio-abdominale est pratiquée sans incident ni difficultés opératoires particulières. Le lendemain, l'opéré est dans un état qui laisse espérer une guérison opératoire, mais cinquante-trois heures après l'acte opératoire, la mort survient précédée d'un syndrome constitué essentiellement par : agitation, hyperthermie, chute de la tension.

Comment peut s'expliquer cette issue fatale. Voici l'interprétation des auteurs : « Le rétablissement des fonctions vitales, et de la diurèse en particulier, le

lendemain de l'intervention donne à l'évolution post-opératoire un caractère en deux temps qui autorise à ne pas mettre l'épisode final au compte de la maladie post-opératoire, dans le cadre, par exemple, des fièvres post-opératoires sur lesquelles Gosset s'est étendu récemment. Les fortes doses de pénicilline administrées et l'aspect normal de la plaie nous permettent d'éliminer, malgré l'absence d'hémoculture et de contrôle bactériologique, l'hypothèse d'une infection massive de la plaie opératoire. Celle d'une réaction thermique consécutive à l'injection intraveineuse de plasma et de sang conservé, par irritation des centres thermorégulateurs diencéphaliques doit être discutée plus sérieusement, ces accidents fébriles n'étant pas rares. Toutefois, nous ne pouvons nous empêcher de faire un rapprochement entre les accidents thermiques qui ont succédé à l'intervention et ceux qui ont suivi la biopsie ; les perturbations humorales résultant du traumatisme d'une tumeur à grand potentiel évolutif nous paraissent être à l'origine d'une véritable « fièvre sarcomateuse ».

L'intervention radicale précoce en passant au delà du segment du membre atteint s'est soldée par un échec, dans lequel le caractère hautement malin de l'ostéosarcome ne paraît pas étranger. Devant le résultat obtenu, nous nous demandons si nous n'aurions pas pu faire autrement et c'est le problème des indications thérapeutiques en général dans les ostéosarcomes que nous désirons aborder maintenant. »

En éliminant l'infection, le shock opératoire immédiat, et tout en acceptant le rôle de cette « fièvre sarcomateuse » il est cependant certain que l'explication de cette mort n'est pas évidente et qu'elle prête à discussion.

Les auteurs, après avoir insisté sur la nécessité reconnue par tous de la biopsie pré-opératoire et sur son innocuité, font un bon résumé de l'état actuel du traitement de ces ostéo-sarcomes.

L'amputation inter-ilio-abdominale qui s'est substituée à la désarticulation n'a plus la mortalité énorme dont elle a été grevée autrefois, grâce au perfectionnement de la technique et aux soins post- pré- et per-opératoires. Le travail de Uuard (1940) accusait 12 décès pour 38 cas ; le travail plus récent (1945) de Suparbacker et Ackermann n'accuse plus que 6 décès sur 42 cas, et les statistique de Ferguson portant sur 258 cas, celle de Godmann, portant sur 400 cas, mettent en évidence la gravité de l'opération (mortalité de 86 à 96 p. 100) lorsqu'elle est pratiquée moins de six mois après l'apparition des premiers symptômes.

Je rappelle que dans la séance du 16 juin 1943, cette question a été traitée à l'Académie de Chirurgie.

M. Tavernier, en particulier, y a apporté une importante contribution avec sa statistique personnelle et en exposant l'orientation nouvelle du traitement de ces tumeurs, basée sur les grandes statistiques américaines : elles conduisent à condamner l'exérèse précoce et sont favorables au traitement préalable par les radiations, suivi, à plus ou moins longue échéance par l'acte opératoire, souvent réduit.

Mais la question est loin d'être élucidée. Voyons donc comment elle se pose, quels sont les points acquis avec certitude, et où sont les imprécisions.

1° *Biopsie*. — La biopsie préalable s'impose. Son innocuité est reconnue.

2° *Radiations et chirurgie*. — La chirurgie d'exérèse large et immédiate est très grave ; elle ne met pas à l'abri des récidives. Elle paraît donc condamnée. Quelques cas de guérison, de survie prolongée, d'absence de métastase après quelques années ne pouvant modifier l'opinion très généralement admise que la chirurgie est suivie, dans la grande majorité des cas, de mauvais résultats. Ces cas heureux, malgré leur rareté, doivent cependant être retenus. Mais si la chirurgie peut parfois amener, sinon la guérison, du moins, une longue survie, il nous est impossible, ni par la clinique, ni par la radiologie, ni par le laboratoire, d'établir à l'avance le pronostic d'un cas donné. Sorrel y a insisté.

Je crois que le *jeune âge* et la *rapidité d'évolution* de la tumeur sont des

facteurs certains de gravité. Cependant Sorrel nous a rapporté 3 cas de malades de douze ans et vingt-cinq ans chez qui l'opération, suivie dans un cas d'irradiation des ganglions, a donné un bon résultat. Mais une amputation de cuisse chez un garçon de seize ans était suivie de mort, six mois plus tard. Il en était de même d'une femme de vingt-cinq ans qui portait une tumeur du tibia depuis quinze ans, soudain très rapidement accrue, et qui mourait également six mois après une libération du sciatique poplité externe.

M. Tavernier, dans la séance de 1943, frappé par la médiocrité de ces résultats chirurgicaux, impressionné à juste titre par les grandes statistiques américaines, concluait à la nécessité de retarder l'acte chirurgical qui devait être précédé par les radiations, la chirurgie devant être aussi économique que possible. Il apportait une série de 10 cas traités de la sorte, mais avec un recul ne dépassant pas deux ans, avec 3 décès. Ces chiffres représentent une amélioration.

Mais, trois ans plus tard, au Congrès français de Chirurgie en 1946 (p. 408), il nous apportait des résultats à plus longue échéance et, de ce fait, de plus grande valeur : 4 de ces opérés étaient morts de métastases et 3 restaient bien portants avec un membre utilisable et une survie de cinq ans. Soit, sur les 10 cas traités, 7 morts, 3 guérisons à cinq ans. Résultat appréciable, et cependant, M. Tavernier écrivait : « Les cas que j'ai traités depuis paraissent moins favorables ». Ce qui prouve que, pour se faire une opinion solide, il faut de *grandes séries et des observations prolongées.*

C'est pourquoi il nous paraît impossible de ne pas tenir le plus grand compte des résultats des grandes statistiques américaines. Dans l'état actuel de nos connaissances, l'acte chirurgical doit donc être retardé et précédé d'un traitement rœntgenthérapique

Rien ne nous permet, aujourd'hui, de préciser quel est le délai d'attente qu'il convient d'observer avant d'agir chirurgicalement ; ni si cette chirurgie doit être une amputation ou une désarticulation loin de la zone traitée par les Rayons X ; ou si la chirurgie doit se limiter à des opérations plus étroites, d'exérèse locale, de résection, avec l'espoir de conserver un membre utile.

3° *Radiations seules* — La curabilité des sarcomes ossifiant des membres par les radiations seules est considérée, d'une façon générale, comme irréalisable. En fait, quand on cherche à se renseigner et à connaître sur quoi est basée cette opinion, on ne trouve que des statistiques dont les observations manquent de précision en ce qui concerne les doses administrées ; lorsque ces doses sont indiquées, elles sont manifestement beaucoup trop faibles pour qu'il ait été jamais possible d'en espérer raisonnablement la stérilisation de la lésion — j'ajoute qu'en France, les cas publiés sont peu nombreux

A la séance du 16 juin 1943, je vous ai apporté les résultats obtenus à la Fondation Curie par le Dr Baclesse. Trois cas avaient été traités exclusivement par rœntgenthérapie.

La première malade reste guérie après onze ans.

La seconde et la troisième le sont également après six et cinq ans.

Mais ces guérisons n'ont été obtenues que par des doses considérables : doses totales (mesurées à la peau) : 15.100 r sur 4 champs ; 18.950 r sur 6 champs et 26.975 r sur 6 champs.

Ces malades étaient âgés de douze ans, onze ans et quinze ans.

Ces guérisons à longue échéance permettent de penser que la stérilisation a été obtenue. De plus, deux de ces malades ayant dû, pour des complications post-radiothérapiques graves, subir la désarticulation de la hanche, une étude histologique de la zone irradiée a pu être faite. Elle a montré, dans un cas, la persistance de quelques cellules suspectes ; dans l'autre seulement du tissu fibreux.

D'autre part, on ne peut pas ne pas être frappé par ce fait que les trois malades du Dr Baclesse étaient *très jeunes* et il s'agissait de tumeurs à *évolution rapide.*

Il est de notion généralement admise qu'il s'agit là de facteurs très aggravants. Je crois que cela est exact.

Mais cette notion est peut-être à réviser, ou plutôt à étudier plus complètement Il n'est pas impossible qu'elle soit exacte, si on laisse évoluer ces tumeurs, mais *il n'est pas impossible, non plus, que les tumeurs chez les sujets très jeunes soient plus radio-sensibles et offrent, de ce fait, plus de chances de guérison que la même tumeur évoluant chez l'adulte.*

Ces guérisons cliniques n'ont été obtenues qu'au prix de lésions post-radiothérapeutiques considérables. Dans les trois cas, il s'est produit une fracture. La première malade a un membre inutilisable mais indolore, elle marche avec des béquilles ; elle a refusé l'amputation de cuisse que je lui proposais en vue d'une prothèse. Il aurait été d'un grand intérêt de pouvoir faire un examen histologique de la région irradiée chez cette malade guérie depuis onze ans.

Les deux autres malades ont dû subir la désarticulation de la hanche commandée par des lésions nécrotiques et infectieuses altérant grandement l'état général et dont l'évolution pouvait conduire à une issue fatale.

On est en droit de penser que l'amélioration des techniques radiothérapiques pourra conduire à de meilleurs résultats.

Je crois qu'il faut cependant prendre en grande considération, malgré ces complications post-rœntgenthérapiques, le fait que dans ces trois cas la guérison clinique a été obtenue par la seule radiothérapie.

Il nous paraît, d'autre part, légitime de traiter complètement ces tumeurs par la seule radiothérapie lorsqu'elle se montre efficace et qu'on obtient la disparition de ces tumeurs, sans complications locales qui forcent la main du chirurgien.

On est également parfaitement en droit d'opérer ces malades en vue de supprimer un foyer qui peut *n'être stérilisé qu'en apparence.* Cette manière de faire à le grand avantage de permettre une étude histologique de la zone irradiée et d'ajouter ainsi à la clinique un contrôle autrement précis qui, répété sur d'assez nombreux malades nous permettrait d'arriver plus vite à la connaissance de la véritable radio-sensibilité de ces tumeurs.

Le traitement des sarcomes ossifiants va certainement subir une évolution dans le sens où nous dirigent les grandes statistiques américaines, mais il reste encore beaucoup d'imprécisions. La seule façon d'arriver à plus de certitude est de colliger un grand nombre d'observations très bien étudiées. Cela sera difficile, d'abord parce qu'il s'agit de tumeurs relativement rares ; ensuite parce que, me semble-t-il, les chirurgiens se soucient peu d'opérer ces cas.

En attendant que se crée un organisme comparable à celui de Chicago, il faut insister auprès des chirurgiens pour qu'ils nous envoient tous leurs cas.

Pour être utilisables, ces observations devront être très complètes ; comporter un examen histologique indiscutable, avant tout traitement, puis sur la pièce enlevée ; une grande précision dans la description des thérapeutiques employées, chirurgicales et radiothérapiques ; une chronologie exacte des différents temps du traitement. Enfin, ces observations devront, lorsque le malade paraît guéri, avoir un recul d'au moins cinq ans.

J'espère que l'exemple de MM. Badelon et Renon sera suivi. Je vous propose de remercier ces auteurs et de publier leur travail dans nos bulletins.

COMMUNICATIONS

Sur la chirurgie de l'œsophage thoracique,

par MM. **F. d'Allaines** et **Ch. Dubost.**

Dans ces toutes dernières années et surtout depuis le remarquable rapport de MM. Santy et Alain Mouchet au dernier Congrès français de Chirurgie, la résection du cancer de l'œsophage thoracique est entrée chez nous dans le domaine pratique.

1° Résection suivie d'anastomose immédiate.

Les résultats obtenus en France cherchent peu à peu leur voie d'après les statistiques américaines et suédoises. Grâce à la perfection des soins pré- et post-

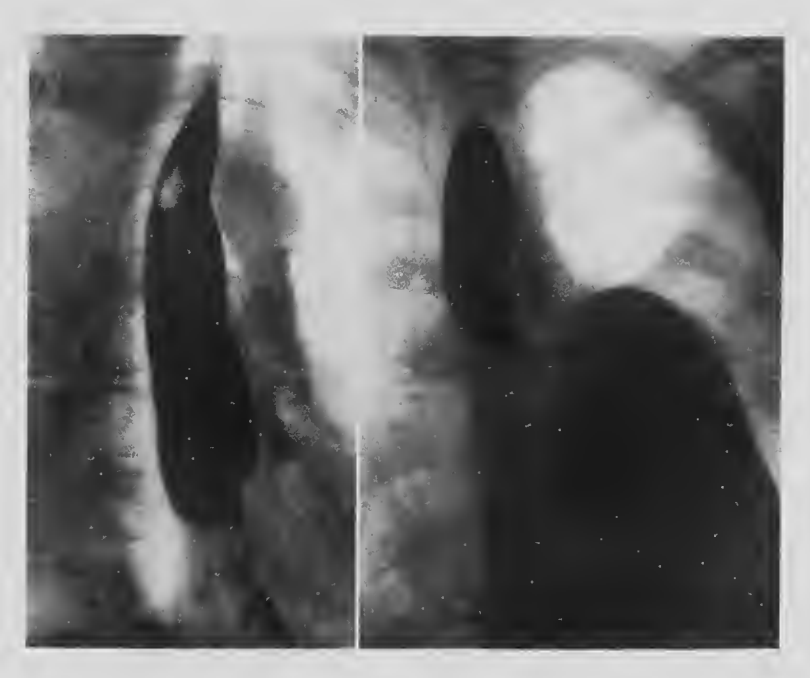


Fig. 1. — Obs. I. B... (Pierre), vingt-cinq ans.
A gauche. Radiographie préopératoire. Cancer susdiaphragmatique. Importante dilatation susjacente.
A droite. Radiographie cinq mois après. L'estomac remplit la moitié du thorax gauche. L'anastomose est juste sous la cros e aortique. Le passage est un peu rétréci, mais le malade n'accuse aucun trouble fonctionnel.

opératoires, à l'aide d'une anesthésie parfaite et d'une technique minutieuse et lente, *les cas de guérisons opératoires, exceptionnels autrefois, deviennent maintenant de plus en plus habituels.*

Et cependant, un certain pessimisme ne peut manquer de se dégager de l'ensemble des résultats immédiats et éloignés de cette chirurgie.

Voici le résumé de ce que nous écrivions en octobre dernier, lors du Congrès de Paris :

« Sur 65 cas de cancer de l'œsophage, 15 extirpations avaient pu être réalisées, avec seulement 4 guérisons opératoires ; et de ces 4 opérés guéris, un seul demeurait vivant ; le premier était mort un an après d'une affection hépatique intercurrente (cirrhose alcoolique du foie), le second, quatre mois après d'une pleurésie purulente et le troisième, cinq mois après l'opération, de métastases osseuses généralisées. Un seul malade reste donc guéri actuellement, depuis huit mois, dont voici brièvement l'observation :

Observation I. — M. B... (Pierre), vingt-cinq ans, cancer de l'œsophage. Dysphagie depuis deux ans, très accentuée depuis six mois, avec régurgitation datant de trois mois ; amaigrissement important, asthénie.

A la radiographie, rétrécissement néoplasique siégeant à l'union des tiers moyen et inférieur de l'œsophage, avec un défilé lacunaire haut d'environ 5 centimètres.

Tous les examens sont normaux ; l'état général est bien conservé.

Opération le 25 mai 1947. Thoracotomie dans le 8e espace.

La tumeur a la forme d'un œuf de poule ; son pôle supérieur est à 7 centimètres de l'aorte.

Libération de la tumeur assez aisée, sans ouverture de la plèvre droite. Phrénotomie qui permet de libérer l'estomac. Résection aisée de la tumeur. Anastomose œsogastrique.

La pièce opératoire montre une tumeur haute de 6 centimètres et dépassée de chaque côté de 1 centimètre.

Examen histologique : épithélioma cylindrique colloïde. Il faut noter qu'un ganglion enlevé au contact de la tumeur est envahi par le néoplasme.

Suites opératoires très simples, sans température, sans aucun incident. Alimentation aqueuse dès la vingt-quatrième heure, puis, progressivement normale Le malade sort en excellent état le treizième jour et les nouvelles reçues récemment de lui sont très bonnes.

Les 11 autres cas étaient décédés avant le douzième jour post-opératoire et comportaient 4 voies abdomino-thoraciques droites et 7 thoraciques gauches, pour des lésions de l'œsophage moyen, dont 3 décroisements aortiques. »

A cette occasion, nous attirons l'attention sur le fait qu'il s'agissait dans ces cas :

1° De malades vus à un stade trop avancé, amaigris, fatigués, insuffisamment préparés, faute de moyens efficients.

2° De malades présentant des tumeurs de la partie moyenne de l'œsophage, très étendues, ayant dépassé les limites des parois œsophagiennes pour envahir les organes voisins (bronches, vaisseaux pulmonaires, péricarde, aorte), et dont l'exérèse demandait un travail long et choquant de dissection médiastinale.

Ces tumeurs, nous le réalisons maintenant, étaient presque toutes au-dessus des possibilités raisonnables de la résection.

Cependant, tenant compte de ces éléments, et disposant depuis janvier 1947 d'une équipe d'anesthésie et de réanimation parfaitement entrainée, nous avions vu nos résultats opératoires s'améliorer de façon sensible. Enfin, depuis le mois d'octobre 1947, nous avons eu la chance de ne perdre aucun de nos cancers de l'œsophage extirpés. C'est ainsi que quatre nouveaux cas de guérisons s'ajoutent et surtout ont été obtenus dans des conditions de confort et de rapidité que nous n'avions pas observées jusqu'alors.

Voici ces 4 observations :

Obs. II. — Mme P... (Zélonie), cinquante-sept ans, cancer de l''œsophage, syndrome dysphagique depuis un an, intermittent, puis progressif et continu. Légère altération de l'état général.

A la radiographie, sténose avec image lacunaire au niveau du cardia ; étendue de 5 centimètres environ vers l'œsophage et aussi vers la petite courbure.

Assez bon état général : cependant, amaigrissement important. Les examens sont corrects, sauf une leucocytose à 21.800 qui est diminuée par un traitement pré-opératoire.

Opération le 5 décembre 1947. Résection par voie abdomino-thoracique, à l'aide d'une incision de Garlock. On libère une volumineuse tumeur œso-gastrique avec quelques difficultés

Fig. 2. — Obs. III. L... soixante-trois ans.
A gauche : Image de la tumeur sus diaphragmatique. Dilatation modérée au dessus.
Au milieu : Image de l'anastomose deux semaines après l'opération. L'estomac est étranglé en son milieu au niveau du passage diaphragmatique.
A droite : A la même date. Injection de nitrite d'amyle. Le spasme cesse, le passage diaphragmatique devient plus facile et plus souple.



au niveau de la ligature de la coronaire stomachique qui est infiltrée, mais dont on peut dépasser largement l'infiltration. Anastomose œso-gastrique. Technique de Sweet.

La pièce montre une volumineuse tumeur bourgeonnante, issue du cardia, mais infiltrant largement les parois gastriques sur une hauteur de 4 centimètres et l'œsophage inférieur sur la même étendue. Epithélioma cylindrique végétant.

Les suites sont simples, la malade sort au bout de trois semaines en bon état, s'alimentant normalement.

Obs. III. — M. L... (Victor), soixante-trois ans, cancer de l'œsophage inférieur ; début de la dysphagie, il y a deux mois, rapidement accentuée. Régurgitation. Amaigrissement de huit kilos. Asthénie importante. L'état général est cependant satisfaisant et les examens sont à peu près normaux, sauf une hypochlorémie facilement corrigée avant l'opération.

Opération le 6 décembre 1947. Thoracotomie dans le 8e espace. Tumeur sus-diaphragmatique, grosse comme une prune, mobile. La phrénotomie permet de voir qu'il n'y a aucune métastase sous-diaphragmatique et de libérer l'estomac. Libération facile de l'œsophage. Résection. Anastomose œso-gastrique. Technique de Sweet.

Examen histologique : épithélioma pavimentaux intermédiaire.

Les suites sont très simples, sans température ; l'alimentation se fait dès le deuxième jour et va peu à peu vers la normale. Le malade, actuellement, se lève et est sorti de l'hôpital.

Obs. IV. — M. P..., quarante-neuf ans. Cancer du tiers supérieur de l'œsophage sus-aortique. Début de la dysphagie il y a quatre mois. Amaigrissement de six kilos. Etat général relativement bien conservé. Examens humoraux à peu près normaux.

A noter cependant un rhumatisme articulaire aigu ancien. Insuffisance aortique et différentielle assez élevée.

Radiographie : Sténose très serrée au niveau du bord supérieur de la crosse aortique. Dilatation importante sus-stricturale.

Opération le 31 décembre 1947. Résection par voie combinée abdomino-thoracique droite.

a) Temps abdominal, gastrolyse avec quelques difficultés au niveau de la région splénique.

b) Thoracotomie droite avec résection de la 5e côte (incision de Crafoord). Tumeur de 6 à 8 centimètres de haut sus-aortique. Elle est adhérente aux tissus environnants. La libération amène l'ouverture de la trachée qui est suturée en trois plans, au niveau de la face postérieure. Libération de l'œsophage inférieur. On attire facilement l'estomac par l'orifice diaphragmatique. Anastomose sous-claviculaire (2 plans, technique de Sweet). Suspension pleurale de l'estomac. Durée, cinq heures.

Suites simples sans fièvre autre que 38°3 le surlendemain. Pas de fistule. Alimentation liquide à partir de la trente-sixième heure. Se lève et sort le vingt et unième jour.

Obs. V. — M. D... (Gaston), soixante-trois ans. Début clinique, deux mois, dysphagie, régurgitations, hoquet. Amaigrissement moyen, mais état général encore bon.

La radiographie et l'œsophagoscopie localisent la tumeur à 36 centimètres des arcades dentaires, à l'union des tiers moyen et inférieur de l'œsophage.

Opération le 17 janvier 1948. Thoracotomie dans le 7e espace, avec résection de la 7e côte. Bonne visibilité sur la tumeur que l'on augmentera par la section des côtes 6 et 8 vers leur angle postérieur.

Libération assez facile de la tumeur et de l'œsophage avoisinant. Phrénotomie, gastrolyse sans difficultés. Résection. Anastomose en 3 plans (Sweet). Fermeture du diaphragme. Drainage pleural. Thrombine, pénicilline intra-pleurales.

La pièce montre une tumeur (épithélioma) circulaire, haute de 4 centimètres, dépassée en haut de 1 cm. 5 et très largement vers le bas.

Suites simples, la température n'a jamais dépassé 38°4, malgré un épanchement pleural. Alimentation au bout de quarante-huit heures. Le malade vient de quitter l'hôpital.

Ces quatre malades nous paraissent véritablement des exemples typiques de *bons cas de cancer de l'œsophage qui commandent la résection*, grâce aux conditions suivantes qui étaient réunies :

a) La *tumeur n'avait pas dépassé les limites de l'œsophage*. Dans l'observation III, cependant, il existait un ganglion de la faux de la coronaire, mais on a pu largement passer au delà. Dans l'observation IV, la tumeur était petite, assez haute (6 à 7 centimètres de haut), avec adhérences importantes ayant



FIG. 3. — Obs. IV. P..., quarante-neuf ans.

A gauche. Cancer situé au niveau et au-dessus de la crosse aortique. Dilatation sus-stricturale importante. Stase alimentaire.

Au milieu. Radiographie deux semaines après l'opération. Le sommet de la cage thoracique droite montre un pneumothorax étroit. Au-dessous on voit la ligne convexe vers le haut formée par la paroi gastrique. Au-dessous de cette ligne, une poche à air gastrique, puis un liquide de stase alimentaire très important, dans lequel par inertie tomba le baryte comme une coulée. Prolongeant celle-ci, image d'une sonde mise en place pour aspirer l'estomac.

A droite. Même examen en position de Trendelenbourg. Le baryte coule dans deux directions dans la cavité gastrique. On ne voit plus la poche, mais l'image du pneumothorax est inchangée.

conduit à l'ouverture de la trachée, mais l'état général du malade permettait une intervention difficile.

b) *L'état général de ces malades était bien conservé ou avait été facilement remonté à la normale. Pendant la première heure de l'opération, l'équilibre cardiaque et respiratoire était demeuré excellent.* L'électro-cardiogramme demeurait sans modification, permettant par conséquent de continuer l'acte opératoire.

c) Enfin et surtout, grâce à la limitation et à la faible étendue de la tumeur, la *résection avait pu facilement dépasser les limites du néoplasme de plusieurs centimètres*, et cela pouvait donner des espoirs raisonnables d'une guérison durable.

En effet, de l'avis même de tous les chirurgiens qui se sont attaqués à cette question, la résection de la tumeur, dans la grande majorité des cas, laisse apparaître à distance une proportion décevante de récidives et de métastases. Qui pourrait de bonne foi s'étonner de résultats aussi peu encourageants ? L'exérèse pratiquée est toujours fort modeste, la pièce opératoire mesure quelques centimètres de haut, la tumeur n'est dépassée que de 1 à 2 centimètres, on ne peut pas exécuter de véritable curage cellulo-ganglionnaire quand on sait la diffusion des lymphatiques œsophagiens vers le haut et vers le bas.

Pour notre compte, dorénavant, instruits et peut-être déçus par les résultats immédiats et surtout éloignés de la résection, nous estimons qu'il y a intérêt à être très sévère dans les indications de cette opération.

Dans l'avenir, nous distinguerons donc les bons cas que l'on peut et même que l'on doit réséquer. Il s'agit alors d'une résection curative susceptible de guérir véritablement le malade, par opposition à la résection palliative que nous étudierons plus loin.

Pour dire d'une tumeur que c'est un « bons cas », nous répétons les conditions suivantes :

a) Malade en bon état ou amené en bon état par une préparation suffisante, chez lequel l'acte opératoire pendant la ou les deux premières heures n'inspire aucune inquiétude. Pour cela, l'avis de l'anesthésiste et du réanimateur (électro-cardiogramme per-opératoire) est indispensable et doit être suivi fidèlement.

b) Tumeur dont la dissection à distance en tissu sain est facile, sans adhérences, et dont la résection large ne compromet pas la restauration immédiate.

c) Quant au siège, il n'a pas par lui-même une très grosse importance, si ce n'est que plus une tumeur est haute, plus l'opération sera longue et la réparation plus précaire, et surtout, que les tumeurs œsophagiennes du médiastin moyen et supérieur sont plus latentes, moins sténosantes, et que, se révélant plus tard au clinicien, elles sont bien plus souvent que les autres au delà des limites de l'opérabilité.

En suivant ces règles, on diminuera certainement de beaucoup le risque opératoire qui est encore trop élevé, et l'on obtiendra un chiffre de guérisons à longue échéance moins décevant que celui des statistiques actuelles.

Toutes les autres tumeurs sont justiciables, à notre avis, seulement d'une opération palliative. Est-ce à dire que la seule ressource soit la gastrostomie ? Nous ne le pensons pas. En effet, *la gastrostomie est une intervention déplorable* qui ne permet à ces pauvres malades condamnés aucune alimentation normale, et si l'on ajoute que les patients connaissent actuellement très bien le pronostic de la gastrostomie, on peut juger de l'effet moral d'une telle infirmité.

Nous estimons qu'il faut faire mieux. Deux autres techniques palliatives peuvent être utilisées.

La résection palliative. — Faut-il donc faire une résection quand même ? Celle-ci est couramment pratiquée. Sweet estime que beaucoup de résections sont condamnées à la récidive, mais qu'en attendant, la survie d'un malade réséqué et s'alimentant normalement est bien préférable à l'état lamentable d'une gastrostomie. C'est là encore l'opinion de Resano et de beaucoup d'entre nous.

En effet, quand nous opérons laborieusement, péniblement, une tumeur adhérente, entourée de ganglions médiastinaux, nous sommes certains d'avance de la récidive, mais nous estimons cependant qu'il vaut mieux donner au malade une survie courte mais confortable.

Par la force des choses, la résection palliative réunit donc actuellement la majorité des cas de résections pour cancer de l'œsophage publiés dans les statistiques. Nous serions d'avis de l'adopter, si elle ne se trouvait pas grevée d'une mortalité opératoire considérable. Ce sont évidemment là des opérations compliquées, longues, pour des tumeurs étendues et adhérentes suivies d'une réparation laborieuse, et il est certain que le risque est considérable. Cependant nous nous rallierions volontiers à cette technique plutôt qu'à la gastrostomie, s'il n'y avait pas une opération palliative plus simple, plus bénigne, qui est l'anastomose œsogastrique, et c'est là le but essentiel de cette communication d'aujourd'hui.

2° Anastomose palliative œso-gastrique sans résection.

Les bons cas « réséquables » doivent représenter environ 10 p. 100 des cancers de l'œsophage que l'on amène actuellement au chirurgien. Une grande partie



Fig. 4. — Schéma de l'opération d'une anastomose palliative œso-gastrique. L'estomac a été attiré par la brèche du diaphragme (D). La libération de la grande courbure de l'estomac peut être poussée aussi loin que l'on veut, car on conserve intact le pédicule coronaire stomachique.

des 90 p. 100 restants nous paraissent être justiciables d'une anastomose sans gastrostomie (probablement 50 à 60 p. 100).

Depuis six mois, nous avons réalisé dans ces cas de tumeurs inextirpables une série d'anastomoses avec des résultats satisfaisants.

Nous ne pensons pas avoir été les premiers à utiliser une semblable opération. Nous n'avons cependant trouvé aucune mention de cette opération ni dans les travaux français ni dans ceux de la langue anglaise que nous avons eu entre les mains. Garlock (1) Phemister (2) y font allusion. Plus récemment, Allison (3) rapporte deux cas d'anastomose palliative de l'œsophage avec une anse grêle et décrit brièvement une technique qui paraît fort intéressante.

La technique en est très simple. L'intervention se fait par thoracotomie gauche quand il s'agit de tumeur basse ; une fois, il existait une tumeur moyenne pour laquelle nous avons fait une gastrolyse par voie abdominale, suivie d'une thoracotomie droite.

(1) Garlock. *Surgery, Gyn. and Obs.*, 1944, **78**, 23-28 : *Journal Thor. Surgery*, 1944, **13**, 415-423.

(2) Phemister. *Journal Thor. Surgery*, 1942, **11**, 484-493.

(3) Allison. *Thorax*, 1946, **1**, 239-246.

L'exploration de la tumeur est le premier temps. Si la résection est repoussée, on pratique la libération de l'estomac à travers une incision du diaphragme. La gastrolyse est très poussée sur la grande courbure, mais on conserve intacte la petite courbure avec le pédicule de l'artère coronaire stomachique. Ainsi libérée, la grosse tubérosité de l'estomac est attirée facilement dans le thorax et anastomosée à l'œsophage au-dessus de la tumeur. L'anastomose est faite en trois plans. L'incision œsophagienne est transversale. Tous les détails techniques sont analogues à ceux de la résection. Nous aurons du reste l'occasion de les préciser dans un article ultérieur plus documenté sur la technique et les résultats.

Bien entendu, le fait d'intervenir par voie mixte abdomino-thoracique droite ou par incision du type Garlock impose des variantes techniques.

Les suites immédiates ont été fort simples, sans incidents inquiétants, et en général fort rapides.

Un malade, cependant, est décédé de syncope post-opératoire ; il s'agit, en réalité, d'une erreur d'indication sur laquelle nous reviendrons.

Dans les suites éloignées, nous notons un malade sorti rapidement, s'alimentant bien, mais chez lequel la cachexie néoplasique faisait des progrès inquiétants et anormalement rapides, et un autre mort à la quatrième semaine d'une fistule tardive de l'anastomose. Nous reviendrons sur ces cas qui comportent des enseignements précieux.

Voici le résumé des observations :

Obs. VI. — M. T... (André), cinquante ans, cancer du tiers inférieur de l'œsophage. Début de la dysphagie il y a six mois, puis progressive et continue. Le malade vomit pour se soulager ; gêne importante et douleur rétro-sternale. Amaigrissement de 6 kilogrammes. Atteinte de l'état général.

A la radiographie, tumeur du tiers inférieur de l'œsophage, sous la forme d'un défilé lacunaire irrégulier, montant depuis le cardia jusqu'à 6 centimètres. Dilatation sus-stricturale. Déficience humorale (protides) assez marquée.

Opération le 9 juillet 1947. Thoracotomie dans le 9e espace. Tumeur volumineuse, haute de 9 centimètres ; nombreuses adhérences à l'aorte, au péricarde de l'oreillette, qu'on libère très difficilement. Phrénotomie. A l'aide de celle-ci, on découvre une coulée néoplasique très marquée, envahissant la région cœliaque et faisant rejeter toute résection.

Anastomose œso-gastrique à 1 cent. 5 au-dessus de la tumeur, sans grandes difficultés, en trois plans.

Les suites sont simples, au début ; l'alimentation se fait à partir de quarante-huit heures. Vers le quatorzième jour, légère température due à un foyer de congestion pulmonaire.

Le malade sort au bout de quatre semaines, mais depuis huit jours avant sa sortie s'est installée une cachexie rapide, avec adynamie progressive, pâleur et anémie, bien que le malade s'alimente correctement et se sente en bon état. Il sort au bout de quatre semaines en très mauvais état général, condamné à très brève échéance.

Obs. VII. — M. P... (Alcide), soixante-sept ans, cancer de l'œsophage inférieur. Depuis une vingtaine d'années, le malade souffrait de dysphagie intermittente, à ce point marquée qu'il devait parfois arrêter son travail. Celle-ci était devenue continue depuis dix mois, avec régurgitations marquées, atteinte de l'état général et asthénie. A la radiographie, il existe un défilé lacunaire irrégulier de 5 centimètres de haut au niveau du tiers inférieur de l'œsophage sus-diaphragmatique. L'état général du malade permet une opération. La tension est à 20-9.

Opération le 15 octobre 1947. Thoracotomie dans le 8e espace.

Il existe une tumeur mobile de 5 centimètres de haut, entièrement sus-diaphragmatique, mais qui paraît pouvoir être enlevée. A côté de la tumeur, un ganglion volumineux est certainement envahi. Phrénotomie. L'exploration montre un ganglion volumineux au niveau de la coronaire. A ce moment, environ une heure après le début de l'intervention, le Dr Nadia du Bouchet, anesthésiste, signale que depuis quelques minutes la tension est tombée à 12-6, puis à 9-7. Malgré cela, le pouls est bien régulier, à 100, la respiration normale, sans anoxémie. On interrompt l'opération environ vingt minutes et on réanime le malade. La tension remonte à 13-8, mais ne peut absolument pas dépasser ce chiffre. Le Dr du Bouchet

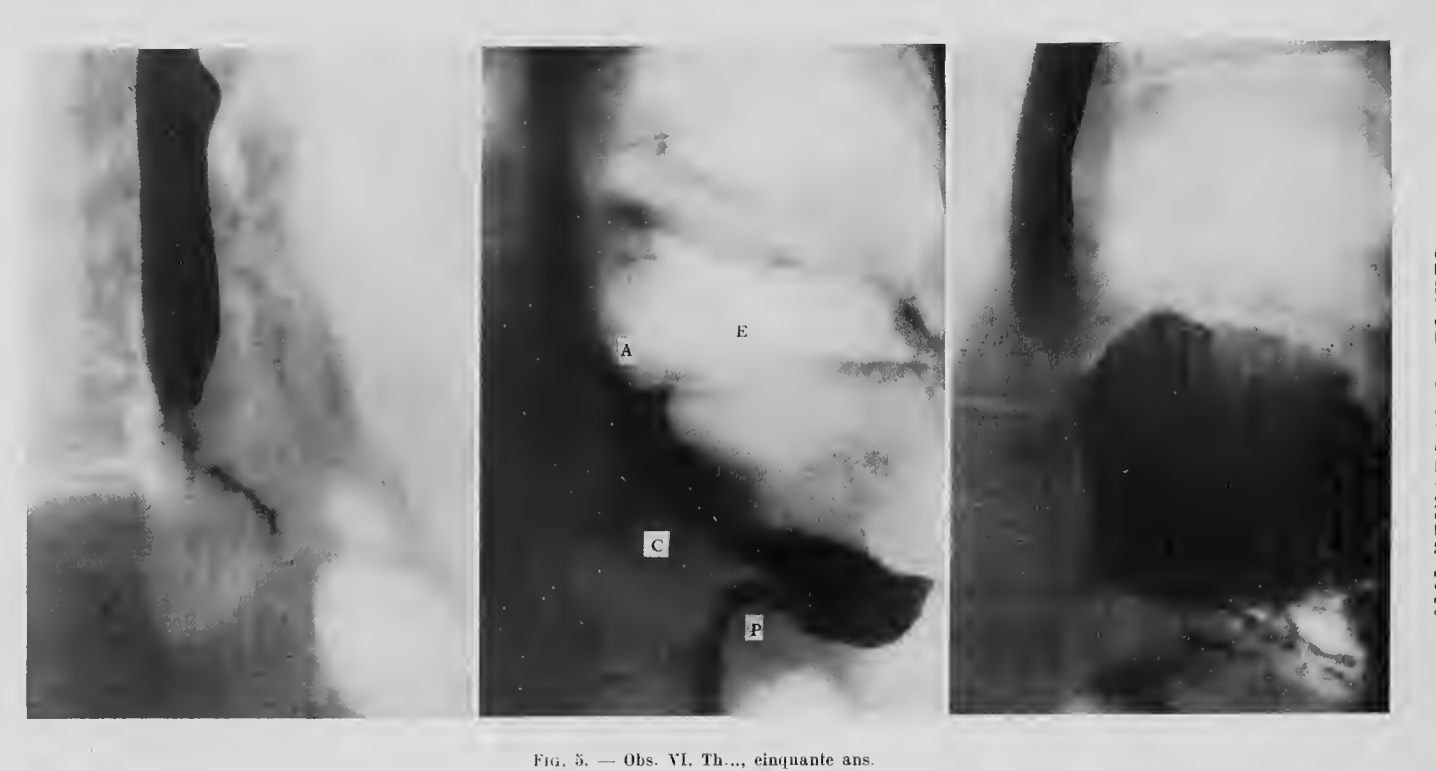


Fig. 5. — Obs. VI. Th..., cinquante ans.

A gauche. Image néoplasique susdiaphragmatique. Il existait une « coulée » sousdiaphragmatique invisible sur le cliché.

Au milieu. Vue de l'anastomose au bout de trois semaines. L'anastomose A, donne accès dans un estomac (E) susdiaphragmatique. En C, sténose néoplasique suscardiaque. P, pylore attiré a gauche.

A droite. Même image en position de Trendelenbourg. Tous les détails sont noyés; la poche à air est remplie de baryte.

estime qu'il y a des risques, au cours d'une opération très prolongée, de complications cardiaques immédiates ou dans les heures qui suivront. Dans ces conditions, on repousse la résection et on fait une anastomose œso-gastrique sus-tumorale en trois plans.

Suites très simples, aucun incident, alimentation vite normale ; le malade sort la quatrième semaine en excellent état et se croyant guéri.

Les nouvelles reçues le 27 décembre 1947 signalent qu'il a grossi de 4 kilogrammes, qu'il mange bien et de tout et qu'il est très heureux du résultat.

Obs. VIII. — M. C... (Pierre), quarante-huit ans, cancer de l'œsophage inférieur ; dysphagie depuis juillet 1947, progressive ; régurgitations fréquentes ; état général médiocre ; amaigrissement de 10 kilogrammes en trois mois ; altération de l'état général. A la radio-



Fig. 6. — Obs. VIII. C. ., quarante-huit ans.
A gauche : Image de la tumeur susdiaphragmatique. Il en existait une autre au dessous du diaphragme.
droite Vue de l'anastomose en position de Trendelenbourg.

graphie, tumeur sus-diaphragmatique de 5 centimètres de haut, avec défilé lacunaire et dilatation sus-stricturale modérée.

Oépration le 25 octobre 1947. Thoracotomie-8e espace. On peut libérer la tumeur avec difficultés, mais la phrénotomie montre qu'il existe une deuxième tumeur sous-diaphragmatique infiltrant le long de la petite courbure jusqu'à la région cœliaque et au pancréas. On renonce à la résection. Anastomose œso-gastrique au-dessus de la tumeur, en deux plans. La plèvre droite a été ouverte pendant tout le temps de l'opération.

Suites simples ; pas de température, sauf 38°5 le troisième jour ; pas de réaction pleurale ; alimentation liquide à partir du deuxième jour, puis peu à peu normale ; sort au bout de trois semaines.

Le 17 décembre 1947, le malade revu a grossi de 4 kilogrammes, mange une alimentation normale et se croit guéri.

Obs. IX. — M. F... (Alfred), cinquante-quatre ans, cancer de l'œsophage moyen. Dysphagie apparue depuis trois semaines, à marche aiguë. Douleur rétro-thoracique importante.

Régurgitation. A la radiographie, rétrécissement lacunaire, étendu depuis la bifurcation bronchique jusqu'au diaphragme. La lésion paraît, d'emblée, inextirpable.

Opération le 31 octobre 1947. *a*) On commence par un temps abdominal. On fait une gastrolyse difficile car l'estomac est adhérent. On doit faire une splénectomie à cause d'une hémorragie. On enlève une grosse métastase ganglionnaire cœliaque (épithélioma pavimenteux intermédiaire).

b) Temps thoracique. Thoracotomie dans le 10e espace droit par incision de Crafoord. Tumeur énorme étendue de l'azygos jusqu'au diaphragme et du volume d'une aorte. Sortie de l'estomac par l'orifice diaphragmatique sans aucune difficulté. Anastomose en deux plans au-dessus de l'azygos sectionnée.

Suites d'abord assez faciles ; alimentation liquide ; le malade éprouve une sensation légère d'arrêt du bol alimentaire.

La radiographie montre un faux aspect de pneumothorax total. Celui-ci est dû à la présence de l'estomac dans l'hémithorax droit qu'il remplit en entier.

L'amélioration est progressive jusque vers le vingt et unième jour, avec une température aux environs de 38°. A ce moment-là, symptômes d'épanchement pleural suppuré. Pleurotomie. On évacue un épanchement important, infecté, manifestement alimentaire. Il s'agit donc certainement d'une fistule et le malade meurt le vingt-huitième jour après la première opération.

Obs. X. — Mme B... (Marie-Thérèse), quarante-huit ans, cancer du cardia étendu à l'œsophage et à la grosse tubérosité. Dysphagie depuis quatre mois, progressivement accrue. Amaigrissement de 10 kilogrammes. A la radiographie, dans la région du cardia, descendant de 8 centimètres sur la petite courbure et remontant jusqu'au niveau du diaphragme, image lacunaire typique dont les contours sont bien circonscrits et donnent l'aspect d'une tumeur largement infiltrante.

Opération le 23 octobre 1947. Thoracotomie dans le 9e espace. L'œsophage sus-diaphragmatique est sain. Phrénotomie. Tumeur volumineuse, grosse comme une mandarine, adhérente au pancréas et pénétrant largement la région cœliaque, certainement inextirpable.

On pratique donc une gastrolyse et une anastomose œso-gastrique au-dessus de la tumeur, au niveau du tiers inférieur de l'œsophage.

Suites opératoires : normales ; compliquées vers le quinzième jour d'une petite suppuration pariétale évoluant spontanément. L'alimentation est reprise progressivement à partir du quatrième jour. Cependant, il semble y avoir une gêne à l'évacuation de l'estomac que la malade traduit par une impression de plénitude. Amélioration progressive. La malade quitte l'hôpital vers la troisième semaine.

Les nouvelles reçues un mois après montrent que la malade s'alimente encore difficilement, néanmoins, beaucoup mieux qu'avant, qu'elle a grossi de 3 kilogrammes et que son état général est meilleur.

Obs. XI. — M. C... (Fidèle), cinquante ans, cancer étendu de l'œsophage inférieur. Dysphagie depuis trois mois. Régurgitations importantes. Amaigrissement de 10 kilogrammes. Asthénie. Etat général médiocre. A la radiographie, rétrécissement lacunaire étendu sur 10 centimètres de haut à partir du cardia et remontant donc largement dans la cavité thoracique. Mais, en outre, ce malade est un ancien tuberculeux pulmonaire et la radiographie montre dans les deux poumons des lésions anciennes du sommet semblant avoir évolué vers la sclérose et actuellement silencieuses. Le malade accuse comme troubles fonctionnels des crises asthmatiformes et de la bronchite chronique.

Opération le 20 décembre 1947. Thoracotomie dans le 8e espace. Phrénotomie pour exploration. La tumeur a environ 8 centimètres de haut, mais il existe des ganglions sus-diaphragmatiques importants et surtout le foie est infiltré en entier par un nombre considérable de noyaux cancéreux secondaires. Dans ces conditions, on hésite à ne rien faire. Mais étant donné la facilité des suites des opérations antérieures, on se décide à faire quand même une anastomose œso-gastrique. Celle-ci est faite sans difficultés avec une durée de trois heures, suivant la technique habituelle. Entre l'anastomose et la tumeur, pour éviter tout passage de particules alimentaires sur celle-ci, on pratique une ligature de l'œsophage pour exclusion, à l'aide d'un lacet de coton. La fin de l'opération se passe correctement. Le malade paraît en bon état. Il meurt de syncope brutale une heure et demie après l'opération, sans qu'on puisse rien tenter d'utile.

Nous ajouterons une observation de rétrécissement de l'œsophage inférieur

par caustique, pour lequel nous avons fait une anastomose œso-gastrique sous-aortique :

Obs. XII. — M. A... (Maurice), vingt-sept ans, rétrécissement de l'œsophage par caustique (absorption de potasse il y a dix-sept ans). Dysphagie très accentuée. Le malade ne se nourrit que de liquides. Echec complet des dilatations. Amaigrissement important depuis quelque temps. Fatigue générale et altération de l'état général.

A la radiographie, rétréeissement filiforme de tout l'œsophage inférieur haut de 10 à 12 centimètres. Au-dessus, dilatation importante.

Opération le 17 septembre 1947. Thoracotomie dans le 7e espace. Découverte du rétré-



Fig. 7. — Obs. XII. A..., vingt-sept ans.
A gauche. Image du rétrécisssment inflammatoire par ingestion de caustique. Autour de ce défilé filiforme et rectiligne, l'œsophage enflammé formait un manchon volumineux congestionné et adhérent.
A droite. Vue de l'anastomose au bout de trois semaines. Le passage diaphragmatique est visible comme un rétrécissement brusque.

cissement. L'œsophage rétréci a un aspect inflammatoire ; il est très volumineux, rouge, adhérent et saigne au moindre contact. La résection de ce rétrécissement paraît une opération un peu risquée. Au-dessus, l'œsophage est dilaté juste au-dessous de la crosse aortique. On décide de faire une simple anastomose sans résection. Phrénotomie pour libérer l'estomac. La gastrolyse est difficile car l'estomac adhère à la paroi du fait d'une gastrostomie antérieure et pour laquelle on doit faire une incision spéciale. Anastomose œso-gastrique sous-aortique, difficile à cause du siège élevé.

Les suites sont simples, à part une tachycardie durant quatre jours (120, 150), améliorée par la quinidine. L'alimentation est d'abord un peu difficile, le malade semblant mal évacuer son estomac du fait du passage diaphragmatique rétréci ; puis celle-ci s'améliore progressivement ; le malade sort au bout d'un mois et les nouvelles reçues, récentes, montrent une alimentation correcte et de plus en plus normale et un accroissement de poids. Le malade se sent guéri.

Nous désirons revenir sur quelques points de ces observations, pour préciser les indications et les contre-indications de cette technique.

Nous avons eu un décès immédiat après l'intervention, imputable à ce que nous avons dépassé les limites raisonnables des indications opératoires.

Ce malade, porteur d'une *tumeur de l'œsophage inférieur, était un ancien tuberculeux pulmonaire porteur d'une sclérose bilatérale importante ;* l'état général était médiocre. Lors de la thoracotomie gauche, la tumeur s'est montrée inextirpable. Nous avons pratiqué par une incision diaphragmatique l'exploration de l'abdomen : le foie *était entièrement farci dans ses deux lobes d'une grande quantité de nodules néoplasiques. Il aurait été raisonnable de ne rien faire,* mais les opérations antérieures d'anastomose avaient été tellement aisées et rapides de suites que nous avons décidé de faire quand même une anastomose œsogastrique. Celle-ci fut faite sans difficultés, en trois heures en tout ; pendant toute la durée, la condition du malade fut excellente sous l'anesthésie, avec une tension à peine baissée ; mais environ une demi-heure après la fin de l'opération, une syncope brutale emporta le malade subitement, sans qu'on puisse y remédier.

Cette mort subite est bien connue chez ces malades porteurs d'un néoplasme secondaire du foie, même après une simple laparotomie exploratrice. Il aurait mieux valu ne rien faire, encore que l'on puisse objecter que le pronostic de la maladie elle-même permet dans un cas analogue toutes les tentatives, même déraisonnables.

Le premier cas d'anastomose fait par nous comporte aussi un enseignement. Cet opéré a eu des suites fort simples et aussitôt s'alimenta correctement. Il était très satisfait de son état, mais nous avons vu apparaître au bout de quelques jours une cachexie anormalement rapide ; il est possible que ce fait soit dû aux manœuvres importantes que nous avons pratiquées sur cette tumeur pour essayer de l'enlever. Il s'agissait d'un volumineux cancer de l'œsophage inférieur. Pendant plus d'une heure et demie nous avons essayé de le disséquer et nous avons dû y renoncer devant une propagation abdomino-cœliaque. Finalement, nous avons fait une anastomose. C'était notre premier cas.

Pour l'avenir, *nous estimons qu'il ne faut pas tenter de libérer une tumeur si elle semble adhérer ;* mieux vaut y renoncer de suites. Certes, il faut faire une exploration soigneuse, mais ne pas tenter la résection si elle paraît dangereuse. Dans le doute, nous nous décidons pour l'anastomose et non pour la résection.

A ce point de vue, une bonne manœuvre exploratrice sans gravité consiste *à ouvrir d'emblée la plèvre opposée et à y passer la main.* On a ainsi la tumeur entre deux doigts et il est plus facile d'en reconnaître l'étendue et les limites.

Retenons au surplus que pour un chirurgien aussi audacieux que Resano, tout cancer de l'œsophage, dont la longueur dépasse 8 centimètres, est inextirpable car il a d'autant progressé en largeur.

L'observation n° 7 nous montre que *le chirurgien doit tenir un compte absolu de l'avis de son équipe ; l'anesthésiste et le réanimateur, voire le cadiologue, donnent leurs indications ; il faut les suivre.*

Ce malade était un bon cas, local (petite tumeur mobile), et l'état général était assez bon ; mais il était hypertendu. Au bout de une heure d'anesthésie, le Dr du Bouchet, qui l'endormait, m'a signalé que depuis le début la tension était tombée à 9-7 et qu'on ne pouvait la faire remonter correctement malgré la réanimation. L'opéré était bien coloré, le pouls à 100 et la respiration calme ; néanmoins, le Dr du Bouchet estimait que le dérèglement de la tension, prolongé pendant plusieurs heures, risquait d'entraîner des troubles graves vers la fin ou après l'opération (infarctus du myocarde). Nous avons donc, dans ces conditions, fait seulement une anastomose qui a été parfaitement supportée.

Enfin, un de nos malades est décédé au bout de trois semaines, après une fistule tardive de l'anastomose.

Il pose le problème des opérations pour tumeur haute par voie droite au cours desquelles, à travers le simple orifice diaphragmatique, on fait monter non pas seulement un petit moignon gastrique, comme après la résection, mais tout l'estomac retourné.

Certes, chez ce malade, la coronaire stomachique avait été conservée ; le passage par le diaphragme avait été aisé ; mais on peut concevoir qu'il existait une gêne circulatoire et une gêne de l'évacuation de l'estomac, qui ont été à l'origine de la fistule tardive.

Ce qui fait penser à cette pathogénie, c'est que les radiographies immédiates après l'opération ont montré une dilatation énorme de l'estomac, à ce point qu'il a rempli tout l'hémithorax droit et même a été pris pour un pneumothorax total.

Il nous faudrait évidemment d'autres exemples pour conclure, mais il faut probablement s'engager avec prudence dans les anastomoses hautes sus-aortiques.

En résumé, nous avons été frappés de la *simplicité des suites de cette opération.* Les malades s'alimentent vite. Au début, il y a encore une gêne, due probablement au passage diaphragmatique au niveau duquel s'ajoute un demi-volvulus gastrique, mais ces troubles s'amendent et les malades, ravis de s'alimenter mieux, puis normalement, sont enchantés du résultat.

Nous avons dès maintenant la certitude que *l'anastomose est bien plus bénigne que la résection. Elle ne doit pas, bien entendu, entrer en balance avec la résection curatrice, chaque fois que celle-ci est possible, mais elle nous paraît plus logique que la résection palliative dont le pronostic opératoire est fort sombre et l'avenir éloigné probablement pas meilleur que l'anastomose.*

En conclusion, voici nos directives actuelles :

Chaque fois que, comme nous l'avons dit plus haut, du fait de l'état général, de la conduite de l'anesthésie-réanimation, ou d'après les conditions locales, la résection se présente comme dangereuse ou décevante dans son résultat éloigné, nous pratiquons une anastomose.

Certes, celle-ci ne permet pas une survie éloignée, et si nos malades vivent encore, le résultat est trop récent pour donner des précisions sur la durée. Il est probable que nous obtiendrons les mêmes survies, au moins, qu'après la gastrostomie, ce qui fait du reste une durée intéressante pour les cancers bas, cardiaques, qui semblent évoluer plus lentement(comme bon nombre de cancers orificiels). Il est même possible que l'alimentation plus normale et plus variée que par une gastrostomie permette, grâce au confort du malade, une survie plus longue, à l'aide d'une intervention à peine plus grave que la gastrostomie.

Reste cependant entière la question des tumeurs hautes.

En effet, on ne peut songer à exécuter par la voie transthoracique gauche une anastomose œsogastrique au-dessus de l'aorte, et le décroisement aortique est, bien entendu, impossible, puisqu'on ne sectionne pas l'œsophage. Il faut donc alors, de toute nécessité, utiliser une thoracotomie droite, comme nous l'avons fait une fois (avec insuccès), par où l'on monte soit l'estomac, soit le grêle, libérés lors d'une laparotomie préliminaire. Ces opérations nous paraissent plus difficiles, plus graves, et il faut évidemment les envisager avec prudence.

Le but de cette communication n'est pas, comme nous l'avons dit plus haut, de diminuer l'intérêt de la résection du cancer de l'œsophage, mais nous estimons qu'il ne faut entreprendre une opération de cette gravité que si elle a des chances sérieuses de réussir et de durer ; sinon, il vaut mieux exécuter l'opération que nous vous préconisons aujourd'hui. Elle est beaucoup plus bénigne ; les suites en sont d'habitude très simples ; le malade se croit guéri et s'alimente normalement au bout de peu de temps. Son exécution est aisée pour tout chirurgien entraîné à cette technique. Bien entendu, le schéma opératoire sur lequel, au surplus, nous reviendrons, n'est pas définitif ; il doit comporter des variantes telles que celles que l'on peut imaginer pour exclure la tumeur du passage des aliments (ligature entre la tumeur et l'anastomose par un lacet de

colon, comme nous l'avons fait une fois, ou même section de l'œsophage en amont de la tumeur avec implantation du bout proximal dans l'estomac).

Toutes ces techniques doivent être étudiées ; l'avenir nous dira laquelle ou lesquelles sont préférables suivant les cas, et nous renseignera sur la durée moyenne de survie de ces malades. Nous estimons dès maintenant que l'anastomose œso-gastrique constitue une intervention dont la place doit être importante dans la chirurgie de l'œsophage thoracique.

A propos de sept résections de l'œsophage thoracique pour cancer, avec anastomose œsophago-gastrique, suivies de guérison opératoire,

par MM. **Alain Mouchet** et **Paul Orsoni.**

Nous avons eu l'occasion d'opérer dans le service de notre maître le Dr R. Toupet, du 17 octobre 1947 au 2 janvier 1948, 9 sujets atteints de cancer de l'œsophage thoracique et sur ces 9 résections nous avons obtenu 7 guérisons opératoires.

Voici nos observations :

Observation I. — M. Cat... (Joseph), cinquante-six ans, nous est adressé le 27 septembre 1947 par le Dr Causse (de Béziers) pour un néoplasme de l'œsophage inférieur.

Histoire clinique : début par une dysphagie soudaine dans les premiers jours de juin 1947. Le malade n'attache pas d'importance à cette dysphagie qui ne se reproduit pas immédiatement. Par contre, il se sent fatigué et commence à maigrir. En août, la dysphagie reparait et s'accentue. Du 1er au 10 septembre, la dysphagie va en s'accentuant quel que soit le soin que le malade apporte à fragmenter ses aliments. Anorexie, constipation avec, semble-t-il, du mélæna (selles noires). Amaigrissement manifeste mais non évalué. Le 12 septembre un examen radiologique montre, au tiers inférieur de l'œsophage, un défilé assez étroit situé au niveau de l'hiatus diaphragmatique et dépassant en haut le diaphragme de 3 centimètres environ. Au niveau de la zone sténosée, sur la face postérieure de l'œsophage, on note une petite déformation en encoche à contour irrégulier. Franchissement normal du cardia.

Œsophagoscopie le 20 septembre (Dr Causse) avec biopsie : épithélioma cylindrique avec, par places, des formations pseudo-glandulaires. Chorion largement infiltré. En surface, le revêtement épithélial est malpighien et indemne (Dr Guibert, Montpellier).

A son entrée, le 27 septembre, M. C... est dans un état inquiétant : il a fait la veille de son départ de Béziers une hématémèse. Il a eu une syncope en cours de route et est encore extrêmement pâle. Une numération globulaire immédiate donne : 1.690.000 globules rouges et 11.000 globules blancs. Transfusion, 300 grammes. Le 28 : transfusion, 500 grammes. Le 29 : plasma, 500 grammes. Le 30 : transfusion, 500 grammes. Transfusions de 300 grammmes les 4, 8, 10, 13 et 15 octobre. Les numérations globulaires successives montrent une augmentation constante et régulière des hématies qui, le 16 octobre, sont à 4.040.000. Cet homme reçoit en plus du sang, du plasma, des vitamines, des protéolysats et un régime à haute valeur calorique. Malgré cela il maigrit de 1 kilogramme. Ses examens pré-opératoires sont favorables : protides, 75 grammes ; électro-cardiogramme normal.

Opération le 17 octobre 1947. Opérateur : M. Alain Mouchet. Anesthésie : cyclopropane puis éther oxygène en circuit fermé. Intubation trachéale (sonde à ballonnet).

Thoracotomie gauche. Résection de la 8e côte. Incision de la plèvre médiastinale après section et hémostase du ligament triangulaire. La tumeur, longue de 4 centimètres environ, est mobile. Incision radiée du diaphragme. Libération de la grande courbure de haut en bas jusqu'au voisinage du pylore. Libération progressive de la grosse tubérosité par section des vaisseaux courts venus de la splénique. Libération de l'œsophage au niveau de l'hiatus diaphragmatique. Le ligament gastro-hépatique est coupé après hémostase préventive. Il ne reste plus que la coronaire qui est liée au ras de son origine et coupée entre deux ligatures. On coupe l'estomac à 3 centimètres au-dessous du cardia. La tranche gastrique est suturée en trois plans au lin. Le segment inférieur de l'œsophage soigneusement protégé est relevé vers le haut et on libère la tumeur en sectionnant progressivement le méso-œsophage. On

dépasse en haut de 2 à 3 centimètres la tumeur. Anastomose œsophago-gastrique par implantation termino-latérale de l'œsophage sur la face antérieure du corps de l'estomac (procédé de Resano). L'estomac est amarré aux plans fibreux péricostaux. Fermeture du diaphragme à points séparés au lin. Pénicilline dans la plèvre. Réexpansion du poumon. Sonde de Pezzer passant par une contre-incision déclive postérieure. Paroi par sutures étagées au lin. Surjet au lin sur la peau.

Examen histologique de la pièce : épithélioma cylindrique. Il existait au niveau du cardia un ganglion du volume d'une noisette, très dur qui, au microscope, s'est révélé presque entièrement métastasié.

Perfusion de sang : 1 lit. 500 pendant l'opération.

Suites : oxygène continu pendant vingt-quatre heures. Pénicilline : 300.000 unités. Jusqu'au troisième jour, température entre 38 et 39°. Puis la fièvre tombe et, à partir du septième jour, le malade est apyrétique. Les 17, 18, 19 et 20 octobre, transfusion de 280 grammes. Le 18 octobre, lendemain de l'opération, on évacue 250 c. c. par le drain pleural. Le 19, on n'évacue plus que quelques centimètres cubes, de même le lendemain. Par la suite, l'aspiration par la Pezzer ne donne plus rien. Néanmoins on ne l'enlève que le dixième jour. L'opéré est levé le cinquième jour. Vingt-quatre heures après l'opération, il commence à boire. Le sixième jour, il prend des crèmes et des œufs. Le douzième jour, il mange de la viande hachée, des purées, du jambon. A noter l'existence de diarhée (3 à 4 selles liquides par jour) pendant une quinzaine de jours.

Le 17 décembre, M. C... quitte le service, guéri.

Des radios faites le 8 novembre montrent que l'estomac s'évacue mal : à jeun, présence de liquide de stase dont le niveau remonte très près de l'anastomose œsophago-gastrique. Estomac dilaté avec grosse poche à air. Sur de nouveaux clichés pris le 9 janvier, le transit est parfait : pas de liquide de stase. Poche à air très réduite.

Nous avons reçu, il y a une huitaine de jours, d'excellentes nouvelles de cet opéré.

Obs. II. — M. B..., cinquante-sept ans. Envoyé de Cherbourg par le Dr Le Noël. Entré le 22 octobre 1947. Dysphagie depuis mai 1947. Amaigrissement de 10 kilogrammes en deux mois. Poids à l'opération : 59 kilogr. 800.

Siège de la tumeur : œsophage moyen sur une hauteur d'environ 8 centimètres.

Examens pré-opératoires : urée, 0,35 ; G. R., 4.560.000 ; G. B., 8.400 ; Electrocardiogramme normal.

Intervention le 30 octobre 1947 (Dr Orsoni). Anesthésie : protoxyde, éther, oxygène ; canule intratrachéale à ballonnet. Résection par voie abdominale et thoracique droite combinées, suivie d'anastomose haute sus-azygo-aortique. Durée : *sept heures.*

Particularités opératoires :

1° *Temps abdominal :* rien de particulier ; 2° *Temps thoracique :* résection de la 6e côte droite. Section col 5e et 4e ; plèvre symphysée ; tumeur adhérente à la plèvre médiastine droite et à une petite languette pulmonaire et s'étendant sur 10 centimètres de haut, de 5 centimètres au-dessus du diaphragme, à 1 centimètre de l'azygos ; ouverture délibérée de la plèvre gauche pour libérer la tumeur ; adhérence au bord supérieur de la veine pulmonaire inférieure gauche. Blessure de la veine sur 1 centimètre. Réparation par un surjet au fil de lin 00. Adhérence à la face postérieure de la bronche gauche. Petite blessure suturée au lin. Fixation d'un fragment de muscle. Ablation de la tumeur paraissant complète. Anastomose haute sans résection gastrique (œsophage sectionné au cardia), sur la face antérieure de la poche à air, suivant la technique de Resano.

La tension artérielle n'est jamais descendue au-dessous de 10.

Réanimation : 2 litres sang (au cours de l'opération) + 1 lit. 5 de sérum. Anesthésie excellente. Ouverture des deux plèvres très bien supportée.

Suites opératoires : bonnes et s'améliorant rapidement.

1° *Le drainage :* l'aspiration ne donne rien : le drain est enlevé le treizième jour.

2° *Œdème en pèlerine bilatéral*, plus marqué à droite, surtout postérieur du troisième au treizième jour, s'effaçant rapidement à partir du huitième jour.

3° *La diarrhée :* apparue le troisième jour, atteignant dès le quatrième jour 10 selles par jour, diminuant le treizième jour pour disparaître le dix-septième.

4° *Des crachats hémoptoïques :* peu abondants le quatorzième jour et continuant les jours suivants, sporadiquement.

5° Le malade prend le train pour Cherbourg un mois après l'opération, en excellent état. Pénicilline pendant vingt jours : dose totale 9 millions d'unités.

Nouvelles reçues le 29 décembre : « Ma santé est aussi excellente que possible. J'ai toujours

bon appétit, mais mon estomac ne peut contenir tout ce que je veux lui offrir ! Si je mange trop, j'attrape mal au ventre. Je dors mes nuits entières. »

Pièce opératoire : épithélioma spino-cellulaire à globes cornés. Le ganglion soumis à l'examen est métastasié.

Obs. III. — Tho... (Louis), soixante et un ans, entre dans le service le 18 octobre 1947, pour un néoplasme de l'œsophage thoracique moyen. Cet homme est assez amaigri (poids, 45 kilogr. 900). Il est apyrétique, légèrement anémique (3.500.000 globules rouges, 13.800 globules blancs). Préparation pré-opératoire : transfusion, 250 grammes ; injections quotidiennes de 500 grammes de plasma. Le 21 octobre, sa formule hématologique est revenue à la normale : 4.910.000 globules rouges, 8.600 globules blancs, 95 p. 100 d'hémoglobine. L'urée est à 0,40. Ni sucre, ni albumine dans les urines. Protides totaux, 79 grammes. Le cœur est cliniquement, radiologiquement et électriquement normal. Tension artérielle, 11-6,5. Ce malade reçoit chaque jour une ampoule d'Oberval intraveineuse et à son régime est adjoint une quantité importante de vitamines (complexe B et vitamine C). Quatre jours avant la date fixée pour l'intervention, la pénicilline est injectée par voie intramusculaire à raison de 200.000 unités par jour.

Opération le 31 octobre (opérateur : Alain Mouchet). — Anesthésie : éther, oxygène en circuit fermé. Tubage trachéal (tube à ballonnet). Perfusion de sang conservé : 2 litres.

Premier temps : Incision médiane sus-ombilicale. La libération gastrique est commencée par la grande courbure : section du ligament gastro-colique après ligatures des petits vaisseaux, ligature puis section de l'artère gastro-épiploïque gauche et des vaisseaux courts venus de la splénique. Ligature facile de la coronaire stomachique au ras de son origine sur le tronc cœliaque. Pas de ganglions visibles. Ligature du ligament gastro-hépatique. On achève alors la libération de la calotte tubérositaire et de l'œsophage abdominal par section du péritoine. On s'aperçoit à ce moment que le bord antérieur de la rate a été coupé par le bord d'une valve. L'hémostase s'avérant impossible, on fait rapidement une splénectomie. Rien ne saigne plus. Fermeture de la paroi en deux plans au lin.

Deuxième temps : L'opéré est alors couché sur le côté gauche. Incision thoracique, parallèle à la 8e côte. Résection de cette côte sur toute sa longueur. Section du col des 7e et 6e côtes. Hémostase des espaces intercostaux correspondants. Ouverture de la plèvre. Incision de la plèvre médiastinale. La tumeur œsophagienne, longue d'environ 7 centimètres, remonte en haut presque jusqu'au bord inférieur de la crosse de l'azygos dont elle n'est séparée que par 1 centimètre environ. Section de la crosse de l'azygos entre deux ligatures.

On entame la dissection de l'œsophage, de bas en haut : la tumeur adhère en bas au péricarde et à la veine pulmonaire inférieure droite, ainsi qu'au lobe inférieur du poumon. La libération progresse lentement et, pour la faciliter, on décide de couper l'œsophage au niveau du cardia, de façon à se servir de l'œsophage « tracteur ». Section de l'estomac qui a été préalablement et très facilement amené dans le thorax. Le bout œsophagien est soigneusement protégé. Suture de l'estomac en 3 plans (muco-muqueux, séro-musculaire, séro-séreux), par surjets au lin fin.

En maintenant relevé et attiré vers le haut l'œsophage inférieur, on reprend la dissection de la zone tumorale : le cancer adhère à la bronche gauche et la libération doit s'effectuer en plusieurs points aux ciseaux. Finalement, la dissection s'achève. L'hémostase est très bonne. Anastomose œsophago-gastrique par le procédé de Resano. Suspension de l'estomac au bord droit de la plèvre. Pénicilline, 500.000 unités dans la plèvre. Fermeture du thorax en 4 plans au lin. Une sonde de Pezzer est glissée dans la plèvre par une contre-incision déclive.

Suites opératoires : L'intervention a duré quatre heures, mais l'anesthésie, qui n'a pas été donnée par notre anesthésiste habituelle, a été de mauvaise qualité. Dans la soirée, à 18 heures, l'opéré ne s'est pas encore réveillé : il n'a pas repris conscience et il n'a ni réflexes tendineux, ni réflexe cornéen ; oxygène continu, lobéline, caféine, strychnine. Il se réveille seulement vers 7 heures du soir. Le lendemain, dans la matinée : tension artérielle, 12-8 ; pouls, 120 ; température, 38°. Respiration 35 à la minute. Evacuation de la plèvre. Liquide sanglant, environ 550 c. c. Mort à 14 heures.

Une radiographie, faite le matin, montrait que le pôle supérieur de l'estomac répond à la 5e côte.

Obs. IV. — Mme M... (Marie-Louise), soixante et un ans, entre dans le service le 27 octobre 1947 pour un néoplasme de l'œsophage inférieur. Premiers symptômes en août 1947 : dysphagie brusque pour les solides (pain, viande). Pas de douleurs mais sensation de gêne, au cours de la déglutition. Amaigrissement (5 à 6 kilogrammes depuis le début de 1947).

Le 14 octobre, devant la persistance des symptômes, on fait un examen de la traversée œsophagienne, qui révèle l'existence d'une sténose de l'œsophage inférieur, s'étendant sur les 6 derniers centimètres de l'œsophage thoracique, laissant libre le cardia et la grosse tubérosité. Femme amaigrie mais non cachectique. Tension artérielle, 11-7.

Examens pré-opératoires. — Formule sanguine : 4.510.000 globules rouges, 7.400 globules blancs. Urée, 0,35. Temps de saignement, quatre minutes. Temps de coagulation, sept minutes. Protides, 110. Densité du sang, 1,058. Densité du sérum, 1,028. Electrocardiogramme normal. Ni sucre. Ni albumine dans les urines. Préparation pré-opératoire : plasma, sérum glucosé, vitamines. Protéolysats (Oberval).

Opération le 6 novembre (opérateur : Alain Mouchet). — Anesthésie penthotal. Protoxyde. Ether, oxygène. Circuit fermé. Intubation trachéale. Durée de l'anesthésie, quatre heures trente minutes.

Perfusion sang conservé : 1 lit. 500.

Résection de l'œsophage et anastomose œsophago-gastrique intrathoracique par voie transpleurale gauche.

Thoracotomie gauche. Incision parallèle à la 8e côte. Résection sous-périostée de la 8e côte. Section du col de la 7e. Ouverture de la plèvre. Section du ligament triangulaire et incision de la plèvre médiastinale. La tumeur est explorée, elle paraît enlevable.

Incision radiée du diaphragme. Libération de la grande courbure de l'estomac de haut en bas. Ligature des vaisseaux courts, puis de la gastro-épiploïque gauche. Section du ligament gastro-colique jusqu'au voisinage du pylore. Libération de la face postérieure de la calotte tubérositaire et de l'œsophage dans sa traversée de l'hiatus.

La coronaire est liée et coupée au ras de son origine : un petit ganglion dur se trouve dans la faux de la coronaire. Section de l'estomac, à peu près horizontale, partant sur la petite courbure à deux doigts au-dessous du cardia. Suture des parois gastriques en 3 plans au lin. Progressivement on libère l'œsophage de bas en haut : hémostase du méso-œsophage. La tumeur est dépassée largement. Anastomose œsophago-gastrique (procédé de Resano) au lin fin. Suspension de l'estomac qui est amarré par trois points à la plèvre médiastinale. Fermeture du diaphragme au lin. Pénicilline intrapleurale. Fermeture de la paroi thoracique en 3 plans au lin. Drainage déclive par sonde de de Pezzer.

Examen histologique de la pièce : Epithélioma cylindrique de type colloïde. Ganglion non métastasié.

A noter que la plèvre droite a été ouverte très bas, juste au-dessus du diaphragme, pendant la libération de la tumeur. Suites opératoires d'abord simples. Le lendemain de l'opération, aspiration par le drain pleural : 500 c. c. de liquide sanglant. Dans la soirée, on évacue 75 c. c.

Le quatrième jour, apparition d'un météorisme abdominal inquiétant avec arrêt des gaz et clapotage central. On installe une aspiration duodénale continue qui est laissée en place quatre jours. Sérum intraveineux isotonique et hypertonique. Prostigmine intraveineuse et sous-cutanée. Le transit intestinal se rétablit. Ablation du drain pleural le onzième jour. Par la suite, on est obligé de ponctionner un épanchement pleural gauche séro-fibrineux et amicrobien (29 novembre).

La malade rentre chez elle le 16 décembre. Des clichés, pris après absorption de gélobarine, montrent un excellent fonctionnement de l'anastomose et l'absence de toute dilatation gastrique Pas de liquide de stase.

Nous avons reçu tout récemment d'excellentes nouvelles de cette malade.

Obs. V. — M. Aspl... (Roméo), trente-deux ans, entre dans le service le 29 novembre 1947. Début par dysphagie fin juillet 1947 : les solides (pain, viande) ne passent qu'avec une gorgée de liquide. Cette dysphagie d'apparition brusque persiste en août et septembre. Les liquides eux-mêmes passent en déterminant une sensation de gêne et même parfois de brûlure rétrosternale. En octobre, apparition de régurgitations glaireuses. Fin octobre, accentuation de la dysphagie. Le Dr Causse, de Béziers, voit cet homme et aussitôt pratique une œsophagoscopie (22 novembre).

« A 25 centimètres des arcades dentaires, néoformation en virole se laissant dilater par le tube, mais ayant en quelques points effondré cette muqueuse et paraissant dans la lumière œsophagienne. La hauteur de l'envahissement est de 6 à 7 centimètres ; l'œsophage ne paraît pas fixé. Biopsie. L'examen anatomo-pathologique de la biopsie, effectué en trois points, a donné les résultats suivants : prolifération des éléments glandulaires de la paroi œsophagienne qui réalise l'aspect de l'épithélioma cylindrique à son début. L'infiltration cancéreuse n'est pas très marquée. L'épithélioma malpighien de revêtement ne participe pas à la prolifération épithéliomateuse. »

Des radiographies de l'œsophage, faites le 25 novembre, montrent un rétrécissement permanent et rigide se projetant sur 8 centimètres environ et dont la limite supérieure se situe à 23 centimètres des arcades dentaires. Perméabilité de ce segment œsophagien relativement conservée, mais le passage de la baryte s'effectue par un canal étroit occupant la partie postérieure de la lumière œsophagienne, la partie antérieure apparaissant, par contre, le plus souvent, non imprégnée et vraisemblablement occupée par des proliférations plus ou moins bourgeonnantes de la paroi (fig. 1).

Il s'agit d'un homme pesant 55 kilogrammes, qui dit n'avoir que légèrement maigri. Pas de fièvre. Pas de douleurs fixes dans le dos. Voix légèrement voilée, mais l'examen laryngoscopique montre des cordes vocales normales. Une bronchoscopie (Dr Lecœur) donne les renseignements suivants : la paroi postérieure de la trachée bombe, mais la muqueuse est saine et mobile. Pas de propagation macroscopiquement visible.



FIG. 1.

Examens spéciaux : Urée, 0,40. Bordet-Wassermann négatif. Temps de saignement, deux minutes et demi. Temps de coagulation, neuf minutes. Electrocardiogramme normal. Tension artérielle, 11-7. Densité du sang, 1,057. Protides, 74.

Préparation : plasma-vitamines. Pénicilline en aérosols (200.000 unités par jour). Régime à haute valeur calorique.

Opération le 11 *décembre* (opérateur : Alain Mouchet). — Anesthésie en circuit fermé. Protoxyde : éther, oxygène + pentothal. Début à 9 heures. Terminée à 14 h. 45. Durée de l'intervention : de 9 h. 10 à 14 h. 15.

Pendant l'opération : 1 lit. 500 de sang conservé et 800 c. c. de sérum glucosé en perfusion.

Premier temps : Incision médiane sus-ombilicale. Libération de l'estomac en commençant par la section du ligament gastro-côlique. En arrivant sur le méso gastro-splénique on constate que la partie haute de la grande courbure gastrique est littéralement encastrée dans le hile de la rate, rendant impossible toute ligature des vaisseaux courts. La splénectomie indispensable est rapidement faite. Libération de la calotte tubérositaire et de la face postérieure de l'estomac. Ligature de la coronaire au ras de son origine. Section après hémostase du ligament gastro-hépatique et du méso-œsophage au niveau de l'hiatus. Fermeture de la paroi en un plan total au gros lin.

Deuxième temps : Thoracotomie droite. Résection de la 4e côte. Section du col de la 3e. Ligature sur la crosse de l'azygos et section de cette crosse. Exploration de la tumeur :



Fig. 2.

7 centimètres de longueur environ. Limite supérieure à 2 centimètres au-dessus de la crosse. Libération assez pénible de l'œsophage inférieur. On attire l'estomac dans le thorax et on sectionne l'œsophage au niveau du cardia. Suture de l'estomac en 3 plans au lin fin. On attire l'œsophage vers le haut et on dissèque la zone tumorale : la tumeur semble adhérer en arrière à la bronche et surtout à la trachée qu'elle refoule, mais on trouve un plan de clivage et finalement on dépasse la limite supérieure de la tumeur. L'anastomose est faite absolument au sommet du thorax. Procédé de Resano. Malgré la hauteur de l'anastomose qui tend à disparaître de la plèvre pour s'enfouir dans la base du cou, l'estomac ne tire pas. On l'amarre d'ailleurs à la plèvre médiastinale. Pénicilline intra-pleurale, 500.0000 unités ; contre-incision déclive par laquelle on glisse une sonde de Pezzer. Fermeture du thorax par plans étagés au lin.

Suites : Simples. Le 12, on évacue en 2 fois de la plèvre 700 c. c. de liquide hématique. Le 13, on en retire 250 c. c. ; le 14, on n'évacue que quelques centimètres cubes. Le 18, la sonde de de Pezzer tombe dans le pansement. Le 13, aspiration bronchique qui ramène du muco-pus. Le 16, un cliché radiographique montre que l'estomac s'évacue très mal : il est

distendu par du liquide de stase. Passage d'une sonde de Levine et aspiration à la seringue qui ramène 1 litre de liquide couleur purée de pois. Le 17, l'opéré est autorisé à manger des crèmes et des œufs. Le 18, s'installe une diarrhée abondante qui durera une quinzaine de jours et fatiguera beaucoup le malade. Pénicilline (par voie générale et en aérosols, jusqu'au 31 décembre : au total , 10.400.000 unités).

Sort du service le 15 janvier, pour regagner Béziers. Avant son départ (le 3 et le 10 janvier), ce malade a été radiographié après absorption de gélobarine. L'estomac est aux trois quarts rempli de liquide de stase (fig. 2). L'anastomose sur les clichés de face est en



Fig. 3

regard de l'articulation sterno-claviculaire droite (fig. 3, 4 et 5). Nous avons reçu tout récemment d'excellentes nouvelles de cet opéré (8 février).

Obs. VI. — M. Bour..., soixante-huit ans, envoyé de Bezons, par le Dr Galetti. Pneumonie double en 1942, mais l'appareil respiratoire est normal.

Le malade se plaint de toux nocturne, avec expectoration. On fait une radio pulmonaire dans le service. Séquelles de pleurite. Début des troubles : vers la fin juin 1947. Le malade attribue une valeur causale à une croûte de pain, passée difficilement, avec douleur dans le dos. Entré le 5 décembre 1947. Dysphagie depuis juin 1947 (cinq mois). Douleur rachidienne fixe. Pas d'amaigrissement. Poids : 50 kilogrammes. Siège de la tumeur : au tiers inférieur. *Examens pré-opératoires :* Globules rouges, 4.270.000 ; Leucocytes, 8.600 ; Urée sanguine, 0,30 ; Protides du sang, 74.

Intervention le 12 décembre 1947 (opérateur : Dr Orsoni). Anesthésie : pentothal, protoxyde, éther, oxygène ; canule intra-trachéale à ballonnet. Résection par voie thoracique gauche avec anastomose œsophago-gastrique. Durée : 4 h. 30. *Particularités opératoires :* Résection

de la 7e côte. Tumeur à 5 centimètres au-dessus du diaphragme, à 5 centimètres au-dessous de la crosse. Adhérence étendue à la plèvre *droite*. Ouverture de propos délibéré et résection pleurale.

Ablation de ganglions rétro-péricardiques. Ablation de la tumeur paraissant complète. Anastomose suivant la technique de Resano, après résection de la grosse tubérosité. Réanimation opératoire : 2 litres de sang conservé plus 350 c. c. de sérum.

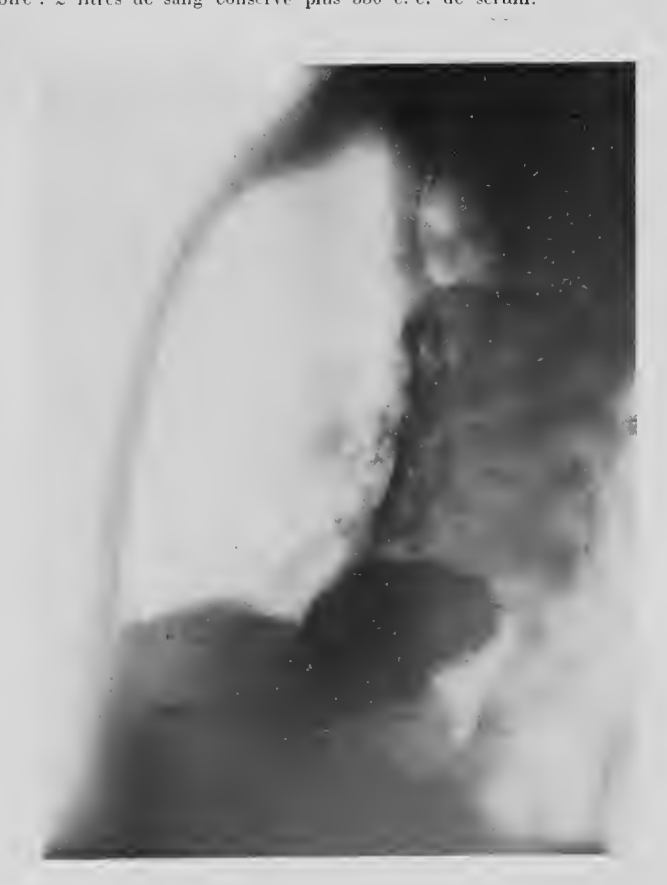


FIG. 4.

Anesthésie bonne. Ouverture deuxième plèvre suivie de baisse tensionnelle importante. Tension artérielle à la fin de l'opération : 7-11.

Suites opératoires : Bonnes. Température revenue à la normale le huitième jour. Aspiration : 0. Drain enlevé le huitième jour, ainsi que les fils.

Selles le troisième jour. Diarrhée du quatrième au quatorzième jour : 3 à 5 selles par jour. Pénicilline pendant seize jours : 3 millions et demi. Sort le 5 janvier, en excellent état : vingt-trois jours après l'opération.

OBS. VII. — M. Rag... (Albert), quarante-huit ans, envoyé par le Dr Masmonteil, entre dans le service le 1er décembre 1947. Dysphagie en mars 1947. Cette dysphagie augmente et de temps à autre des vomissements apparaissent. Amaigrissement manifeste. En juin, il est hospitalisé à Orléans.

Radiographie et œsophagoscopie (Dr Breton). — La biopsie montre qu'il s'agit d'un épi-

thélioma malpighien spino-cellulaire à globes parakératosiques. Stroma inflammatoire. Le Dr Derouet fait une gastrostomie le 5 juillet. A partir de cette date le malade ne peut plus rien absorber par la bouche : les liquides mêmes ne passent pas. L'amaigrissement, malgré la gastrostomie, s'accentue. Aux dires du malade, il serait de 25 kilogrammes. A son entrée dans le service, le poids est de 13 kilogr. 500. Institution d'un régime aussi riche que possible avec adjonction de protéolysats, de sérum glucosé, de vitamines. En quinze jours, reprise de poids de 3 kilogrammes. A noter qu'une œsophagoscopie pratiquée avant son entrée dans le service, le 21 octobre, a donné le résultat suivant : paroi œsophagienne normale



Fig. 3.

sans ulcération au niveau du rétrécissement qui paraît total. Ceci sera d'ailleurs corroboré par l'examen de la pièce opératoire qui montre qu'à la limite supérieure de la tumeur existe une oblitération complète de la lumière œsophagienne : il sera impossible de trouver le moindre pertuis, on a l'impression que la muqueuse sus-jacente à la tumeur s'est hermétiquement accolée.

Après prise de gélobarine, la radio montre un arrêt complet au niveau de la partie inférieure de la 5e vertèbre dorsale. Rien ne passe, même après plusieurs heures. Dilatation sus-stricturale modérée.

En résumé : néoplasme de l'œsophage moyen dont l'étendue en hauteur ne peut être appréciée. Sténose complète.

Examen : formule hématologique avec leucocytose importante (13.600 globules blancs). Cœur petit. Tension artérielle basse (11-7). Electro-cardiogramme à peu près normal (bas voltage dans tous les accidents en D1 et aplatissement de T et R en D11). Cœur de dénu-

trition. Urée : 0,60. Densité du sang : 105 p. 100. Protides : 74,5 ; hématocrite : 36.

Opération le 19 décembre 1947 (opérateur : Alain Mouchet). — Anesthésie : pentothal, protoxyde, éther, oxygène. Début de l'anesthésie : 9 heures ; fin : 13 h. 30. Résection de l'œsophage et anastomose par voie abdominale puis thoracique droite.

Premier temps : abdominal, de 9 h. 10 à 9 h. 50 (quarante minutes).

Deuxième temps : thoracique, de 10 h. 05 à 13 h. 25 (trois heures vingt).

Pendant toute l'intervention, la tension artérielle reste à 11-8, sauf pendant la dernièrere heure où elle est à 10-7.

Perfusion 1 litr. 500 de sang, 500 c. c. de sérum glucosé.

1° *Incision médiane sus-ombilicale.* — Libération de la gastrostomie et suture en 3 plans de l'orifice gastrique. Gastrolyse qu'on commence par le ligament gastrocolique qui est lié puis coupé à distance de l'arcade vasculaire. Libération facile de la grosse tubérosité, de la face postérieure de la calotte. Ligature de la coronaire au ras de son origine. L'œsophage abdominal est complètement dégagé et on le libère de ses attaches à l'hiatus.

La paroi en 1 plan total au gros lin.

L'orifice paramédian gauche de gastrostomie n'est pas suturé.

2° *Thoracotomie droite.* — Résection de la 6e côte. Section du col de la 5e. Tumeur peu étendue en hauteur, mais peu mobile, située au niveau de la bifurcation trachéale. Le pôle supérieur de la tumeur est au ras de la crosse de l'azygos. Incision de la plèvre médiastinale. Ligature de la crosse de l'azygos. On commence par libérer le segment inférieur de l'œsophage, puis on attire l'estomac dans le thorax. Pour faciliter la dissection de la zone tumorale, on coupe l'estomac au niveau du cardia : suture en bourse de la muqueuse, puis 2 plans d'enfouissement (séro-musculaire et séro-séreux). En relevant l'œsophage inférieur, on dissèque progressivement la tumeur : à un moment donné, l'adhérence est si serrée qu'il faut couper aux ciseaux au ras de la bronche gauche. Finalement, on dépasse les limites supérieures de la tumeur. Anastomose œsophago-gastrique (procédé de Resano). Suspension de l'estomac à la plèvre par 3 points de lin. Pénicilline (500.000 unités) intrapleurale. Contre-incision déclive par laquelle on glisse une sonde de Pezzer coudée.

Fermeture étanche du thorax en 4 plans.

Pièce opératoire : Sténose complète de l'œsophage au niveau de la virole néoplasique.

Suites opératoires : Soins habituels ; aspiration pleurale. Le 20, 50 c. c. ; le 21, 250 c. c. Ablation du drain pleural le 31. Légère suppuration de l'incision thoracique : drain de Carrel : la suppuration cesse au bout de quelques jours. Dès le cinquième jour, apparition de diarrhée qui cède au bout d'une douzaine de jours (ésérine, opium, bismuth). Pénicilline en aérosols et par voie intramusculaire jusqu'au 3 janvier. Au total, 600.000 unités en aérosols, 8.400.000 par voie intramusculaire.

Cet opéré est actuellement guéri : il a perdu du poids dans les suites opératoires, mais il est en ce moment en reprise pondérale.

Le 3 janvier (douze jours après l'opération), des radios prises après ingestion de gélobarine montrent un estomac intrathoracique s'évacuant lentement. Liquide de stase. Anastomose largement perméable répondant en avant au bord supérieur du premier cartilage costal. Œsophage sus-jacent un peu dilaté et rempli d'air.

Obs. VIII. — M. Rob..., cinquante-huit ans. Envoyé par le Dr Le Noël, de Cherbourg. Entre le 22 décembre 1947, à l'hospice de Bicêtre.

Dysphagie depuis un an, accentuée depuis quatre mois. Douleur thoracique gauche depuis un mois.

Amaigrissement important, mais malade en bon état général. Poids : 53 kilogr. 300.

Siège de la tumeur : au tiers inférieur. Examens pré-opératoires : Globules rouges, 5.070.000 ; Leucocytes, 10.000 ; Protides, 70 ; Hématocrite, 44 ; Urée du sang, 0,30.

Intervention le 30 décembre 1947 (opérateur : Dr Orsoni). — Résection par voie thoracique gauche avec anastomose œsophago-gastrique. Durée : quatre heures. Anesthésie : pentothal, protoxyde, éther, oxygène, sans intubation trachéale (impossibilité de passer le laryngoscope) *excellente*. Résection de la 8e côte. Section du col de la 7e.

Tumeur à 4 centimètres du diaphragme, à 5 centimètres de l'aorte.

Ouverture de propos délibéré de la plèvre *droite* pour la commodité de l'exérèse, très bien supportée.

Résection complète de la tumeur avec un gros ganglion rétro-péricardique. Anastomose suivant la technique de Résano, après résection de la grosse tubérosité gastrique.

Réanimation opératoire : 1 litr. 500 sang conservé, 500 c. c. de sérum.

Tension artérielle maintenue à 10-6, pendant toute l'opération.

Suites opératoires : excellentes. Température normale le cinquième jour. Pénicilline du 28 décembre au 5 janvier : 5 millions d'unités. Ablation du drain le sixième jour, des fils le dixième jour.

Selle le cinquième jour. *Pas de diarrhée* (1 selle par jour). Sort le 13 janvier, quatorze jours après l'opération, en excellent état.

Pièce opératoire : épithélioma spino-cellulaire à globes cornés. Sur 3 ganglions examinés, 1 est métastasié.

Obs. IX. — M. Ren... (Augustin), soixante-quatre ans, entre dans le service le 23 décembre 1947. La radio montre au niveau de D7 une sténose serrée à bords irréguliers, rigides, infiltrés, avec légère dilatation sus-jacente. La hauteur du segment envahi est d'environ 3 centimètres. Il s'agit d'un homme fortement amaigri et déshydraté. La dysphagie remonte à six mois. Actuellement, le malade ne peut absorber que des liquides et des bouillies et la dysphagie s'accentuera encore à partir de son entrée dans le service, si bien qu'il ne pourra plus avaler que des liquides avant l'opération. Poids : 39 kilogr. 400. Urée sanguine : 0,30. Formule hématologique : Globules rouges, 3.810.000 ; Globules blancs, 3.800 ; Hémoglobine, 75 p. 100. Hématocrite : 45. Densité du sang, 1.055. Protides, 51. L'examen du cœur montre l'existence d'anomalies électriques et notamment quelques extra-systoles ventriculaires. Tension artérielle, 10-6. Traitement pré-opératoire : 500 grammes de plasma le 23 décembre. Transfusion, 250 grammes le 24 décembre. Transfusion, 200 grammes le 26 décembre. Injections intraveineuses quotidiennes de sérum glucosé. Protéolysats (Oberval). Un nouveau dosage des protides du sang montre une très légère augmentation : 55. Malgré cette hypoprotéinémie et un état général assez médiocre, devant l'accentuation de la sténose œsophagienne, nous décidons d'opérer.

Opération le 2 janvier 1948 (opérateur : Alain Mouchet). — Pré-médication : morphine-atropine. Anesthésie en circuit fermé avec tube trachéal à ballonet. Agent anesthésique : pentothal + protoxyde ± éther-oxygène. Durée de l'intervention : 9 h. 20 à 13 h. 15. L'opération est scindée en deux temps : un premier temps abdominal, de 9 h. 20 à 9 h. 50, un deuxième temps thoracique, de 10 heures à 13 h. 15. Pendant l'intervention, l'opéré reçoit en perfusion 2 lit. 500 de sang conservé et 600 c. c. de sérum glucosé.

Premier temps opératoire : Médiane sus-ombilicale. Gastrolyse très facile : section du ligament gastro-colique puis du ligament gastro-splénique. Ligature de la coronaire au niveau de son origine, de façon à emporter avec la pièce, de petits ganglions durs que l'on voit sur la petite courbure au point où la coronaire vient s'y agrafer. La libération de la calotte tubérositaire et de l'œsophage abdominal s'effectue aisément. L'œsophage est disséqué au-delà de l'hiatus : on voit avec netteté les piliers du diaphragme et on lie tous les vaisseaux contenus dans l'atmosphère celluleuse qui entoure l'œsophage au niveau de l'hiatus.

Fermeture de la paroi en un plan total au gros lin.

Deuxième temps : Le malade est mis sur le côté gauche. L'anesthésiste nous avertit alors que sa tension artérielle est très basse : pratiquement depuis le début de l'intervention, la maxima oscille entre 5 et 6 et la minima est imprenable. Nous décidons malgré tout de poursuivre l'intervention : le pouls est à 100 et la respiration facile est à 20.

Thoracotomie droite : résection de la 7e côte. Section du col des deux côtes sus-jacentes. La tumeur est peu étendue en hauteur ; son pôle supérieur est à 3 centimètres du bord inférieur de la crosse de l'azygos, son bord inférieur est palpable 3 centimètres plus bas environ. Mais elle paraît très fixe, très infiltrante à la périphérie. Incision de la plèvre médiastinale. Libération du segment inférieur de l'œsophage, puis on attire l'estomac à travers l'histus dans le thorax. Résection assez étendue de la partie haute de l'estomac, de façon à emporter avec la pièce les ganglions de la petite courbure : la section de l'estomac est presque transversale et commence bas sur la petite courbure pour se terminer sur la grande, à peu près à la jonction de son tiers supérieur et de son tiers moyen. Fermeture des tranches gastriques par 3 plans successifs (surjets au lin). S'aidant alors de l'œsophage « tracteur », on attaque la dissection de la zone tumorale : la dissection devient très difficile, on s'aperçoit à ce moment que cette tumeur, très petite, s'accompagne d'un énorme bloc ganglionnaire dans le hile du poumon. Sur la face antérieure de l'œsophage, un gros ganglion (taille d'une noisette) du groupe des ganglions péri-œsophagiens. La dissection de l'adénopathie satellite intra-hilaire est évidemment impossible et on est obligé de pratiquer une résection purement « palliative ». La tumeur adhère à la bronche gauche, dont on la libère aux ciseaux. A ce niveau, une brèche se crée dans la paroi œsophagienne ou plutôt dans le néoplasme.

Finalement le segment tumoral est entièrement libéré mais on est obligé de mettre un

clamp au-dessus de la tumeur et de réséquer l'œsophage sous-jacent. L'anastomose s'avère difficultueuse et pour se donner de la place, on coupe la crosse de l'azygos entre deux ligatures. Anastomose œsophago-gastrique (procédé de Resano) en deux plans au lin. Du fait de la hauteur de cette anastomose et de l'étendue de la résection gastrique préalable, il existe une certaine tension sur les sutures. Plusieurs points d'amarrage fixent l'estomac à la plèvre pariétale et diminuent la tension.

Pénicilline intrapleurale, 500.000 unités. Drainage déclive et étanche par sonde de Pezzer. Fermeture de la paroi en 4 plans au lin.

Suites opératoires : L'opéré se réveille bien mais son état cardiaque reste inquiétant. La tension artérielle maxima reste à 6 et la minima est imprenable. Dans l'après-midi, la température est à 39°4, le pouls à 120.

Le lendemain matin : le malade est très fatigué, sa tension artérielle est toujours à 6 maxima. Il n'est pas dyspnéique (respiration à 28), mais « graillonne ». Aspiration trachéale qui ramène du muco-pus. Evacuation du liquide intrapleural : 750 c. c.. Dans la soirée, la fièvre diminue, la respiration ne s'accélère pas, mais l'état de collapsus cardio-vasculaire ne s'améliore pas, malgré les tonicardiaques (ouabaïne, coramine, syncortyl, camphre, etc.).

Le 4 janvier au matin, situation inchangée : pouls difficilement perceptible à 120 ; tension artérielle, 6-5. Température, 39°. Respiration, 30. Mort à 18 heures, soit quarante-huit heures après l'opération.

Ces 9 observations que nous vous présentons constituent la statistique intégrale des œsophages opérés dans le service de notre Maître, le Dr R. Toupet, à l'hospice de Bicêtre, depuis octobre 1947 jusqu'au début de janvier 1948.

Quelques commentaires nous paraissent justifiés :

1° Nous tenons à souligner que nous avons poussé aussi loin que possible les indications opératoires, puisque sur 13 sujets porteurs de néoplasmes de l'œsophage hospitalisés durant ces trois mois, nous en avons soumis 9 à l'opération radicale. Sur les quatre malades que nous n'avons pas opérés, l'un a refusé l'opération, les trois autres présentaient des contre-indications opératoires formelles : l'un avait un cancer très haut situé au niveau du défilé cervico- médiastinal fistulisé dans la trachée ; ce malade ne s'était décidé à consulter qu'en se voyant dans l'impossibilité d'absorber quoi que ce soit, même les liquides. A la radio, dès la prise de bouillie barytée, tout l'arbre aérien s'injectait. Cet homme a été gastro-stomisé et supporte fort bien depuis près de deux mois sa fistule œso-trachéale. Un autre malade, très jeune, trente-six ans, nous a été envoyé avec un cancer très étendu, allant des crosses vasculaires au cardia, et pour lequel nous ne pouvions rien tenter. Enfin, le dernier de ces malades non opérés est arrivé dans un état de cachexie avancé avec des lésions bronchopulmonaires irréversibles, un myocarde en mauvais état, une tumeur dépassant 8 centimètres de long.

Tous les autres malades ont été opérés après une préparation pré-opératoire aussi méticuleuse que possible, compte tenu des difficultés que nous avons actuellement à nous procurer en quantités suffisantes le plasma et les protéolysats.

Il est bon de noter que malgré un régime liquide ou pâteux aussi riche en calories que possible, malgré la réhydratation pré-opératoire, malgré plasma, acides aminés, nous n'avons jamais pu obtenir de reprise de poids avant l'intervention chez ceux de nos malades dont la dénutrition était la plus accusée.

2° Le plus jeune de nos 9 opérés est âgé de trente-deux ans, le plus âgé de soixante-huit ans. Quatre ont plus de soixante ans. Là encore nous tenons à souligner que la question de l'âge de ces sujets n'est pratiquement pas intervenue pour influencer la décision opératoire, et à ce propos nous pouvons regretter cet excès d'audace chirurgicale pour deux de nos opérés (obs. III et IX : il s'agissait d'hommes de plus de soixante ans, avec myocarde altéré, tumeurs étendues et haut situées, chez qui nous avons réussi à enlever la tumeur, mais au prix d'une mort rapide de collapsus cardio-vasculaire dans un cas, d'œdème pulmonaire dans l'autre.

3° Connaissant la situation lamentable des malades opérés par le procédé de Torek, à peu près universellement abandonné aujourd'hui, nous avons toujours eu recours à la résection suivie d'anastomose, opération certainement plus grave que le Torek. *Pour les tumeurs basses* (4 cas) nous avons utilisé la technique « standard », c'est-à-dire l'abord thoracique transpleural gauche avec résection costale (8e côte) et section du col de 1 ou 2 côtes sus-jacentes. La libération gastrique a toujours été poussée aussi loin que possible vers le pylore par section du ligament gastro-colique. On a toujours procédé à la ligature du tronc de la coronaire stomachique de façon à emporter avec la pièce les ganglions de la faux de la coronaire et de la petite courbure.

Dans ces tumeurs de l'œsophage inférieur il importe de réséquer en bloc tumeur et ganglions, donc de faire une résection de la partie haute de l'estomac suffisamment étendue. La section gastrique a avantage à être faite transversalement ; on évite la constitution d'un tube gastrique insuffisamment vascularisé et les risques de désunion de l'anastomose œsophago-gastrique.

Après fermeture des tranches gastriques, l'anastomose œsophago-gastrique est faite sur la face antérieure de l'estomac, en deux plans et sans excision de rondelle gastrique.

Etant donné l'ampleur donnée à la résection gastrique, il importe que la gastrolyse soit poussée aussi loin que possible vers le pylore si l'on veut éviter toute traction sur les sutures.

Dans les tumeurs hautes (œsophage moyen, 5 cas) nous avons préféré à la technique de Garlock et Sweet (abord par thoracotomie gauche et décroisement de l'œsophage et de l'aorte) la voie mixte préconisée depuis plusieurs années par le professeur Santy et que Resano et Ivor Lewis ont utilisée avec succès. Par incision abdominale sus-ombilicale nous avons effectué la libération gastrique que nous avons poussée aussi haut que possible en liant et coupant les petits vaisseaux du méso-œsophage au niveau de l'hiatus.

Puis, l'incision abdominale refermée, l'opéré a été placé sur le côté gauche et par une thoracotomie droite haute parallèle de la 6e côte (voire même dans 1 cas de tumeur particulièrement haut située par une résection de la 4e côte) nous avons disséqué la tumeur. Il nous a paru commode, à plusieurs reprises, pour cette libération de la tumeur, de commencer par attirer l'estomac dans le thorax, de le couper au niveau du cardia, et de nous servir de l'œsophage « tracteur » pour effectuer, sous le contrôle de la vue et non pas à l'aveuglette, toute cette dissection de bas en haut, en liant progressivement le méso-œsophage.

Les difficultés rencontrées dans la résection d'une tumeur de l'œsophage moyen peuvent être considérables. La voie droite, après ligature de la crosse de l'azygos (dont soit dit en passant nous n'avons observé aucun ennui, si ce n'est dans 1 cas un œdème cervico-thoracique en pèlerine qui a disparu rapidement) permet une dissection beaucoup plus facile et évite le temps de libération rétroaortique toujours shockant de la voie transpleurale gauche.

On fait à cette voie mixte le reproche d'imposer à l'opéré un temps abdominal qui sera inutile si la tumeur s'avère inopérable. Reproche vraiment peu justifié car d'une part la gastrolyse, sauf cas exceptionels, est de courte durée et peu shockante, d'autre part laisser en place un estomac sur lequel on vient de faire une gastrolyse ne présente aucun inconvénient majeur.

Nous pouvons enfin ajouter qu'il serait possible, en cas de tumeur inextirpable, de faire une anastomose intrathoracique à la façon de M. d'Allaines, par conséquent de profiter du temps abdominal préalablement exécuté.

Si la voie droite donne certainement de grandes facilités pour l'exérèse d'une tumeur de l'œsophage moyen, il ne faut pas sous-estimer les difficultés de l'opération. Dans un de nos cas, on n'a pu éviter une blessure de la veine pulmonaire inférieure gauche et une petite plaie de la bronche gauche. Cet opéré a d'ailleurs fort bien guéri.

Dans un autre cas, l'adhérence à la bronche gauche était telle qu'il a fallu employer les ciseaux pour libérer la tumeur.

Pour ces tumeurs hautes (et dans un cas nous avons fait l'anastomose absolument à l'apex, derrière la clavicule) il importe de conserver un estomac aussi long que possible : la section doit donc porter au niveau du cardia et l'anastomose sera faite sur la face antérieure de la grosse tubérosité ; c'est dire avec quel soin il faut s'efforcer de conserver à la partie haute de l'estomac une bonne vascularisation et notamment éviter tout traumatisme aux parois gastriques. Depuis longtemps Sweet a insisté sur ce point de technique.

Nous avons utilisé le procédé d'anastomose que Resano nous a appris et nous n'avons eu qu'à nous en louer : aucune fistule, aucun lâchage de l'anastomose n'ont été observés dans nos 7 résections, même dans les cas d'anastomose très haute.

L'estomac a toujours été amarré par des fils non résorbables à la plèvre médiastinale et la cavité pleurale drainée par une simple sonde Pezzer. Après regonflage du poumon, la sonde est maintenue fermée par une pince et chaque jour on aspire avec l'appareil de Potain le liquide qui a pu s'accumuler dans la plèvre.

Rien de spécial dans les soins post-opératoires. L'alimentation liquide est reprise au bout de vingt-quatre heures, lait, jus de fruits, bouillies sont autorisées à partir du cinquième jour.

4° Nous voudrions attirer l'attention sur quelques points un peu spéciaux de la physiologie post-opératoire.

Tout opéré d'un cancer de l'œsophage peut présenter des troubles du fonctionnement gastro-intestinal analogues à ceux que l'on observe après l'opération de Dragstedt. Ces troubles sont dus à la section des deux pneumo-gastriques.

Certains de ces troubles sont classiques : ce sont ceux qui portent sur l'évacuation de l'estomac. Après section des pneumo-gastriques, l'estomac n'a que peu ou plus du tout de péristaltisme : il est atone et se laisse distendre d'autant plus qu'il s'évacue en raison de l'hyperlasticité du pylore dont l'innervation sympathique reste intacte.

Il y a longtemps que Sweet a insisté sur ces troubles gastriques après anastomose œsophago-gastrique : sensation rapide de réplétion au cours du repas, digestion difficile, parfois vomissements. Si on observe ces malades à la radio on constate que l'arrêt de la baryte ne se produit ni au niveau de l'anastomose, ni au niveau du diaphragme, mais bien à la hauteur du pylore. Sur les trois malades porteurs d'anastomoses hautes qui ont guéri opératoirement, nous avons dans 2 cas noté l'existence d'une distension gastrique importante avee stase alimentaire, tandis que cette dilatation gastrique avec stase n'a été notée que dans 1 cas sur 4 d'anastomose basse.

Pourquoi cette dilatation gastrique est-elle plus fréquente après anastomose haute ? Peut-être parce que dans les anastomoses hautes la section des pneumo-gastriques est à coup sûr totale tandis que dans les basses certains filets du X se trouvent épargnés. De toute façon elle n'est que passagère, et nous en avons eu la preuve chez notre premier opéré que nous avons pu faire radiographier deux mois et demi après l'opération : chez cet homme il n'existe plus de liquide de stase ; à jeun l'estomac est vide. Il s'évacue parfaitement et dans des délais normaux. La partie haute intrathoracique de l'estomac a repris un volume normal : sa distension gazeuse a disparu. Sweet signale toutefois un cas personnel où il a été obligé de faire une pyloroplastie pour faire céder les troubles gastriques.

Nous avons essayé de lutter contre cette atonie gastrique de différentes façons : nous avons donné à ces malades une solution chlorhydro-peptique sans d'ailleurs en obtenir de bons résultats. Toutefois cette solution a présenté l'avantage d'exciter un peu l'appétit de nos opérés. Nous avons eu recours à la restriction des liquides et à une alimentation mi solide ainsi qu'aux para-sympathicomimétiques du type ésérine : là encore nous n'avons pas enregistré de résultats

probants. Peut-être eussions-nous pu essayer les infiltrations splanchniques dont on sait l'action sur les troubles sphinctériens (méga-œsophage, méga-estomac, etc.).

A côté des troubles de l'évacuation gastrique, nous avons observé d'importants troubles de la motricité intestinale. Sweet déclare que le péristaltisme intestinal reste rigoureusement normal après l'opération. La radiologie et les enregistrements kymographiques ne lui auraient révélé aucune anomalie du transit. Ce fait nous paraît curieux. Resano au contraire nous a dit avoir observé de façon courante des troubles intestinaux.

Dans un numéro récent d'*Archives of Surgery*, Moore d'une part, Grimson, Baylin, Taylor, Hesser et Rundles d'autre part, ont mis l'accent sur la fréquence des troubles intestinaux entraînés par l'opération de Dragstedt. Moore constate chez ses opérés une diarrhée rebelle constamment associée d'ailleurs à la dilatation gastrique ; diarrhée qu'il traite par évacuation de l'estomac et prise d'opium. Grimson et ses collaborateurs signalent en dehors de troubles gastriques parfois très graves (1 cas de rupture de l'estomac) des troubles intestinaux fréquents : distension abdominale plus ou moins marquée pendant les trois premiers mois ayant suivi l'opération de Dragstedt, coliques, tendance à la diarrhée, voire même diarrhée profuse avec incontinence sphinctérienne.

Il est intéressant de souligner que chez nos 7 opérés de l'œsophage, les troubles intestinaux ont été presque constants puisque 6 d'entre eux en ont présenté.

La diarrhée apparaît en général vers le troisième ou quatrième jour et dure une quinzaine de jours. Abondante, de 3 à 7 ou 8 selles liquides dans les vingt-quatre heures, s'accompagnant même dans un de nos cas d'une véritable incontinence, le malade souillant ses draps sans s'en apercevoir, cette diarrhée a été notée chez six de nos opérés et a entraîné un amaigrissement important. Nos malades n'ont pu reprendre de poids qu'après rétablissement d'un transit normal et cette diarrhée les a profondément fatigués. Nous avons essayé de la combattre par les moyens usuels : restriction des liquides, opium, bismuth ; nous avons utilisé l'ésérine voire même l'hyohymbine sans aucun résultat. Nous avons l'impression que cette diarrhée ne cède qu'après une période plus ou moins longue nécessaire pour que l'intestin retrouve son tonus normal. Cette diarrhée par déséquilibre moteur du grêle et du colon est peut-être aussi, aggravée par la perte de tonus des voies biliaires, le relâchement du sphincter d'Oddi et l'écoulement permanent de la bile qui en résulte.

Dans un cas, nous avons observé dans les suites opératoires, au lieu de diarrhée, un météorisme abdominal très important avec signes d'occlusion intestinale (arrêt des matières et des gaz, niveaux liquides à la radio). Ce genre d'accident a été signalé parfois après opération de Dragstedt et dans la littérature américaine est mentionné un cas où le chirurgien s'est vu dans l'obligation de laparotomiser son malade devant la gravité des accidents occlusifs. Chez notre malade l'installation d'une aspiration duodénale continue, associée à de fortes doses de prostigmine et aux solutions salées hypertoniques, a amené une sédation complète en quatre jours.

Il est curieux de constater, après une section nerveuse identique, des phénomènes fonctionnels aussi opposés et il est bien difficile d'en élucider le mécanisme.

En tout cas il importe d'être prévenu de la fréquence de ces accidents et de leur tendance à la régression spontanée. Lorsqu'il y a de la diarrhée, on peut conseiller : l'aspiration du liquide de stase gastrique, une alimentation solide, la restriction des liquides, l'opium et l'ésérine sans d'ailleurs se faire d'illusion sur leur efficacité. Si du météorisme apparaît, on aura recours à l'aspiration continue et à la prostigmine.

Si nous nous sommes un peu étendus sur ces troubles post-opératoires c'est en raison de la fréquence avec laquelle nous les avons observés, de la difficulté de leur traitement et de l'absence de cas analogues mentionnés dans la littérature

relative à la chirurgie du cancer de l'œsophage. Dans un article récent de la *Semaine des Hôpitaux de Paris*, Roger Cattan signale les résultats heureux qu'il a obtenus dans le traitement des mégasplanchnies par le bromure d'acétyl B méthylcholine. Ce produit qui n'est pas encore commercialisé mériterait d'être essayé.

En terminant nous tenons à insister sur quelques points : possibilité de cancers de l'œsophage chez les jeunes (une de nos observations concerne un sujet de trente-deux ans), fréquence relative de l'épithélioma cylindrique (3 cas dont 1 très haut situé), c'est-à-dire de tumeurs non radio-sensibles, fréquence des néoplasies de l'œsophage moyen (5 cas sur 9) dont on connaît la gravité. Retard trop fréquent apporté au diagnostic, méconnaissance même dans le milieu chirurgical des possibilités opératoires (sur un total de 14 malades qui nous ont été adressés, 2 avaient été gastrostomisés en province plusieurs mois auparavant, alors que l'opération radicale eut été vraisemblablement possible à cette date) ; enfin il nous paraît bon de rappeler qu'il s'agit d'une chirurgie qui ne s'improvise pas : elle nécessite de patients efforts, la constitution d'une « équipe » que les circonstances actuelles ne permettent pas toujours de mettre sur pied, d'excellents anesthésistes, des réanimateurs de qualité, une surveillance post-opératoire active. Pour notre part, nous croyons y être parvenus dans le service de notre maître le Dr Toupet, qui nous a toujours prodigué ses encouragements et que nous tenons à remercier. Sur 9 résections de l'œsophage pour cancer, nous avons la joie profonde d'enregistrer 7 guérisons opératoires. Quel sera l'avenir de nos opérés ? Nul ne le sait, mais nous avons rendu à une vie normale sept condamnés à une mort atroce ; leur sursis ne sera peut-être que de courte durée mais ils auront l'illusion de la guérison. Nous devons enfin dire publiquement à cette tribune tout le bénéfice que nous avons retiré du passage à Paris du Dr Resano et de ses démonstrations opératoires ; c'est à lui que nous devons pour une large part les sept succès que nous vous présentons aujourd'hui et dont nous pouvons en toute justice lui faire hommage.

Le Secrétaire annuel : Pierre Oudard.

Le Gérant : G. Masson.

Dépôt légal. — 1948. — 1er trimestre. — Numéro d'ordre 710. — *Masson et Cie*, éditeurs, Paris.
Imprimé par l'Ancne Imprimerie de la Cour d'Appel, 1, rue Cassette, à Paris (France).

MÉMOIRES DE L'ACADÉMIE DE CHIRURGIE

Séance du 25 Février 1948.

Présidence de M. Louis Sauvé, *président.*

CORRESPONDANCE

Un travail de M. André Guny intitulé : *Invagination intestinale chronique par épithélioma du fond du cœcum. Hémicolectomie. Guérison*, est versé aux Archives de l'Académie sous le n° 471.

Des remerciements sont adressés à l'auteur.

A PROPOS DU PROCÈS-VERBAL

Chirurgie du cancer de l'œsophage,

par M. **Rudler.**

A l'occasion des communications si intéressantes de MM. de Gaudart d'Allaines et Alain Mouchet, je me permets de vous livrer les résultats de mon expérience encore modeste de la chirurgie du cancer de l'œsophage.

J'ai opéré jusqu'à maintenant 18 cancers de l'œsophage par voie thoracique, auxquels j'ajouterai 2 gastrectomies totales par la même voie. Dix thoracotomies ne purent être qu'exploratrices : 1 par voie droite pure, 2 par voie abdominale médiane (gastrolyse) suivie de thoracotomie droite, 1 par thoraco-phréno-laparotomie (gauche), 6 par voie thoracique gauche. Sur ces 10 interventions exploratrices, j'ai dû enregistrer 1 décès, au troisième jour, par *delirium tremens*.

Un malade, porteur d'un cancer inextirpable du tiers inférieur de l'œsophage, a été opéré par dérivation interne : anastomose termino-latérale jéjuno-œsophagienne au-dessus de la tumeur. Le poumon était adhérent à la plèvre sur toute sa surface, et il fallut faire une décortication longue et laborieuse. Ce malade est mort au cinquième jour en hyperthermie. L'autopsie montra un poumon collabé, 200 c. c. de liquide rougeâtre dans la plèvre, une anastomose apparemment intacte. Le diagnostic anatomo-clinique fut celui de septicémie pleurale. Sans doute la dissection d'adhérences pulmonaires éventuellement septiques peut-elle être incriminée ; en principe, cependant, je crois que la plupart des complications post-opératoires septiques doivent être imputées à une fuite de l'anastomose.

Sur 7 exérèses enfin, j'ai fait un Torek par voie droite, en mai 1944, à l'époque où nous ne disposions pas des moyens actuels de réanimation ; le malade est mort de shock une demi-heure après l'intervention.

Une malade opérée en mars 1946 d'exérèse par voie gauche suivie d'œsophago-gastrostomie, est morte au troisième jour, victime d'une funeste erreur : j'avais drainé la plèvre, placé l'extrémité du tuyau sous l'eau dans un bocal. Une infirmière bien intentionnée vida le bocal un matin. La malade, en excellent état jusque-là, fit un pneumothorax brutal. L'autopsie montra un collapsus total du poumon.

Un homme, opéré en juillet 1947 d'œsophagectomie avec décroisement pour

Publication périodique mensuelle.

cancer sous-aortique, avec œsophago-gastrostomie, par voie gauche, mourut dans la nuit de shock opératoire. Il y eut faute caractérisée du service de garde : la tension artérielle n'avait pas été prise de 7 heures du soir à minuit. De 12-8 à 7 heures, elle était tombée à 5 maxima à minuit. Le shock était irréversible. C'est une erreur qui ne devra plus se reproduire.

Un autre malade, opéré en mai 1947 d'œsophagectomie avec décroisement par voie gauche, suivie d'œsophago-gastrostomie, fit une fistule tardive au douzième jour, dont il mourut au quarantième jour malgré une jéjunostomie.

Enfin mes trois derniers opérés, deux cardio-œsophages et un œsophage moyen, mais sans décroisement, ont eu des suites opératoires parfaitement simples et sont actuellement guéris. Je vous présenterai leurs radiographies tout à l'heure.

J'ajoute à cette liste deux gastrectomies totales par voie thoracique gauche pour un cancer du cardia et un cancer de l'antre propagé très haut à la petite courbure. La première malade, opérée en janvier 1947, fut, elle aussi, victime d'une erreur désastreuse : alors qu'elle allait très bien, au douzième jour, un examen radiologique intempestif fut pratiqué ; le soir même, température à 39°, en quelques jours constitution d'un abcès sous-phrénique que j'incisai par voie sous-costale gauche, et où je trouvai de la baryte solide. La fistule entraîna la mort au quarante-cinquième jour malgré une jéjunostomie. La deuxième malade, opérée en décembre 1947, guérit très simplement.

Si courte que soit cette série, elle m'a permis de mettre la technique au point d'une manière assez satisfaisante, comme en témoignent mes quatre derniers cas consécutifs de guérisons opératoires (3 œsophages et 1 gastrectomie totale).

Je vous demande la permission de résumer très brièvement les conditions que je crois indispensables au succès. Mes impressions rejoignent d'ailleurs celles de MM. d'Allaines et Mouchet. D'abord, la nécessité d'une bonne organisation chirurgicale. J'ai pu constituer à la Clinique chirurgicale de l'Hôtel-Dieu, grâce à la bienveillance inlassable de mon maître M. Brocq, que je prie d'accepter mes affectueux remerciements, une équipe excellente : l'anesthésie est assurée par Mlle Anglès, assistante d'anesthésie-réanimation des Hôpitaux ; je lui dois d'avoir pu aborder et mener à bien cette chirurgie. La réanimation per- et post-opératoire est confiée aux Externes du service, dirigés par Mlle Anglès ; les résultats sont parfaits, lorsqu'on donne à l'opéré du sang de *son propre groupe* préalablement établi. Mon instrumentiste, Mlle Hanra, m'enlève tout souci de tâtonnement parmi les instruments, de montage d'aiguilles, etc. Autant que possible, je m'efforce d'avoir toujours le même aide en premier ; depuis son retour des Etats-Unis, mon ami Perrotin veut bien se charger de ce rôle essentiel. L'aide en second est l'un des Internes du service.

Il faut quelques instruments spéciaux : l'écarteur de Finochietto, dont M. Collin a bien voulu m'établir un modèle français ; des pinces longues, fines et courbes ; des aiguilles courbes fines chargées de lin fin, un long porte-aiguilles.

Il faut ensuite peser soigneusement les indications opératoires. Je n'ai retenu comme contre-indications à la thoracotomie que les cas évidents de propagation locale avancée : paralysie récurrentielle, circulation veineuse collatérale, douleur dorsale permanente, ainsi que la fièvre irréductible et la cachexie trop avancée. Mais on a vu que j'ai fait 10 thoracotomies exploratrices sur 18 interventions ; c'est que je tiens pour spécieux le raisonnement d'après lequel toutes les audaces sont permises sur des malades condamnés ; ce cynisme déguisé me déplaît, et je me suis contraint à battre en retraite toutes les fois que le risque opératoire me paraissait grand. Je n'ai fait qu'une intervention palliative ; j'en ferai davantage à l'avenir, et probablement par œsophago-jéjunostomie latéro-latérale, qui me semble la technique la plus simple et la plus sûre. J'ai vu d'ailleurs à Oxford, en juillet 1947, des radiographies de cas analogues présentées par M. Allison. L'opération palliative par anastomose œsophago-gastrique

suppose l'intégrité de la grosse tubérosité, condition qui est loin d'être toujours remplie.

Pour la voie d'abord, Perrotin est un partisan convaincu de la pratique de R. Sweet : thoracotomie gauche dans tous les cas. En réséquant une côte moyenne et en sectionnant le col des côtes sus- et sous-jacentes (4 dans mon dernier cas), on peut en effet aborder facilement l'œsophage sus-aortique, et vers le bas faire la gastrolyse sans trop de difficultés. Le décroisement, que je n'ai fait que deux fois, m'a paru une manœuvre aussi aisée que rapide. Je ne suis pourtant pas encore décidé à abandonner la technique : gastrolyse par voie médiane, puis thoracotomie droite dans les cancers très haut situés. Elle a, certes, le grave inconvénient de faire trop souvent entreprendre de longues manœuvres opératoires (une heure et demie de gastrolyse, une demi-heure de thoracotomie) pour trouver finalement un cancer inopérable, et laisser le malade avec son estomac flottant dans l'abdomen. Mais il faut bien reconnaître qu'elle donne sur tout l'œsophage thoracique un jour admirable.

La technique doit être douce et précise ; tous les vaisseaux, même minimes, doivent être coupés entre deux pinces ; l'anastomose doit être l'objet des soins les plus minutieux. Avant d'aborder ce temps, je fais faire une pause d'un quart d'heure, qui permet à l'équipe de se restaurer, au malade de rétablir sa tension si elle avait tendance à baisser. Il faut choisir un point de l'œsophage bien vascularisé : un peu au-dessus du diaphragme, juste sous la crosse aortique, ou le plus près possible du diaphragme cervical. Je fais l'anastomose en trois plans à points séparés au lin, en découpant sur l'estomac une collerette à la manière de R. Sweet. Je crois bon, du moins provisoirement, lorsque c'est l'estomac tout entier qui doit être « monté » dans le thorax, de réduire son volume par une coupe oblique allant du pied de la petite courbure au sommet de la grosse tubérosité, qui a le double avantage d'enlever toute l'implantation de la coronaire stomachique avec ses ganglions toujours suspects, même dans le cancer de l'œsophage moyen, et d'éviter ces distensions intrathoraciques post-opératoires dont Alain Mouchet nous a montré des exemples, mais qui a peut-être l'inconvénient de compromettre la vascularisation déjà précaire de la paroi gastrique.

J'ai toujours terminé les opérations radicales par un drainage de la plèvre ; mais instruit par un cas malheureux, et aussi par l'enseignement de Resano, je ferme le drain hermétiquement, et j'aspire moi-même pendant les trois jours post-opératoires le discret épanchement pleural. Dans les thoracotomies exploratrices, je n'ai jamais drainé la plèvre et n'ai pas eu à le regretter, à condition que la réexpansion pulmonaire soit bien assurée par l'anesthésiste au moment du dernier point de fermeture de la plèvre.

Enfin, si les soins pré-opératoires me paraissent essentiels, je réduis les soins post-opératoires au minimum indispensable : pénicilline et sulfamides, surveillance de la tension pendant trente-six heures, avec perfusion ou transfusion sanguine quand c'est nécessaire, oxygène nasal pendant quarante-huit heures. Ablation du drain du troisième au quatrième jour, lever le quatrième jour.

Un point capital, auquel j'attribue mes derniers succès : l'opéré ne doit strictement rien absorber par la bouche pendant cinq jours. On dira : il avale bien sa salive. Mais l'argument est certainement mauvais. D'abord ces malades ont la bouche plutôt sèche pendant plusieurs jours (je leur permets de l'humecter avec une compresse mouillée), ensuite la déglutition plus ou moins consciente de la salive n'entraîne certainement pas le « coup de piston » œsophagien de la déglutition active d'une gorgée de liquide. Le fait est qu'avec une technique identique d'anastomose, je n'ai plus eu une seule désunion aussi bien dans les œsophago-gastrostomies par voie thoracique que dans les œsophago-jéjunostomies par voie abdominale après gastrectomie totale (6 cas récents consécutifs avec guérison opératoire), depuis que j'observe cette précaution. Chose remarquable, les opérés tolèrent parfaitement ce jeûne, s'ils reçoivent quotidiennement

2 litres de sérum glucosé et 1 litre de sérum salé par voie sous-cutanée, 1/2 litre de solution de protéolysat par voie rectale. C'est la préparation pré-opératoire qui compte, beaucoup plus que la nutrition des quelques jours post-opératoires. Le cinquième jour, alimentation exclusivement liquide, qui n'est épaissie qu'à partir du quinzième jour, pour devenir normale au vingtième.

Telles sont les réflexions que m'a suggéré une expérience encore courte. J'espère avoir fait comprendre à ceux qui voudraient entreprendre cette chirurgie, qu'elle demande une organisation minutieuse. Je crois que tout chirurgien expérimenté est capable de la mener à bien, mais seulement s'il s'entoure de *toutes* les précautions indispensables. *Ici toute erreur est à peu près sûrement fatale ;* en plus des conditions de base que sont l'anesthésie et la réanimation, je souligne à nouveau quelques nécessités impératives : une technique impeccable d'anastomose, un drainage pleural qui ne soit pas livré à l'incompétence éventuelle du personnel infirmier, l'observation continue de l'opéré pendant les trente-six premières heures par un réanimateur averti, pas de curiosité radiologique prématurée, pas d'alimentation précoce.

Quant aux résultats éloignés, ils ne pourront évidemment être satisfaisants que si nous opérons des cas moins tardifs. Dès maintenant, il suffit d'avoir vu ces malheureux renaître à la vie pour être payé de ses efforts.

(Présentation des radiographies pré- et post-opératoires, des feuilles de tension post-opératoire et des feuilles de température de 3 opérés.)

RAPPORTS

Trois fractures du crâne, intéressant les sinus frontaux,

par MM. **J. Poinot et Dax** (de Bordeaux).

Rapport de M. D. Petit-Dutaillis.

MM. J. Poinot et Dax, de Bordeaux, nous ont envoyé 3 intéressantes observations de traumatismes du crâne atteignant les sinus frontaux qu'ils ont opérés par la technique que j'avais décrite dans un article du journal de chirurgie en 1941. Voici tout d'abord ces observations :

Observation I. — F..., trente-deux ans, est projeté par un camion sur un poteau en ciment, le 22 novembre 1942. Coma. Petites plaies frontales étroites avec enfoncement de l'os à ce niveau ; épistaxis.

Volet temporo-frontal droit allant jusqu'à la racine du nez : enfoncement sus-orbitaire avec trait de fracture irradié vers la ligne médiane. Le sinus est intéressé avec effondrement de sa paroi postérieure. Une esquille du frontal a déchiré la dure-mère. Résection de la paroi antérieure du sinus, dissection et ablation de la muqueuse du sinus frontal droit, coagulation du pédicule profond, ablation des esquilles, réfection de la dure-mère, suture en 2 plans. Suites excellentes. Guérison. Revu au bout de trois ans en excellent état, tant esthétique que fonctionnel.

Obs. II. — F..., quarante ans. Accident de motocyclette. Large plaie de la racine du nez coupant la ligne médiane et décollant la peau de la région frontale gauche. Plaie souillée de terre, avec issue de matière cérébrale. Fracture de la jambe droite. Pas de coma.

Sous anesthésie locale. Confection d'un volet frontal gauche utilisant la plaie traumatique. Le choc a ouvert les deux sinus. Le fracas intéresse la dure-mère et une partie du lobe frontal. Esquillectomie. Ablation de la muqueuse des deux sinus à l'électro-coagulation ; plastie de la dure-mère gauche avec un lambeau aponévrotique. Il reste une perte de substance osseuse de dimension de 5 francs. Suture des téguments en 2 plans. Sulfamides.

Les suites ont été agitées par une commotion cérébrale qui a duré huit jours, puis amélioration progressive sans aucune suppuration. Bon état actuel.

Obs. III. — Le 26 septembre 1946, nous recevons, à l'hôpital, un blessé, M. L..., âgé de vingt-deux ans, qui, quelques heures auparavant, alors qu'il chassait, a reçu une décharge de fusil au niveau du crâne.

Quand nous l'examinons, le blessé est choqué, son pouls est rapide et il s'exprime très difficilement. L'accident remonte à environ six heures comme nous le voyons, et l'examen local est aussitôt pratiqué :

Au niveau de la partie droite de la face, toute la région oculo-palpébrale et malaire est occupée par un important œdème ecchymotique au centre duquel on constate l'existence d'une plaie anfractueuse siégeant plus spécialement au niveau de l'arcade sourcilière, existence d'une rhinorragie droite peu abondante : la région oculaire est considérablement déformée par l'infiltration œdémateuse, la porte d'entrée siégeant à son angle supéro-interne. Tout de suite on interroge l'état de l'appareil oculaire. En plus d'un important chémosis, on constate des hémorragies conjonctivales, cornéennes et il semble que la perte de la vision ne soit pas à redouter car le blessé perçoit assez distinctement, quoique voilés, les objets qui l'entourent. L'exploration de la plaie proprement dite laisse aussitôt supposer l'existence d'une fracture ouverte du sinus frontal droit. Effectivement, au-dessous du tégument contus et saignant, on aperçoit les esquilles osseuses. Une prudente exploration au stylet confirme cette première impression. Du côté cranio-encéphalique, les examens pratiqués révèlent heureusement l'absence de tous signes graves, pas de dépressions osseuses sus-jacentes, pas d'otorragies ni de signes d'une commotion cérébrale ou d'une atteinte encéphalo-méningée.

Dès le choc traité par la réanimation (syncortyl, plasma), le blessé recouvre une certaine conscience et l'on peut éliminer les signes relevant d'une grave atteinte cérébro-méningée.

En conséquence, on pratique quelques examens préalables à l'intervention chirurgicale. Une radiographie pratiquée montre qu'il n'existe pas de corps étranger métallique. Et trois heures après son admission, on entreprend la cure chirurgicale de ses lésions.

Le 26 septembre 1946, à 11 heures (Dax, Illes), sous anesthésie locale, on rabat un volet cutané frontal qui découvre la porte d'entrée osseuse.

Ablation de quelques esquilles qui tiennent à peine, puis agrandissement de la brèche osseuse qui mène très vite sur le sinus correspondant.

On nettoie alors le sinus au sérum chaud et l'ayant vidé des débris qu'il contenait (sang et esquilles osseuses), on vérifie l'état de sa paroi postérieure à l'aide de l'écarteur éclairant de de Martel. On explore celle-ci, et elle est parfaitement indemne. On termine alors l'intervention par la destruction de la muqueuse sinusienne au bistouri diathermique, on tasse dans le sinus préalablement irrigué à la pénicilline et ensemencé de sulfamides, une compresse iodoformée.

Durée de l'intervention : trente-cinq minutes ; à la fin de l'intervention on fait de nouveau un plasma.

Le lendemain, température : 37°5, 38° le soir. Par la suite, l'évolution est d'une remarquable simplicité. Le septième jour la mèche est enlevée, le onzième la cicatrisation est complète. L'œdème environnant régresse rapidement et le malade quitte l'hôpital le quinzième jour guéri.

Cette observation, classique dans ses lignes, a été rapportée pour montrer la parfaite simplicité de cette intervention exécutée sous couvert de la pénicilline, le malade ayant reçu dans les quatre jours qui ont suivi l'intervention, 150.000 unités quotidiennes.

Telles sont les 3 observations de MM. Poinot et Dax. Ce sont trois succès à l'actif de la méthode. Ainsi, les progrès qu'elle devait permettre de réaliser sur les méthodes anciennes, se trouvent actuellement confirmés. Le traitement direct des lésions par voie trans-sinusale ne permettait pas en effet de traiter convenablement les lésions cérébro-méningées qui sont fréquentes dans ces cas, ou exposait le chirurgien à les méconnaître au cours de l'intervention ; aussi le risque de méningite était-il très fréquent dans ces conditions. Il s'avère de plus en plus que la large voie d'abord que nous avons préconisée, supprime ce risque qui était redoutable chez de pareils blessés, encore qu'il soit actuellement diminué avec l'emploi de la pénicilline. A cet égard les deux premières observations des auteurs sont des plus instructives. Dans les deux cas il y avait éclatement de la paroi postérieure du sinus et ouverture de la dure-mère par une esquille. L'un de ces blessés présentait en outre un important foyer d'attrition cérébrale. C'est grâce à la large voie d'abord qu'ils ont utilisée, que MM. Poinot et Dax ont pu traiter de façon rationnelle le foyer cérébral et rétablir la barrière

méningée par suture de la dure-mère dans un cas, par application d'une greffe aponévrotique dans l'autre, en même temps qu'ils détruisaient par l'électro-coagulation la muqueuse du sinus frontal. Il est à noter qu'un de ces blessés présentait un fracas considérable intéressant les deux sinus frontaux. Ils n'ont pas toujours pratiqué de volet osseux et on ne saurait les en blâmer. Tout dépend du type de fracture. Quand le foyer est trop esquilleux, on doit en effet parfois se contenter par nécessité d'une esquillectomie pour explorer la dure-mère et le cerveau. Les succès obtenus dans ces deux cas sont d'autant plus suggestifs qu'ils l'ont été à une époque où les auteurs ne disposaient pas de pénicilline et que c'est avant tout à la technique employée qu'ils semblent attribuables. Le troisième cas est moins démonstratif car la paroi postérieure du sinus était intacte. Le blessé, par ailleurs, a été soumis à la pénicilline post-opératoire. Il n'en est pas moins vrai qu'une exploration large du sinus s'imposait chez ce dernier, une fracture de la paroi postérieure du sinus pouvant être difficile à mettre en évidence sur la radiographie.

Je vous propose de féliciter MM. J. Poinot et Dax pour leurs beaux succès opératoires et de publier leurs observations dans nos mémoires.

Une observation de tumeur thécale d'un ovaire,

par MM. **P. Guénin** et **R. Messimy.**

Rapport de M. D. Petit-Dutaillis.

MM. P. Guénin et R. Messimy nous ont confié pour vous être présentée une intéressante observation de tumeur thécale de l'ovaire qu'ils accompagnent de quelques commentaires et je ne saurais mieux faire que de leur laisser la parole :

« Il nous a paru intéressant de présenter cette observation de tumeur de la thèque interne de l'ovaire, étant donné la rareté de cette affection décrite pour la première fois par Löffler et Prisel en 1930. Depuis cette date, les cas publiés sont restés peu nombreux ; Moulonguet et Varangot n'en trouvaient que 30 en 1939 auxquels P. Guérin, M. Guérin et Tailhefer en ajoutaient une vingtaine en 1946. »

Sur les conseils de son médecin (Dr Scali), Mme I..., soixante-six ans, vient consulter l'un de nous en janvier 1946 pour de petites pertes sanglantes. Le passé génital de cette malade ne révèle rien de particulier ; elle a été ménopausée normalement. Au mois d'août 1945, cette femme a remarqué l'apparition, après une miction, de quelques gouttes de sang, accident isolé qu'elle attribue à des hémorroïdes. Il y a huit jours une petite hémorragie se produit à nouveau, la malade perd quelques gouttes de sang qui viennent certainement, affirme-t-elle, du vagin et qui s'accompagnent de quelques leucorrhées. L'examen physique s'avère difficile chez une femme grasse ; le col utérin est lisse, régulier, fermé et l'utérus, difficile à délimiter avec précision, paraît néanmoins petit ; on ne perçoit pas de masse annexielle. Ces métrorragies chez cette femme de soixante-six ans, nous font penser à l'existence probable d'une néoplasie utérine et nous pratiquons avec le Dr Le Canuet une hystérographie que nous vous présentons. Les clichés (fig. 1) montrent une amputation partielle de l'utérus sur son bord gauche et sa corne gauche avec un aspect un peu dégradé. Ces images semblent donc confirmer l'existence d'une lésion intra-utérine : néoplasme ou polype. La trompe droite est parfaitement perméable alors que la trompe gauche est invisible. Mais, en outre, il existe, à gauche de l'utérus, des images granuleuses irrégulières, bosselées, que nous interprétons comme les annexes calcifiées. Nous avouons d'ailleurs avoir eu notre attention plutôt retenue par l'image utérine que par ces ombres annexielles.

Craignant donc une néoplasie du corps utérin, nous intervenons le 16 janvier 1946. L'utérus est de volume plutôt petit, de consistance dure, présentant au niveau de sa corne gauche un nodule fibromateux du volume d'une cerise. Au niveau de l'ovaire gauche existe une masse allongée du volume d'une mandarine, masse très dure, bosselée, blanchâtre, sans aucune adhérence. L'ovaire droit est atrophique. Il n'existe pas d'ascite. On pratique une hystérectomie totale très facile dont les suites sont extrêmement simples. La malade quitte la clinique le quatorzième jour.

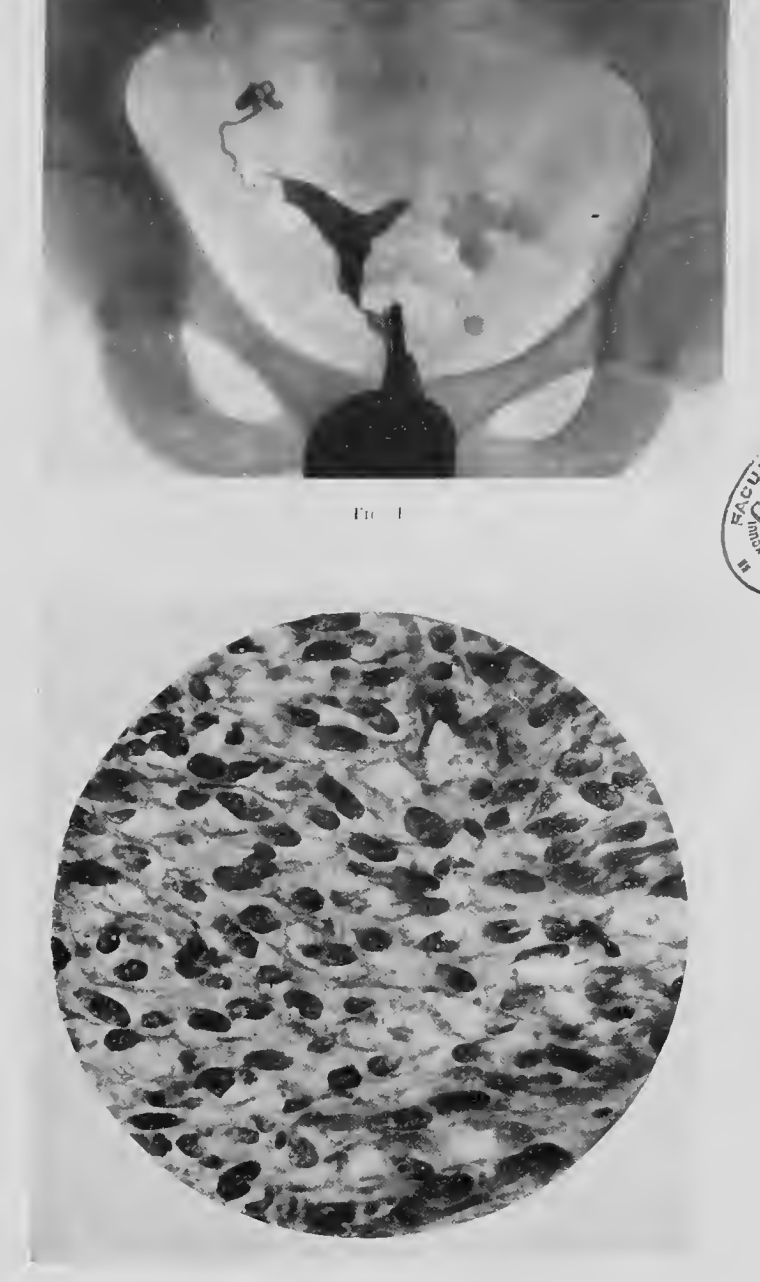


FIG. 1

FIG. 2. — Aspect de la tumeur thécale à un fort grossissement.

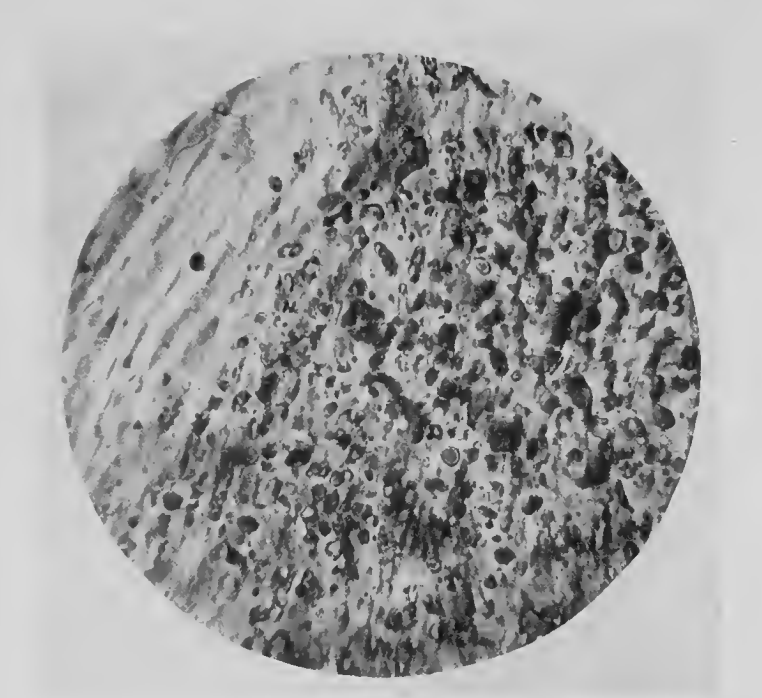


Fig. 3 — La même tumeur après coloration des graisses.



Fig. 4. — Aspect de la tumeur après coloration argentique. Les plus grosses fibres correspondent aux travées fibreuses.

A l'ouverture de l'utérus, on voit un petit fibrome faisant saillie dans la cavité au voisinage de la corne gauche.

L'ovaire droit atrophique présente une surface d'aspect normal, mais les sections montrent une fibrose et un aspect jaunâtre paraissant dû à une infiltration graisseuse.

L'ovaire gauche, siège de l'hypertrophie tumorale, a l'aspect extérieur d'un fibrome ; sa surface est régulière, sauf en un point où saille un kyste gros comme une noix. A la coupe, l'aspect est très spécial : on voit des nodules d'un jaune orangé séparés les uns des autres par des travées blanchâtres de tissu fibreux. L'un des faisceaux fibreux que nous disséquons est cartilagineux et retrace exactement l'ombre annexielle observée sur les examens radiologiques.

L'examen histologique montre un utérus légèrement fibromateux, une muqueuse de faible




Fig. 5. — Aspect de la muqueuse utérine

épaisseur, plutôt atrophique, avec transformation glandulo-kystique de nombreux culs-de-sac (fig. 5). Il n'y a pas trace d'œdème du chorion ni d'hémorragie. Une coloration par le carmin de Best vérifie l'absence de glycogène.

L'ovaire droit présente des travées fibreuses et, entre celles-ci, des zones richement cellulaires rappelant le stroma ovarien avec des cellules à noyau allongé, à protoplasme à peine visible. A un des pôles, on aperçoit des cicatrices de corps jaunes et trois micro-kystes revêtus par une muqueuse cylindro-cubique.

L'aspect de l'ovaire gauche correspond à celui des tumeurs de la thèque interne : entre le tissu fibreux disposé en traînées ou en plages irrégulières existent des zones formées de cellules très régulières par la forme et les dimensions, avec un noyau arrondi ou ovalaire, présentant une chromatine à petits grains, avec un protoplasme clair (fig. 2). Une coloration au Scharlach Rot, sur coupes à la congélation, montre l'extraordinaire richesse en graisses qui remplissent de fines gouttelettes le protoplasme (fig. 3). Nous regretions de n'avoir pas fait appliquer la même technique sur l'ovaire droit qui, bien qu'atrophique, paraissait le siège d'une infiltration graisseuse d'ailleurs beaucoup moindre que sur l'ovaire gauche.

Ajoutons qu'une coloration argentique (Bielchovsky) sur la tumeur de l'ovaire gauche

montre, issu des travées fibreuses, un fin réseau entourant les cellules thécales : celles-ci ne contiennent pas de granules (fig. 4). Cette disposition, d'après Traut et ses collaborateurs, permet de distinguer les tumeurs de la thèque des tumeurs de la granulosa ; dans celle-ci les cellules granuleuses contiendraient des granules argentophiles.

« Au point de vue morphologique, il s'agit incontestablement d'une tumeur thécale ; pourtant la muqueuse utérine n'était pas hyperplasiée comme dans d'autres cas où l'utérus fut examiné. On sait que cette hyperplasie est le témoin de l'hyperfolliculinie d'origine thécale, les cellules de la thèque interne étant le lieu de formation le plus actif de l'hormone œstrogène. Cette hyperplasie est-elle constante ? Il est difficile de l'affirmer car les observations où l'utérus fut examiné restent rares.

On peut supposer que, chez cette malade âgée de soixante-six ans, la muqueuse utérine avait perdu sa réceptivité à l'action de la folliculine. Ou encore, comme nous le suggérait le Dr Varangot qui voulut bien examiner nos coupes, que l'action de cette néoplasie féminisante fut de trop courte durée. Autant d'hypothèses que l'ont peut évoquer sans prétendre en prouver le bien fondé.

Ajoutons enfin que cette malade est actuellement en parfait état.

Il s'agit donc bien d'une tumeur de la thèque interne de l'ovaire. Nous avons pratiqué une hystérectomie totale. Les auteurs s'accordent pour conseiller dans une telle éventualité la simple castration. Mais il nous semble que les clichés d'hystérographie étaient assez suspects pour justifier notre intervention, malgré sa gravité certes plus grande. Et celà d'autant plus qu'on a insisté sur la dégénérescence possible de l'hyperplasie hormonale de l'endomètre. »

Tel est le travail de MM. Guénin et Messimy. Nous devons les remercier de nous apporter un nouveau document, bien étudié, sur ces tumeurs rares de l'ovaire, document qui ne pourra que faire bonne figure dans nos mémoires.

(Bibliographie : se reporter à l'article de P. Guérin, M. Guérin et Tailhefer : tumeur thécale d'un ovaire associée à un épithélioma du corps utérin avec métastase dans l'autre ovaire. *Bulletin de l'Association française pour l'étude du cancer*, 1946, **33**, n° 1, 36 à 47.)

(Travail du Service du professeur Petit-Dutaillis.)

Sur 87 plaies abdominales de guerre,

par M. **F. Van Varseveld.**

Rapport de M. J. Braine.

Voici, sans doute, un des derniers échos des succès chirurgicaux remarquables obtenus à l'Armée « Rhin et Danube »

M. Van Varseveld, ancien Prosecteur à la Faculté de Lille, puis chef des travaux anatomiques à Fribourg (Suisse), fut mobilisé depuis 1939. Chef d'équipe chirurgicale au 14e bataillon médical (5e *division blindée*), il a participé aux opérations avec cette formation d'élite, depuis la Haute-Saône jusqu'en Autriche.

Ce qui rend particulièrement intéressant, à mon avis, le travail que nous a envoyé M. Van Varseveld, ce sont les *conditions matérielles et militaires dans lesquelles il a opéré ses blessés* et obtenu les beaux résultats qu'il nous fait connaitre. La *Compagnie Médicale de Division Blindée* à laquelle il appartenait avait été entraînée en Afrique du Nord, où il avait été reconnu que, sur le plan tactique, son rendement exigeait d'elle une *grande mobilité*, afin qu'elle puisse *« coller » aux combattants*, c'est-à-dire *aux chars.*

Dotée du matériel américain et organisée sur le plan des formations analogues

des U. S. A., son fonctionnement fut très souple, malgré son rôle complexe de ramassage, de triage, de traitement, d'évacuation et malgré son important matériel (35 véhicules) et son effectif (130 personnes des deux sexes).

La *section de traitement* (réanimation + chirurgie) possédant deux G. M. C. avec remorques, jouissait d'une grande autonomie et put fonctionner indépendamment des autres éléments de la compagnie quand les circonstances l'exigèrent, en renfort d'une autre compagnie, avec un poste de secours avancé, ou même seule, si une opération n'était pas terminée avant que la compagnie ne fit mouvement.

Tout le matériel de la section (autoclave, table, scialytique, instruments, groupe électrogène et moyens de chauffage) était en double exemplaire, et ainsi sans risque de panne. Robuste et léger, ce matériel permit d'opérer n'importe où : sous tente, dans le camion aménagé en salle d'opérations, ou dans des bâtiments tantôt très endommagés, tantôt somptueux. Ce fut une chirurgie « foraine », mais toujours correcte malgré des déménagements fréquents et accélérés, surtout au cours de la guerre de poursuite en Allemagne. Il arriva à ce moment d'opérer successivement dans trois localités différentes dans la même journée.

Chaque infirmier français ou marocain était exactement rompu à sa tâche particulière ; la compagnie pouvait s'installer en une demi-heure et replier bagage et repartir en un quart d'heure.

La recherche et le maintien du contact avec les combattants valut à la formation de V. de fonctionner à Grandvillars et à Tübingen dans un encerclement si étroit que ses éléments non sanitaires durent participer à la défense en « hérisson » et firent des prisonniers. A Kaisersberg, installés en pointe à 800 mètres de l'ennemi, la compagnie travailla durant une semaine sous un bombardement tel qu'on dut la retirer pour lui éviter d'être trop gravement endommagée.

La chirurgie à la 5e D. B. fut aussi sûre et efficace pour les blessés que dans un hôpital, mais elle fut exécutée dans une atmosphère de combat, parfois tragique, qui lui donna sa physionomie particulière.

Voici les points essentiels du beau travail de M. Van Varseveld.

Tous les blessés parvinrent (de l'avant et parfois de l'arrière) à sa formation dans un délai de quelques minutes à deux heures au plus.

Trois blessés laparotomisés, n'ayant pas de lésions pénétrantes, ont été exclus de sa statistique.

Tous les blessés abdominaux furent systématiquement confiés au réanimateur (médecin lieutenant Mimouni). Aucun ne fut abandonné pour éviscération, péritonite, ou lésion jugée trop grave.

Dès la fin de l'intervention les opérés furent repris en main par le réanimateur qui les avait surveillés pendant l'opération et les suivit ensuite durant plusieurs heures. Si le déchocage « tenait », l'opéré était parfois évacué aussitôt après le réveil : le plus souvent le déchocage le retenait encore pendant deux à cinq heures, rarement davantage.

Cette *évacuation rapide imposée par la mobilité des chars, auxquels la formation était liée, ne paraît pas avoir été aussi nocive qu'on a pu le dire aux suites opératoires.*

Van Varseveld insiste sur l'impression qu'il a recueillie qu'une *évacuation post-opératoire précoce de nécessité* n'est ni pénible, ni dangereuse pendant les quatre ou cinq heures qui suivent l'intervention et que, par contre, elle le devient pendant la période d'iléus post-opératoire, les sutures intestinales récentes étant, d'après lui, plus solides que vers la douzième et la quarante-huitième heure après l'intervention.

Je croirais surtout, avec lui, à l'efficacité majeure *d'évacuations particulièrement bien organisées et surveillées* : voitures bien chauffées, surveillance cons-

tante par un infirmier qualifié, sous masque à oxygène et sous transfusion de plasma ou de sang conservé, que l'évacuation soit courte ou longue. Les évacuations précoces étaient d'ailleurs imposées par les nécessités de la guerre de mouvement.

L'anesthésie fut toujours pratiquée sans accident à l'éther-oxygène avec le masque d'Ombrédanne et la sonde naso-pharyngienne. Le pentothal n'est pas indiqué chez ces blessés choqués, dont le déchocage reste instable, pour des interventions habituellement longues et parfois chez des polyblessés.

Le matériel américain standard eût permis d'opérer dans les meilleures conditions s'il avait comporté un appareil de radioscopie. L'absence de repérage radiologique ne fut pas d'une gène sensible pour le traitement des plaies abdominales.

C'est grâce au déchocage, à la transfusion per- et post-opératoire et aux soins attentifs prolongés que les résultats ont marqué de grands progrès, observés d'ailleurs aux armées par tous les chirurgiens, durant les dernières années de la guerre de 1943 à 1945.

Ce qui fait la valeur du travail de M. Van Varseveld c'est la conscience avec laquelle il a établi ses statistiques ; aucun de nous n'ignore combien elles peuvent être, sans cela, entachées d'erreurs, sinon de « contre-vérités ».

Sur les 87 cas qu'il a opérés, il n'a fait état que de 59 cas, dont il a retrouvé la trace et sur lesquels il compte 43 vivants et 18 morts, soit une *mortalité de 30 p. 100.* Modestement il attribue une grande part de ses succès au perfectionnement de la tactique sanitaire, de même qu'à la proximité du chirurgien de la zone de combat, la technique opératoire étant pratiquement inchangée depuis 1918.

L'auteur, sur ses 87 blessés abdominaux a rencontré 48 plaies borgnes à un seul orifice (situées parfois à distance de l'abdomen : fesse six fois ; cuisse une fois et même cou une fois) et 25 plaies thoraco-abdominales borgnes ou en séton. Les lésions viscérales intéressaient par ordre décroissant : le grêle (33 cas) le côlon (30 cas), le diaphragme (21 cas), l'estomac (24 cas), le mésentère (21 cas), le foie (21 cas), puis la rate, le pancréas, les voies biliaires, le rectum, le rein ; 6 cas d'éviscérations.

Au point de vue *clinique*, l'état de choc chez la plupart des blessés récents s'aggrave singulièrement par la suite et semble tenir plus à l'hémorragie qu'à l'inoculation septique du péritoine. On pourrait se laisser tenter d'opérer d'emblée les blessés tout récents, dont le pouls peu accéléré et la tension située entre 8 et 12 inspirent confiance. Un changement de position ou le début de l'anesthésie amènent cependant chez eux subitement le tableau du choc. Les blessés de guerre de l'abdomen, s'ils ne sont pas encore choqués vont l'être bientôt : ce ne sont jamais de bons cas ; *la réanimation pré-, per- et post-opératoire ne peut jamais être négligée chez eux sans un risque certain.* Dans plusieurs circonstances j'ai moi-même constaté, lorsque j'étais à la 1re Armée, l'importance de cette remarque de Van Varseveld : *j'ai la certitude d'avoir contribué à sauver la vie de plusieurs blessés abdominaux, parfois en très bonne condition apparente et* a fortiori *en mauvaise, en insistant pour qu'une réanimation-transfusion fut instituée suivant les règles avant une intervention dont il est impossible à l'avance de prévoir l'importance, les difficultés, et partant la durée et la gravité.*

Au point de vue du *traitement*, l'auteur note qu'aucune catégorie de priorité ne fut établie : tous les blessés furent opérés. En présence de plusieurs blessés, le plus légèrement atteint ou le plus vite déchoqué passait le premier.

Voici ce que Van Varseveld dit de la *réanimation* chez ses blessés de l'abdomen : « Tous ont reçu une transfusion de sang conservé de 500 c. c. à 2 litres et plus en quelques heures. Dans tous les cas nous avons tenté d'atteindre une tension de 8 avant d'opérer. En cas d'échec, après une heure, l'intervention était exécutée. Le relèvement de la tension ne se maintient jamais longtemps s'il ne

va pas de pair avec l'intervention. Le déchocage fut toujours poursuivi pendant et après l'intervention et les quantités de sang injectées le furent d'autant plus vite et de façon d'autant plus massive que l'hémopéritoine était plus important. La voie fémorale a été utilisée dans tous les cas d'extrême urgence et quand le collapsus veineux s'opposait à la transfusion au coude ou au cou-de-pied. Quand l'hémopéritoine était peu abondant, la transfusion de sang pré-opératoire systématique de 500 c. c. était suivie d'une transfusion à la demande de plasma, pour maintenir la tension à 8. Dès que l'hémostase était assurée, on observait fréquemment un relèvement de la tension à 12 et même à 15, mais le déchocage restait instable pendant une période difficile à déterminer. Cette instabilité est décelée par un nouvel abaissement de la tension et un pincemnt de la différentielle. Devant ces signes, à condition qu'ils ne soient pas dus à une reprise de l'hémorragie, il faut renouveler les injections de plasma ou de sang. L'hémo- et la plasmathérapie, armes principales du déchocage, ont été complétées par le *réchauffement* (salles de réanimation et d'opération à 25 et 30 degrés), l'usage de la morphine et de la coramine. Pendant toute la période de déchocage les blessés ont été maintenus sous le *masque à oxygène* débitant 8 litres par minute. Les blessés du foie ont reçu d'importantes quantités de vitamine K après l'intervention. »

Van Varseveld passe en revue les *voies d'accès* utilisées par lui dans les diverses plaies abdominales et thoraco-abdominales et le mode de traitement adopté pour les lésions des divers viscères creux ou pleins. En règle générale les *plaies des côlons* furent extériorisées, y compris des plaies profondes de l'angle gauche amenées à la paroi par large décollement côlo-pariétal. Au voisinage des plaies coliques il draina toujours largement le tissu cellulaire. Cette pratique était d'ailleurs systématique dans les formations chirurgicales de nos alliés américains. Aucune anastomose iléo-colique de dérivation ne fut pratiquée par Van Varseveld, elles augmentent le choc opératoire sans donner plus de sécurité puisqu'une colostomie est établie ; elles peuvent, à moindre frais, être pratiquées ultérieurement, s'il y a lieu.

Traitement du péritoine. — Van Varseveld, devant l'impossibilité matérielle d'assurer un assèchement et un nettoyage complet du péritoine, peu confiant dans l'action décisive des sulfamides et de la pénicilline dans les péritonites, a utilisé le drainage par mèches, drains, drains-cigarettes et parfois Mikulicz ; le drainage du Douglas par drain sus-pubien a été fréquemment utilisé. Toutes ces plaies furent saupoudrées de sulfanilamide (15 à 20 grammes). Les polyblessés ne furent traités complètement, à ce premier échelon, que pour leurs lésions abdominales, leurs fractures ouvertes et les plaies hémorragiques avec ou sans garrot. Les plaies simples des parties molles des membres ne furent pas opérées à cet échelon : leur traitement sans repérage radiologique étant illusoire.

Voici les résultats chiffrés obtenus :

1° *Suivant le nombre des lésions viscérales :*

		VIVANT	MORT	INCONNU
1 viscère plein	9 cas.	3	3	3
2 viscères pleins	7 —	3	2	2
1 viscère creux	28 —	9	4	15
2 viscères creux	25 —	13	4	8
1 viscère creux et un plein	10 —	8	2	
2 viscères creux et 1 plein	3 —	1	2	
2 ou plusieurs viscères pleins et 1 ou plusieurs viscères creux.	5 —	4	1	

Soit, sur 87 blessés : 41 vivants, 18 morts, 28 inconnus.

2° *Suivant la nature des viscères lésés :*

	VIVANT	MORT	INCONNU
Foie	1	3	2
Rate	2		1
Intestin grêle	3	4	7
Côlon	3		7
Côlon + grêle	9	4	5
Estomac	3	»	1
Estomac + foie	3	2	
Estomac + rate	3		
Estomac + pancréas	1		
Estomac + pancréas + rein	2		
Estomac + rate + rein	1		
Estomac + foie + voies biliaires	1		
Estomac + voies biliaires	»	»	1
Estomac + foie + rate + côlon	»	1	
Estomac + grêle	1		
Estomac + côlon + rein	»	1	
Côlon + estomac	2		
Côlon + estomac + foie	»	1	
Côlon + rein	1		
Rate + foie	»	1	
Rate + foie + rein	1	1	1
Foie + rein	1	»	1
Pancréas + rein	1		
Vessie + grêle	2		
Vessie + rectum	»	»	1
Eviscération	»	3	3
Foie + voies biliaires	1		

En résumé : 87 plaies abdominales pénétrantes de guerre avec lésions viscérales ont donné une *mortalité de 30 p. 100 sur 59 résultats connus.* Ces beaux résultats ont été obtenus dans une formation avancée appartenant à une division blindée sans cesse en mouvement, la 5[e] D. B. Ils paraissent dus, non pas tant à l'amélioration de la technique chirurgicale et à l'usage des bactériostatiques (sulfamides et pénicilline), qu'à un ensemble de conditions favorables : *chirurgien à proximité immédiate du combat et des blessés, déchocage* systématique et bien conduit, avec large usage de sang, de plasma, d'oxygène, *opération précoce,* anesthésies à l'*éther-oxygène, aspiration duodénale, évacuations surveillées sous déchocage.*

Vous serez certainement de mon avis pour féliciter M. F. Van Varseveld des brillants résultats qu'il a obtenus à proximité immédiate de la ligne de feu, sous les ordres de mon ami le médecin commandant Pasquié qui nous a, lui aussi, communiqué déjà de belles observations sur la chirurgie pratiquée à la 1[re] Armée.

Je vous propose, en outre, de conserver son travail intégral dans nos archives (sous le n° 472).

Je tiens à ajouter que M. Van Varseveld, qui s'est dépensé sans compter au cours de la campagne de France, d'Allemagne et d'Autriche, y a gravement compromis sa santé. Ensemble nous lui adressons, de tout cœur, nos vœux de complet rétablissement.

DISCUSSION EN COURS

De la colectomie pour mégacôlon,

par M. **Jean Quénu.**

Si l'on veut juger sainement des résultats obtenus, dans le traitement des mégacôlons, par les diverses méthodes chirurgicales, un recul de quelques années est indispensable. Certains résultats excellents dans les premiers mois ne se maintiennent pas ; et inversement, au moins pour la colectomie, des résultats d'abord médiocres s'améliorent progressivement au cours des années. C'est pourquoi, avant de prendre la parole sur ce sujet, j'ai voulu savoir ce qu'étaient devenus mes opérés. Je puis faire état des résultats obtenus chez 19 malades, dont le premier a été opéré il y a dix-huit ans, le dernier il y a deux ans.

Dix-neuf colectomies en vingt-trois ans, c'est vous dire que je n'ai pas multiplié les indications opératoires.

Je n'ai pas fait de colectomie totale pour constipation chronique, comme le firent, entre 1920 et 1925, quelques chirurgiens, à la suite de Lane, non sans quelques désastres et de nombreux insuccès.

J'ai fait la colectomie soit sur l'indication impérieuse d'une occlusion aiguë observée par moi-même, soit sur la notion de crises aiguës chez un malade en état d'obstruction chronique, soit enfin sur l'observation d'une déchéance profonde de l'état général imputable à la dilatation et à la stase coliques, lorsque ces accidents ou ces symptômes coïncidaient avec une augmentation considérable, radiologiquement constatée, du diamètre ou de la longueur du côlon.

Je serais bien en peine de dire combien j'ai réséqué de mégacôlons et combien de dolichocôlons. Entre la dilatation monstrueuse de tout le gros intestin, y compris le rectum, et l'allongement démesuré des boucles coliques, j'ai observé tous les intermédiaires : maladies de Hirschprung, mégacôlons partiels ou totaux, mégadolichocôlons divers.

7 hommes et 12 femmes, tous adultes, de dix-huit à soixante-quatre ans.

Ces 19 observations seront publiées en détail dans la thèse de mon interne Chevillotte.

Avant d'aborder le chapitre des colectomies, je voudrais dire tout le mal que je pense de l'*iléo-sigmoïdostomie*. J'en ai observé trois à longue échéance, pratiquées par des chirurgiens différents : un simple court-circuit, et deux exclusions unilatérales fermées. Dans les 3 cas, l'opération avait été suivie d'une aggravation très nette des troubles fonctionnels. L'exclusion unilatérale est particulièrement nocive. Physiologiquement, elle n'exclut rien du tout. Anatomiquement, elle crée un vaste cul-de-sac dans lequel les mouvements antipéristaltiques poussent les matières venues du grêle, y accumulent un énorme fécalome que j'ai vu occuper toute la longueur du segment soi-disant exclu, depuis le cæcum jusqu'au ras de l'anastomose dont il peut gêner le fonctionnement. MM. Delbet, Hartmann, Pierre Duval avaient signalé le fait il y a déjà longtemps. Je l'ai vérifié à mon tour, cliniquement, radiologiquement et opératoirement. L'iléo-sigmoïdostomie conserve une place comme premier temps d'une colectomie totale, et j'y reviendrai. Mais comme seule opération, elle est détestable. Je n'y insisterais pas si certains médecins, même spécialistes, ne la recommandaient encore, sans doute comme opération mineure et par peur de la colectomie. Et *la typhlo-sigmoïdostomie* ne vaut pas mieux. Je me suis laissé aller à la faire une fois, presque par nécessité, chez une malade en état de subocclusion chronique, déjà deux fois opérée, dont l'abdomen était feutré d'adhérences inextricables : le résultat a été plus que médiocre.

Colectomies sigmoïdiennes. — J'en ai fait 12 : 2 pour volvulus, 4 pour des accidents d'occlusion aiguë ou subaiguë d'autre cause, 5 pour des troubles chroniques graves, 1 pour une incontinence paradoxale des matières.

Le premier volvulus, méconnu, avait été typhlostomisé. Je l'extériorisai, le réséquai ensuite, enfin refermai l'anus dans un troisième temps. Un second volvulus, diagnostiqué celui-là, fut traité par la résection d'emblée avec anus *in situ*, et cure secondaire de cet anus.

Quatre malades occlus, mais non volvulés, furent traités de façons diverses. Le premier par : 1° une typhlostomie ; 2° une extériorisation à la manière de E. Quénu-Cruet ; 3° la résection différée ; 4° la cure de l'anus. Le deuxième avait été opéré d'urgence par l'interne de garde qui, croyant faire une typhlostomie, avait ouvert l'anse mégacolique à la peau de la fosse iliaque droite ; chose curieuse, la fistule se referma spontanément au bout de quelques jours, ce qui ne m'empêcha pas de faire, peu de temps après, une opération de Reybard typique. A la troisième, je fis une résection sigmoïdienne d'emblée, avec implantation du bout colique sur la face antérieure d'un mégarectum coupé haut et attiré au-dessus du pubis. La quatrième, colectomisée par un autre, fut opérée par moi, quelques années plus tard, en pleine occlusion par brides.

Les cinq malades opérés à froid pour des mégacôlons ou des dolichocôlons sigmoïdes, ont tous été traités en un temps, sans dérivation externe, ni préalable, ni immédiate, ni à distance, ni sur place, avec collorraphie termino-terminale, et réduction intra-abdominale dans 2 cas (opération de Reybard), réduction retardée dans 3 cas (procédé de Sénèque-Milhiet).

Reste la jeune malade venue pour incontinence, avec malformation anovulvaire, mégarectum et mégacôlon, sur laquelle je n'insisterai pas, car je vous ai conté son histoire il y a trois ans, à propos de 2 cas semblables de MM. Moreau et Sebileau, de la Roche-sur-Yon (1).

Si j'ai recouru, pour ces 12 colectomies sigmoïdiennes, à des procédés aussi divers, c'est que je me suis efforcé d'adapter, pour chaque cas, ma technique aux conditions qui tantôt m'étaient imposées par les circonstances, tantôt avaient pu être modifiées par une préparation convenable, en tendant toujours, dans les limites de la prudence, vers la colectomie idéale, pour ses avantages incontestables : brièveté de l'hospitalisation, solidité de la paroi, qualité de la restauration intestinale sans angulation par fixation pariétale.

Jamais je n'ai observé de déhiscence des sutures dans les cas opérés en un temps, ni, dans les autres, de difficulté insurmontable à refermer l'anus, ni de rétrécissement, ni de dilatation rétrograde, ni de récidive de la fistule comme plusieurs d'entre vous l'ont éprouvé chez des enfants. Et pourtant, trois de mes opérés au moins avaient des mégarectums.

Ces 12 colectomies segmentaires ont comporté une mortalité nulle. Comme complication post-opératoire, je n'ai observé qu'une petite embolie pulmonaire, au dix-septième jour, chez une femme de cinquante ans opérée de volvulus aigu. Tous mes opérés sont sortis en bon état de l'hôpital ou de la clinique.

Quant aux résultats éloignés, les voici :

Deux opérés sont morts d'affections intercurrentes, l'un au bout de dix ans, l'autre au bout de huit ans et demi (d'un cancer de l'œsophage). L'un et l'autre avaient une fonction intestinale parfaite.

Par contre, une femme de soixante-cinq ans est morte, deux ans après la colectomie, de nouveaux accidents d'occlusion aiguë. Son histoire tient en quatre épisodes : 1° en 1941, volvulus du côlon pelvien, opéré en province par détorsion avec fistule de sûreté au-dessus ; 2° en juin 1945, état de subocclusion permanent : colectomie sigmoïdienne ; 3° en décembre 1945, occlusion aiguë déclenchée par une fracture du col du fémur : laparotomie, dégagement du grêle incarcéré derrière un mégacæcum fixé transversalement à travers le pelvis, enclouage du col,

(1) *Mémoires de l'Académie de Chirurgie*, 1945, 91.

guérison ; 4° en juillet 1947, occlusion aiguë vue au sixième jour : laparotomie, section de brides, mort. *Mais cette malade avait un mégacôlon total.*

Les neuf autres malades sont vivants. Ils sont opérés depuis trois ans, quatre ans, cinq ans, six ans, huit ans et demi, neuf ans, quinze ans, quinze ans et demi, seize ans.

Six ont des résultats *excellents* : ils ont cessé d'être constipés, vont à la selle tous les jours, sans laxatif ni lavement, n'ont plus de douleurs ni de ballonnement et mènent une vie active.

Deux ont des résultats *assez bons.* Mais de ces deux-là, l'un avait un mégacôlon étendu à *toute la moitié gauche* du gros intestin, et l'autre avait en réalité un mégacôlon *total* à prédominance sigmoïdienne.

Une seule a un résultat franchement *mauvais :* c'est une jeune fille colectomisée pour volvulus du sigmoïde par un autre chirurgien ; elle a continué à souffrir de troubles graves, a dû être réopérée trois fois pour occlusion, une première fois par moi (section de brides), une deuxième fois par moi (typhlosigmoïdostomie de nécessité dans un ventre plein d'adhérences), une troisième fois en province (section de brides). Or, cette malade avait, elle aussi, un mégacôlon *total.*

Ainsi tous mes malades qui n'avaient qu'un mégacôlon sigmoïde ont guéri par la résection de ce mégacôlon sigmoïde, et je n'ai vu chez aucun se développer secondairement une dilatation du côlon restant.

Et ceux qui n'ont pas été guéris par la colectomie sigmoïdienne avaient un mégacôlon étendu à tout ou partie du reste du côlon avant la colectomie segmentaire.

Ai-je eu la chance d'opérer des malades qui, adultes, avaient atteint le terme évolutif de leur maladie, suivant l'hypothèse de M. Leriche ? C'est possible.

Mais dans les trois cas publiés par MM. Mialaret, Hepp et Petit, Boppe, est-il bien sûr que le mégacôlon ait été primitivement limité au sigmoïde ou simplement prédominant à ce niveau ? Ces examens radiologiques de mégacôlons sont toujours d'interprétation très difficile. Lorsqu'on a injecté 3 ou 4 litres de baryte pour remplir l'anse sigmoïde, on hésite à continuer. D'ailleurs, l'anse distendue empêche parfois, par coudure ou par compression, l'injection du reste du cadre colique. Ou bien l'opacité devient telle qu'on ne distingue plus rien du tout. Il y a bien les constatations opératoires, mais elles sont souvent incomplètes ou imprécises : l'attention de l'opérateur est centrée sur l'anse la plus grosse, parfois menaçante, celle qui se présente dans l'incision. Et si l'exploration montre le reste du côlon épaissi, élargi, comment affirmer qu'il s'agit de mégacôlon vrai, ou de dilatation rétrograde, sur le côlon transverse, l'ascendant et le cæcum, le grêle parfois ?

Sans méconnaître tout l'intérêt de ces distinctions du point de vue doctrinal, j'en arrive, me basant sur ce que j'ai vu, à ces propositions très simples :

1° La résection du sigmoïde donne des résultats excellents lorsque le mégacôlon est limité au sigmoïde ;

2° La résection du sigmoïde donne des résultats médiocres ou mauvais lorsque le mégacôlon s'étend à d'autres parties du gros intestin, ou à sa totalité.

Les malades porteurs d'un mégacôlon total sont exposés à toutes sortes de troubles, et aussi à des accidents aigus auxquels la colectomie segmentaire ne met pas fin, quel que soit le segment sur lequel elle porte. En voici un autre exemple : en février 1942,j'opère d'urgence une femme de soixante ans pour occlusion aiguë. C'était un volvulus du cæcum que je détors et détends par une petite fistule cæcale de sûreté. Vingt-deux mois après, elle me revient en occlusion aiguë : il s'agissait cette fois d'une invraisemblable incarcération d'un mégadolichosigmoïde derrière le mégacæcum. Je fais l'hémicolectomie droite. La malade va bien depuis trois ans, mais elle a toujours son mégasigmoïde qui reste une menace permanente, et que je devrais bien réséquer.

Lorsque le mégacôlon est total, la seule opération logique, efficace, dont nous

disposions, c'est la colectomie totale. Et on peut y être poussé par la nécessité, lorsqu'on ne la fait pas d'emblée.

Colectomies totales. — J'en ai fait 6, d'emblée, non sans en avoir mûrement pesé les indications.

Tous ces malades étaient en état d'occlusion chronique permanente, entrecoupée d'accidents aigus menaçants. Une jeune fille de vingt et un ans avait un ventre de femme enceinte à terme et n'osait plus sortir de chez elle. Une religieuse n'était plus capable de remplir les devoirs de ses vœux. Un employé de bureau se trouvait au-dessous de sa tâche pourtant modeste, vivant dans un état lipothymique permanent. Tous souffraient, maigrissaient, et, réduits à l'inactivité totale, menaient une vie misérable, chaque jour aggravée par la hantise, d'exonérations de plus en plus rares.

Deux de ces malades avaient subi une iléo-sigmoïdostomie qui, non seulement ne les avait pas améliorés, mais encore les avait empirés.

Dans 5 cas j'ai opéré en plusieurs temps. Mon premier malade était en occlusion subaiguë, résistant à tous les moyens habituels. J'ai fait : 1° une iléo-sigmoïdostomie latéro-latérale, en court circuit ; 2° une exclusion bilatérale ouverte de tout le gros intestin avec iléostomie à un bout, colostomie basse à l'autre bout ; 3° la colectomie totale. Chez deux autres malades, j'ai fait la même opération, mais en fondant les deux premiers temps en un seul : 1° exclusion bilatérale ouverte ; 2° colectomie totale. Chez deux autres malades j'ai fait dans un premier temps l'exclusion unilatérale ouverte, dans un second temps la colectomie totale. Dans un cas j'ai fait la colectomie totale en un temps.

J'ai perdu 2 opérés :

Une jeune fille de vingt et un ans, la seule que j'ai cru pouvoir opérer en un temps. Elle est morte le sixième jour, par désunion des sutures. J'avais fait une anastomose iléo-colique très basse, latéro-latérale, en trois plans, bord à bord, à point séparés, au fil de lin, sans dérivation externe mais avec une dilatation de l'anus et un tube dans l'anastomose.

Une femme de soixante-quatre ans est morte de shock, le deuxième jour. Je l'avais opérée en deux temps : colectomie après occlusion bilatérale ouverte. Chez cette femme, déjà quatre fois opérée ailleurs (iléo-sigmoïdostomie, cholécystectomie, occlusion par brides, hernie étranglée), le ventre restait ballonné malgré l'exclusion bilatérale ouverte, malgré les grands lavages du côlon exclu. A l'opération, je trouvai un gros intestin parfaitement vidé, complètement plat. Sans doute le côlon droit, allongé, replié sur lui-même, adhérait largement à la fosse iliaque et à la paroi lombaire, mais c'est l'intestin grêle qui, surdistendu, fut la cause des difficultés et du shock : il adhérait largement au côlon transverse et jusqu'au foie, il me fallut le libérer patiemment, et finalement le ponctionner pour pouvoir le réduire et refermer le ventre.

Des 4 survivants, l'un, suivi neuf ans, a tiré *peu de bénéfice* de l'opération. Opéré en 1936, il a pu reprendre son travail de bureau, tant bien que mal, tantôt diarrhéique et tantôt constipé, et a même failli être mobilisé en 1939. Après cette période d'amélioration est survenue une aggravation brusque : envoyé en cure à Châtel-Guyon, il fut hospitalisé d'urgence à Clermont-Ferrand, où il succomba à une hémorragie digestive massive, par la bouche et par l'anus. Je ne sais quel lien établir entre le saignement et l'opération subie. Bien des hypothèses sont possibles.

Un autre, opéré depuis deux ans, est encore un peu ballonné et doit, pour aller à la selle, recourir aux laxatifs. Mais il ne souffre plus, mène une vie active, a repris son métier assez fatigant de fraiseur et ne suit aucun régime : *bon résultat*.

Une autre, opérée depuis dix ans, va régulièrement à la selle tous les jours, spontanément. Elle ne souffre plus, ne suit aucun régime, ne prend aucun médicament et, malgré une coxalgie de l'enfance, mène une vie très active d'assis-

tante sociale. Je dirais ce résultat parfait si elle n'y était arrivée après une assez longue période d'adaptation et si elle n'était encore, de temps à autre, un peu ballonnée. Je le dirai donc *très bon résultat*..

Enfin le dernier, mon premier opéré, colectomisé il y a dix-huit ans, présenté ici en 1932 (2) jouit d'une santé parfaite. Il n'a jamais mal au ventre, n'est pas ballonné, va régulièrement à la selle tous les jours, ne suit aucun régime et, m'a dit son médecin, s'adonne aussi régulièrement à la boisson. Ce qui ne l'empêche pas d'exercer son métier de plombier zingueur, d'avoir la carte de travailleur de force, et de peser, à cinquante-quatre ans, 79 kilogrammes. Je crois pouvoir qualifier ce résultat d'*excellent*.

J'ajoute que des radiographies de contrôle ont été faites plusieurs mois et plusieurs années après la colectomie totale chez ces malades : jamais je n'ai trouvé de dilatation excessive des anses iléales.

Sur 4 collectomies totales longtemps suivies, un résultat parfait, un très bon, un bon, un mauvais (pour lequel l'évolution d'une affection intercurrente n'est pas exclue). Cette petite série, pour modeste qu'elle soit, me permet d'en appeler de la condamnation rigoureuse jadis prononcée ici contre la colectomie totale. Non, le colectomisé n'est pas fatalement voué au météorisme, à la douleur, à la diarrhée. L'adaptation fonctionnelle peut être excellente, et le rétablissement de la santé parfait.

Reste la gravité immédiate de l'opération. J'ai eu 2 morts sur 6 opérés. C'est beaucoup. Mais je suis persuadé que cette mortalité diminuera par la perfection des soins pré- per- et post-opératoires, grâce aux progrès réalisés depuis trois ans dans les domaines de l'anesthésie, de la réanimation, grâce aux antibiotiques généraux comme la pénicilline, ou à action locale sur l'intestin comme certains sulfamides. Je suis persuadé que notre technique se perfectionnera encore, à la faveur de tous ces progrès qui nous permettent d'opérer avec plus de minutie encore, sans souci de la durée de l'acte opératoire.

J'ai surtout fait des colectomies totales en plusieurs temps, après exclusion unilatérale ou bilatérale. J'y voyais les avantages suivants :

1° Scinder en plusieurs temps une opération longue et shockante.

2° Faire l'anastomose, temps septique mais limité, dans un acte opératoire distinct de la colectomie, temps aseptique mais étendu ;

3° Enlever un côlon désobstrué, vide et plat, chez un malade désintoxiqué, plus résistant.

J'ai rejeté tout à l'heure l'iléo-sigmoïdostomie et l'exclusion unilatérale comme moyens de traitement du mégacôlon total. Mais je ne rejette pas l'exclusion unilatérale comme temps préliminaire de la colectomie : c'est une bonne opération préalable, à condition, bien entendu, qu'on ouvre à la peau le bout inférieur de l'iléon, pour y pousser de grands lavages, à condition aussi qu'on ne tarde pas trop à faire le second temps, la colectomie.

Mais l'exclusion unilatérale, même ouverte, ne vaut pas, à beaucoup près, l'exclusion bilatérale, que j'ai réalisée trois fois, avec ouverture à la peau des deux bouts de l'anse exclue : c'est la seule façon d'exclure vraiment le gros intestin, c'est la seule façon de le vider et de le garder vide. De plus, l'exclusion bilatérale étant faite, la colectomie devient une opération strictement aseptique. C'est un gros avantage.

Il y a des inconvénients. C'est d'abord la durée du traitement : trois mois à quatre mois et demi chez mes opérés. C'est ensuite, lors du second temps, la désinsertion des deux entérostomies pariétales. C'est enfin que ces opérations itératives sont génératrices d'adhérences et de brides, causes possibles d'occlusions tardives.

Pour toutes ces raisons, et malgré le dur échec de ma première tentative, j'ai l'intention, à l'avenir, de me tourner vers la colectomie totale en un temps.

(2) *Bull. et Mém. de la Soc. de Chir.*, 1932, 379.

Le seul gros danger, c'est le lâchage des sutures, la déhiscence de l'anastomose, et la péritonite diffuse quand cette anastomose est en plein ventre. Il y a un moyen certain de l'éviter, c'est de mettre les deux bouts à la peau ; mais je suis peu disposé à l'iléostomie terminale, de cure aléatoire. On peut faire mieux ; couper le rectum assez haut pour pouvoir l'attirer dans l'extrémité inférieure de l'incision, le fermer ; et sur la face antérieure de ce bout rectal fermé, implanter le bout iléal ; et suturer le péritoine pariétal à cette face antérieure tout autour de l'anastomose ; et, pour plus de sûreté, pratiquer, à quelques centimètres au-dessus, une petite iléostomie à la Witzel. Cette technique m'a donné toute satisfaction dans un cas difficile de colectomie sigmoïdienne faite en suboclusion. Elle doit réussir pour la colectomie totale.

Mais je vois venir la critique : « Pour extrapéritoniser votre anastomose au-dessus du pubis, vous coupez le rectum trop haut, et même ce n'est pas le rectum que vous coupez, c'est le bas sigmoïde. » Je n'ai pas, chez l'adulte, la hantise du rectum, ni même celle du mégarectum que manifestent les pédiatres. Je ne comprends d'ailleurs pas très bien Fèvre lorsque, ayant affirmé la nécessité de couper bas, pour supprimer la région recto-sigmoïdienne qui recèle, paraît-il, un sphincter, il conseille ensuite la suture extériorisée, à la manière de Sénèque et Milhiet. Entre la suture basse et réduite dans l'abdomen et la suture haute extériorisable il faut choisir. Mon choix est fait, en faveur de la seconde, pour la sécurité qu'elle donne. Au surplus, le fécalome rectal est moins à redouter après la colectomie totale qu'après la colectomie sigmoïdienne.

Reste la question des indications, la plus difficile, je veux dire du choix entre la colectomie et la neuro-chirurgie.

J'ai peu d'expérience personnelle des opérations nerveuses dans le mégacôlon. Ce que j'en ai lu me laisse hésitant. Deux cas seulement ont été opérés dans mon service, avec d'assez bons résultats, au moins immédiats. Mais depuis quelques années, les mégacôlons que j'ai eu à traiter ont été soumis d'abord aux infiltrations du sympathique lombaire. Ce n'est que devant l'inefficacité de ces injections que je me suis tourné vers la colectomie. C'est le cas, notamment, de mes quatre derniers opérés (2 colectomies sigmoïdiennes, 2 colectomies totales).

Sous ces réserves au sujet de la neuro-chirurgie, et si d'une expérience, chronologiquement assez longue mais numériquement courte, il m'est permis de tirer quelques conclusions, j'ai l'honneur de vous proposer les suivantes :

1° L'iléo-sigmoïdostomie, avec ou sans exclusion, est une mauvaise opération.

2° Le mégacôlon sigmoïdien relève de la colectomie segmentaire qui donne, au prix d'un faible risque, d'excellents résultats, immédiats et éloignés. En dehors des périodes d'occlusion, sur un intestin non distendu, bien préparé, cette colectomie peut se faire en un temps, sans dérivation externe.

3° Le mégacôlon total, dans ses formes graves, relève de la colectomie totale. Si, pour des raisons quelconques, il n'a été fait d'abord qu'une colectomie partielle, on doit, en principe, enlever secondairement le reste du côlon, sans attendre la reprise des troubles ou l'apparition de nouveaux accidents.

Je suis persuadé que, moyennant une réduction progressive du risque opératoire, la colectomie totale sera moins rarement pratiquée, et que nous pourrons bientôt, sur de plus longues séries, en apprécier les résultats éloignés.

COMMUNICATIONS

Note sur les inclusions d'acrylic,

par M. L. **Dufourmentel** et Médecin-Colonel **Ginestet.**

Un grand nombre de publications, tant en Europe qu'en Amérique, ont depuis quelque temps mis en honneur les inclusions de résines synthétiques dans le but de reconstituer des formes. On leur accorde un certain nombre de qualités en tête desquelles leur parfaite tolérance par l'organisme. C'est ce point particulier que concerne notre communication.

On retrouve, dans l'enthousiasme actuel pour l'acrylic, le retour exact des enthousiasmes passés dont ont bénéficié périodiquement la paraffine, l'os ou le cartilage conservés, le celluloïd, l'ivoire, l'os purum, le caoutchouc, le verre, les métaux inoxydables, etc.

On retrouve même encore très fréquemment l'erreur fondamentale qui consiste à qualifier de greffe l'inclusion d'un corps inerte.

Mais c'est sur la tolérance particulière de l'organisme à l'égard de l'acrylic que nous désirons formuler une prudente réserve. Nous croyons que seules les greffes jouissent d'une tolérance indéfinie parce qu'elles sont véritablement assimilées par les tissus ambiants et qu'elles sont vivantes. Elles ne constituent nullement un obstacle à la circulation ou à l'osmose pour la nutrition des tissus voisins. Au contraire, un corps étranger quel qu'il soit, inclus dans les tissus mous, est voué inexorablement à l'exclusion. S'il est profond, l'exclusion se fait sur place par enkystement. S'il est superficiel, elle peut se faire par élimination à travers les téguments.

Les partisans de l'acrylic s'appuient sur deux raisons principales pour en préconiser l'usage :

1° La simplification opératoire.

Il est, en effet, plus rapide et plus simple, à la fois pour le patient et pour le chirurgien, d'inclure une pièce préparée à l'avance et qu'on n'a pas à prélever sur le sujet lui-même.

2° Des cas nombreux de parfaite tolérance.

La première raison est excellente. On comprend fort bien le souci d'économiser au malade le prélèvement d'un cartilage costal. On pourrait répondre que le traumatisme est léger, l'opération rapide, les suites très simples. Tout cela représente cependant un petit acte opératoire qu'une inclusion évite totalement.

Une objection plus sérieuse est la difficulté de modeler une pièce d'une façon tout à fait exacte sur un vide qu'on ne peut mesurer qu'approximativement à travers la peau.

Un cartilage se modèle parfaitement. On peut l'essayer, constater ses imperfections, le modifier, en ajouter même s'il paraît insuffisant. Il est beaucoup plus difficile de soumettre à ces manœuvres une pièce d'acrylic.

Toutefois, il faudrait se rallier sans réserve à l'inclusion inerte si la deuxième raison était indiscutable.

Malheureusement, à l'heure actuelle, elle ne le paraît pas. Je vous soumets, en effet, deux cas d'élimination après une tolérance de plusieurs mois dont voici l'histoire abrégée :

Observation I (*Médecin colonel Ginestet*). — M. G. M..., sergent, est blessé, le 7 mars 1946, dans un accident qui entraîne, entre autres lésions, un écrasement de l'arête nasale.

Après six mois d'attente, on fait (le 5 août), l'inclusion d'une baguette d'acrylic suivie, par prudence d'un traitement pénicillé (100.000 unités par jour, en injections intramusculaires pendant cinq jours).

Suites normales.

Tolérance parfaite pendant près de huit mois.

Mais le 30 mars 1947, apparaît sur l'arête nasale une réaction douloureuse attribuée à la presssion des lunettes. Nouveau traitement à la pénicilline jusqu'au 3 avril. Tout semble rentrer dans l'ordre.

Mais, le 22 avril, la peau s'ouvre et la plaque d'acrylic s'élimine (fig. 1 et 2).

Obs. II (*personnelle*). — M[me] T..., vingt-quatre ans, présente un nez écrasé à la suite d'un accident remontant à l'âge de huit ans.

Elle est opérée en Amérique, par le D[r] X..., qui fait l'inclusion d'une baguette d'acrylic. Suites normales.

La jeune femme vient en France avec son mari au printemps suivant. Elle vient me trouver le 24 avril 1947 parce que la peau s'était perforée et que la plaque d'acrylic appa-



Fig. 1. — L'arête d'acrylic s'élimine.

raissait. J'en fait l'extraction le 15. Il n'y avait pas de suppuration mais une perforation simplement trophique. J'attends que celle-ci soit fermée et, le 18 juillet, je reforme l'arête nasale par une greffe cartilagineuse. Le 22, sans aucune réaction, la malade reprend ses occupations. Elle est actuellement en parfait état (fig. 3).

Le D[r] Ginestet a observé un troisième cas d'élimination concernant une plaque de prothèse cranienne. Nous le l'avons pas retenu car la présence d'un autre corps étranger (fragment de mèche) ne permet pas de mettre en cause l'acrylic seule.

Voici dons 2 cas précis d'élimination après des périodes de tolérance de six et huit mois. On peut objecter qu'il y a eu dans un cas le microtraumatisme répété des lunettes, que la baguette n'avait peut-être pas été parfaitement modelée... Il n'en est pas moins vrai que je ne connais, en revanche, aucun cas d'élimination d'un greffon cartilagineux, si ce n'est post-opératoire. Un greffon prend ou ne prend pas. S'il ne prend pas, il suppure et s'élimine rapidement. S'il prend, il est définitif.



Fig. 2. — Après élimination.




Fig. 3. — Perforation trophique de la peau.

J'ai, depuis trente ans, une pratique considérable des greffes cartilagineuses (plus de 1.000 cas). Je peux dire que j'ai eu des éliminations dans la période où mes opérations étaient trop longues. Depuis plus de dix années je n'en ai eu aucune et j'attribue ce fait à la rapidité avec laquelle le greffon est transplanté. Entre son prélèvement à la côte et sa mise en place, il ne s'écoule pas plus de deux minutes. Ainsi se trouvent infiniment réduites les causes d'échec. Un greffon qui reste à l'air quinze ou vingt minutes se dessèche, se refroidit, se contamine. Le garder dans du sérum est un moyen insuffisant car le seul milieu biologiquement inoffensif est le sang du malade lui-même. C'est un point sur lequel j'ai déjà eu maintes fois l'occasion d'insister.

Il est indiscutable que les pièces d'acrylic, dûment stérilisées, échappent à ce danger.

Tout ce que je viens de dire ne s'applique qu'aux inclusions superficielles, sous-cutanées, parce qu'elles constituent une plaque isolante entre la peau et les plans profonds. Une inclusion profonde est incontestablement moins exposée. C'est ainsi que j'emploie volontiers l'acrilyc pour calibrer l'intérieur des fosses nasales dans les rhinites atrophiques ozéneuses. Si l'élimination se produit — et il s'en produit — il n'en résulte tout au moins aucune cicatrice extérieure.

Cette question est loin d'être nouvelle. Pendant la guerre de 1914-1918 on employait communément les inclusions de métaux précieux ou inoxydables, de caoutchouc vulcanisé et de celluloïd. J'ai vu des éliminations, dont quelques-unes dix et quinze ans après l'application.

Il y a vingt ans, l'ivoire avait en Amérique, et aussi en Europe, les mêmes partisans enthousiastes qu'aujourd'hui l'acrylic. Il y eut des éliminations et j'en ai donné des photographies dans mon livre de chirurgie réparatrice. Le simple poids de la baguette arrivait parfois à perforer la peau au niveau de son extrémité inférieure. J'ai donc formulé alors les mêmes prudentes réserves. Je ne crois pas qu'actuellement un seul chirurgien emploie encore l'ivoire malgré les innombrables observations de parfaite tolérance publiées dans les débuts.

Il nous paraît, en conséquence, prudent de réserver pour l'instant la préférence aux greffes qui, assimilées par les tissus, ne jouent pas le rôle d'obstacle à la circulation ou à l'osmose.

Deux cas de mélorhéostose (maladie de Léri),

par MM. **E. Sorrel** et **L. Quénu.**

Depuis la première description qu'en a donné Léri en 1922 (1), en lui assignant le nom qu'il créa pour elle, la mélorhéostose — L'hypérrostose en coulée des os des membres — semble n'avoir été rencontrée qu'assez exceptionnellement et le nombre des publications qu'elle a suscitées est fort restreint.

Au cours de ces dernières années, nous en avons recueilli deux observations, que nous relatons brièvement. Dans les deux cas il s'agit d'enfants.

L'un d'eux, V... (Roger), âgé de dix ans, entra dans le service le 11 mai 1945, pour une impotence fonctionnelle du *pouce gauche*. Cette impotence d'ailleurs, datait de la toute première enfance et la mère l'attribuait à un accident : en habillant l'enfant, alors qu'il était nourrisson, elle lui aurait « retourné » le pouce, qui depuis ce temps ne pouvait plus être fléchi ; de fait, les mouvements de l'articulation métacarpo-phalangienne étaient nuls et ceux de la première sur la deuxième phalange très limités.

En examinant l'enfant, on se rendit compte que les mouvements des autres doigts de la main l'étaient aussi, quoique d'une façon moins prononcée, et que ceux du coude

(1) Léri (André) et Joanny. Une affection non décrite des os ; hyperostose en coulée sur toute la longueur d'un membre ou « mélorhéostose ». *Bull. et Mém. de la Soc. méd. des Hôp. de Paris*, 1922, **46**, 1141.

n'étaient pas non plus libres : ni la pronosupination ni la flexion ne pouvaient être accomplies complètement. De plus, l'aspect des doigts et de la main gauches était anormal, le pouce était fusiforme, augmenté de volume au niveau de sa base et allant en s'amincissant vers la pointe, les articulations des première et deuxième phalanges de l'index et de l'annulaire étaient tuméfiées, les ongles du pouce et de l'index étaient bombés, ceux des autres doigts plus petits que ceux de la main correspondante, et enfin, je dirai presque surtout, au niveau de la base du pouce et de l'extrémité inférieure du radius, la peau était lisse et épaissie, les tissus sous-jacents étaient durs et infiltrés, il y avait de la *sclérodermie*. Bref, tout un ensemble de signes indiquait que la peau, les phanères, le tissu cellulaire sous-cutané étaient intéressés par le processus pathologique.

Le membre supérieur *droit*, bien que l'enfant ne s'en plaignit pas, n'était pas normal,





Fig. 1 — Vi . (Roger), main gauche et main droite, 17 mai 1945. A *gauche* tous les métacarpiens et toutes les phalanges sont atteints, sauf la 2e phalange du pouce, la 3e de l'index, la 3e du majeur : grand os, crochu et pyramidal sont atteints. A *droite* les 1er et 2e doigts avec leurs métacarpiens sont indemnes. Au niveau du 4e doigt on ne voit pas la cavité médullaire, grand os et os crochu sont tachés.

l'articulation 1re et 2e phalange du 4e doigt était tuméfiée, la prosupination était limitée et il y avait d'autre part, une circulation collatérale assez développée.

Les membres inférieurs, par contre, paraissaient tout à fait indemnes.

Des radiographies (fig. 1 et 2), montrèrent sur les deux membres supérieurs, des lésions types de mélorhéostose. Elles étaient plus prononcées à gauche ; de ce côté elles s'étendaient sur toute la longueur du membre intéressant les 5 doigts, une partie du carpe, le radius et le cubitus, et l'extrémité inférieure de l'humérus, puis elle s'interrompaient au niveau du tiers inférieur de l'humérus et reprenaient ensuite, occupant son extrémité supérieure, la caracoïde et l'acromion.

Les interlignes articulaires étaient intacts ; les cartilages de conjugaison également, sauf celui de l'extrémité inférieure du radius qui était irrégulièrement tacheté ; l'épiphyse inférieure du radius l'était aussi, le radius de plus était incurvé, ce qui devait être dû à l'inégalité d'accroissement en longueur du radius et du cubitus.

Du côté droit, les lésions étaient du même ordre, mais elles étaient limitées aux os de la main et de l'avant-bras.

Les radiographies du reste du squelette ne montraient aucune anomalie.

La réaction de Bordet-Wassermann était négative, mais la mère était hérédo-spécifique et avait une perforation du voile. L'enfant fut donc mis au traitement par le sulfarsénol, ce

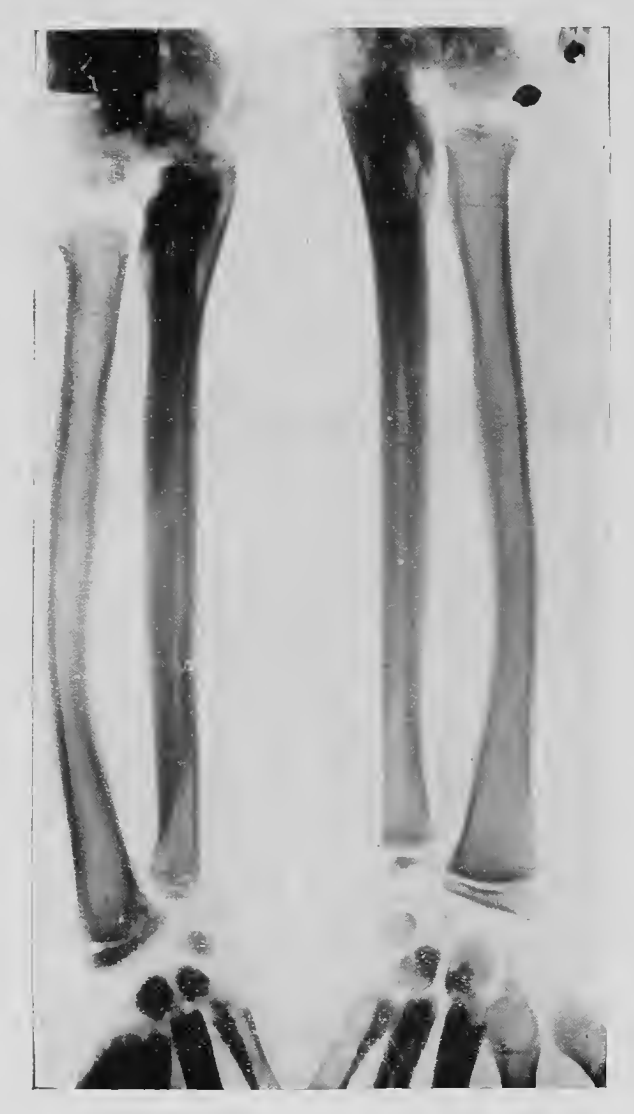


Fig. 2. — Vi... (Roger), avant-bras, 17 mai 1945. A *gauche*, l'épiphyse inférieure du radius est déformée, le cartilage de conjugaison n'est pas clair, le radius est fortement incurvé. Le cubitus est atteint dans toute sa longueur sauf au niveau de son extrémité inférieure. A *droite*, radius d'apparence normale, cubitus opaque sur toute sa longueur. Des deux côtés le canal médullaire du cubitus n'est pas visible sur toute sa longueur.

qui d'ailleurs ne parut avoir aucune action sur la lésion. Nous avons suivi l'enfant et, en décembre 1946, puis en février 1947, donc un an et demi et deux ans plus tard, les lésions osseuses semblent être restées à peu près stationnaires, la sclérodermie semble avoir un peu augmenté.

La deuxième malade, V... (Jeannine), fut examinée pour la première fois dans le service en mai 1935, à l'âge de vingt-sept mois : elle présentait une petite tumeur des parties molles de la 1re phalange de l'index gauche, que l'on enleva le 16 juin 1935 et dont l'examen histologique a malheureusement été perdu. On avait, à ce moment, fait une radiographie du squelette de la main que voici : elle montrait déjà des taches opaques sur les 1re et 2e phalanges de l'index et un épaississement de la corticale du 2e métacarpien.

L'année suivante, le 28 octobre 1936, l'enfant fut revue : les mouvements de l'articulation des 1re et 2e phalanges de l'index étaient limités et une radiographie montrait plus nettement l'atteinte des 1re et 2e phalanges de l'index et en plus un épaississement très net de la corticale du 2e métacarpien.

Puis l'enfant fut perdue de vue pendant quelques années ; en octobre 1941, elle revint à la



Fig. 3. — V... (Jeanine), 4 février 1944, main gauche 2e doigt et son métacarpien opacifiés, corticale interne du 1er métacarpien épaissie; trapézoïde, grand os et scaphoïde tachés. La main droite est normale, sauf une tache au niveau de la 2e phalange du médius.

consultation, mais ne put être radiographiée et ce n'est qu'en février 1944 qu'elle put être à nouveau examinée complètement. Il n'y avait aucune récidive de la petite tumeur superficielle enlevée en juin 1935, mais l'articulation métacarpo-phalangienne de l'index gauche était bloquée et bien que les mouvements des autres articulations des doigts fussent libres, le doigt restait fixé en extension. De plus, la flexion du poignet était limitée et la pronosupination à peu près nulle. Les articulations du coude et de l'épaule étaient libres. Le membre supérieur gauche était notablement moins développé que le droit : le raccourcissement total était de 4 cent. 5 : 2 centimètres pour l'humérus, 2 centimètres pour l'avant-bras, 0,5 pour la main et l'index.

De plus, il existait une aire de *sclérodermie*, avec légère pigmentation de la peau, large de 4 à 5 centimètres environ, étendue sur la face externe du membre depuis le moignon de l'épaule jusqu'à la base de l'index. A son niveau, la sudation existait : il existait de l'hypoesthésie et le réflexe pilo-moteur était moins marqué que sur le reste du bras. En dehors de cette bande longitudinale de sclérodermie, la peau du membre était souple et normale.

Des radiographies montrèrent une mélorhéostose typique (fig. 3, 4 et 5) du membre

supérieur gauche s'étendant de l'index gauche à la cavité glénoïde de l'omoplate en intéressant le carpe, le radius, la partie externe et l'extrémité supérieure de l'humérus.



FIG. 4. FIG. 5.

FIG. 4. — V... (Jeanine), 4 février 1944, avant-bras gauche : radius atteint sur toute sa longueur, cubitus peu touché; cependant l'apophyse supérieure est tachée, et l'empreinte du brachial antérieur semble opacifiée L'extrémité inférieure de l'humérus est atteinte dans sa moitié externe.

FIG. 5. — V... (Jeanine), 4 février 1944, humérus gauche : corticale externe épaissie irrégulièrement; extrémité supérieure de l'humérus tachetée.

Les interlignes articulaires et les cartilages de conjugaison étaient normaux.

Le membre supérieur droit ne présentait aucune particularité ; les membres inférieurs, ni le thorax non plus ; mais sur le pubis et la tubérosité ischiatique, sur le tiers inférieur

des tibias droit et gauche, sur les métatarsiens du pied droit, il y avait çà et là quelques taches de condensation osseuse.

En février 1944, l'enfant ayant été opérée d'appendicite, on profita de l'anesthésie pour faire une biopsie du membre supérieur gauche : elle comprenait la peau et le derme infiltrés, le tissu cellulaire sous-cutané, le muscle (triceps) et un fragment de l'os et du périoste de la région épicondylienne de l'humérus. Voici le résultat de l'examen : « L'ensemble des prélèvements (os, muscle, peau) se caractérise par l'importance du tissu scléreux. Le petit fragment osseux, soumis à l'examen, ne présente pas de lésions osseuses proprement dites. Mais ce qui est plus net, c'est l'importance de l'épaississement fibreux périostique en contact avec les lames osseuses. Le fragment de tissu musculaire, très petit, n'a pas permis d'observer de substance osseuse, mais on note la présence entre les faisceaux musculaires d'importants faisceaux de tissu fibreux particulièrement dense, que l'on peut, peut-être, considérer comme de la substance préosseuse. »

L'enfant fut suivie ensuite assez régulièrement. En juillet et en octobre 1944 on notait que la sclérodermie semblait s'étendre : il existait maintenant de petits îlots à la cuisse et au creux poplité gauches, à la fesse droite, à la face postéro-latérale de l'hémithorax gauche. Des radiographies ne montrèrent pas de modifications importantes au membre supérieur gauche, mais les taches étaient plus développées sur le bassin et les tibias et quelques autres apparurent sur les côtes, les fémurs, en des points correspondant habituellement aux zones de sclérodermie.

En février 1946, la situation était stationnaire.

Comme nous le disions au début, les cas publiés de mélorhéostose ne sont pas bien nombreux : nous avons trouvé la référence de 40 cas (1 *bis*), mais nous n'avons pu nous procurer que 15 de ces articles et trouver quelques résumés de 10 autres.

Autant que nous avons pu ainsi nous en rendre compte, nos deux malades, à côté de symptômes, que l'on retrouve dans presque toutes les observations, en présentent d'autres assez particuliers et assez anormaux, si je puis dire, dans la maladie de Léri, pour pouvoir retenir l'attention.

L'un et l'autre sont des enfants. Leurs parents nous ont demandé de les examiner parce qu'ils avaient remarqué une déformation d'un doigt (tuméfaction dans l'un des cas, nodule dans l'autre) qui s'accompagnait d'un certain degré d'impotence avec limitation du jeu des articulations correspondantes.

Lorsqu'un seul membre était atteint (obs. II, Jeannine) ce membre était plus court et moins développé que l'autre. Tout ceci se retrouve dans la plupart des observations.

Et de même l'image radiographique des lésions osseuses, leur disposition en coulée longitudinale le long du grand axe du membre, l'interruption parfois de cette coulée, qui reprend un peu plus loin, sont bien les dispositions que l'on a rencontrées le plus souvent. Une seule remarque peut être faite à ce sujet : contrairement à ce qui existait dans le cas princeps de Léri, il n'existe pas chez nos deux malades de coulée *extérieure* à l'os, et tout se borne à une opacité plus ou moins dense de cet os, mais dans bien d'autres observations la même disposition se retrouve.

Par contre, on trouve chez nos deux malades quelques « anomalies ».

La première est de peu d'importance : chez l'un des enfants (Roger) le cartilage de conjugaison de l'extrémité supérieure du radius était atteint et le radius incurvé, cette disposition paraît assez rare, mais elle a été cependant plusieurs fois signalée.

La deuxième présente plus d'intérêt : elle concerne aussi la *localisation des lésions ;* chez l'un des enfants (Roger) les deux membres supérieurs étaient atteints et chez l'autre (Jeannine), les lésions osseuses étaient multiples et très dispersées ; en dehors de la mélorhérostose du membre supérieur gauche, il

(1 *bis*) Dont l'un d'ailleurs publié par MM. Robert Clément et Combes Hamelle (*Bull. et Mém. de la Soc. méd. des Hôp. de Paris*, 27 janvier 1943, 423-427) concerne notre deuxième malade.

existait des taches de condensation osseuse sur le bassin, le tiers inférieur des tibias, les corps fémoraux, les métatarsiens du pied droit.

Or, dans son article princeps de 1922, Léri précisait que dans la nouvelle affection, qu'il cherchait à individualiser, les lésions n'intéressaient *qu'un seul membre* et dans la plupart des observations que nous avons eues sous les yeux il en est bien ainsi ; trois fois seulement [obs. Müller Alberti (2), Hilton (3), Bory (4)] plusieurs membres sont touchés.

Un troisième point mérite aussi d'être particulièerement souligné : il concerne l'âge auquel débutent les lésions et *l'évolution* de ces lésions ; chez nos deux enfants il semble que ce début ait été très précoce : le premier était un nourrisson de quelques mois quand la mère remarqua l'impotence du pouce, et sur la première radiographie de la deuxième enfant, faite lorsqu'elle avait deux ans. on voit déjà apparaître l'ombre dense qui s'accentuera plus tard. C'est la première fois, croyons-nous, que des débuts aussi précoces ont pu être constatés.

Quant à l'évolution, elle se fait chez nos deux malades avec une extrême lenteur : chez l'une (Jeannine), ce n'est que sur les radiographies les plus récentes, prises onze ans après les premières, que des taches opaques sur les cols des fémurs commencent à apparaître et les lésions initiales ne se sont pas beaucoup modifiées ; chez l'autre (Roger) depuis deux ans les lésions sont à peu près stationnaires.

Enfin, il est un dernier point sur lequel nous voudrions insister : c'est sur l'importance des lésions de *sclérodermie* qui existent chez nos deux malades.

Léri, avait déjà fait remarquer que les modifications cutanées étaient fréquentes et « qu'elles ne se produisaient guère, écrivait- il, qu'au niveau des os hyperostosés et particulièrement aux endroits où les os sont superficiels ». A maintes reprises depuis (sept fois sur les 15 observations que nous connaissons) la coexistence de lésions cutanées ou sous-cutanées avec la mélorhéostose a été à nouveau signalée et une fois au moins [obs. de Dillehont et Chuinard (5)] il s'agit nettement, comme dans nos observations, de sclérodermie.

Si nous tenons à mettre ce fait en lumière, c'est parce qu'il peut, peut être, avoir une certaine importance lorsqu'on essaie de comprendre la *pathogénie* des lésions de la mélorhéostose.

Léri avait pensé qu'il pouvait s'agir d'une réaction de l'os à une mycose, ou à un parasite d'autre nature, qui l'envahissait de proche en proche déterminant ainsi des coulées osseuses caractéristiques, mais les observations ultérieures ne permettent guère de penser qu'il en est bien ainsi.

Pour expliquer la formation de ces singulières altérations osseuses, Lewin (6) invoqua des lésions nerveuses, Putti (7) des modifications vasculaires sous la dépendance de troubles sympathiques, Zimmer (8), Valentin (9), Junghagen (10), faute de mieux sans doute, leur attribuèrent une origine congénitale, sans qu'aucune de ces différentes hypothèses parut toutefois satisfaisante.

La coexistence fréquente avec la sclérodermie, la superposition des lésions souscutanées et osseuses, si nettes en particulier chez nos deux malades, frappèrent d'autres auteurs, et l'on vint à penser que l'envahissement du tissus cellulaire sous-cutané, puis de la peau, faisait partie de la maladie au même titre que

(2) Muller Alberti. 1 cas. *Ztchrt t. Orth.*, 1941, **72**, 194-211.
(3) Hilton. 1 cas. *Lancet*, 1934.
(4) Bory. 1 cas. *Röntgenpraxis*, 1938, **10**, 271.
(5) Dillehont et Chuinard. 1 cas. *Bone and Joint Surgery*, octobre 1966, 991-996.
(6) Lewin et Me Leod. 1 cas. *Journ. of Bone and Joint Surgery*, octobre 1925, 969.
(7) Putti. 1 cas. *Chir. degl. Org. di Mou.*, 1927.
(8) Zimmer. 1 cas. *Bruns'Beiträge*, 1927, **1**.
(9) Valentin. 1 cas. *Fortschriten auf dem gebite der Röntgenstrahlen*, 1928.
(10) Junghagen. 1 cas. *Société de Radiologie et d'Electroradiologie*, septembre 1930, 495-500.

l'atteinte du périoste. En ce cas n'y aurait-il pas quelque parenté entre la mélorhéostose ainsi comprise et ces cas de neurofibromatose avec lésions osseuses, qu'ont étudiés récemment MM. Mondor et Leger (11), d'autant plus que dans leur article du *Journal de Chirurgie*, la radiographie de l'un de leurs cas a un aspect bien voisin des radiographies de mélorhéostose et aussi avec les cas d'ostéopoecileï (*spotted bones* des auteurs anglais) dont Albers Sehonberg aurait décrit le premier cas, chez un homme de trente et un ans, en 1915 et dont de multiples exemples ont été signalés depuis cette époque. On se trouverait ainsi ramené à l'hypothèse pathogénique de Putti : troubles vasomoteurs d'origine sympathique. Mais si l'on admet cette parenté, ne devrait-on pas, en conséquence, émettre quelques réserves sur l'autonomie de « la maladie de Léri » qui ne deviendrait ainsi que l'une des multiples formes des dystrophies osseuses avec lésions cutanées ?

Un cas de persistance du canal artériel,

par MM. **de Vernejoul**, associé national, **Métras et Pierron** (de Marseille).

A la suite des premiers succès de Gross qui datent déjà de 1939, les observations de canal artériel persistant opéré sont nombreuses surtout en Amérique, en Angleterre et en Suède.

La France doit combler son retard dans cette chirurgie nouvelle et nous espérons que le cas présenté ici ouvrira la voie à de nouveaux et nombreux succès.

Observation. — L'enfant G... (Jeannine) est adressée à l'un de nous le 19 février 1947 pour cardiopathie congénitale. En effet, dans les premiers mois de la vie, on aurait constaté l'existence d'un souffle cardiaque particulièrement intense.

L'enfant, actuellement âgée de six ans et demi, n'a jamais présenté de cyanose ; mais depuis l'âge de trois ou quatre ans elle est très essoufflée à l'effort. Ces troubles ont augmenté avec la croissance, et, d'autre part, le développement statural a été un peu retardé. Si la taille est sensiblement normale pour l'âge (114 centimètres), le poids est nettement insuffisant (16 kilogrammes). Il s'agit d'une enfant longiligne, très amaigrie, à l'état général médiocre.

Mise à part la notion de cardiopathie congénitale, les antécédents de cette jeune malade sont sans intérêt. Par contre, l'examen cardio-vasculaire permet d'affirmer le diagnostic.

Le rythme cardiaque est à 100, régulier. La pointe du cœur bat dans le 6e espace intercostal, et on note à ce niveau un éréthisme important.

Au niveau du 2e espace intercostal gauche, contre le bord sternal, la palpation permet de déceler un thrill intense, continu à irradiation sous-claviculaire gauche.

A l'auscultation, on entend, à un même niveau, un souffle continu, extrêmement fort, réalisant un véritable bruit de tunnel ; ce souffle est bien continu, il se distingue facilement d'un double souffle systolo-diastolique, mais présente cependant un renforcement d'intensité à la fin de la systole.

D'autre part, distinct du souffle continu et d'une intensité infiniment plus faible, on entend à la pointe un petit souffle systolique se propageant dans l'aisselle et dans l'espace interscapulo-vertébral gauche.

La mesure de la tension artérielle aux quatre membres donne les résultats suivants (oscillomètre de Boullitte) :

Bras droit	Mx 10	Mm 6	I 1,5
Bras gauche	Mx 10	Mm 6	I 1,5
Cuisse droite	Mx 14	Mm 8	I 3
Cuisse gauche	Mx 13	Mm 7	I 3

Le diagnostic clinique de persistance du canal artériel ne pouvait faire de doute en présence de ces symptômes. D'autre part, la tachycardie, la dyspnée d'effort très marquée,

(11) Mondor et Leger. *Journal de Chirurgie*, 1946, **62**, nos 9-10, 341.

permettait d'interpréter le petit souffle systolique de la pointe comme un souffle d'insuffisance mitrale fonctionnelle en rapport avec une insuffisance ventriculaire gauche.

Des examens complémentaires ont alors permis de vérifier à la fois le diagnostic et la décompensation relative de l'affection.

Les examens radioscopiques et radiographiques ont donné les résultats suivants :

Le cœur apparaît particulièrement augmenté de volume, animé à la radioscopie de battements violents. L'arc moyen est allongé, légèrement saillant et battant ; mais surtout le ventricule gauche est considérablement hypertrophié.

Voici les résultats des mensurations faites sur un orthodiagramme pratiqué à cette date :

DG'	140	millimètres.
D'G	95	—
Diamètre transverse du cœur	125	—
Arc ventriculaire gauche	85	—

Ces dimensions, comparées au diamètre transversal du thorax, qui est de 165 millimètres, extériorisent pleinement la cardiomégalie et l'hypertrophie ventriculaire gauche. D'autre part, l'opacification œsophagienne montre une légère empreinte auriculaire gauche. L'oreillette gauche semble présenter une expansion systolique qui confirmerait l'existence d'une insuffisance mitrale, fonctionnelle dans ce cas.

Un *électrocardiogramme* et un phonocardiogramme sont ensuite pratiqués. Comme dans la plupart des cas de persistance du canal artériel, l'électrocardiogramme est sensiblement normal. Légère position droite, axe électrique à 75° environ, espace P R normal, onde Q 3 légèrement profonde. Nous savons qu'il ne faut pas nous étonner d'un tel aspect, car, par suite de l'addition d'effet droit et d'effet gauche, l'électrocardiogramme du canal artériel persistant est dans la majorité des cas quasi normal, même en présence de décompensation cardiaque (Crafoord et Néglin).

Le *phonocardiogramme* extériorise parfaitement le souffle continu. On note, ce qui est classique, un net renforcement systolo-protodiastolique.

Diverses épreuves sont ensuite pratiquées.

Devant l'état précaire de l'enfant, on a abandonné le projet de faire une angio-cardiographie.

La *pression veineuse* est à 20 (au manomètre de Claude). La compression abdominale et le relèvement passif des membres inférieurs (technique de Jouve et Vague) donnent des résultats fort intéressants. Par compression abdominale, la P V monte à 30 et elle redescend très lentement pour se fixer à 24. Le relèvement des membres inférieurs fait également monter la P V à 26, puis elle redescend très lentement sans s'abaisser au-dessous de 26.

La sédimentation globulaire est normale.

La numération globulaire est à 3.900.000 globules rouges et 4.000 globules blancs, avec la formule leucocytaire suivante :

Lymphocytes	60	p. 100
Monocytes	12	—
Polynucléaires neutrophiles	23	—
Polynucléaires éosinophiles	5	—

L'enfant n'est pas fébrile, il n'y a aucun signe clinique d'infection.

Devant un tel cas, l'indication opératoire paraissait formelle et ceci pour les raisons suivantes :

1° La persistance du canal artériel paraissait *isolée*, sans autre malformation coexistante, cas le plus favorable à une intervention chirurgicale.

2° La lésion était nettement *décompensée* et ceci chez une enfant jeune, à un âge encore très éloigné de la puberté. Les signes fonctionnels, l'insuffisance mitrale, l'hypertrophie cardiaque, les modifications importantes de la pression veineuse, prouvaient suffisamment l'existence de cette décompensation.

3° Il existait une hypertrophie assez nette, capable certainement de s'accentuer avec l'âge et de gêner considérablement le développement de cette jeune malade.

4° Enfin, on sait qu'il faut toujours craindre, surtout dans les cas mal supportés, la greffe d'une endo-artérite bactérienne capable d'aggraver le pronostic dans des proportions considérables.

Tous ces arguments décident de l'intervention curative qui est pratiquée à l'hôpital de la Conception (de Marseille) dans le service du Dr de Vernejoul (Drs de Vernejoul et Métras), le 19 mai 1947.

Protocole opératoire. — Mise en place d'une aiguille à perfusion qui permettra d'injecter au cours de l'opération du plasma et du sérum glucosé.

La malade est couchée sur le côté droit, le bras gauche fixé en flexion. Mise en place d'un tube trachéal, anesthésie en circuit fermé à l'éther, protoxyde d'azote, oxygène.

Incision de Crafoord avec soulèvement de l'omoplate et résection sous-périostée de la 5e côte gauche depuis le cartilage jusqu'à l'angle costal.

Ouverture de la cavité pleurale sur toute l'étendue de la résection costale. L'écartement de la brèche donne une large voie d'accès sur la moitié gauche du thorax.

Le lobe supérieur du poumon étant refoulé en bas et en arrière, on obtient un jour excellent sur toute la partie supérieure du médiastin.

Infiltration de novocaïne au niveau des nerfs intercostaux supérieurs et des troncs du sympathique, du pneumogastrique et du phrénique.

La plèvre médiastine est incisée sur l'aorte et l'artère pulmonaire, à 1 centimètre en arrière du nerf phrénique.

La découverte du nerf récurrent et la recherche du maximum d'intensité du thrill permettent de situer et de découvrir le canal artériel, sa dissection est commencée sur sa face antérieure, ses deux bords à l'aide de petits tampons de coton humide, puis sur sa face postérieure. Sa libération permet de passer, à l'aide d'un passe-fil courbe, deux fils de soie n° 4.

Le canal artériel ainsi dénudé apparaît avec des parois souples non infectées. Il est court et large, mesurant 5 millimètres de longueur sur 1 centimètre de diamètre. Pour mieux placer nos deux ligatures à distance l'une de l'autre, du côté de l'aorte et du côté de l'artère pulmonaire, nous poursuivons la dissection du canal à ses deux extrémités sur sa face postérieure. A ce moment, une hémorragie abondante se produit, provenant de la face postérieure. Un tamponnement de quelques secondes et la ligature progressive de nos deux fils déjà passés permettent d'arrêter cette hémorragie. De la pénicilline en poudre est répandue sur le foyer et la plèvre médiastine est suturée à points espacés. A aucun moment, nous n'avons constaté de brèche sur le péricarde.

Suture de la plèvre, insufflation du poumon et fermeture de la paroi thoracique plan par plan sans drainage.

Au cours de l'opération, nous avons pu constater la disparition immédiate du thrill après la ligature du canal. Elle s'accompagne de la disparition du souffle constatée dès la fin de l'intervention.

Suites opératoires. — L'enfant a remarquablement supporté l'intervention. Le soir de l'opération, malgré un petit mouvement fébrile et un rythme cardiaque à 140, la malade est peu dyspnéique, sa tension artérielle est à 11-6, et on peut constater à l'auscultation la disparition totale du souffle continu parasternal gauche.

Cependant, au bout de quelques jours, les suites opératoires sont troublées par une complication inattendue. En une huitaine de jours, alors que les suites paraissaient devoir être normales, la température monte à 39° et au-dessus, les bruits cardiaques s'assourdissent, la malade devient nettement dyspnéique, sans cyanose vraie cependant. Une radiographie et une radioscopie, pratiquées le 30 mai 1947, c'est-à-dire onze jours après l'opération, montrent une augmentation de l'aire cardiaque et des battements très faibles des contours du cœur. La température persistant, on pense à la possibilité d'un épanchement péricardique en voie d'infection (hémopéricarde infecté). Ce diagnostic paraissait confirmé par un nouvel électrocardiogramme, qui montrait une inversion de T 2 et de T 3. Un essai de ponction péricardique par la voie de Marfan se montre négatif. L'enfant fut alors soumise à de fortes doses de pénicilline associée à une sulfamidothérapie importante.

Peu à peu, la température redescend à la normale, cependant que la dyspnée diminue et que les bruits du cœur redeviennent normaux.

Une nouvelle radiographie, pratiquée le 8 juillet 1947, confirme ce retour à la normale. Les contours cardiaques ont repris leur forme habituelle et le volume du cœur lui-même apparaît sensiblement inférieur à ce qu'il était avant l'intervention. Quelques jours après, l'enfant sort pratiquement guéric.

A sa sortie de l'hôpital, tout signe fonctionnel a disparu ; le rythme est à 80, les bruits cardiaques normaux. On constate en même temps la disparition du petit souffle systolique de la pointe constaté avant l'intervention.

L'enfant a été revue le 20 août 1947. Aucun signe fonctionnel. Bruits cardiaques normaux. Un nouvel orthodiagramme a été pratiqué à cette date, qui donne les dimensions suivantes :

DG'	105 millimètres (avant l'opération (140 millimètres).
D'G	75 millimètres (avant l'opération 95 millimètres).
Diamètre transverse du cœur	100 millimètres (avant l'opération 125 millimètres).
Axe ventriculaire gauche	50 millimètres (avant l'opération 85 millimètres).

On a donc pu constater trois mois après l'intervention la réduction considérable du volume du cœur, réduction qui porte principalement sur le ventricule gauche. L'état général est excellent, la jeune malade a grandi de 2 centimètres et a grossi de 2 kilogr. 500 par rapport à son poids avant l'opération.

Avec un recul de trois mois, il semble qu'on puisse considérer ce cas comme un succès.

A l'occasion de cette observation je voudrais simplement attirer l'attention sur trois points de première importance : le diagnostic et la nécessité de sa précision, la voie d'accès et la conduite à tenir après exposition du canal.

En ce qui concerne le diagnostic et la préparation du malade, il importe d'insister sur la nécessité d'une collaboration médico-chirurgicale des plus étroites. Le malade ira en sécurité à la salle d'opération s'il est adressé au chirurgien après avoir été minutieusement examiné et préparé dans un service de cardiologie, comme ce fut pour nous le cas à Marseille.

Le diagnostic reposera essentiellement sur la recherche d'un *souffle continu* très fort, réalisant un véritable bruit de tunnel, d'un *thrill* intense et d'une légère augmentation de la tension artérielle.

L'électrocardiogramme est sensiblement normal.

La phonocardiographie permet de préciser les caractères du souffle dans la révolution cardiaque.

L'examen radiologique montre l'élargissement du cœur et particulièrement l'hypertrophie du ventricule gauche.

Des troubles généraux et subjectifs accompagnent ces signes cliniques : retard du développement, dyspnée d'effort.

Les indications opératoires ne s'adressent qu'à un nombre restreint de malades présentant une persistance du canal artériel. Elles reposent :

Sur les signes cliniques de décompensation : troubles fonctionnels, insuffisance mitrale, hypertrophie cardiaque, modifications importantes de la pression veineuse ;

Sur le retentissement de l'affection sur l'état général : retard du développement ;

Sur la crainte ou sur l'existence de la greffe d'une endartérite bactérienne, aggravant considérablement le pronostic.

La voie d'accès est encore très discutée :

Pour Crafoord, Price Thomas et beaucoup d'autres auteurs, la meilleure voie d'accès est la voie postéro-latérale gauche au niveau de la 5e côte (*Acta Chirurgica Scandinavica* 1944). C'est celle que nous avons utilisée.

Pour d'autres au contraire (Touroff, Gross, Mercer) la voie d'accès antérieure à travers le 2e espace intercostal gauche permettrait un meilleur contrôle des gros vaisseaux en cas d'hémorragie.

Quoi qu'il en soit, dès l'ouverture de la cavité pleurale, trois repères importants sont à rechercher : le nerf phrénique, le nerf pneumogastrique et le point maximum d'intensité du thrill. Ces repères tracent l'incision de la plèvre médiastinale qui doit s'étendre du bord inférieur de la crosse aortique jusqu'au hile pulmonaire.

En ce qui concerne *la dissection du canal artériel*, il faudra se rappeler de se tenir toujours au contact de l'aorte où le canal est beaucoup plus solide, ressemblant à une artère tandis que du côté de l'artère pulmonaire sa constitution rappelant le type veineux, le rend plus fragile. Cette dissection postérieure se heurte parfois à de grandes difficultés en raison de la périartérite et de la fragilité du canal ; un extrême soin doit être apporté à cette manœuvre en raison du danger qui est dû à ce que le canal peut être en arrière très adhérent à la bronche et à la possibilité de perforer l'artère pulmonaire. Durant toute cette dissection, le récurrent devra être soigneusement préservé et évité.

Une fois le canal bien exposé, que faire ?

En cas de canal suffisamment long, ce qui est le cas de beaucoup le plus fré-

quent, la *simple ligature du canal* est abandonnée par suite de plusieurs cas de récidive par recanalisation.

Gross conseille alors la méthode actuellement utilisée par la plupart des auteurs : double ligature au fil de soie portant l'une au contact de l'artère pulmonaire, l'autre au contact de l'aorte et injection d'une solution sclérosante (solution glucosée à 60 p. 100) dans la partie du canal comprise entre les deux ligatures. Plus récemment, Gross, pour plus de sécurité, conseille d'entourer le canal d'une bande de cellophane qui entraîne la formation de tissu scléreux encerclant le canal artériel.

Touroff conseille de disséquer le canal au contact de l'aorte par voie sous-adventielle exactement comme dans une sympathectomie périartérielle.

La méthode la plus récente des chirurgiens américains consiste à sectionner le canal entre deux ligatures : Blalock lui-même (*Surg., Gyn. and Obst.*, Février 1945) préfère recourir à une suture en bourse des deux extrémités du canal, complétée par une ligature double et par l'encerclement du canal ainsi exclu à l'aide d'un « umbilical tape ».

Il semble bien à l'heure actuelle que la section du canal doive être réservée aux cas de canal très court, aux véritables fistules aortico-pulmonaires dans lesquelles la séparation des deux vaisseaux nécessite une suture vasculaire de part et d'autre. Crafoord avait ainsi réalisé, déjà en 1944, sept sections du canal par section et sutures vasculaires, avec sept succès.

Les succès opératoires, déjà très nombreux, restent soumis à une étroite collaboration entre les chirurgiens et les cardiologues, et ne sont possibles aujourd'hui que grâce aux progrès de la baronarcose, de la réanimation et de la lutte anti-infectieuse par les sulfamides et la pénicilline.

Séance du 3 Mars 1948.

Présidence de M. Louis Sauvé, *président.*

PRÉSENTATION D'OUVRAGE

M. Daniel Ferey (de Saint-Malo) fait hommage à l'Académie de son ouvrage intitulé : *Séméiologie et tactique opératoire illustrée des fractures ouvertes et fermées du crâne.*

Des remerciements sont adressés à l'auteur.

RAPPORT

Des inconnues de la sympathectomie lombaire pour artérite sénile (à propos d'un cas suivi de thrombose veineuse précoce),

par M. **Jean Cheynel** (de Saint-Etienne).

Rapport de M. Meillère.

La sympathectomie lombaire considérée comme bénigne chez les artéritiques ne peut-elle avoir chez eux de dangereuses conséquences ? Telle est la question que pose l'observation envoyée par le Dr Cheynel.

En bref, il s'agissait d'un homme de soixante-quatre ans atteint d'artérite

sénile du membre inférieur gauche et accusant, depuis huit à dix mois, des fourmillements, des crampes, sans claudication intermittente et une sensation de pied froid. A l'examen, jambe et pied froids, avec orteils violacés ; on ne trouve de pulsations et d'oscillations, minimes, qu'à la cuisse.

Une série d'infiltrations lombaires gauches entraînent un réchauffement du pied et une diminution de la cyanose. On fait — après six jours de pénicilline en raison d'un crochet fébrile à 39° — une ablation du 2e ganglion lombaire et de 10 centimètres de chaîne.

L'opération semble avoir un effet excellent, qui se marque par un réchauffement subjectif et objectif du pied dont la coloration devient blanc rosé, lorsque brutalement, le surlendemain, en une heure à peine, tout le membre inférieur prend une teinte violacée, ecchymotique, et la température monte à 39°. Malgré le traitement (surélévation, acécoline, priscol, marron d'Inde), on doit, six jours après la sympathectomie, amputer la cuisse, ce qui n'empêche pas l'extension de l'infarcissement, puis la mort dix jours après.

Lors de l'amputation, tissus et muscles étaient infiltrés de sang noirâtre, poisseux, extravasé ; artère et veine fémorales présentaient toutes deux un caillot dans leur lumière.

L'examen d'un fragment de l'artère fémorale montre l'épaississement de l'endartère et la présence de plaque athéromateuse, sans organisation du caillot. La veine fémorale ne présente pas de lésions de sclérose ; le caillot obstrue la lumière et le sang est répandu dans toutes les tuniques.

Dans ses commentaires, le Dr Cheynel insiste sur plusieurs points :

La légitimité de l'intervention : en raison de l'effet favorable des infiltrations lombaires préalables, confirmé par l'excellent effet post-opératoire immédiat.

La nature de l'artérite : à type sénile, avec plaque d'athérome sans lésions associées de phlébosclérose ni de lésions du type Buerger.

Le caractère récent de la thrombose veineuse, encore qu'elle paraisse plus ancienne que la thrombose artérielle.

Pour expliquer cet infarcissement massif du membre, le Dr Cheynel invoque un processus de vaso-dilatation artérielle trop énergique : la vague sanguine ne trouvant pas un écoulement suffisant aurait entraîné une véritable suffusion hémorragique. La sympathectomie n'aurait pas agi sur les veines dans le sens de la vaso-dilatation en raison de la thrombose veineuse précoce, qui serait donc responsable du dérèglement vaso-moteur. Quant à cette thrombose veineuse, n'aurait-elle pas été déclenchée par la sympathectomie lombaire, qui aurait ainsi entraîné, par une véritable réaction en chaine imprévisible, successivement : vaso-dilatation intense, puis thrombose veineuse précoce, enfin infarcissement hémorragique du membre. Et le Dr Cheynel de conclure en proposant de limiter les indications de la sympathectomie lombaire dans les artérites et de recourir de préférence à des opérations « à minima ».

Devons-nous admettre ces commentaires et cette conclusion ?

Sans doute, il s'est bien agi d'une gangrène pour thrombose veineuse au cours d'une artérite par surcharge du type sénile. Or, si la thrombose veineuse a été observée après sympathectomie lombaire dans les artérites, c'est le seul cas où nous l'avons trouvé signalée dans l'artérite par surcharge, tandis que M. Leriche signale 7 cas de thrombose veineuse dans la thrombo-angiose, où elle s'explique d'ailleurs plus facilement par l'existence de lésions veineuses associées aux lésions artérielles et par une certaine tendance à l'augmentation du nombre des plaquettes.

Quoi qu'il en soit, le rôle de la gangliectomie dans le déclenchement de ces gangrènes pour thrombose ne paraît pas contestable, encore qu'il soit en contradiction avec l'effet favorable des infiltrations sympathiques lombaires dans les thromboses veineuses.

Faut-il dès lors restreindre les indications de la sympathectomie ganglionnaire dans les artérites ? Il ne le semble pas, si l'on met en balance ses heureux

résultats habituels et la rareté de cette complication. Mais il semble prudent d'étendre aux artérites par surcharge le conseil, donné par M. Leriche pour les thrombo-angioses, d'établir au préalable les caractères du sang (numération des plaquettes, dosage de la prothrombine, taux de l'antithrombine) et de combattre si besoin les tendances à la thrombose par l'héparine.

Je vous propose de remercier le Dr Cheynel de nous avoir adressé son instructive observation et de conserver son travail dans nos archives.

COMMUNICATIONS

Sciatique discale guérie par la méthode de Troedson,

par M. **Georges Küss.**

Il est évident que toutes les sciatiques discales ne relèvent pas nécessairement d'un traitement chirurgical. Du reste de Sèze et Petit-Dutaillis ont bien spécifié qu'ils réservent l'opération « aux sciatiques rebelles au traitement médical et à la physiothérapie et, à plus forte raison, au traitement orthopédique ».

C'est pourquoi, ayant lu dans les Notes de Médecine pratique, publiées dans *La Presse Médicale* (1) par les soins de notre collègue des Hôpitaux, L. Rouquès, sous le titre : « Peut-on réduire les hernies discales ? », une description de la méthode de Troedson, j'avais résolu d'en faire l'essai sur les premiers cas de sciatique que j'aurais à traiter.

En quoi consiste le procédé de Troedson ?

Ce procédé, décrit par son auteur en 1937, passa presque inaperçu. Troedson en réservait l'application aux cas de hernies discales à leur apparition ou dès l'apparition de leurs premiers signes cliniques. Un chirurgien américain, A. W. Abts employait cependant le procédé de Troedson avec succès dans les hernies discales et obtenait une guérison rapide dans la grande majorité des cas concernant des malades se plaignant d'une douleur dorsale basse ou lombaire à début soudain, les obligeant à se tenir courbés et déclenchée souvent par une cause minime comme le fait de se pencher pour ramasser un objet à terre.

A. W. Abts communiqua ses succès à Keegan qui rappela l'attention sur le procédé de Troedson dans une étude (2) sur les hernies discales parue en 1944 dans le *Journal of the American Medical Association.*

En quoi consiste donc ce procédé de Troedson ? Le malade — je cite le texte de Rouquès — est couché sur le dos, les jambes allongées. On lui fléchit à plusieurs reprises les jambes sur les cuisses et les cuisses sur le bassin, en commençant par le côté le moins atteint, d'abord avec précaution, puis plus rapidement et plus énergiquement. La seconde manœuvre consiste dans l'extension complète et violente de la jambe et de la cuisse du côté le plus atteint, le patient faisant le geste de donner un coup de pied tandis que le médecin tire sur la cheville. On répète cette manœuvre deux à dix fois, en se basant sur le soulagement qu'elle apporte ; on l'apprécie facilement par la facilité avec laquelle le malade peut étendre sa jambe ou mieux marcher sans se courber et se pencher en avant sans douleur. Si le malade a été traité le jour où la douleur a fait son apparition, il peut reprendre son travail immédiatement et il est inutile de lui maintenir le dos ; s'il a été traité au bout de quelques jours, on lui placera une ceinture adhésive sur la région lombaire inférieure et il ne reprendra le travail que trois ou quatre jours après.

J'ai personnellement appliqué cette méthode dans 2 cas de sciatique.

(1) *La Presse Médicale*, 11 mai 1946, n° 22, 114.

(2) Jay Keegan (J.). Diagnosis of herniation of lombar intervertebral disko by neurologic signs. *Journ. of the Amer. Med. Assoc.*, 2 décembre 1944, 126, 868-873.

Observation I. — Ma première malade, Mme C... (E.), me téléphone de Clichy, le 16 mai 1946, pour demander ma visite à son domicile, car elle ne peut ni se tenir sur sa jambe droite, ni marcher, ni se déplacer. Elle est obligée de garder le lit depuis deux mois pour une sciatique droite excessivement douloureuse qui la tient courbée en chien de fusil, sciatique survenue à la suite d'un traumatisme relativement minime, chute d'un escabeau, et soignée jusqu'ici par 2 médecins sans aucun succès. J'obtiens néanmoins et en insistant, qu'on la transporte à mon cabinet où je l'examine. Je fais le diagnostic de hernie discale sur 3 symptômes essentiels ; sciatique rebelle, *grave*, — notion de traumatisme, — douleur para-vertébrale très vive, à la pression, à la hauteur du disque L4, L5. Je ne demande pas d'injection de lipiodol qui est loin d'être toujours sans inconvénient et sans danger et à laquelle, je crois, que l'on renonce de plus en plus. Et le jour même, en clinique, je pratique sur ma malade les différents temps du procédé de Troedson. Le résultat immédiat en fut excellent : elle put regagner en marchant et en se tenant droite, l'ambulance qui l'avait amenée.

Le 31 mai, cette malade m'écrit qu'elle peut faire ses courses et qu'elle ne sent plus de sciatique ; qu'elle a retrouvé son sommeil, mais que l'après-midi elle doit prendre sa canne pour marcher, en attribuant toutefois la fatigue qu'elle ressent à son adiposité (*sic*), en effet considérable.

Je fais une nouvelle série de manœuvres selon la technique de Troedson, le 6 juin. Et le 6 octobre 1946, Mme C. m'écrit : « Quant à ma sciatique, je ne sens plus rien. Si vous me voyiez, vous ne pourriez le croire, surtout dans l'état où vous m'aviez vu la première fois ». Elle était si satisfaite du résultat obtenu, qu'elle m'adressa un de ses voisins souffrant également de sciatique (obs. II).

Obs. II. — M. G., trente-sept ans, maraîcher. Quatre ans auparavant, en voulant soulever une manne de salades de 20 kilogrammes, il tombe et ne peut se relever ; depuis, il souffre d'une sciatique droite ; chaque année, il a une crise de sciatique de huit jours pour laquelle son médecin lui fait une série de piqûres d'iodocaine qui le soulagent momentanément sans le guérir. La sciatique n'est pas très douloureuse, quand je l'examine le 7 juillet 1946. Il n'a pas de douleur para-vertébralle, mais comme les traitements médicaux ont échoué et que l'antécédent traumatique était très net dans ce cas, je lui fais le 8 juillet, la série de manœuvres de Troedson et je recommence le 10 juillet, la première série n'ayant amené qu'une amélioration légère dans l'état du malade. M. G. m'écrit, le 22 octobre 1946 : « qu'il n'en a obtenu aucun résultat et qu'un médecin de Saint-Louis l'a sorti de là par la médecine ordinairement appliquée à ce genre de maladie, ce qui prouve l'échec total de la méthode « d'élongation des membres ». Je lui ai répondu que je ne lui avais pas promis la guérison, que je lui avais proposé *un essai* et que la méthode que je lui avais appliquée avait donné un succès définitif qu'il connaissait bien puisqu'il avait été à même de le constater lui-même chez une voisine, ce qui l'avait déterminé à me demander de la lui faire suivre.

Cette seconde observation ne prouve donc rien et ne peut être considérée comme un échec de la méthode de Troedson. Il s'agissait, malgré l'antécédent d'un traumatisme, d'une sciatique entrant dans le cadre des sciatiques médicales, dites autrefois essentielles ou rhumatismales, et qu'en fait un traitement médical judicieux, malgré l'échec d'autres traitements médicaux antérieurs, a guérie. Je n'ai pu, du reste, obtenir de renseignements sur la nature de ce traitement médical suivi en dernier lieu. J'ai essayé, chez ce malade, la méthode de Troedson, bien que la triade séméiologique de hernie discale ait été fruste et incomplète. Je me serais certainement abstenu après un examen radiologique avec injection de lipiodol, examen qui n'aurait pas montré de hernie discale. J'ai dit plus haut pourquoi je n'étais pas partisan des injections lipiodolées. J'ai voulu faire un *essai* d'une méthode chez un malade qui me le demandait... mais qui très probablement, presque certainement, n'avait pas de hernie discale.

Le premier cas, au contraire, constitue, à mon avis, un succès très net de la méthode de Troedson. La sciatique était d'origine discale et quoique son début remontât à deux mois, ce qui ne l'aurait pas fait considérer par Keegan comme relevant de cette méthode dont il préconise l'emploi pour les seules hernies discales observées dès leur constitution ou tout au moins dès l'apparition des premiers signes cliniques, une guérison qui s'avère définitive a été obtenue et persiste encore à l'heure actuelle.

Ma conclusion est que la méthode de Troedson est à retenir et qu'elle peut

être tout au moins *essayée* sans aucun inconvénient en cas de hernie discale avant de recourir à l'opération, et, bien entendu, en sachant reconnaître les seuls cas qui, *dans le temps*, relèvent d'elle.

La résolution musculaire par le curare (note d'après 100 observations),

par MM. **Merle d'Aubigné** et **E. Kern.**

L'utilisation du curare dans l'anesthésie chirurgicale est un fait absolument nouveau. Elle a été rendue possible grâce à la préparation, par des savants américains, de solutions rigoureusement titrées de cet alcaloïde. Il a été utilisé pour la première fois en clinique en 1942 par Griffith et Johnson, puis par Cullen.

On sait que le curare a la propriété de paralyser la plaque neuromusculaire ; il procure donc une paralysie des muscles striés, mais n'a, tout au moins avec les doses employées en clinique, aucune action sur le système nerveux central. La sensibilité n'est nullement modifiée, et la conscience reste intacte, même avec des doses élevées, comme l'ont prouvé des expériences auxquelles se sont prêtés courageusement des anesthésistes anglais et américains.

Ce n'est donc pas un anesthésique, mais il procure, isolé, un des éléments essentiels de l'anesthésie, la résolution musculaire.

La conscience devra donc être supprimée par l'emploi simultané d'un anesthésique général. Mais l'intérêt de l'emploi du curare est le suivant : en dehors de cet agent, la résolution musculaire ne peut être obtenue que par une anesthésie profonde. Avec le curare, il suffit d'une anesthésie extrêmement légère. Or, il est établi que quinze minutes d'anesthésie profonde fatiguent plus l'organisme que deux heures d'anesthésie légère. D'où l'intérêt du curare dans les opérations de longue durée nécessitant une résolution musculaire complète.

Le curare provoque la paralysie des différents groupes musculaires progressivement et dans un ordre constant, directement lié à la dose injectée. Les premiers muscles atteints sont ceux innervés par les nerfs craniens ; la paralysie s'étend rapidement à la face et aux muscles du cou, puis à ceux des membres et aux muscles abdominaux ; les muscles intercostaux ne sont affectés qu'ensuite et, en tout dernier lieu, le diaphragme.

Par une dose précise de curare, on peut donc obtenir une parfaite résolution musculaire abdominale sans arrêter la respiration : notons cependant que la marge qui sépare la dose utile de la dose d'apnée est assez petite.

L'ésérine et la prostigmine seraient des antidotes du curare et pourraient être utilisés en cas d'apnée prolongée ; nous n'en n'avons jamais eu besoin.

Le curare n'a aucune action sur le cœur ; pas davantage sur le foie, le rein, ni la crase sanguine.

Enfin, il est détruit très rapidement dans l'organisme ; une heure après son administration, on n'en retrouve plus de trace dans le sang. Une partie est éliminée par l'urine.

Pratiquement, il existe deux préparations de curare utilisables en clinique : l'intocostrin, de fabrication américaine, la tubarine, de fabrication anglaise. La première est un extrait total de curare, la deuxième une solution de chlorydrate de *d*- tubocurarine, principe actif cristallisé du curare. Il s'agit de curare *naturel*, les curarisants de synthèse n'ayant pas, jusqu'ici, dépassé le stade expérimental.

Le choix de l'anesthésique à employer, la conduite de l'anesthésie, sa technique sont dominés, si l'on emploie le curare, par la nécessité de maintenir une bonne ventilation pulmonaire. En effet, d'une part l'action sur les muscles respiratoires entraîne une diminution des échanges gazeux ; d'autre part, il faut toujours être prêt à parer un arrêt respiratoire.

La nécessité et la possibilité d'un plan anesthésique très superficiel doit faire éliminer les anesthésiques profonds, éther et chloroforme. La nécessité d'hyper-oxygéner le malade fait que les meilleures associations avec le curare sont, soit le pentothal-oxygène, soit le cyclopropane-oxygène. Cependant, associé au pentothal, le protoxyde d'azote avec 50 p. 100 d'oxygène nous a donné d'excellents résultats chez les malades curarisés.

D'autre part, toujours pour la même raison, il faut toujours être prêt à parer à une dépression respiratoire par l'insufflation : les moyens et la pratique de la respiration contrôlée sont indispensables à l'anesthésiste qui désire employer le curare ; sans eux le produit serait très dangereux ; avec la possibilité de la respiration contrôlée, le danger est inférieur à celui de la plupart des anesthésiques. En effet, la marge de sécurité *réelle*, représentée par le rapport entre la dose d'apnée et la dose toxique est considérable.

Cependant, l'intubation trachéale préventive n'est pas indispensable : elle doit être faite toutes les fois qu'il existe un danger d'obstruction des voies respiratoires ; il faut être prêt à la faire en cas de besoin, dans les autres cas.

La technique d'administration du curare n'est pas encore parfaitement définie. Après divers essais, nous croyons qu'il vaut mieux injecter, au début de l'anesthésie, une dose assez importante pour obtenir d'emblée la résolution musculaire, et ne la renouveler, plus faible, qu'en cas de besoin. Cette technique est préférable à celle de petites doses fractionnées qui aboutissent à une administtation totale plus importante, sans bénéfice, au contraire.

Il est évident que toute indication de dose ne peut être qu'approximative. Chez l'adulte en bon état général, nous injectons habituellement comme dose initiale 80 à 100 unités d'intocostrin ou 10 à 15 milligrammes de tubarine par voie intraveineuse. Les doses de réinjection sont généralement de moitié moins fortes et espacées suivant les besoins. La durée d'action de la première dose est en général de trente à soixante minutes. Comme pour les anesthésiques intraveineux, les doses sont plus petites et les intervalles entre les injections plus longs au fur et à mesure que l'opération se prolonge. Les doses utilisées en chirurgie thoracique pour obtenir d'emblée l'arrêt respiratoire sont de l'ordre de 200 unités d'intocostrin ou de 30 milligammes de tubarine.

Pratiquement, il est impossible d'indiquer une dose maxima de curare qu'il ne faudrait pas dépasser. Celle-ci est fonction de l'état et de la susceptibilité du malade, de la nature et de la durée de l'intervention, ainsi que de l'anesthésique et de la prénarcose employés.

Quel que soit l'anesthésique choisi, il ne faut jamais dépasser la deuxième phase du stade chirurgical de l'anesthésie et, en principe, la première phase est suffisante. Contrairement à ce que l'on pourrait croire, il n'y a pas de danger, avec les doses cliniques de curare, qu'une anesthésie insuffisante fasse subir au malade ce supplice terrible que serait l'opération pour un sujet conscient mais incapable de manifester sa douleur. Les doses habituelles de curare ne sont pas assez fortes pour empêcher l'ébauche de mouvements réflexes bien avant le retour de la conscience.

La principale difficulté de la curarisation en chirurgie consiste en l'absence pratiquement complète de tous signes objectifs du degré de l'anesthésie. En effet le signe habituellement le plus fidèle, les caractères de la respiration, ne conserve aucune valeur chez le sujet curarisé. Le seul guide étant l'expérience de l'anesthésiste, on ne devra confier cette nouvelle forme de l'anesthésie qu'à des anesthésistes qualifiés.

Lorsque nous utilisons un anesthésique par inhalation, nous injectons le curare aussitôt que le malade dort. En cas d'anesthésie intraveineuse, dont on connaît la rapidité d'action, nous commençons par l'injection du curare et nous administrons le pentothal immédiatement après et par la même aiguille. On ne peut mélanger curare et pentothal dans la même seringue, ces deux produits formant un précipité.

Dès apparition de la dépression respiratoire, et même lorsqu'elle est modérée, nous renforçons l'inspiration par une pression manuelle sur le ballon. Nous attribuons à l'application systématique de cette technique l'absence de cas d'atélectasie pulmonaire dans notre série.

Kern a utilisé le curare au cours de 100 anesthésies, dans 58 cas avec l'intocostrin, dans 39 cas avec la tubarine, dans 3 cas avec les deux produits simultanément.

Toutes ces anesthésies ont été données pour des opérations shockantes, prolongées ou graves en raison de l'état général du malade. Je note, dans sa statistique, 10 gastrectomies, 10 interventions sur les voies biliaires, 3 sur le côlon, 1 sur le pancréas, 1 thrombectomie de l'aorte abdominale, 2 sympathectomies, 16 interventions gynécologiques, 1 intervention neuro-chirurgicale, 12 opérations thoraciques dont 9 sympathectomies, 1 péricardectomie, 1 thoracoplastie et 1 pneumectomie.

Personnellement, j'ai surtout eu l'occasion d'apprécier les mérites de cette méthode dans de graves interventions sur les membres : 5 hanches, 5 pseudarthroses du fémur, 4 autres pseudarthroses, une ostéite de la 5e lombaire par voie abdominale, 2 ablations de hernies discales suivies de greffe. Dans tous ces cas d'opérations prolongées et souvent shockantes, j'ai été frappé en revoyant mes malades l'après-midi, de leur état extraordinairement bon : les malades sont lucides, en excellent état et tout à fait différents des malades qui ont subi une anesthésie prolongée par les méthodes ordinaires.

Cette action préventive du shock paraît particulièrement intéressante, puisque beaucoup d'auteurs admettent que celui-ci est dû aux excitations sensitives violentes produites au cours de l'intervention, excitations sensitives qui ne pourraient être supprimées que par une anesthésie profonde. Or, avec ces anesthésies tout à fait superficielles, pour les opérations comportant, par exemple, la luxation chirurgicale de la hanche, nous n'avons constaté aucun shock et même aucune baisse tensionnelle au cours de l'intervention.

Ces opérations, pour la plupart longues, ont toutes été supérieures à une demi-heure, la plus longue ayant durée cinq heures quinze. Il n'y a pas eu d'accidents anesthésiques. La mortalité post-opératoire a été de 4 p. 100 : 1 cas par péritonite généralisée chez un gastrectomisé ; l'autre, quarante heures après une péricardiolyse ; le troisième par hémorragie cérébrale. Ces 3 décès sont par conséquent sans rapport avec l'anesthésie. Le quatrième décès paraît plus mystérieux : il est survenu trente heures après une cholécystectomie, chez un homme de soixante-trois ans, précédé par une dyspnée intense avec cyanose, sans atélectasie pulmonaire. Il n'y a pas d'explication vraiment satisfaisante de ce décès.

Nous considérons que parmi les nombreuses indications du curare, il faut placer au premier plan les interventions qui requièrent une parfaite résolution musculaire et notamment la chirurgie abdominale, ainsi que les interventions urologiques importantes : néphrectomies, prostatectomies d'après la technique de Millin ; en chirurgie intrathoracique, parce qu'il facilite l'application des techniques comportant la diminution de l'amplitude respiratoire et la pratique de la respiration contrôlée.

En outre, cette méthode paraît intéressante, d'une part chez les sujets très fatigués qui ne supporteraient pas une anesthésie profonde et d'autre part, chez les sujets très robustes chez qui il peut être difficile d'obtenir une résolution musculaire satisfaisante par les anesthésies habituelles.

PRÉSENTATIONS DE RADIOGRAPHIES

Une balle de mitrailleuse allemande dans un lobe occipital, découverte par hasard, au cours d'une radiographie des deux premières cervicales,

par MM. **Daniel Ferey** (de Saint-Malo), et **Wolinetz** (de Saint-Brieuc).

Au mois d'Octobre 1944, un jeune F. F. I., est blessé sur le front de Lorient, dans la région temporale droite, par une balle de mitrailleuse allemande. Transporté dans le coma, dans un hôpital auxiliaire de la région d'Auray, la plaie est nettoyée, les esquilles enlevées, la peau est suturée par première intention.

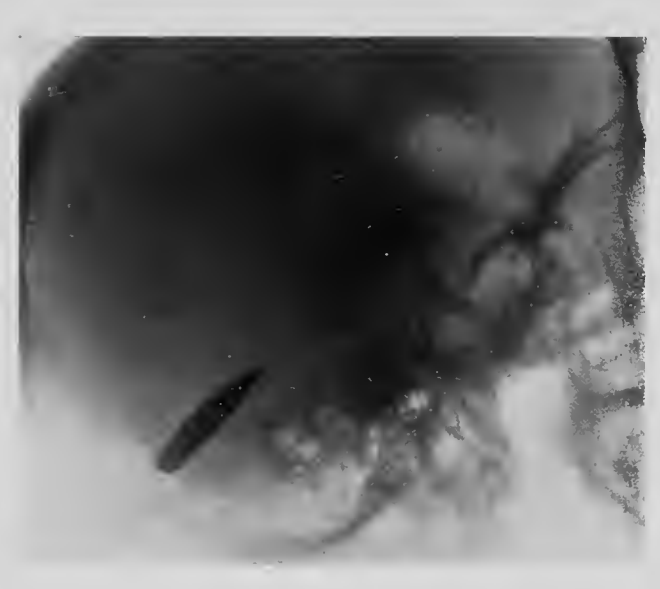


Fig. 1

Il sort du coma et se rétablit assez rapidement. Quelques mois après, des troubles apparaissent, céphalées, névralgies occipitales, vomissements parfois accompagnés de vertiges. Il va de médecin en médecin et chacun lui donne soit de l'aspirine, soit de l'optalidon ; on lui conseille un régime à suivre.

Enfin en Septembre 1947, il va consulter le Dr Wolinetz, neurologiste à Saint-Brieuc. A ce moment les douleurs sont nettement occipitales et semblent à droite, suivre le trajet du grand nerf d'Arnold. Le Dr Wolinetz demande une radiographie de l'atlas et de l'axis. Sur la plaque de profil, on voit la face postérieure du crâne, et l'on aperçoit dans le crâne, un corps étranger.

Le radiologue, le Dr de Vulpan, fait alors un cliché de profil du crâne, dans son entier et trouve une balle de mitrailleuse ou de fusil, situé en plein milieu du lobe occipital droit.

On m'envoie le malade à opérer. Nous vous ferons remarquer que la balle, entrée dans la région temporale droite, a traversé le cerveau droit de part en part.

est venue buter contre la paroi occipitale, s'est retournée bout pour bout, puisque sa pointe est dirigée vers l'orifice d'entrée.

Dans ce trajet invraisemblable, elle n'a lésé aucun faisceau important, il n'y avait aucun signe de paralysie, aucun trouble du champ visuel.

Nous intervînmes, en octobre 1947, soit *trois ans après la blessure.*

A l'opération, nous fûmes surpris, en explorant une première fois au trocart de Cushing, de rencontrer dans la région où devait se trouver la balle, une résistance ferme, mais molle, sans aucune sensation de masse ou de contact métallique, comme nous en avions l'habitude au cours de nos interventions aux Armées en 1940.

Nous en eûmes rapidement l'explication. La balle était engaînée par une



Fig. 2.

membrane vivante, irriguée par deux petite artérioles et qui lui formait un véritable manchon, plus même un sac entièrement fermé épais de plus d'un millimètre.

En fin d'opération, nous dûmes coaguler deux petites artères qui venaient des plexus choroïdes, ce qui fit ouvrir le ventricule au dernier moment.

Le malade supporta très bien l'opération et les troubles pour lesquels il allait si souvent consulter les médecins, ont complètement disparu.

Mais par contre le Ministère des Pensions et des Anciens combattants, ne voulant pas changer le diagnostic, qu'il avait porté sur son carnet de soins : « petit traumatisme du crâne avec céphalées fréquentes » ; le blessé est encore, je crois, en discussion aujourd'hui à ce sujet avec lui.

Une vis à bois ordinaire radiographiée vingt ans après un vissage pour une fracture de Dupuytren,

par M. **Daniel Ferey** (de Saint-Malo).

A un moment donné je m'étais intéressé, plus qu'à présent, aux fractures des membres et il m'était arrivé, à plusieurs reprises d'acheter des vis à bois, chez un quincailler, de les faire bouillir un quart d'heure, et de m'en servir pour des vissages de col du fémur, et surtout dans les fractures de Dupuytren, avec gros déplacement, ou quand il existait un gros fragment tibial.

J'ai perdu toutes mes fiches, pendant le siège de Saint-Malo, et ne puis



Fig. 1.

retrouver tous ces anciens opérés. Le hasard a voulu que celui-ci vienne me retrouver et me consulter pour une hernie. J'ai demandé à mes amis les D[rs] Legay et Blanc, de bien vouloir me faire une radiographie de face et de profil, de l'articulation tibio-tarsienne de ce blessé. La voici : la vis n'a pas bougé, il n'y a pas *après vingt ans, d'ostéite*, à peine dans sa partie lisse, est-elle un peu rongée et il s'agit d'un manœuvre qui pelte du charbon toute la journée.

Avant la libération, j'avais enlevé bien difficilement, deux de ces vis, à des malades consentants, pour voir ce qu'elles étaient devenues ; six, huit ans après leur mise en place, elle étaient intactes.

Celui-ci a bien consenti à se laisser faire faire une radiographie, mais il ne veut pas que je lui enlève sa vis, même aux fins d'expérience.

Je suis persuadé que ces vis d'un seul métal, en fer doux, valent toutes les vis nouvelles en métal plus ou moins précieux.



Fig. 2.

Elles ont un avantage, c'est qu'elles ne coûtent pas cher et qu'on trouve toutes les dimensions, chez les quincailllers.

ÉLECTION DE 19 ASSOCIÉS ÉTRANGERS

Brésil : MM. Alfredo Monteiro, de Rio-de-Janeiro ; Benedicto Montenegro, de Saô Paulo.

Canada : MM. André Simard, de Québec ; W. E. Gallie, de Toronto.

Etats-Unis : MM. Dallas B. Phemister, de Chicago ; Arthur W. Allen, de Boston ; Smith-Petersen, de Boston ; Wayne Babcock, de Philadelphie.

Grande-Bretagne : M. Geoffrey Jefferson, de Manchester ; Sir Harry Platt, de Manchester ; Sir William Heneage Ogilvie, de Londres.

Grèce : MM. Spyridion N. Œconomos, d'Athènes ; Tasso Astériadès, de Thessalonique.

Pérou : M. Fortunato Quesada, de Lima.

Suède : M. Clarence Crafoord, de Stockholm.

Suisse : M. C. A. Pettavel, de Neuchâtel.

Tchécoslovaquie : M. Joseph Podlaha, de Brno.

Uruguay : M. Pedro Larghero Ybarz, de Montevideo

Vénézuela : M. Carlos Travieso, de Caracas.

VACANCES DE PAQUES

L'Académie ne tiendra pas séance les **24** et **31 mars**.
La séance de rentrée est fixée au **7 avril 1948**.

Le Secrétaire annuel : Pierre Oudard.

Le Gérant : G. Masson.

Dépôt légal. — 1948. — 1er trimestre. — Numéro d'ordre 710. — *Masson et Cie*, éditeurs, Paris.
Imprimé par l'Ancne Imprimerie de la Cour d'Appel, 1, rue Cassette, à Paris (France).

MÉMOIRES DE L'ACADÉMIE DE CHIRURGIE

Séance du 10 Mars 1948.

Présidence de M. Georges Kuss, *vice-président.*

COMMUNICATIONS

Syndrome dit d'embolie artérielle et « ischémie aiguë des membres »,

par MM. **Marc Iselin**, et **Heim de Balsac.**

Les idées classiques en matière d'embolie aseptique des membres, peuvent être à peu près résumées ainsi :

1° Le caillot migrateur (caillot blanc) se détache du cœur gauche et s'arrête dans une artère périphérique.

2° Son arrivée déclenche immédiatement une paralysie des battements artériels, localisée.

3° Peu de temps après, par la « substance thrombogène » qu'il contient, le sang se coagule à son contact (caillot rouge) et, s'étendant progressivement dans l'artère (thrombose ascendante) bloque successivement les collatérales.

4° Au contact du caillot se produit une réaction de l'endartère (endartérite) qui, dans un temps indéterminé mais court, fera adhérer le caillot.

5° M. Leriche a montré que l'artère oblitérée se comporte comme un nerf plexiforme pathologique, c'est-à-dire qu'elle devient le point de départ d'un réflexe inhibiteur qui va paralyser les artères collatérales, supprimant toute circulation dans le membre atteint.

De ces prémices les conclusions découlent d'elles-mêmes :

1° Le traitement est avant tout chirurgical.

2° L'opération idéale est *l'embolectomie* parce qu'elle permet de supprimer la cause de tous les accidents.

3° Elle n'est malheureusement possible que pendant un petit nombre d'heures (dix en moyenne), avant que l'endothélium ne soit lésé, sans quoi un caillot se forme immédiatement *in situ.*

4° L'artériectomie (Leriche) est alors indiquée, car elle fait cesser le spasme artériolaire et sauve la circulation collatérale au prix du sacrifice de la circulation tronculaire, sacrifice léger car celle-ci était irrémédiablement compromise.

5° Enfin, l'importance du spasme dans la genèse des accidents indique l'emploi des antispasmodiques et explique les nombreux succès du traitement non sanglant de l'embolie artérielle.

Mais cette description n'explique pas tous les faits constatés et publiés par de nombreux chirurgiens.

1° Le caillot blanc est très inconstant ; personnellement, je ne l'ai jamais rencontré.

2° Le caillot prélevé ne contient pas de substance thrombogène, s'il est aseptique : or, il l'est dans les 4/5 des cas.

3° Les lésions histologiques relevées au contact du caillot sont extrêmement variées : l'endartérite est si exceptionnelle que MM. Cadenat, Moulonguet, estiment qu'elle est peut-être pré-existante. Les lésions sont habituellement dans l'*intima*, véritable phlegmon de la paroi artérielle, dit Soupault, allant

Publication périodique mensuelle.

jusqu'à la limitante externe, toutes les tuniques étant gorgées de lymphocytes ; malgré cet aspect infectieux, le caillot est aseptique à la culture.

4° Le caillot est libre beaucoup plus de dix heures : les cas de succès par embolectomie après vingt-quatre heures, jusqu'à quatorze jours sont très nombreux dans la littérature. J'en ai un personnellement.

5° Les résultats de l'embolectomie ne sont pas parallèles à la précocité de l'intervention : dans la statistique d'Einar Key, le pourcentage d'échecs est même un peu inférieur de la cinquième à la dixième heure à celui de la première à la cinquième.

6° Quand l'opération échoue et que le malade meurt, on ne trouve pas le plus souvent d'endartérite récente au niveau de l'opération et il n'y a même pas toujours reproduction du caillot, comme dans certaines de nos observations et comme dans celles de Padovani.

7° Il existe des cas dans lesquels on ne trouve pas de caillot dans l'artère malgré un syndrome d'embolie clinique indiscutable.

On explique ces faits en créant des mots : « fausses embolies », « embolies manquées », « embolies prétextes », « pseudo-embolies ». Par conséquent, tout ce qui cadre avec la conception classique est une embolie, tout ce qui ne cadre pas avec elle n'en est pas une. Or, les accidents étudiés étant cliniquement semblables, il est difficile d'admettre un démembrement aussi arbitraire de leur étiologie.

L'étude de neuf cas personnels, nous a permis d'établir une théorie fort différente que je vais vous soumettre. Ces 9 cas étaient à peu près semblables dans leur symptomatologie, mais presque tous différents dans leurs constatations opératoires et les examens *post mortem*. Quatre cas ont déjà été publiés, nous les résumerons ; les autres sont inédits, nous en donnerons les observations.

N° 1. — Dans un cas diagnostiqué « embolie de l'aorte », il n'y a pas de battements artériels, pas de caillot dans les artères, mais du sang noir et bavant. Sous nos yeux, les battements reprennent et, dès la fin de l'intervention, la zone ischémique est en pleine régression, le soir le succès est acquis. Le malade meurt dix jours après d'urémie. L'injection post-mortem et l'examen histologique des artères sont normaux.

N° 2. — Embolie de l'axillaire datant de trois jours. Ablation facile d'un long caillot non adhérent, jet de sang rouge, mais pas de reprise des battements artériels. Amputation puis mort.

A l'injection post-mortem le secteur opéré est perméable ; mais, à 2 centimètres, plus loin, arrêt brusque segmentaire car toutes les collatérales sont arrêtées au même niveau. Plus bas, sur la pièce d'amputation, les artères sont libres et normales (Lenègre).

N° 3. — Oblitération de l'axillaire datant de trois jours, mais la main est encore en bon état. Artériectomie, reprise des battements artériels, guérison.

N° 4. — Embolie de la fémorale. Artériectomie d'emblée à la dixième heure, pas de reprise des battements. A l'examen, il n'y a pas de caillot. Mort ultérieure.

N° 5. — Embolie de l'iliaque externe avec état de défaillance générale. Opération quatre heures après : pas de battements artériels, embolectomie facile, suture de l'artère, toujours pas de battements. Mort, deux heures après. Injection opaque du système vasculaire (H. de B.) montrant que les caillots se sont reproduits « in situ ».

N° 6. — Embolie fémorale datant de trente heures, phlébite. Artère paralysée non oblitérée, double artériectomie d'emblée (Gibert). Pas de retour des battements. Mort. Examen du système artériel (H. de B.) : quelques caillots non adhérents, phlébite, pas d'endartérite.

N° 7. — Embolie fémorale datant de quatre heures. La fémorale ne bat plus, mais la veine est trombosée, il suffit de l'écarter de l'artère pour voir reparaître les battements : phlébectomie, guérison.

N° 8. — Embolie fémorale droite datant de trente heures. Embolectomie à la suite de laquelle les battements artériels reprennent avec une force extraordinaire. Succès maintenu actuellement depuis neuf ans.

N° 9. — Syndrome d'embolie de la fémorale droite chez un amputé de guerre de la jambe gauche. Intervention à la dixième heure : artère ne battant pas, ferme à la palpatian sur 12 centimètres environ. On la dégage pour faire une artériotomie, lorsque les battements reprennent sous nos yeux, et en quelques minutes redeviennent normaux. Succès maintenu depuis cinq ans.

Cet espèce de puzzle nous a longtemps laissé perplexe, mais il s'est ordonné brusquement du jour où nous eûmes l'idée d'abandonner l'hypothèse embolique et d'admettre que le *phénomène primitif initial est l'arrêt des battements artériels, la formation des caillots n'étant que secondaire* et d'autant plus précoce que l'état de défaillance du malade est plus prononcé.

Grâce à ce postulat tout s'explique :

Les cas où il n'y a pas de caillots,

Les échecs vérifiés, à l'autopsie, où l'on ne retrouve pas de caillots reproduits.

L'inconstance des résultats qui tient à l'inconstance du retour des battements après l'intervention. D'après nos cas ce facteur est très net : lorsqu'après l'opération il y eût retour des battements, le succès (opératoire) a été acquis ; lorsque les battements n'ont pas repris, l'échec était prévisible et fut certain. Si, en effet, l'embolus était le responsable, la cause, de la paralysie artérielle, son ablation devrait en amener la disparition, à tous coups. Si elle peut la provoquer parfois, c'est qu'une fois installé il devient générateur du cercle vicieux de Leriche et qu'une fois enlevé (soit par artériotomie, soit par artériectomie), il libère la circulation collatérale. Si d'autre part l'embolus n'est pas la cause de la paralysie artérielle, rien d'étonnant à ce que son ablation n'entraîne pas le retour des battements.

Les variations de l'examen histologique des artères thrombosées.

C'est la seule explication de l'action de la phlébectomie (ou la simple séparation artério-veineuse) permettant le retour des battements artériels ; c'est la seule explication de la différence dans l'état général des malades, les uns ne présentant qu'une lésion locale, les autres, atteints d'un ébranlement général de tout le système circulatoire.

Enfin, les traumatismes artériels peuvent réaliser une reproduction expérimentale de l'affection, telle que nous l'envisageons. En effet, la théorie classique pour expliquer les gangrènes post-traumatiques est celle des lésions de l'artère, qui est, soit coupée, soit broyée, soit coudée sur un fragment osseux. Or, il m'a été donné d'observer un blessé atteint de fracture ouverte du coude avec luxation immédiatement opérée et réduite ; il présentait quarante-huit heures après, lorsque je fut appelé, un syndrome d'ischémie de la main.

Incision et découverte de l'humérale au pli du coude, allongée dans les deux sens. L'artère n'est ni blessée ni coudée, ni même soulevée ; elle repose à sa place normale, sans même d'hématome de voisinage. Elle ne bat pas dans l'espace qui est découvert : mais quand on la libère de haut en bas, les battements reparaissent normaux, mais s'arrêtent au pli du coude. La libération terminée, on peut alors palper l'artère et on se rend compte que là où les battements cessent, elle est pleine et indurée, jusqu'à la bifurcation ; plus loin la radiale et la cubitale sont souples.

On fait alors une artériotomie à la partie haute de la thrombose d'où l'on extrait le caillot par voie récurrente, le sang rouge pulsatile vient immédiatement. Pour être assuré de ne pas laisser de caillot périphérique, on ouvre l'artère juste au-dessus de la bifurcation : la radiale et la cubitale sont libres. On referme alors les artériotomies et le sang passe, comme le montrent les petites fuites qu'il faut aveugler. *Mais les battements ne dépassent pas le niveau de l'artériotomie supérieure*, et je porte un pronostic fatal.

Deux jours après, il ne restait plus qu'à amputer au milieu du bras. L'artère humérale prélevée était libre jusqu'à la première artériotomie, puis oblitérée de la première à la

deuxième ;libres ensuite, les deux branches de division. Par conséquent, la thrombose occupait exactement le segment paralysé. L'examen histologique, fait par le professeur Verne, montra une endartère intacte.

La stupeur pure, sans intervention de lésions mécaniques, était donc responsable de la thrombose.

L'hypothèse, que nous appellerons dynamique, semble surprenante et nous comprenons parfaitement qu'il soit difficile de l'accepter, car non seulement elle va contre une idée classique, mais apparemment aussi contre les résultats de l'expérimentation selon leur interprétation traditionnelle.

L'idée classique est celle d'embolie artérielle considérée comme une entité pathologique, alors que c'est en réalité une *hypothèse pathogénique*. En effet, les faits sont :

1° Cliniques : brutalement, un membre est frappé de mort apparente.

2° Anatomiques : la présence d'un caillot qui oblitère l'artère.

Mais dire que le caillot a migré depuis le cœur est une simple hypothèse, et pour la confirmer il faut au moins trouver des caillots dans le cœur gauche : on ne les trouve même pas dans le quart des cas, et dans aucune de nos opérations il n'en a été trouvé, malgré les autopsies minutieuses d'Heim de Balsac.

La littérature montre combien les auteurs ont été obsédés par cette idée de l'embolie artérielle considérée comme une entité pathologique. Une vieille observation de Hallopeau est très démonstratrice :

Femme de soixante-treize ans, cardiaque. Syndrome d'embolie de l'avant-bras, qui guérit seul. Deux mois plus tard, la malade meurt. On vérifie les artères de l'avant-bras : elles sont normales, il n'y a pas de caillot.

Cela n'empêche pas l'auteur de conclure fermement à une « *embolie migratrice* ».

Une autre observation de Kerr est également révélatrice du même état d'esprit.

Syndrome d'oblitération aortique. Artériotomie : il n'y a pas de caillot ; une sonde poussée en amont ramène du sang noir. L'artériotomie est refermée et le malade guérit.

Malgré cette description, il publie son observation sous le titre d'« embolectomie aortique ». Nous pourrions multiplier de tels exemples.

Un dernier obstacle nous reste à renverser : celui de l'expérimentation. On ne peut certes pas contester les faits expérimentaux relevés par de nombreux auteurs particulièrement qualifiés. Par contre, on peut très bien contester l'interprétation qu'ils en donnent et, lorsqu'on étudie attentivement les résultats très bien exposés par Haimovici, on est frappé par une discordance extraordinaire entre ce qui arrive chez l'animal et chez l'homme.

1° *Siège de l'embolie.* — Chez l'animal l'embolie s'arrête dans une artère de la patte (poplitée, crurale) dont le calibre est approprié à son volume, jamais dans les gros troncs.

Chez l'homme, l'embolie intéressera le plus souvent les plus gros troncs (fémorale, iliaque, aorte, etc.)

Statistique de Petitpierre (d'après Leriche).

Membre supérieur :		*Membre inférieur* :	
Sous-clavière	1	Aorte	12
Axillaire	10	Iliaque prim.	22
Humérale	10	Iliaque ext.	4
Radiale	4	Fémorale comm.	54
Cubitale	1	Fémorale sup.	3
		Poplitée	10
		Tibiale post.	

2° *Aspect de l'embolie.* — Chez l'animal, l'embolie une fois en place, peut ne pas s'accompagner de caillot prolongé (Gosset, Bertrand, Patel ne l'ont jamais observé avant vingt-quatre heures). Sur 10 embolies aseptiques (8 dans la poplitée, 2 dans la fémorale), Haimovici n'a relevé aucune thrombose importante dans 6 cas ; dans les 4 autres, le caillot total ne dépassait pas 2 à 3 centimètres. Sur 7 embolies *septiques*, par contre, on note sept fois une thrombose s'étendant surtout en aval.

Chez l'homme, le caillot prolongé est constant, d'apparition immédiate, et son importance est hors de proportion avec celle du caillot blanc. *Il est aseptique dans 80 p. 100 des cas.*

Mais l'expérimentation a montré à Gosset, Ivan Bertrand et Patel, une donnée très intéressante : *celle de la thrombose extensive.* « Elle est moins en rapport avec une « irritation pariétale » ou le « centre de coagulation intra-vasculaire » que représente le caillot, qu'avec le *degré de coagulabilité sanguine du sujet.* Elle n'existe pas, en effet, chez l'animal préalablement hiruginé. Sa rapidité d'apparition semble donc en grande partie fonction de l'état d'hyper- ou d'hypocoagulation du sang... ». Là est le fait important, fort bien vu par ces auteurs.

3° *Conséquences cliniques de l'embolie.* — Chez l'animal on note une douleur transitoire, le refroidissement et l'œdème du membre pendant trois ou quatre jours et la persistance d'une claudication ; par contre, le sphacèle du membre est exceptionnel : « sur un total de 40 expériences, et certains sujets ayant été observés pendant huit à neuf jours, nous n'avons obtenu la nécrose de la patte que deux fois. Encore s'agissait-il de cas particuliers (non aseptiques) : le caillot volumineux occupant la totalité de la crurale à la cuisse, et dans le bassin, dépassant l'origine de la fémorale profonde, bloquant donc des territoires considérables ». (Gosset, Patel, I. Bertrand).

Chez l'homme, mis à part les cas d'embolies qui guérissent spontanément, la gangrène et la mort sont la terminaison habituelle de la lésion non traitée.

4° *Retentissement nerveux.* — Chez l'animal, l'embolie ne détermine pas de retentissement sympathique avec blocage de toute la circulation collatérale. Pour obtenir une réponse nerveuse, d'ailleurs faible et transitoire, Haimovici s'est livré à une expérimentation complexe en distendant l'artère.

Or, chez l'homme, le bouleversement nerveux a une importance primordiale, bien montrée par les travaux de Leriche, grâce auxquels on a su que l'ischémie n'était pas due à une prise progressive des collatérales par la thrombose (comme le laissait croire la vieille expérimentation de Cruveilhier), mais bien au blocage de la circulation artérielle par irritation du sympathique péri-tronculaire. De plus, chez l'homme, le segment artériel oblitéré, loin d'être distendu, est habituellement rétréci.

De la juxtaposition de ces deux ordres de faits, nous croyons pouvoir tirer la conclusion surprenante que voici :

« *Les accidents observés en clinique humaine sous le nom d'embolie artérielle, sont tout à fait différents des accidents provoqués chez l'animal par embolie expérimentale.* »

Si l'on veut bien admettre l'hypothèse dynamique que nous venons de soutenir, on comprend cette discordance : chez l'animal il s'agit vraiment d'embolie ; chez l'homme c'est « quelque chose d'autre », comme dit M. Leriche.

Nous venons donc de voir que *l'hypothèse dynamique* permet seule d'expliquer les constatations cliniques et anatomiques ; mais elle permet également d'expliquer les divergences qui existent entre l'expérimentation animale et la clinique

Il nous reste à expliquer : 1° l'action et l'origine du spasme ; 2° la possibilité d'une coagulation, inconstante dans son apparition et son étendue dans une artère saine, sous le seul prétexte que les battements en ont cessé.

Spasme. — Quant à l'origine du spasme vasculaire pur, seules des études ultérieures pourront nous en montrer les conditions d'apparition, car pour le

moment on se borne à en constater l'existence ; nous savons de plus qu'il peut être déclenché par certaines variétés d'embolies (Villaret et Justin-Besançon), qu'il apparaît dans l'artérite, qu'il peut accompagner une phlébite, ou bien être provoqué par un traumatisme.

Enfin, le fait d'apparence surprenante, qu'il suffise de l'arrêt des battements pour arrêter la circulation dans une artère perméable, est en accord avec les données de la physiologie classique. Il y a déjà longtemps que la théorie du *cœur périphérique* a été émise, théorie selon laquelle, pour propulser l'ondée sanguine, il faut, non seulement la force cardiaque, mais en plus la force artérielle, de même que dans un pipe-line il faut des stations de pompage de distance en distance.

Coagulation. — La possibilité d'une coagulation *in situ* dans une artère normale, est contraire aux lois de la physiologie classique ; celle-ci enseigne en effet que, pour coaguler le sang, il faut d'abord libérer de la *thromboplastine*, qui, par effets successifs, précipite le fibrinogène. *Mais cette libération est un phénomène pathologique, soit infectieux, soit traumatique.*

Les idées modernes permettent d'expliquer les coagulations aseptiques dans les vaisseaux intacts, coagulations décrites cliniquement en France par Laubry et Walser dès 1931. La fluidité du sang est maintenue par un *équilibre* entre deux antagonismes : les principes coagulants (prothrombine et fibrinogène) étant neutralisés ou détruits immédiatement par l'anti-coagulant physiologique, *l'héparine*, sans cesse sécrétée par les mast-zellen d'Ehrlich situés dans la paroi vasculaire. Si de l'héparine est ajoutée artificiellement, l'équilibre est rompu et le temps de coagulation varie avec la quantité injectée. Si l'héparine vient à manquer, la coagulation se produit d'autant plus rapidement que la déficience en est plus grande.

Les cellules productrices d'héparine se trouvant dans la paroi artérielle, il est facile d'admettre que la paralysie artérielle agit également sur la physiologie des mast-zellen. Les deux conditions requises pour la coagulation sont donc réunies : *un ralentissement du cours du sang*, et une *perturbation de la production d'héparine*. Si le spasme est très fort, si le cœur défaille, la coagulation est très rapide et très étendue ; s'il l'est moins, si le cœur reste solide, la circulation peut être arrêtée, mais la coagulation suffisamment retardée, pour permettre de disparaître à la cause mystérieuse qui a déclenché la perturbation dynamique.

Dans les cas intermédiaires, on peut admettre que s'il persiste encore une petite sécrétion d'héparine, le caillot formé ne sera pas adhérent, une faible action anticoagulante persistant. Si au contraire toute sécrétion a disparu, rien ne peut empêcher le caillot d'adhérer intimement, presque d'emblée.

Nous savons également que la thrombose une fois réalisée, est à son tour génératrice de spasme : ce cercle vicieux peut parfois être brisé, soit par une ablation de caillot, soit par artériectomie, à la suite desquels reparaissent les battements annonciateurs de la guérison : parfois mais pas toujours.

Tout ceci n'est qu'hypothèse, c'est certain ; mais l'embolie est également une hypothèse, dont la faiblesse est de ne pas expliquer tous les phénomènes constatés. L'hypothèse dynamique a, à notre avis, le mérite contraire.

Conséquences pratiques.

En résumé, classiquement, du fait qu'à la suite d'un syndrome d'ischémie, un caillot soit trouvé dans l'artère, on n'hésite pas à en inférer que ce caillot est venu par migration, sans pouvoir en apporter la preuve dans la majorité des cas, et cela parce qu'on a oublié que l'idée d'embolie artérielle n'était qu'une hypothèse pathogénique.

Nous estimons qu'il est plus conforme à l'observation clinique, et bien plus

riche en conclusions thérapeutiques, de bien séparer les faits constatés, des suppositions sur leur mode d'apparition.

Les faits indiscutables sont les suivants :

D'une part un syndrome clinique très caractéristique : douleur brutale, stupeur du membre, signes de gangrène progressant rapidement, abolition des pulsations et des oscillations.

D'autre part des constatations anatomiques ou opératoires qui sont variables : l'artère étant obstruée ou libre, sa paroi étant altérée ou intacte, les veines voisines pouvant être normales ou thrombosées.

Il est donc tout indiqué de décrire simplement un syndrome anatomo-clinique d'*ischémie aiguë des membres* auquel on peut reconnaître une étiologie variable : artérite (forme pseudo-embolique de l'artérite chronique), spasme, embolie, phlébite et même traumatisme. En effet, quelle qu'en soit l'origine, la conduite à tenir est la même.

1° Agir d'abord médicalement sur la coagulabilité du sang et l'élément spasmodique.

2° Opérer quand le traitement médical n'a pas donné ses fruits.

3° Décider de la variété d'intervention quand on aura exploré les lésions.

TRAITEMENT.

Le traitement se fera donc en trois étapes.

1° Traitement médical, visant à empêcher la coagulation et à faire cesser le spasme.

2° Discussion de l'indication opératoire en cas d'échec de ces thérapeutiques.

3° Choix de la technique, d'après les lésions rencontrées après exposition du vaisseau oblitéré.

A. MÉTHODES MÉDICALES. — Administrer d'urgence les anticoagulants (dicoumarol et héparine).

Héparine : 50 milligrammes intraveineux toutes les quatre heures ; produit physiologique qui agit immédiatement sans rien altérer ; mais le prix et la rareté de ce médicament obligent à ne l'utiliser que pour l'urgence et à recourir tout de suite au *dicoumarol* qui est malheureusement un produit *pathologique* agissant en empêchant la formation de prothrombine par une altération de la cellule hépatique. On ne peut donc l'employer que *sous le contrôle du laboratoire* (dosage de la prothrombine dans le sang prélevé trois heures après la dernière injection d'héparine : ce taux doit se maintenir entre 10 et 30 p. 100). On en donnera 300 milligrammes le premier jour par doses fractionnées.

Les jours suivants, on continue le dicoumarol, 200 puis 100 milligrammes d'après le dosage. Si le taux de prothrombine tombe trop bas, l'équilibrer :

Par la vitamine K intraveineuse ;

Par la transfusion si hémorragie ;

Par la protamine (50 milligrammes) intraveineuse.

En même temps on lutte contre le spasme par la *papavérine* (Denk) intraveineuse, à injection lente : 6 centigrammes en allant jusqu'à 20 centigrammes dans les deux premières heures, et par les infiltrations sympathiques à la novocaïne (stellaire pour le membre supérieur, lombaire pour le membre inférieur).

Dans un nombre grandissant de cas, avec les progrès de la technique, ces médications amènent la guérison ; l'indication opératoire ne se pose qu'en présence de leur échec, sans que l'on puisse établir une limite horaire précise, vingt-quatre heures semblent actuellement une attente raisonnable.

INDICATIONS OPÉRATOIRES. — Deux cas se présentent ; ou bien le malade est dans un état alarmant, en pleine défaillance circulatoire, ou bien il est en bon état, sa lésion étant uniquement locale.

Dans le *premier cas*, inutile d'opérer, et cela est parfois impossible. J'ai dû

refuser l'opération à un homme que l'on ne pouvait même pas coucher sur la table d'opération, car il ne respirait qu'en position assise.

Dans le *deuxième cas*, on se basera exclusivement sur la persistance des signes d'ischémie. M. Leriche conseille d'intervenir en cas d'absence d'oscillations et de pulsations, ce qui est très judicieux. Avec Heim de Balsac, nous nous sommes basés surtout sur la persistance des *douleurs* et des signes d'ischémie clinique, donc sur des signes purement fonctionnels.

Choix de la méthode opératoire. — Ouvrir l'artère d'un malade dont le sang vient d'être rendu incoagulable est certes très impressionnant ; mais les dangers n'en semblent pas tellement considérables d'après Crafoord. Néanmoins, il sera bon de neutraliser l'héparine juste avant l'opération et de disposer de produits coagulants à la thrombine pour calfater la ligne de suture.

Anesthésie locale : incision à lambeau (Leriche) pas directe et très large, découverte de l'artère et examen des lésions.

a) Cas simple : on trouve une *thrombose veineuse*. Séparer l'artère de la veine, et si les battements artériels reprennent, se contenter de la phlébectomie (Leriche).

b) *Artère dure et thrombosée* avec périartérite : pas de discussion, *artériectomie* pour sauver au moins la voie collatérale.

c) Artère petite, spasmée, dure à la palpation, vraisemblablement thrombosée : faire une *artériotomie* et enlever le caillot. Si ensuite le sang coule en jet rouge, si l'artère se remet à battre, le succès est certain. Si, par contre, le sang continue à baver, « traire » l'artère avec le doigt, remontant aussi haut que possible ; et en cas d'échec, pousser une sonde huilée pour vérifier l'absence d'obstacle. Dans ce cas M. Leriche propose l'artériectomie, même si le caillot est adhérent.

d) Cas discutable : M. Leriche estime qu'il vaut mieux réséquer l'artère lorsque :

L'endothélium artériel vu par la plaie d'artériotomie est altéré.

Lorsqu'il faut aller vite (défaillance du malade).

Lorsque la suture est rendue difficile de par les conditions locales.

Lorsque la thrombose se reproduit tout de suite après la suture.

Lorsqu'il s'agit d'une embolie par endocardite infectée.

Faut-il adjoindre une thérapeutique sympathique ? Certainement, dit M. Leriche, si cela ne complique pas l'intervention ; d'ailleurs la sympathectomie péri-artérielle est faite automatiquement pour exposer le niveau d'artériectomie. Si on a découvert l'iliaque ou la bifurcation aortique, rien n'empêche de couper le sympathique qui est à côté : cela ne peut qu'aider.

Faut-il continuer les anti-coagulants ? Il y a certes un danger important d'hémorragie, et des cas ont été publiés par les Suédois, sans mort heureusement. De toute manière, il est bon d'injecter de l'héparine directement dans l'artère, avant de la refermer, et si l'on dispose de *thrombine-plasma* pour calfater la suture, cela ne peut avoir aucun inconvénient.

A mon avis, l'étude de la dynamique artérielle après l'opération, permet de répondre à ces questions : si les battements reprennent, inutile de courir des dangers, le pronostic opératoire est bon ; s'ils ne reprennent pas, le pronostic étant très sombré, tous les éléments de lutte doivent être utilisés.

Résultats. — Nos résultats personnels sont les suivants :
Neuf opérations : quatre succès

Artériectomie	1
Artériotomie	1
Embolectomie	1
Libération	1

Cinq échecs suivis de mort (embolectomies). Le retour des battements a dirigé le pronostic.

Mais comparons les résultats du traitement chirurgical et ceux du traitement médical moderne.

La statistique d'Einar Key, de 1936, rapporte 382 cas d'embolectomie faits par les chirurgiens suédois (chose curieuse, les embolies et thromboses semblent particulièrement fréquentes dans ce pays).

382 embolectomies : 86 guérisons, soit 22,5 p. 100 ;

227 morts plus ou moins lointaines, soit 60 p. 100 ;

68 amputations, soit 18,5 p. 100.

La statistique d'Allen (1947, Mayo Clinic) donne le résultat du traitement médical moderne, avec héparine et dicoumarol :

19 cas : 12 succès, 7 échecs.

Allen n'a fait opérer aucun de ses malades, ce qui est certainement exagéré. Il insiste sur la nécessité de commencer aussi tôt que possible le traitement médical car :

11 cas traités précocement ont donné : 10 guérisons ;

8 cas traités après vingt-quatre heures ont donné : 2 guérisons.

Les indications opératoires se sont donc très certainement modifiées depuis l'introduction de l'héparine, mais il est probable qu'avec nos moyens matériels encore restreints, nous serons obligés de recourir plus souvent aux interventions, qui seront faites alors dans de bien meilleures conditions physiologiques qu'elles ne l'étaient en 1939.

M. **Moulonguet** : Je n'ai pas d'opinion sur la théorie de mon ami Iselin, mais je puis lui dire que l'artère dont il nous a projeté la coupe n'est pas normale. Sa limitante interne élastique est laminée et cela indique l'existence d'une endartérite.

Je pense que ce fait doit intervnir dans les thèses de mon ami Iselin.

M. **P. Funck-Brentano** : Il y a longtemps que l'hypothèse émise par mon ami Iselin lui est chère puisqu'il l'a exposée en 1937, à l'occasion de mon rapport au Congrès Français de Chirurgie. On n'insistera jamais trop sur l'extrême rareté de l'origine embolique de l'occlusion artérielle. Même en cas de lésion cardiaque associée, la réalité de l'embolie ne peut pas toujours être affirmée. En effet, à côté de la maladie cardiaque isolée, la maladie cardio-artérielle est une entité très fréquente. La thrombose est donc plus souvent en cause que l'embolie. C'est l'endartérite (dont Iselin nous a projeté une microphotographie) qui, bien souvent, est à l'origine du spasme artériel. C'est elle qui, par sa thrombose prend le masque de l'embolie.

M. **R. Leriche** : Je pense que nous devons remercier Iselin de son intéressante communication. Elle soulève des problèmes auxquels il est bon de réfléchir. Nous sommes, en effet, dans un temps où beaucoup de choses vont changer dans les conceptions traditionnelles de la pathologie artérielle. Devant nos constatations quotidiennes, les vieux cadres éclatent.

Il est certain qu'on porte trop facilement le diagnostic d'embolie. D'où bien des erreurs. C'est une étiologie d'exception. Un brusque syndrome d'ischémie douloureuse ne suffit pas pour le légitimer. Il faut absolument qu'il y ait une maladie cardiaque emboligène. Et encore, la notion d'une cardiopathie gauche n'est-elle pas un élément de certitude car il existe, chez les cardiaques, des spasmes ischémiants durables. J'en ai rapporté plusieurs exemples dans mon livre. Je pense qu'ils sont conditionnés par de minimes lésions pariétales mais ce n'est pas démontré. Je ne sais si cela correspond aux cas rapportés par Iselin. Dans ceux que j'ai vus, le spasme n'a pas été suivi de coagulation intra-artérielle. Aussi est-ce là la principale objection que je ferai à la théorie d'Iselin : spasme n'implique pas coagulation.

Dans les faits rapportés par Iselin, il y en a un qui m'intrigue : celui où l'on voit au niveau d'un blocage de l'axillaire un arrêt massif de la circulation

de tout le membre supérieur comme si on avait mis un garrot à sa racine. Je ne connais rien de tel et je ne vois pas quelle explication on peut fournir de ce fait. Les artères étaient vides. Je n'ai vu qu'une fois des artères vides. Le fait a été rapporté ailleurs : une jeune fille absorbe une grosse quantité d'ergot de seigle et éprouve soudain un syndrome ischémique douloureux d'un membre inférieur. C'était en 1909. Avec Carrel nous avons fait des artériotomies multiples pour enlever le caillot supposé. La fémorale à ses divers niveaux, et la poplité étaient vides avec un endothélium lisse. Il a fallu finalement amputer en haut de la cuisse à cause d'une gangrène. Rien n'a saigné. Les artères étaient toujours vides. Il y a en somme bien des cas que nous ne savons pas expliquer. Iselin a eu raison de nous le rappeler.

M. **Georges Küss :** Je demanderai simplement à mon ami René Leriche la permission de lui poser une question. Il s'est étonné tout à l'heure et à bon droit, comme nous tous, du cas de l'embolisé dont Iselin nous a fait projeter les artériographies qui montrent un arrêt total de la perméabilité artérielle, *au même niveau, de toutes les artères*, à la racine du bras. Je lui demanderai s'il ne convient pas de rapprocher cette ischémie segmentaire des phénomènes bien connus, mais dont le mécanisme profond nous échappe, de mérotomie spontanée et volontaire que l'on observe chez des animaux tels que les lacertiens et les brachyoures ? Ne peut-on pas rapprocher aussi cette ischémie segmentaire de celle que l'on observe dans cette bizarre maladie exotique que les matelots appellent l'*achgoun* et dont on peut connaître parfois des cas dans les hôpitaux de nos villes maritimes ? Je me rappelle avoir observé, étant externe de Combalat à l'Hôtel-Dieu proche du Lacydon de l'antique Phocée, un jeune nègre, de seize à dix-sept ans, qui perdait, tous les deux ou trois jours, dans son lit, un de ses orteils ou une phalange de ceux-ci. Les médecins coloniaux doivent bien connaître cette maladie et son nom scientifique qui m'échappe.

Tous ces cas me semblent relever du facteur *spasme* et partant être commandés par le système nerveux tout entier, aussi bien celui dit de la vie de relation que celui dit de la vie végétative, de la vie organique, le grand sympathique. Du point de vue physio-pathologique nous nous éloignons de plus en plus de la conception aujourd'hui périmée qui tendait à séparer ces deux systèmes l'un de l'autre et nous reconnaissons de plus en plus leur interdépendance et, pour tout dire, leur unité, unité excessivement complexe, mais, malgré tout, unité.

Du cas d'espèce que nous venons d'évoquer, nous ne connaissons ni le comment ni le pourquoi de ce comment. Je serais heureux si mon ami Leriche au savoir universel voulait bien nous donner son avis à leur sujet.

M. **Marc Iselin :** Je remercie les orateurs qui ont bien voulu prendre la parole à la suite de notre communication et leur répondrai ensemble. Nous n'avons pas d'autre prétention, Heim de Balsac et moi, que de vous soumettre une hypothèse dynamique sur la production des accidents dits emboliques. Ce n'est qu'une hypothèse ; mais nous croyons avoir prouvé que l'étiologie embolique est également une simple hypothèse. L'avantage de l'hypothèse dynamique est d'être constructive, car elle mène à la notion clinique d'*ischémie aiguë des membres* et permet d'assurer un traitement par étapes, sans préjuger de l'étiologie exacte de l'affection. Dans une première étape, on met en jeu une thérapeutique médicale, dans une deuxième on pose l'indication opératoire, et dans une troisième, au cours de l'intervention, on choisit la technique opératoire d'après les lésions reconnues.

Pour terminer, nous voudrions souligner que l'hypothèse dynamique est le prolongement direct des travaux de M. Leriche. Celui-ci, par des recherches poursuivies pendant des années, a montré qu'un symptôme purement fonctionnel était capable de déterminer une lésion organique. La production d'un caillot à la suite de l'arrêt des battements artériels est un cas particulier de ce processus, qui est peut-être général.

Présentation d'un film d'enseignement de technique chirurgicale : l'hystérectomie pour fibrome,

par M. **P. Moulonguet.**

Le film que je vous présente n'a pas été réalisé dans les mêmes intentions que ceux que vous avez vus depuis quelques mois. C'est un film d'enseignement. Il est, dans mon esprit, destiné à suppléer au manque de cadavres, à la pénurie de chiens, et, mieux encore, aux opérations sur le vivant entreprises avec une préparation technique insuffisante. Il s'adresse donc aux apprentis chirurgiens, à nos internes les plus jeunes. C'est la première bande de la cinémathèque chirurgicale, que je crois devoir être le fond de toute chaire de technique chirurgicale.

Ce film ne devait donc pas indiquer seulement la conduite générale et les temps principaux d'une opération ; il pouvait en négliger les préparatifs ou les suites ; mais il devait permettre, à qui ne l'a jamais pratiquée, d'en suivre tous les détails, de les voir parfaitement, mieux de les apprendre en faisant repasser plusieurs fois la bande devant ses yeux.

Je suppose connues les bases anatomiques de l'opération. L'anatomie chirurgicale est très bien faite dans les livres français, elle est parfaitement illustrée dans certains d'entre eux, elle ne gagne pas, me semble-t-il, à être mouvante : l'anatomie ne bouge pas. Ce sont les gestes chirurgicaux que les figures fixes ne peuvent pas rendre et qui requièrent le cinéma.

Grâce au talent de réalisateur de M. Edmond Floury, j'ai pu maintenir ma prétention de me passer de dessins animés, qui sont une défaite s'ils marquent un renoncement à faire enregistrer par l'objectif ce que les yeux doivent voir, et qui, présentés à des apprentis chirurgiens, ont un caractère schématique, élémentaire qui risque de tromper sur les difficultés de l'opération. Ces raisons seraient mauvaises si le film était destiné à des étudiants ou à des médecins, mais il ne leur est pas destiné.

Les dessins animés seraient cependant nécessaires s'il s'agissait de montrer les gestes élémentaires de la chirurgie : comment tenir une aiguille, conduire un surjet, etc. ? Là il est utile de démontrer les manœuvres, et pour les analyser, le dessin animé est incomparable. Je n'ai pas abordé cet enseignement par le cinéma, parce que je pense qu'à Paris il peut être donné directement, avec avantage. Je suppose ces gestes élémentaires connus, comme je l'ai supposé de l'anatomie chirurgicale.

Parce que je suis entré dans les plus petits détails, cette hystérectomie pour fibrome risque de déplaire aux chirurgiens pratiquant, qui n'y retrouveront pas tous les éléments de leur style personnel. Il fallait bien cependant choisir, puisque les gestes chirurgicaux ne sont pas encore standardisés comme ceux des métiers manuels plus anciens que le nôtre. Je pense qu'un jour viendra où la chirurgie sera, elle aussi, exactement réglée... comme la serrurerie, comme la poterie. Cette objection alors tombera.

Le film a été enregistré en 35 en noir ; je vous présente une copie en 16. Elle n'est pas parlante parce que l'enseignement me paraît s'accommoder mieux d'une version adaptée à chaque spectateur. On pourrait aisément post-sonoriser cette bande ; il est possible que ce soit désirable si elle devait trouver des spectateurs à l'étranger. Mais je crois qu'un film de travail comme celui-ci, qu'il faut repasser plusieurs fois pour l'apprendre, serait exaspérant s'il disait toujours la même chose.

Avant de continuer l'œuvre que j'ai entreprise, il me serait précieux de recueillir les avis de l'Académie de Chirurgie.

RAPPORT

Quinze observations d'attaque ganglionnaire dans le mal de Pott et autres localisations de la tuberculose,

par M. **Robert Kaufmann**.

Rapport de M. Sylvain Blondin (*).

Le travail que nous a envoyé R. Kaufmann me semble très important : il transforme quelques-unes de nos conceptions qui semblaient le plus sûrement établies, il nous engage dans une voie thérapeutique, que je vous demanderai de bien vouloir juger, mais il présente, à mes yeux, en tout cas, une séduisante cohérence de doctrine.

Voici le travail que nous a remis M. Kaufmann (1).

« En me confiant ses pièces d'abcès thoraciques réséqués en bloc, mon maître P. Fredet me permit d'établir que les lésions costo-sternales et cartilagineuses sont secondaires à une adénite tuberculeuse, elle-même séquelle d'une pleurésie.

Dans un Mémoire, publié en janvier 1936, dans les *Annales d'Anatomie Pathologique*, j'ai pu étendre la même pathogénie à la *carie ulcéreuse superficielle des vertèbres, qui est le début du mal de Pott.*

Puique l'adénectomie, en conservant l'os peu malade, donne des résultats réguliers dans l'abcès froid du thorax, j'ai pensé que la même opération pouvait être fort utile aux porteurs de lésions pottiques.

J'avais, au cours d'autopsies nombreuses, vérifié la fidélité des signes radiographiques, lorsqu'ils montraient au début la vertèbre très superficiellement ulcérée, mais par contre des lésions des parties molles que traduit le fuseau ou le pincement d'un disque.

La voie d'abord anatomique de ces lésions est bien facile. Elle conduit toujours sur un abcès déjà collecté d'au moins 10 grammes. Puis on amène avec des tissus caséeux adhérant à un disque, parfois sain, et à deux vertèbres sur lesquelles ce caséum imprime l'ulcération superficielle de Lannelongue. Erosion semblable à l'entaille que laisserait sur le marbre, l'oubli d'une éponge imbibée d'acide.

Quatre fois j'ai nettoyé ce foyer caséeux avec douceur et minutie, une fois le disque intervertébral caséeux fut expulsé pendant l'opération.

La plaie fut largement méchée et ne fistulisa point.

Les enfants ont librement marché vers le cinquantième jour en moyenne, et l'on observa que le mal de Pott n'évoluait pas.

Observation I. — Ablation de tissu tuberculeux périvertébral dans le mal de Pott non fistulisé.

M... (Jeanne), née le 13 mai 1933. Fatigue et douleurs en octobre 1945. Arrive à Berck en août 1946 : 43 kilogr. 500, cuti ++ ; bon état. Mal de Pott, atteignant à droite le disque L3-L4. Les bords vertébraux commencent à s'ulcérer à droite. Déviation du rachis. Le 14 novembre 1946, résection de trois costiformes droites. Il y a dans le psoas un abcès gros comme un œuf adhérent à l'os, apparemment sain et 10 grammes de fongosités. Nettoyage minutieux et mèche (pièce égarée). Quelques crins sur la peau. Cicatrisée en vingt jours. A été allongée de décembre à février ; a porté trois mois un corset plâtré. Marche librement depuis le 20 février 1947.

En août 1947, va très bien. Psoas libre ; rachis souple ; 49 kilogrammes. Ecole, bains de mer.

J'ai vu cette fillette de quatorze ans, à Berck, le 23 novembre 1947, donc

(*) Rapport fait au cours de la séance du 3 mars 1948.

(1) Les 71 clichés radiographiques ont été présentés en séance et versés aux Archives de l'Académie sous le n° 473.

un an après l'opération. C'est une grande fille, de 50 kilogr. 300, réglée, alerte sur la plage. Son rachis est très souple, sans gibbosité, il n'y a pas d'abcès, ses réflexes sont normaux.

Obs. II. — Sch... (Jacques), né le 8 juillet 1936. Présente en mai 1946 une affection fébrile et des douleurs. Admis à Berck le 8 février 1947. Etat général très médiocre. Ostéite de la malléole péronière droite fistulisée avec fongosités dans la gaine des péroniers.

Opéré à l'anesthésie locale le 6 mars 1947 (inoculation au cobaye : tuberculose). En mai 1947, cicatrisation, récupération complète.

D'autre part :

Pincement latéral droit du disque L3-L4. Opération le 19 mai 1947 ; éther. Résection de deux costiformes. Un abcès du psoas contient 20 grammes de pus (tuberculose vérifiée) La curette ramène des tissus caséeux ; corps vertébraux durs ; petite mèche iodoformée ; quelques crins cutanés.

Cicatrisé, marchant à volonté depuis le 8 juin 1947. Va très bien. Rachis souple. Pied d'apparence normale. Plage, bains de mer.

J'ai vu, à Berck, le 23 novembre 1947, ce garçon de onze ans, avec très bonne mine, ayant engraissé de 4 kilogrammes depuis le mois d'août. Son cou-de-pied est souple, sans adénopathie, cicatrisé. Son rachis présente une très petite gibbosité. Il est très souple. Ce garçon saute, s'accroupit. Les réflexes sont normaux. Je n'ai pas senti d'abcès.

Obs. III. — Ne... (Raymond), né le 9 juin 1937.

Mal de Pott L3-L4. Image radiologique claire, appendue au flanc droit du rachis grosse comme une noix. Pincement du disque L3-L4.

Serait malade depuis décembre 1945. Vu à Berck le 17 juillet 1946. Bon état : 22 kilogrammes.

Intervention le 8 octobre 1946. Ether. Incision verticale le long de la masse sacro-lombaire droite. Section des costiformes 2, 3, 4. Les corps vertébraux sont sains à la vue, au doigt et sous le poinçon.

Le disque intervertébral 3 et 4, caséeux, s'enlève à la curette. Petite gibbosité immédiate. Une mèche entre les deux vertèbres, quelques crins sur la peau.

Le 3 novembre 1946, cicatrisation complète, va journellement à la plage.

Le disque inoculé a tuberculisé le cobaye.

En septembre 1947, va très bien (27 kilogrammes), rachis souple. L'apophyse épineuse de L3 fait une infime saillie. Plage, natation, etc.

J'ai vu ce petit garçon, à Berck, le 23 novembre 1947. Certes, il avait très bonne mine, était cicatrisé, courait et marchait, mais son rachis, avec une petite gibbosité, était moins souple que celui des deux anfants précédents. En s'accroupissant, l'enfant, moins agile, ébauchait un appui de sa main sur sa cuisse.

Kaufmann vient de me dire (février 1948) que, tout récemment, il avait cru devoir le greffer.

Obs. III. — Mul... (Paul), né le 8 août 1936. Admis à Berck le 14 mai 1947. Début apparent janvier 1947.

Pincement latéral gauche du disque L1-L2. Souffrait depuis janvier 1947. Opéré le 21 juillet 1947.

Pas de résection des costiformes. 10 grammes de fongosités solides dans le psoas gauche (constatation de bacilles de Koch). Ablation à la curette. Corps vertébraux d'aspect sain. Mèche iodoformée, deux crins cutanés.

Cicatrisation fin août. Actuellement en bon état, autorisé à marcher le 15 septembre ; a perdu 1 kilogramme dans le mois suivant l'opération. Le rachis est souple. Pas de douleurs.

J'ai vu ce garçon de onze ans, à Berck, le 23 novembre 1947. En très bon état, vif et gai. Sans gibbosité, sans douleurs, sans abcès, bien cicatrisé, avec des réflexes normaux, et un rachis très souple. Il a marché un mois et demi après l'opération, et n'a jamais été plâtré.

Voici les conclusions que Kaufmann tire de ces faits, qu'il qualifie lui-même de récents (quinze mois, onze mois, dix-huit mois, sept mois).

« Quatre fois la radiologie et l'examen direct des lésions ont prouvé que l'attaque du rachis s'était faite par les parties molles. Les vertèbres étaient dures et saines. Une adénectomie très simple mais très soigneuse, méchée et exposée, n'a pas produit de fistule. Les suites opératoires ont été d'une simplicité absolue. Nous avons observé avec une extrême rigueur le résultat chez des enfants libres et marchant. Ils ont été pesés, mesurés, radiographiés chaque mois ; examinés avec sollicitude et méfiance. Tout le personnel est alerté sur le danger que court l'opéré si une aggravation éventuelle n'était pas immédiatement dépistée.

L'évolution du mal de Pott a semblé arrêtée. »

« Voici trois observations d'abcès froids de la fosse iliaque avec deux ostéites vertébrales, le troisième dénudant la sacro-iliaque.

Je les ai traités comme des adéno-lymphangites par excision sous mèche.

Obs. V. — Der... (Charles), née le 15 février 1933.

Début vers avril 1944 (cuti +). Ponction de l'abcès iliaque gauche en juin 1945. Envoyé à Berck le 20 juillet 1946. L'abcès semble résorbé vers janvier 1947. Greffe le 16 janvier 1947 (R. K.). Mais l'abcès se reproduit jusqu'en août 1947. Différentes ponctions évacuent parfois 150 grammes (B. K.). Le 6 septembre 1947, incision de la fosse iliaque gauche : il y a de gros ganglions caséeux le long des vaisseaux iliaques ; certains contiennent des tubercules crus, d'autres sont des coques abcédées. On évacue aussi des tissus méconnaissables et durs ; hémostase électrique.

On dissèque ces masses et l'on vérifie qu'aucun pertuis ne conduit vers le foyer vertébral. L'adénite tuberculeuse est manifestement plus récente au fur et à mesure qu'on descend vers la cuisse. Un abcès envahit le triangle de Scarpa d'où l'on enlève des ganglions infectés farcis de tubercules récents.

Méchage très précis avec gaze iodoformée, un crin. Guérison simple (B. K. à l'examen direct). Marche depuis le 15 septembre.

J'ai vu ce très gentil garçon de quatorze ans, le 23 novembre 1947, à Berck. Il présente une grande gibbosité, le dos est cicatrisé. Ses réflexes sont un peu vifs. Il marche, travaille en classe, a engraissé d'un kilogramme depuis la dernière opération. La cicatrisation de l'incision iliaque n'est pas complètement terminée, mais il n'y a pas de suintement, la paroi est souple, et on ne sent rien dans la fosse iliaque.

Obs. VI. — Jam..., né le 15 novembre 1920.

Mal de Pott L3--L4, avec abcès ilio-crural droit ayant débuté en 1943 en Allemagne chez un déporté. Entre à l'hôpital maritime le 16 juillet 1947. On ponctionne un abcès de 500 c. c. contenant des bacilles de Koch.

La hanche droite présente une réaction nette ; contracture des muscles, flexion-abduction-rotation externe. Le liquide se reproduit sans cesse. La ponction n'a aucune action sur l'attitude de la hanche. Gros ganglion dans le triangle de Scarpa.

Le 21 août 1947, anesthésie à l'éther. Incision de ligature de la fémorale et de l'iliaque externe. On ne sectionne pas l'arcade crurale. Il n'y a aucune communication vers le rachis. Par contre, le doigt atteint le petit trochanter d'où irradient trois prolongements, l'un dans la gaine des vaisseaux, l'autre en dehors et en-dessous et le troisième vers les adducteurs, qui nécessite une contre-incision sous-pubienne. Ablation de nombreux ganglions et de tissus non reconnaissables. Large méchage : quelques crins rapprochent les angles.

Le 12 septembre, cicatrisation complète. Hanche normale. Marche à volonté dans Berck.

J'ai vu ce malade, à Berck, le 23 novembre 1947, il venait d'être opéré trois jours avant : la cicatrisation fut complète le 5 décembre 1947, et depuis, ce malade marche ; en bon état, à ce jour.

Obs. VII. — Ray... Henri, né le 30 avril 1927.

Entre à Berck le 31 mars 1947. Abcès froid iliaque gauche (300 grammes) ponctionné trois fois en avril. Cependant, l'adénopathie du Scarpa s'étend, grossit et devient douloureuse. Il n'y a aucune lésion osseuse vérifiée sur de nombreuses et suffisantes épreuves.

Le 28 avril 1947, incision de découverte de la fémorale et de l'iliaque externe, on dissèque 15 à 20 gros ganglions tuberculeux (B. K. vérifiés). La sacro-iliaque est dénudée mais saine Hémostase électrique. Mèche iodoformée, fermeture partielle de la peau.

Cicatrisé, marche depuis le 12 juin.

Exeat le 7 septembre 1947 du médecin des enfants assistés.

En fait, revient le 1er janvier 1948 avec une récidive au milieu de la cicatrice.

Il avait travaillé depuis août et gagné 3 kilogrammes.

On ouvre cet abcès le 14 février 1948 et l'on arrive à un foyer sacro-lombaire gauche méconnu lors de la première intervention.

Température normale, non encore ferme (28 février 1948).

Dans ces trois cas, je m'étais proposé d'écarter du rachis ces amas caséeux que je savais facteurs d'ostéite. Je voulais aussi mettre un terme à ces collections chroniques résistant à la ponction et que l'on a coutume de traiter par le décubitus.

Je suis sûr que cette position, surtout dorsale exagère, par la pesanteur, l'action néfaste des tubercules sur les vertèbres. J'ai donc enlevé ces tubercules et laissé marcher les patients. Je n'ai pas observé d'évolution prouvant que j'avais eu tort.

On doit réintervenir, quant il est nécessaire. Si l'abcès revient, il faut l'inciser à nouveau. Je dis que deux périodes de lit de dix jours en huit mois valent mieux qu'un an de gouttière en conservant des tubercules.

L'ablation de tubercules caséeux qui défient les ponctions est, quand elle est bien indiquée, une opération bénigne, anatomiquement réglée.

Elle m'a semblé préserver une hanche d'une réaction articulaire au contact d'une fusée de pus tuberculeux, et qui m'inquiétait fort. Aucune ponction n'avait donné le même résultat.

Prononcerai-je le mot de traitement préventif de la coxalgie secondaire à l'abcès du psoas ?

Curage de lymphangites fistulisées dans le cas d'ostéites inacceccibles.

Les 4 observations qui suivent rapportent 3 cas d'ostéites fistulisées sacrées ou sacro-lombaires et un mal de Pott cervico-dorsal.

J'ai appliqué la méthode du curage ganglionnaire dans les 4 cas. Cette adénectomie nécessita 3 fois une très parcimonieuse résection sacro-coccygienne.

On constatera que j'ai enlevé de l'os normal uniquement pour me frayer un chemin vers la chaîne lymphatique.

Obs. VIII. — M. D... Roger, 34 ans, est soigné par le Dr Simon pour tuberculose pulmonaire. Il me l'adresse parce que, depuis un mois, M. D... perd du pus par l'anus sans phénomènes aigus.

Le 1er décembre 1942, après dilatation sous anesthésie, on voit beaucoup de pus sourdre, par le point classique de 6 heures, entre sphincter et releveur. Cette déchirure spontanée conduit l'index dans une haute cavité rétro-rectale. On fait une incision latéro-sacrée pour bien palper la face viscérale de l'os : on la croit normale. Aucun renseignement à la radiographie. Le 1er mai 1943, situation sans changement, mais altération de l'état général. On demande au Dr Peuteuil une radiographie, après avoir placé une sonde dans le décollement. La face antérieure des deux dernières sacrées présente deux ulcérations arrondies.

Le 15 mai 1943, anesthésie générale à l'éther. Incision arciforme à concavité supérieure, on rugine la face postérieure du sacrum, libération sous-périostée de ses bords. Le ciseau frappé détache les deux dernières pièces sacrées dont la face antérieure montre, coupée par le ciseau, la moitié inférieure des deux ulcérations. Le doigt reconnaît la persistance sur la partie conservée du sacrum de leur moitié supérieure de lésions d'ostéite. Il y a d'autres lésions d'ostéite superficielle. On dissèque les amas caséeux rétro-rectaux qui touchent le sacrum. Il y a une fusée à gauche au-dessus du releveur. Curetage minutieux, grande mèche iodoformée (examen histologique et inoculation des tissus enlevés, tuberculose ganglionnaire). Une grande compresse isolant la face antérieure du sacrum ne trouve plus sa place au bout de trente-cinq jours.

En septembre 1944, l'opéré est guéri, continent, et l'appareil sphinctérien s'attache sur deux attelles ossifiées représentant les tissus latéro-sacrés antérieurement ménagés. Revu en septembre 1947. Excellent état, exerce une profession pénible.

J'ai vu ce malade, au début décembre 1947, à Paris, où il exerce la profession de boulanger, cicatrisé, en parfait état.

Obs. IX. — Enfant Gui... Raymonde, à l'hôpital maritime de Berck. Née le 28 mai 1935. Observée pour mal de Pott lombo-sacré fistulisé depuis novembre 1945. Bon état général.

Fistule à 4 heures à 5 centimètres de l'anus ; le lipiodol forme un dépôt devant les vertèbres sacrées. De profil, la 5e lombaire a perdu la hauteur de sa face antérieure. Une épreuve de face montre un nodule crétacé enchâssé dans la 4e sacrée. Le 1er octobre 1946, éther. On débride la fistule vers le bord droit du sacrum ; résection sous-périostée du coccyx et des deux dernières pièces sacrées. Ces os sont *normaux*. Par contre, dans la concavité sacrée se trouve un *nodule sphérique* crétacé, *formant grelot*, enchâssé dans une margelle d'os très dur. Sa libération se fait en effondrant le rebord osseux (tuberculose vérifiée).

On dissèque totalement la chaîne lymphatique médiane. Beaucoup d'éléments sont caséeux et l'on voit des filets nerveux qu'on respecte. Rétention d'urines post-opératoire de vingt-quatre heures.

Un mois après, l'enfant marche. La fistule se ferme le quarante-cinquième jour et l'enfant se porte fort bien, allant à l'école et à la plage. (Nouvelles le 23 septembre 1947. Excellent état, a pris 5 kilogrammes depuis son départ de Berck. Fistule fermée.)

Obs. X. — Gui... François, né le 9 août 1935.

Malade depuis 1939, alité pendant sept ans. Entre dans le service le 3 février 1944. Examen du Dr Richard : « Pott surinfecté lombaire inférieur, destruction complète de L3, importante de L4, lésion non douteuse L5-S1 ; deux fistules ». Empâtement lombaire droit, foie normal. Le 6 avril 1946, albuminurie à 7 grammes, elle atteindra 17 grammes (Dr Kourilsky).

Vu à Berck le 17 août 1946. Mauvais état général, pâleur, équinisme, timidité, ne sait pas lire, foie normal, albuminurie, fistule devant l'interligne sacro-iliaque droit. Une exploration lipiodolée montre un trajet d'abord descendant puis remontant devant le sacrum jusqu'au foyer lombaire.

Opération le 15 octobre 1946. Ether. On dissèque la fistule, ce qui expose trois pièces sacrées et le coccyx qui est sain. En disséquant des masses fongueuses situées devant le sacrum, on dénude la face postérieure du rectum qu'on vérifie intacte. On ne peut remonter jusqu'au foyer lombaire.

Résection du sacrum sain et du coccyx, ablation minutieuse de nombreuses masses caséeuses situées sur la ligne médiane, au contact de l'os, appelées, dans le compte rendu, ganglions de Gerota-Quenu. Suites opératoires simples.

Sans jamais toucher à l'os, on fit venir, par lavages à l'eau iodée, de grandes quantités de tissus caséeux (tuberculose vérifiée).

Le 5 mars 1947, la marche est rééduquée et on envoie à l'école. Etat général transformé, mais fistule. Plus d'albumine ; a pris 3 kilogrammes en dix mois.

Je me propose de réintervenir sur la fistule qui nécessite une compresse tous les trois jours.

J'ai vu, le 23 novembre 1947, à Berck, ce malade, demi-couché, gibbeux, fistuleux, avec un bon état général. Il a été couché sept ans et demi.

Obs. XI. — Ami... Gisèle, née le 6 mars 1940.

Adénopathie ulcérée du creux sus-claviculaire droit. Pott cervico-dorsal. Début vers février 1945 ; en minerve à partir d'octobre 1945.

Vue à Berck le 2 septembre 1946 avec le diagnostic de mal de Pott fistulisé D_1. Creux sus-claviculaire droit rempli de ganglions ; la peau présente une ulcération large comme une pièce de deux francs. Pas d'atteinte du névraxe. Etat général très médiocre, pleurante, arriérée, 14 kilogrammes.

En deux fois, le 2 septembre 1946 et le 23 janvier 1947, on nettoie le creux sus-claviculaire et la seconde opération, après section du tendon de l'omohyoïdien, conduit sur un amas caséeux prévertébral, étendu derrière le pharynx de D1 à C2, 35 grammes de fongosités (B. K. +). Corps vertébraux de consistance et d'aspect normaux ; un disque a disparu.

Cicatrisation rapide, fistule fermée, marche en juillet 1947. Gibbosité. A gagné 2 kilogr. 200. Ecole, plage, bains.

J'ai vu Gisèle, qui a sept ans, le 23 novembre 1947, à Berck. Elle pèse 17 kilogrammes, court et va à l'école. Elle présente une petite gibbosité, pas de ganglions, pas de troubles de la force musculaire. Sa cicatrice, un peu large, est parfaitement souple.

Enfin, voici 4 cas d'adénectomie tentée contre la paraplégie.

Obs. XII. — Fio... (Lucienne), née le 8 mai 1938.

Etait alitée en 1941 pour mal de Pott atteignant D7 et D8 avec abcès. Greffe en juin 1944, puis « grande paraplégie » (Dr Richard).

A Berk en août 1946. Paraplégie spasmodique avec troubles sphinctériens. Atrophie extrême des membres inférieurs. Enfant isolée dans sa maladie.

Le 20 septembre 1946, on enlève à gauche 4 côtes atteintes d'ostéite, dite spina-ventosa, et on dissèque des masses plâtreuses qui sont identifiées pour des ganglions crétacés contenant des bacilles.

Les lésions sont anciennes. On vérifie le médiastin, la plèvre et le rachis qui présente les marques typiques de carie superficielle et diffuse. On laisse tout ouvert sous une mèche iodoformée. Les signes objectifs d'irritation de la moelle disparaissent en un mois (plaie cicatrisée).

On tente la rééducation de la marche. L'amyotrophie est énorme et le membre inférieur droit disloqué.

L'enfant était dans une salle de « demi-marchants » lorsque reparurent, en septembre 1947, des signes d'irritation médullaire, avec douleurs dans le dos. On fait allonger de nouveau et on interviendra s'il y a lieu. Après huit jours de repos, la surréflectivité a disparu.

J'ai vu, à Berck, le 23 novembre 1947, cette enfant, atteinte d'une lésion très ancienne, paraplégique, très spasmatique, qui venait d'être *opérée quatre jours avant. Elle est actuellement debout.*

Obs. XIII. — Le R..., né le 8 juillet 1938.

Monoplégie spasmodique du membre supérieur droit.

Entre à Berck, le 13 août 1946, venant de Bretonneau où ses parents l'avaient conduit pour « torticolis avec spasmes continuels, contracture du membre supérieur droit et maladresse ».

M. Boppe pratique une biopsie qui prouve la tuberculose. Il envoie l'enfant à Berck.

La monoplégie a totalement disparu en peu de jours, mais la cicatrice n'est pas sèche et il y a de gros ganglions en-dessous.

On opère, le 1er octobre, et l'on tombe sur une masse caséeuse grosse comme un œuf de poulette. Carie superficielle des vertèbres au contact et fonte d'un disque intervétébral. Une mèche.

Cicatrisé en un mois, *n'a jamais été allongé.*

En septembre 1947, va très bien. Système nerveux normal. Gibbosité.

J'ai vu ce garçon en bon état, le 23 novembre 1947, à Berck. Guéri de sa monoplégie, avec une petite gibbosité, une cicatarice nette, sans pansement, sans ganglion perceptible.

Obs. XIV. — Le Bel... (Jacques), né le 27 mars 1933.

Vu à Berck le 1er septembre 1946. Présentant un mal de Pott dorsal des 10e et 11e vertèbres. Début vers juillet 1945. Le 6 septembre 1946, attaque brusque de paraplégie. Clonus, réflexes polycinétiques, trépidation épileptoïde, peu de troubles sphinctériens. On intervient le 10 septembre 1946.

Costo-transversectomie droite sur 3 côtes, dont l'une est fracturée. Très peu de caséum intercostal. Corps vertébraux, et surtout l'écrasé, remarquablement durs, et, comme on est déçu de trouver si peu de lésions, on cherche trop et on provoque un pneumothorax. Aveuglement par quelques points et méchage large parce qu'on est sûr de l'étanchéité de la suture pleurale.

Suites simples. Le 15 novembre, il n'y a plus de troubles nerveux.

Le 3 janvier 1947, sous anesthésie locale, suture secondaire de la peau. Marche quatre jours après. Le 4 septembre 1947, l'enfant va très bien. Il a déambulé sans inconvénient depuis le 8 janvier. Les parents demandent de placer un greffon. Arthrodèse, 1er septembre 1947. Les suites sont moins simples que d'habitude et l'on voit, le douzième jour, des signes d'irritation médullaire reparaître pendant une semaine.

J'ai vu ce garçon de quatroze ans, à Berck, le 23 novembre 1947. Couché, gibbeux, encore paraplégique, en bon état général. Kaufmann m'écrit qu'il va bien et marche (janvier **1948**).

Obs. XV. — Ban... Georges, né le 6 décembre 1933.

Soigné en 1943 pour coxalgie gauche au sanatorium d'Odeillo (aucune séquelle clinique ni radiologique de cette affection).

Autorisé à marcher en juin 1945, ce qui déclenche immédiatement une gibbosité et la découverte d'un mal de Pott D10-D11.

Le 6 juin 1946, arthrodèse vertébrale. On constate, vingt jours après, une paraplégie.

Le 13 août 1947, vient à Berck où l'on confirme le diagnostic de paraplégie spasmodique, troubles sphinctériens inconstants.

Le 11 septembre 1947, ablation de la 8e côte droite dans sa portion spinale, on ne trouve ni ostéite, ni caséum, ni abcès. Mèche. Le 15 septembre 1947, la mobilité volontaire s'ébauche ; il n'y a plus de trépidation épileptoïde, ni d'exagération des réflexes, ni de Babinski. On réopérera bientôt.

Le 13 octobre 1947, même opération à gauche. Marche en janvier 1948.

J'ai vu ce malade, grand gibbeux, paraplégique, le 23 novembre 1947, à Berck. Apyritique, citatrisé, en bon état général.

Ces faits, évidemment récents, apportent des enseignements.

Je laisserai totalement de côté la question des paraplégies consécutives à la pose d'un greffon, et ne parlerai que de la costo-transversectomie.

Ménard en décrivit l'effet spectaculaire. Mais il redoutait la fistule. Mme Sorrel-Dejerine également. Je me suis enrichi de la lecture de leurs travaux, mais ne puis conclure comme eux.

A vrai dire, comment Ménard, observateur aigu des ostéites, n'a-t-il pas remarqué que sa costo-transversectomie n'emportait que de l'os normal ? Et la voilà bien, la raison des fistules.

Certes, la costo-transversectomie peut laisser une fistule, mais l'adénectomie après résection osseuse n'en laisse point et conserve pour le névraxe tout ce pouvoir bienfaisant connu par les classiques.

Pour éclairer la pathogénie de ces accidents, j'ai, dans le laboratoire de mon Maître, M. Rouvière, réalisé cette très simple expérience. On injecte au bleu de Gerota les ganglions intercostaux postérieurs d'un fœtus frais. Souvent, l'on voit l'injection atteindre immédiatement le disque intervertébral susjacent. Si l'on opère vers le 3e segment dorsal, on observe une fois sur deux un lacis bleu lymphatique engaînant le fourreau de la dure-mère sur plusieurs centimètres de haut. J'attache une importance extrême aux mailles bleues de ce filet. Elles démontrent le mécanisme des accidents nerveux dans le mal de Pott :

La lymphangite œdémateuse des attaques fugaces de paraplégie.

La pachyméningite externe caséeuse des paraplégies tardives et tenaces.

L'abcès froid intra-rachidien qui provoque des accidents variables avec la pression.

Ce dessin au trait bleu n'est rien moins que le plan d'attaque du névraxe par la tuberculose et jalonné sur le terrain.

Et je tire de cette expérience et de ce que l'on observe en clinique trois propositions de portée thérapeutique :

1° Le névraxe réagit précocement et objectivement aux phénomènes lymphatiques de la tuberculose péri-rachidienne. Peu de symptômes cliniques sont aussi émouvants que cette alarme précise du névraxe engainé par la tuberculose.

2° Alors, il est encore temps d'agir par drainage lymphatique.

3° La classification des paraplégies ne saurait reposer sur des considérations anatomiques ou de dates d'apparition. C'est un phénomène dynamique : une attaque. Seule importe la vivacité de la contre-attaque qui doit atteindre ses voies de progression.

Si l'on fait dégorger un réseau gonflé d'œdème toxique, on obtient un résultat

immédiat (certes pas toujours durable). Si l'on attend, ces liquides se solidifient rapidement. On intervient alors sur des masses compactes, inertes, exclues, dont l'ablation ne soulagera guère le système lymphatique péri-duremérien.

Ou même, on ne trouvera plus *rien*, et cela m'est arrivé.

Quand même, je crois nécessaire d'entreprendre sans espoir et de persévérer, même pour un pauvre résultat, car on obtient souvent quelque chose.

Telles sont les constatations que j'ai pu faire, en tenant compte de l'attaque ganglionnaire, pour traiter la tuberculose osseuse.

Depuis 1927, je poursuis ces recherches avec persévérance sur le cadavre, chez le cobaye ou les animaux abattus parce que réagissant à la tuberculine. Quel bien dirai-je des textes d'Ollier ou de Percival-Pott, qui consacrent tant d'attention à la tuberculose des parties molles ?

L'ablation de ces tubercules est une intervention fondée, surtout quand l'ostéite est encore superficielle.

J'ai vu de nombreux malades à Berck, que l'attentisme aveugle et obstiné eût aggravés.

Tolérer, en invoquant Ménard, les collections froides que le trocart n'évacue plus et se croire grand clinicien en prédisant l'immanquable ostéo-arthrite est une prophétie bien facile et lamentable.

Ce sont ces tubercules stagnants et pesants qui propagent la carie par leur contact. Et, quand on peut, sur une indication précise, en faire l'ablation anatomique, on rend à l'os toutes ses chances de survie et l'on a la joie de voir s'ébattre les malades à la plage au bout de quelques jours.

L'efficacité et la sûreté de ces ablations ne sont pas médiocrement établies par le fait que tous ces foyers tuberculeux ont été méchés et drainés.

Cette méthode n'est pas responsable d'une seule fistule dans 17 cas consécutifs choisis. Quatre fois, elle enraya tout net l'évolution du mal de Pott chez des enfants qui purent marcher, en moyenne, au bout d'un mois.

Je puis donc évoquer avec piété la mémoire de P. Fredet qui m'avait dit, en me confiant ses pièces d'abcès thoraciques : « Cherchez s'il n'y a pas là-dedans des arguments décisifs contre l'ostéite tuberculeuse primitive. »

Voici le travail de R. Kaufmann.

Des objections peuvent lui être faites :

Observations trop peu nombreuses, recul insuffisant quand il s'agit de tuberculose, moment où il faut opérer, etc. J'ai tenu, avec l'aimable autorisation de P. Gérard-Marchant, à aller voir ses opérés à Berck. Je vous ai fait part de mes constatations. Certes, des tentatives analogues avaient été déjà réalisées. M. Rouvillois m'a fait connaître la thèse de Faucillon (1887) inspirée par Delorme qui avait opéré, par grattage de l'os, et curage des poches purulentes, dix maux de Pott dorso-lombaires de l'adulte. M. Leriche, en 1930, à notre société (*B. M. S. N. C.*, 1930, 269) évoquant Vignard, et avec des vues pénétrantes, comme il nous en a donné tant de preuves, faisait place, sous le couvert de la greffe, ce qui est une autre question, à des opérations d'exérèse des fongosités des parties molles. Fredet fut le maître de Kaufmann. Il eut la joie de voir adopter par tous ce qu'il avait vu sur de nombreuses pièces d'abcès froids thoraciques ; à une des dernières séances de notre Académie, où il assista, il dit son interprétation des arthrites costo-vertébrales alors présentées (2). Maurer, nettement fut de son avis, Robert Kaufmann nous apporte, comme disciple et héritier de Fredet, des observations, une doctrine cohérente. L'adopter dans ses suites thérapeutiques logiques peut avoir de graves conséquences. Je vous propose, et ce n'est point une formule rituelle, de décider de la publication dans les *Mémoires de l'Académie de Chirurgie* du travail de Kaufmann et de mon rapport.

(2) *M. A. C.*, séance du 5 décembre 1945, **71**, n° 30, 456.

M. **E. Sorrel** : Au cours du travail sur lequel M. Sylvain Blondin vient de nous faire un rapport, M. Kaufmann aborde de multiples sujets fort différents les uns des autres et sur certains desquels il émet des opinions qui ne me paraissent pas exactes. Mais il n'est pas possible dans la brève discussion qui suit un rapport d'évoquer tous ces sujets disparates ; au surplus si j'ai bien compris ce qu'a dit notre rapporteur, les idées émises çà et là par M. Kaufmann (sur l'origine des ostéites costales, ou sur la pathogénie des paraplégies pottiques, par exemple) ne le sont qu'incidemment, et le but de son travail est de montrer que les maux de Pott que l'on croyait jusqu'ici être des ostéo-arthrites tuberculeuses primitives des corps vertébraux et des articulations vertébrales susceptibles de donner des abcès froids dits par congestion, sont en réalité secondaires à des adénites para-vertébrales, que les abcès froids ne sont que des adénites suppurées et qu'il suffit de traiter ces adénites en en faisant l'ablation pour obtenir, en même temps que leur guérison, la guérison du mal de Pott, sans qu'il soit utile d'immobiliser le malade et tout en le laissant continuer à aller et venir.

Certes toutes les idées peuvent être soutenues, et nous connaissons des exemples fameux de savants qui, s'élevant contre celles qui jusqu'alors avaient eu cours, ont eu raison contre tous, et ont permis ainsi de réaliser soit en médecine, soit en d'autres disciplines, de remarquables progrès.

Mais pour entraîner la conviction, et même plus simplement pour permettre une discussion fructueuse des idées nouvelles que l'on défend, il faut, me semble-t-il, apporter des faits dont l'interprétation vient ou paraît venir à leur appui. Or, je ne crois pas en avoir entendu de tels dans la relation du travail de M. Kaufmann qui vient de nous être faite ; peut-être l'acoustique particulièrement défectueuse de la salle dans laquelle nous nous trouvons aujourd'hui en est-elle la seule cause, et si la lecture de nos bulletins me les révèle. je ne manquerai pas de venir le reconnaître. Mais pour le moment je ne puis faire sur ce sujet que les plus expresses réserves.

D'autre part les radiographies qui ont circulé parmi nous ne me semblent pas permettre de dire que l'évolution des maux de Pott que M, Kaufmann a traités suivant ses idées personnelles, a été particulièrement favorable et je tiens à faire remarquer qu'il y aurait grand intérêt à ce que ces radiographies figurent dans nos bulletins à côté des observations, car je crois qu'on peut les interpréter autrement que ne l'a fait M. Kaufmann et il serait important que les lecteurs de nos bulletins puissent eux-mêmes s'en rendre compte.

M. **R. Leriche** : Il y a, dans le rapport qui vient de nous être lu, deux questions très différentes : une question de doctrine et une question de fait.

Question de doctrine : M. Kaufmann, nous dit M. Sylvain Blondin, croit avoir démontré que certaines ostéites vertébrales étiquetées mal de Pott, sont secondaires au développement d'adénopathies tuberculeuses suppurées. C'est possible. Mais nul d'entre nous n'a les moyens de discuter d'un problème aussi neuf et aussi important. Et nul n'oserait dire qu'il est résolu.

Question de fait : M. Kaufmann montre que l'on peut exciser des abcès froids, ganglionnaires ou non, et obtenir une réunion par première intention. Sur ce point, il est possible d'avoir une opinion. En 1930, j'ai rapporté ici même des observations de tuberculose articulaire, de coxalgie notamment, avec abcès volumineux dont j'ai fait l'excision massive ou non, suivie d'évidement de la lésion osseuse et de greffes. J'ai tout fermé sans drainage, et mes malades ont guéri opératoirement sans incident, sans fistule et, pour plusieurs — deux coxalgies en particulier— je puis dire, après quinze ans, qu'ils sont demeurés guéris.

Depuis cette époque, il m'est arrivé, il y a une douzaine d'années, de traiter de même façon une ostéite tuberculeuse du corps de la 12e dorsale, accompagnée d'un volumineux abcès par congestion. Au lieu de le ponctionner, je l'ai ouvert, j'en ai excisé la paroi, j'ai cureté la lésion osseuse, mis une greffe ostéo-périostique

au contact, fermé sans drainage, et le malade a opératoirement guéri sans fistule. Il est depuis demeuré guéri, sans évolution osseuse ultérieure décelable.

Les faits opératoires rapportés par M. Sylvain Blondin doivent donc être admis sans discussion. Ils sont dans la ligne de ceux pour lesquels j'ai combattu autrefois, sans succès d'ailleurs. Mais il importe d'ajouter que le mode d'action ne réussit qu'à condition d'une hémostase très stricte et d'un parfait assèchement de la plaie. Il y a là certainement des faits nouveaux qui méritent considération.

M. **Jacques Leveuf** : Mes fonctions de secrétaire général m'ont obligé de lire attentivement le travail de M. Kaufmann pour en établir la publication dans nos Bulletins.

Ceci me conduit à vous soumettre quelques réflexions à son sujet.

M. Kaufmann, étudiant après son maître Frédet les abcès froids thoraciques, a conclu à l'origine ganglionnaire de ces abcès, la lésion osseuse étant toujours une ulcération secondaire de la côte.

A la suite d'une série de recherches personnelles, il a pensé qu'une pathogénie de même ordre pouvait être appliquée au mal de Pott. Cette hypothèse l'a conduit à intervenir au cours de maux de Pott récents pour extirper l'abcès d'origine ganglionnaire qui serait le point de départ, et non pas la conséquence, des lésions vertébrales.

Je n'ai pas l'intention de discuter en détail les idées originales de M. Kaufmann sur la pathogénie du mal de Pott. Je m'en tiendrai à la critique des faits qu'il nous a soumis.

L'auteur a classé lui-même ses observations en 4 groupes :

Le premier groupe concerne des maux de Pott lombaires d'invasion relativement récente (moins d'une année). Kaufmann s'attaque à l'abcès du psoas alors qu'il est encore de minime volume, l'aborde avec ou sans résection des costiformes et l'extirpe aussi complètement que possible. Cette intervention procure la guérison de l'abcès sans fistule et le mal de Pott lui-même guérit à bref délai en dépit d'une immobilisation éphémère.

Nous voilà bien loin de la doctrine classique où l'on traite les maux de Pott par l'immobilisation prolongée en se contentant de ponctionner les abcès quand ils deviennent perceptibles.

Deux faits, toutefois, doivent être signalés :

1° M. Kaufmann n'apporte aucune preuve de la nature ganglionnaire de l'abcès du psoas qu'il a extirpé. A lire ses observations, il s'agit d'abcès froid banal.

2° Contrairement aux allégations de Kaufmann il existe, dans tous les cas des lésions osseuses vertébrales s'accompagnant d'effondrement unilatéral des vertèbres (obs. 1 et 2) ou de grosses lésions radiographiques (obs. 4). Dans un seul cas, les lésions osseuses, minimes au début, se sont aggravées à la suite de l'intervention (obs. 3).

La conclusion qu'on est autorisé à tirer des observations de M. Kaufmann est qu'une intervention précoce sur le foyer (ou à son voisinage immédiat) n'entraîne pas de fistule et que les opérés guérissent pour ainsi dire sans immobilisation.

De tels résultats méritent d'être retenus, bien que les observations soient peu nombreuses et que le recul de la guérison soit un peu court (dix-huit mois, quinze mois, onze mois, sept mois).

Le deuxième groupe de 3 observations est tout à fait différent. Il s'agit dans 2 cas de maux de Pott lombaires anciens (trois ans cinq mois, et quatre ans), où l'abcès froid de la fosse iliaque n'a cédé ni à l'immobilisation, ni aux ponctions. Le troisième cas est plus récent avec des lésions vertébrales peu marquées au début, mais qui s'aggravent après l'opération.

Intervenant sur l'abcès, M. Kaufmann trouve des ganglions tuberculeux le

long des vaisseaux iliaques. Mais ceci ne prouve pas que la lésion vertébrale soit consécutive à une adénite préalable, d'autant moins que dans son premier groupe de cas (Pott lombaires récents) Kaufmann ne décrit pas la présence de ganglions dans la fosse iliaque externe.

Ici, les résultats enregistrés par l'auteur sont contestables. Un sujet n'est guéri que depuis trois mois. Un sujet a récidivé trois mois après et a été opéré récemment. Le dernier a récidivé neuf mois et demi après l'opération, a été réopéré et reste fistulisé.

Les deux cas personnels que j'ai signalés au cours de la discussion sont publiés dans ce même Bulletin, en collaboration avec mon assistant Pierre Bertrand. Ils se rapprochent par certains côtés des observations de Kaufmann qui appartiennent à ce deuxième groupe.

Les deux derniers groupes d'observation de M. Kaufmann ne méritent pas une discussion prolongée. Le groupe 3 est composé de faits composites : un abcès rétro-rectal chez un tuberculeux pulmonaire, un abcès pré-sacré où l'opérateur a réséqué avec l'abcès un nodule tuberculeux enchassé dans le sacrum, un mal de Pott sacré fistulisé non guéri par l'opération et un mal de Pott cervicodorsal déjà ancien où l'opération a porté sur les ganglions du creux sus-claviculaire fistulisés. Au surplus, ces documents n'apportent rien de très probant en faveur des opinions soutenues par l'auteur.

Le dernier groupe d'observations comprend 4 paraplégies pottiques qui ont été opérées ; mais les observations ne sont ni assez nombreuses, ni assez complètes, ni assez reculées pour que nous puissions revenir sur le cas très spécial que constitue le traitement des paraplégies au cours du mal de Pott.

Du travail de M. Kaufmann, on peut tirer, me semble-t-il, deux conclusions provisoires :

1° Dans les maux de Pott lombaires récents, une intervention précoce sur l'abcès semble capable d'améliorer l'évolution du mal de Pott et d'en raccourcir la guérison.

2° Les abcès chroniques de la fosse iliaque observés chez des malades dont la lésion vertébrale est ancienne peuvent être traités avec succès par une intervention chirurgicale.

Il faut savoir gré à M. Kaufmann de nous avoir adressé une série d'observations qui nous conduisent à remettre en question les données classiques sur le traitement des abcès au cours du mal de Pott, des maux de Pott lombaires, en particulier.

M. **Raymond Bernard :** Etant interne de M. Lecème, en 1925, je l'ai vu nettoyer de la sorte un abcès froid pottique et obtenir ainsi une fermeture *per primam.*

M. **G. Küss :** Je veux insister sur 2 points. Si j'ai bien compris M. Sylvain Blondin, les formes superficielles du mal de Pott (anciennes caries superficielles de Boyer) seraient, pour M. Kaufmann, consécutives à des adénites tuberculeuses juxta-vertébrales ; la tuberculisation des vertèbres se ferait par contact. Tous les chirurgiens de ma génération se rappellent une discussion *absolument identique quant au problème pathogénique* qu'elle soulevait, sinon quant au système osseux considéré, qui eut lieu, ici même, dans nos séances du 17 décembre 1924 et du 7 janvier 1925. Dujarier nous ayant communiqué une observation d'abcès froid thoracique à point de départ chondro-costal qu'il traita par « extirpation sans l'ouvrir » d'une collection liquide rattachée par un petit pédicule creux au cartilage de la 6e côte, Lapointe, Frédet, Alglave, Sorrel, Albert Mouchet et Souligoux intervinrent pour soutenir, de façon contradictoire, les mêmes thèses qui s'affrontent aujourd'hui ; Frédet pour soutenir que la tuberculose des côtes est en général secondaire à une tuberculose pleurale ou à une *tuberculose gan-*

glionnaire ; Sorrel pour défendre l'origine osseuse primitive (dans le sens que nous donnons habituellement à ce mot de primitif et qui est impropre parce que totalement erroné) de ces abcès froids ; Souligoux, pour défendre, naturellement, son opinion bien connue ; l'origine primitive pleurale et, plus rarement, ganglionnaire qu'il croit avoir déterminée « sans conteste ».

Personne ne niera qu'un abcès froid, quelle qu'en soit l'origine adénitique ou lymphangitique, et nous disons plus volontiers aujourd'hui : un « tuberculome » en envisageant son stade initial, ne peut tuberculiser superficiellement un organe ou un os qui lui est contigu, mais il n'en est pas moins vrai que le mal de Pott ne saurait être considéré autrement que comme une ostéomyélite à bacille de Koch, hématogène et peut-être, dans certains cas, lymphatogène.

Du point de vue du *traitement*, je veux simplement confirmer ce que vient de dire Raymond Bernard. Lecène, comme Leriche, a été partisan de l'exérèse chirurgicale de l'abcès froid, du tuberculome d'origine pottique avec curettage du foyer osseux. Il a même publié une technique, dans le *Journal de Chirurgie*, je crois, de cette intervention. Mais je suis sûr d'une chose, c'est qu'il y avait rapidement totalement renoncé pour les mêmes raisons, à cause des mêmes difficultés que vient de rappeler Leriche et des suites opératoires rien moins qu'excellentes de cette technique.

Nous connaissons les idées de M. Kaufmann depuis sa thèse de 1932 ; ce sont celles de Souligoux et de Frédet, Pour toutes les raisons qui viennent de vous être dites par nos collègues, je crois, sans préjuger de l'avenir, qu'il serait prématuré, pour ne pas dire imprudent, de le suivre dans la voie dans laquelle il s'engage et à laquelle, délaissée de ses promoteurs eux-mêmes, il tend à rendre une seconde jeunesse.

PRÉSENTATION DE MALADES

A propos du traitement chirurgical des grands abcès froids de la fosse iliaque externe,

par MM. **Jacques Leveuf** et **Pierre Bertrand.**

Obs. I. — Le malade que nous vous présentons est un homme de cinquante-trois ans, cultivateur, qui nous a été envoyé pour mal de Pott lombo-sacré compliqué d'un volumineux abcès de la fosse iliaque droite, fistulisé depuis longtemps.

L'histoire est ancienne. En 1938, le malade aurait présenté une tumeur dans la région inguinale droite qui aurait été incisée par un médecin sans autre résultat que l'issue d'un peu de sang.

Le 2 août 1939, on constate chez le malade l'existence d'un abcès de la fosse iliaque droite qui s'est développé à bas bruit. Cet abcès s'est ouvert spontanément au-dessus du pli de l'aine. Dans la suite se produisent quelques alternances de fermeture et d'ouverture de la fistule.

En 1944, un chirurgien immobilise le malade dans un lit plâtré qui n'a pas été quitté depuis cette époque. Néanmoins, la fistule continue à suinter.

Cet état dure depuis trois ans et quatre mois lorsque le sujet nous est adressé le 22 mai 1947.

On palpe aisément dans la fosse iliaque droite un gros abcès qui occupe la loge du psoas et qui remonte à la partie haute de la fosse iliaque. La fistule siège au-dessus du pli de l'aine : les bords de l'orifice sont violacés et décollés. La colonne lombaire est rectiligne, sans gibbosité. Elle est complètement raide, mais le sujet est immobilisé depuis plus de trois ans.

Les radiographies actuelles montrent une légère altération à peine marquée de la partie droite de L^5. Le lipiodol injecté dans la cavité de l'abcès remonte jusqu'au voisinage de la colonne vertébrale.

Après deux jours de préparation à la pénicilline générale, le sujet est opéré par voie sous-péritonéale. L'abcès siège dans le psoas. Ses parois sont très épaisses et recouvertes à l'intérieur de fongosités qu'on curette, en remontant aussi près que possible de la colonne vertébrale qu'on ne parvient pas à explorer. Irradiation du foyer aux rayons U. V. pendant vingt minutes.

L'incision est refermée complètement en plaçant une aiguille dans la cavité de l'abcès pour y injecter de la pénicilline locale.

La pénicilline générale est continuée jusqu'à un total de 1.500.000 unités.

L'opéré guérit par première intention.

Nous le voyons aujourd'hui marchant avec un peu de peine. Mais la cicatrisation est restée parfaite et on ne sent pas d'abcès à la palpation de la fosse iliaque. La colonne lombaire est toujours raide. L'état général est excellent et le sujet a engraissé depuis sa guérison.

De l'observation de ce malade, nous pouvons rapprocher un autre cas que voici :

Obs. II. — M[me] G..., trente-quatre ans, vient consulter au début d'octobre 1940 pour fatigue générale et amaigrissement.

Elle ne souffre pas mais se plaint d'une lassitude. Elle accuse un amaigrissement très important : 13 kilogrammes depuis cinq semaines. Température légèrement subfébrile, petits clochers à 38° le soir.

Rien de notable dans les antécédents si ce n'est le souvenir d'une chute survenue sur le côté gauche, il y a un an, qui aurait déterminé l'apparition d'une vaste ecchymose.

A l'examen, on constate la présence d'une vaste tuméfaction fluctuante occupant toute la fosse iliaque gauche, bombant fortement et paraissant même déborder la crête iliaque. Cette tuméfaction a tous les caractères d'un abcès froid et on recherche une origine osseuse possible.

L'examen de la colonne vertébrale est complètement négatif : colonne souple et indolore.

La hanche est normale.

Rien d'anormal au niveau de la sacro-iliaque et du bassin.

Des radiographies sont faites à plusieurs reprises au point de vue colonne et bassin. Elles sont absolument normales, sauf une zone légèrement opacifiée, très limitée, sur l'aile gauche, ce qui est d'interprétation délicate.

Après quelques jours d'observation, on intervient le 21 octobre 1940.

Large ouverture de l'abcès par incision iliaque externe curviligne. Il s'écoule un pus très abondant, grumeleux. L'abcès est manifestement dans la loge du psoas iliaque qui en forme le fond. Nettoyage très soigneux de la cavité. A aucun moment, on n'a l'impression de découvrir une zone d'ostéite qui pourrait être l'origine de cet abcès froid. Au niveau de l'aile iliaque, on curette la zone qui avait paru un peu suspecte, mais l'os n'est pas malade.

Irradiation de la cavité aux rayons ultra-violets pendant un quart d'heure. Fermeture complète sans drainage.

Suites très simples. Fermeture par première intention. La malade sort le 16 novembre 1940.

Reprise rapide du poids. La malade n'a jamais eu la moindre récidive depuis plus de sept ans. En 1941, elle a présenté quelques vagues douleurs rhumatismales pour lesquelles elle a consulté un rhumatologue.

Dans ces deux cas, il s'agit d'abcès froids volumineux de la fosse iliaque externe ; l'un d'eux était depuis longtemps fistulisé.

Ces observations sont incomplètes en ce sens que la preuve de la nature tuberculeuse de l'abcès n'a pas été faite, mais on ne voit guère dans quelle autre catégorie on pourrait les ranger. L'un des sujets a été traité longtemps pour mal de Pott, bien que celui-ci n'ait pas été décelé de manière indéniable sur les radiographies récentes (les premières radiographies sont illisibles). Dans la deuxième observation, l'origine de l'abcès froid reste indéterminée.

Dans l'état actuel des idées, les grands abcès froids de la fosse iliaque sont considérés comme d'origine pottique, même si les lésions osseuses ne peuvent être mises en évidence par la radiographie : l'habitude est de les traiter par immobilisation prolongée et par ponctions répétées. La fistulisation, qui survient

tôt ou tard, entraîne la mort du malade par méningite, cachexie ou autre complication.

Les deux observations précédentes prouvent les avantages d'une intervention directe sur ces grands abcès froids, quelle que puisse être leur origine véritable.

Nous pensons que ces deux cas se rapprochent par certains côtés, mais par certains côtés seulement, des observations de M. Kaufmann (groupe 2). C'est pourquoi nous avons cru intéressant d'en publier les résultats.

PRÉSENTATIONS DE RADIOGRAPHIES

Volvulus du côlon pelvien,

par MM. **André Sicard** et **Guy Ledoux-Lebard.**

Les radiographies que nous vous présentons sont celles d'un volvulus du sigmoïde avec occlusion aiguë.

Elles paraîtraient aujourd'hui banales, si elles ne montraient avec précision,



sur un cliché pris en décubitus, après un lavement baryté parvenu à franchir le pédicule, le pied *trois fois spiralé* de l'anse tordue. Ce qui fut constaté à l'intervention.

Traitement hormonal chez l'homme d'une tumeur du rachis secondaire à un épithélioma du sein,

par M. **André Sicard.**

Si la castration et l'hormonothérapie mâle ont, chez les femmes atteintes de métastase osseuse secondaire à un cancer du sein, donné, dans bien des cas, des

résultats encourageants, on connaît moins bien l'effet du traitement hormonal chez l'homme.

Un homme de soixante ans avait subi, il y a trois ans, une amputation du sein droit avec curage ganglionnaire pour un épithélioma du sein. Depuis quelques mois, il se plaignait de lombalgie avec douleurs irradiées au niveau de la cuisse gauche et de la face antéro-interne de la jambe. L'examen révéla une douleur à la pression de l'épineuse de L 3 ; il n'existait pas de signe neurologique. La radiographie montra une ostéolyse de la face latérale gauche de L 3 avec un léger tassement entraînant la bascule sus-jacente du rachis. C'était l'image d'une tumeur métastasique qui expliquait la topographie des douleurs au niveau de L 3 et L 4.



A gauche, tumeur métastatique du bord latéral gauche de L_3. *A droite*, après trois mois de traitement hormonal. Recalcification de la vertèbre. Disparition de l'ostéolyse.

Je fis, le 8 novembre 1947, une castration bilatérale. Les douleurs dont se plaignait le malade, même au lit, furent, dès le deuxième jour, très atténuées. Dix jours plus tard, j'implantai 4 pellets de 25 milligrammes de dihydrofolliculine, soit 100 milligrammes. Les douleurs disparurent et la marche redevint très vite normale.

Le malade reçut ensuite chaque semaine, pendant trois mois, deux injections de 5 milligrammes de benzoate d'œstradiol. Le traitement dut être interrompu deux fois, en raison des troubles présentés et d'une hypertrophie douloureuse du sein restant. En tout il fut injecté 85 milligrammes.

Une radiographie, prise au bout de trois mois, montre une extraordinaire recalcification de la vertèbre avec disparition des images d'ostéolyse qui s'accompagne d'un redressement du rachis.

Les douleurs sont restées guéries ; le malade a repris 3 kilogrammes et mène une existence normale.

Mon intention est d'entretenir régulièrement ce traitement.

Ce cas prouve l'effet indiscutable de l'hormonothérapie dans les cancers métastasiques du rachis. Il me paraît d'autant plus intéressant qu'aucun autre traitement n'a été institué.

On peut considérer que les doses d'hormones administrées ont été fortes, mais les résultats que j'ai obtenus chez la femme avec l'hormone mâle m'ont montré que seules les doses massives étaient efficaces.

M. **Rouhier** : A la suite des communications que nous a faites ici Sicard, j'ai essayé, chez une malade atteinte de métastases multiples consécutives à un cancer du sein, opérée le 18 novembre 1941, *et en proie à de tenaces et insupportables douleurs*, d'abord la castration ovarienne double, puis les inclusions de cristaux d'hormone mâle.

La double ovariectomie a été pratiquée le 30 juin 1947, elle n'a donné aucun résultat appréciable. L'inclusion d'hormone mâle a été pratiquée le 27 novembre 1947 à dose massive : 1 gramme de testostérone en 10 comprimés de 100 milligrammes placés sous anesthésie locale à l'aide du trocard de Redon. Pour aller vite, et dans la crainte que la dissolution des comprimés ne fut pas immédiatement amorçée, j'ai fait en outre, les quatre premiers jours, 80 milligrammes d'acéto-stérandryl par jour en deux injections intramusculaires de 40 milligrammes chacune. Le résultat a été très favorable au point de vue des douleurs qui ont immédiatement cessé et ne se sont plus reproduites pendant tout le mois de décembre.

Je dois dire qu'il s'agissait d'un très mauvais cas. C'était la dernière vivante des quatre opérées de cancer du sein que j'avais confiées à notre collègue des hôpitaux P. Lehmann pour radiothérapie profonde et sur lesquelles je vous ai fait un rapport le 11 décembre 1946. Elle avait reçu depuis l'automne 1945 des doses énormes de rayons qui, sans que les ovaires eussent été spécialement visés, avaient réalisé la castration radiothérapique avant la castration chirurgicale. Bien que, ainsi que nous l'a dit Sicard, l'effet sur les douleurs des métastases de la castration chirurgicale soit très différent de ceux de la castration radiothérapique, ceci enlève à l'observation beaucoup de sa valeur expérimentale.

Après l'échec de l'ovariectomie, l'inclusion de testostérone a été trop retardée de juin à la fin de novembre, par l'essai d'un traitement, dit traitement de Jacob, prescrit en dehors de moi, mais auquel je n'ai pu ni voulu m'opposer et qui n'a donné aucun résultat qu'une perte de temps de plusieurs mois.

Enfin, cette pauvre malade était parvenue à un état d'anémie extrême contre lequel j'ai fait faire vainement plusieurs transfusions de sang. Les transfusions la galvanisaient, mais le nombre des hématies remontait à peine et diminuait plus profondément quelques jours après. Il semblait qu'elle utilisât pendant quelques jours le sang étranger, mais que ses propres organes hématopoïétiques fussent définitivement hors de service et ne pussent faire aucun effort de rénovation. Elle finit par succomber le 5 janvier 1948.

Il n'en reste pas moins que les inclusions de testostérone ont calmé ses douleurs jusqu'à la fin.

Séance du 17 Mars 1948.

Présidence de M. Louis Sauvé, *président.*

CORRESPONDANCE

1° Des lettres de Sir Heneage Ogilvie (Londres), Sir Harry Platt (Manchester), MM. W. E. Gallie (Toronto), C. A. Pettavel (Neuchâtel), Tasso Astériadès (Salonique) remerciant l'Académie de les avoir élus Associés étrangers.

2° Une lettre de M. le Secrétaire général de la Société Suisse de Gastro-Entérologie invitant l'Académie de Chirurgie à se faire représenter au I[er] Congrès européen des Sociétés nationales de Gastro-Entérologie qui aura lieu à Lausanne, les 23, 24 et 25 juillet 1948.

NÉCROLOGIE

Décès de M. Charles Lenormant, membre titulaire. Allocution de M. le Président.

Charles Lenormant, dont nous pleurons tous aujourd'hui la fin lamentable, était un de ces êtres privilégiés sur le berceau duquel les fées bienfaisantes semblaient s'être penchées pour lui prodiguer les dons les plus précieux. Il était, en sa jeunesse, une sorte de prince charmant, pétillant d'intelligence et de grâce, d'une allure physique dégagée, d'une haute culture scientifique et littéraire. On eut dit, parfois, qu'il cherchait à voiler sous une attitude un peu boulevardière, son ascendance aristocratique ; mais il n'y parvenait pas : tout trahissait en lui une essence supérieure, tout le désignait comme appartenant à une d'élite, comme la fleur délicate d'un arbre généalogique qui avait déjà donné des fruits choisis.

Il était né, en effet, en 1875, d'une famille de haut lignage venue du Bugey et solidement implantée à Paris. Il avait comme ascendants ce numismate célèbre, dont la femme, M[me] Lenormant a été un des premiers historiens et la fille adoptive de la divine Juliette Récamier. Son frère était membre de l'Institut, il est mort à trente-huit ans ; les tombes des uns et de l'autre voisinent encore fraternellement au cimetière de Montmartre : il était l'allié du professeur Poncet, cette illustration de la chirurgie lyonnaise, d'allure plus parisienne que les Parisiens eux-mêmes.

Son intelligence exceptionnelle le fit vite arriver à l'Internat et plus vite encore au bureau central : à vingt-neuf ans, en 1905, il était déjà chirurgien des hôpitaux. Rapidement agrégé, il fit partie de cette pléiade de chirurgiens des hôpitaux dont les plus jeunes d'entre nous ne sauraient réaliser complètement ni l'extraordinaire prestige, ni les services qu'ils rendrent à la défense et à l'illustration de la chirurgie française. Je veux parler de la quintuplette fameuse qui, en 1908, fonda le *Journal de Chirurgie :* Cunéo, Gosset, Lecène, Lenormant et Proust et qui, pour coup d'essai, réussit ce coup de maître de faire de ce journal le plus élégant et le plus complet des grands périodiques chirurgicaux mondiaux. Il n'est pas exagéré de dire que Lenormant en était l'âme. Cet élégant et beau jeune homme, parfois un peu nonchalant d'allure, était un travailleur obstiné, un érudit, un observateur constant d'une règle intellectuelle très stricte. Il menait de front la direction de *La Presse Médicale* et du *Journal de Chirurgie.* Il en assurait l'organisation, y mettait au point les questions chirurgicales les plus nouvelles, y établissait des bibliographies rigoureuses. Il savait choisir, diriger et dresser des équipes de jeunes collaborateurs et il a tenu pendant plus de trente ans ce rôle d'informateur et de vulgarisateur chirurgical de premier plan.

Par ailleurs, et comment pourrions-nous l'oublier sans ingratitude, il a rempli près de nous des fonctions, il nous a rendu des services tels que je ne connais dans notre génération que notre cher Louis Bazy à lui être comparable. Représentant, pendant de longues années, des chirurgiens des hôpitaux près le Conseil de Surveillance de l'Assistance publique, il fut, de 1925 à 1929, le secrétaire général de la Société nationale de Chirurgie. Il prononça, à ce titre, les éloges funèbres de Lefort, de Duplay, de Jacques-René Duval, de Charles Monod

et de Malgaigne qui figurent dans nos Bulletins comme des morceaux littéraires choisis, véritables joyaux précieux enchâssés dans le solide métal de nos travaux.

Il couronna sa carrière en 1931, année mémorable, puisqu'il la commença en dirigeant la Société nationale de Chirurgie, et qu'il la termina comme président de cette Académie de Chirurgie, la plus ancienne après l'Académie des grandes Sociétés Savantes, et que plus que quiconque il a contribué à rétablir dans son ancienne dignité. J'ai eu pendant cette année le privilège incomparable de travailler à ses côtés comme secrétaire annuel de notre Compagnie ; je sais les efforts qu'il a dépensés pour reconstituer l'Académie, pour choisir, avec quelle pertinence, les documents qui illustrèrent la séance solennelle d'ouverture : gardons-lui de tout cela une éternelle reconnaissance.

Il avait alors cinquante-six ans ; mais il gardait toujours ce charme un peu nostalgique, cette affabilité constante, cette jeunesse de comportement qui nous faisaient l'envier un peu quand, dans la rue, nos voitures avisaient ce cycliste toujours alerte sous lequel se dissimulait une des gloires de la Chirurgie française.

Il avait son violon d'Ingres qui était les belles lettres ; outre ses éloges académiques, il a écrit des pages charmantes sur Juliette Récamier et sur son cousin le grand docteur Récamier ; il m'a grandement aidé par ses conseils à écrire leur double histoire. C'est lui également qui a fourni au professeur Levaillant les documents inédits qui servirent à ce maître distingué à solutionner définitivement, en 1935, le mystère de l'incomparable Juliette Récamier.

Charles Lenormant garda jusqu'à ces dernières années cette jeunesse d'allure, cette alacrité intellectuelle qui lui conféraient parmi nous une place exceptionnelle. Mais qui peut se targuer d'avoir eu une existence heureuse avant d'en avoir touché le terme ? Brutalement, il y a plus de deux ans, il fut frappé de la plus injuste et de la plus cruelle affection, celle qui devait atteindre le plus affreusement cette exceptionnelle intelligence : comme si la vie se vengeait finalement de celui qu'elle avait si longtemps comblé de ses faveurs. Et voilà qu'il n'est plus : cette lumière vive s'est éteinte. Ie repose maintenant dans ce Ceysarien qu'il aimait tant, dans ce beau pays de Bugey qu'illustrèrent avant lui Saint-Antelme, Lamartine et Récamier. Il aimait à y vivre ; et il doit aimer à contempler de sa couche funèbre ces paysages grandioses dont le Rhône bleu forme le premier plan et les blanches cîmes des Alpes le magnifique fond de décor. Qu'il y repose en paix. Il fut vraiment un être d'élection, un des représentants, et peut-être, hélas, un des derniers, dans notre siècle barbare et cruel, de ce que l'on appelait au siècle de Monluc et de Ronsard, la *gentillesse* française.

Que sa famille reçoive nos respectueuses condoléances ; qu'elle soit assurée que ce grand esprit vit encore parmi nous, que son souvenir aura toujours une place à part dans cette Académie qu'il avait si vaillamment reconstituée et qu'il a tant honorée.

A PROPOS DU PROCÈS-VERBAL

A propos de la tuberculose vertébrale.

par M. **L. Dufourmentel.**

Je crois intéressant de rappeler les recherches faites sur le mal de Pott chez les animaux.

En effet, il est exceptionnel d'assister au début d'une tuberculose vertébrale et, lorsque les lésions ont évolué, il est bien difficile de voir par où la vertèbre a commencé sa destruction et de se rendre compte du rôle joué par l'adénopathie voisine.

La tuberculose du corps vertébral s'observe chez le bœuf, chez le porc, chez le

cheval. Si elle n'est pas plus souvent signalée c'est que, dans la pratique, nombre d'animaux qui en sont atteints sont écartés de la consommation en raison d'autres lésions tuberculeuses concomitantes. C'est ce qui avait conduit, il y a quelques années, Raphaël Massart et le professeur Panisset d'Alfort, à étudier les lésions de début chez les porcs.

Chez le bœuf, Bril, en 1869, a observé une paraplégie à la suite de la carie d'une vertèbre dorsale compliquée d'abcès. Mille (d'Augsbourg) et Morot (de Troyes) décrivent des compressions de la moelle épinière chez une vache de six ans, avec une néoplasie tuberculeuse envahissant la 3e dorsale, le canal rachidien et la 3e articulation costo-vertébrale.

En 1904, Hamoir, un vétérinaire belge, a fait de la tuberculose vertébrale animale une étude très complète et il montre que souvent les lésions du début passent inaperçues à l'abattage, les animaux paraissent sains, car la lésion ne peut être décelée qu'à la section longitudinale du rachis où l'on constate que le corps vertébral est atteint.

Roquet (de Lyon), Chrétien, Haas précisent les caractères de la tuberculose des bovidés et l'étudient comparativement à la tuberculose humaine.

Les signes cliniques qui traduisent la tuberculose rachidienne sont :

Les troubles locomoteurs : Chutes fréquentes, paresse à se lever, puis paraplégie et troubles des sphincters ;

Les troubles sensitifs : plaintes, gémissements ;

Troubles de la miction : l'animal s'affaisse sur les jarrets, son attitude spéciale est caractéristique ;

Raideur de l'encolure empêchant l'animal de baisser la tête pour manger sa pitance.

Chez le porc, où Raphaël Massart et Panisset l'ont particulièrement étudiée, elle est si fréquente que sa banalité même en avait fait dédaigner l'étude. Chausse, dans les *Annales de l'Institut Pasteur*, en 1915, en a décrit les différentes étapes et le professeur Moussu a pu écrire que les lésions vertébrales dominent toutes les autres lésions osseuses.

Examinant avec le professeur Panisset (d'Alfort) les rachis de porcs tuberculeux abattus aux abattoirs de Vaugirard, M. Massart put voir dans leur entier, après section médiane, les vertèbres atteintes de tuberculose chez des animaux de six mois.

Les lésions étaient strictement osseuses et se présentaient au niveau du corps vertébral comme *des pénétrations du tissu spongieux vertébral par les masses ganglionnaires prévertébrales* toujours hypertrophiées et dont la chaîne accolée aux corps vertébraux leur devenait adhérente.

Cette *lésion constante* montrait d'une façon certaine l'*origine ganglionnaire* de la destruction du corps de la vertèbre.

On trouvait, en outre, parsemant les lames, des semis de tubercules rouges tranchant par leur couleur sur l'aspect blanchâtre du tissu vertébral.

Au niveau des épiphyses des os, le semis des tubercules était d'une multiplicité qui contrastait avec leur rareté au niveau de la vertèbre.

On voyait ainsi se constituer aux épiphyses des destructions en cavernes sous-chondrales avec des cartilages restés absolument intacts.

On retrouvait des lésions analogues dans la moelle osseuse.

A l'époque, les auteurs ont fixé par des schémas ces lésions habituelles constatées par le vétérinaire à l'abattage et qui entraînaient le refus de consommation.

L'analogie de la tuberculose vertébrale du porc et du mal de Pott chez l'homme doit nous conduire, selon Massart, à examiner avec plus d'intérêt que nous ne le faisons les pièces fraîches des vétérinaires où nous voyons les lésions de la tuberculose vertébrale à un stade où elle ne peut être décelée chez l'homme.

Sur la présentation des malades du Prof. Leveuf, comme suite au rapport que je fis sur le travail du Dr R. Kaufmann.

par M. **Sylvain Blondin.**

A la fin de notre dernière séance, notre éminent Secrétaire général, mon maître le professeur J. Leveuf, en vous présentant des malades, nous donna son avis, longuement motivé, sur le travail de R. Kaufmann que je vous ai rapporté. L'importance de ce mémoire n'a pas échappé à M. Leveuf et je lui suis reconnaissant d'avoir pris, ainsi, la parole. Je me permettrai de lui répondre, étant rapporteur de Kaufmann, très brièvement, en quelques points.

Je ne m'attacherai pas à l'interprétation ou à la discussion des 71 radiographies qui illustrent le travail de Kaufmann, pas plus que je ne suspecterai, même sans bactériologie, la nature tuberculeuse de lésions évidentes.

Il est bon, comme M. Leveuf, comme mon ami Raymond Bernard l'ont dit, d'écarter la hantise de la fistulisation obligatoire après l'excision des abcès froids, Kaufmann n'a rien innové à ce sujet. Mais ce qui me semble le point le plus important, car il est de doctrine, c'est la conception qu'il nous a exposée : carie superficielle, carie profonde, ne sont pas comparables : pour Kaufmann, la carie superficielle est fréquente, elle est liée à une adénite primitive, le traitement par excision, minutieuse, de ces masses ganglionnaires abcédées, protège l'os. Voilà la notion nouvelle, dont Fredet est le parrain. Elle nous entraîne, contre l'immobilisation, prolongée des années, le décubitus, le plâtre, les ponctions, les injections modificatrices, à une attitude chirurgicale qui peut sembler hardie. De plus nombreuses observations, plus longtemps suivies, sont indispensables, et il y aura peut-être alors lieu de parler, enfin, de la valeur des opérations ankylosantes du rachis, type Albee, dans la maladie de Pott.

A propos du travail de R. Kaufmann, rapporté par Sylvain Blondin.

par M. **Gérard-Marchant.**

Je voudrais faire quelques brèves remarques à propos du travail de Kaufmann. J'ai eu, en effet, à examiner un certain nombre de malades dont il relate l'observation. Et je crois qu'il est bon de revenir sur certains d'entre eux.

Comme on l'a déjà dit, ce travail soulève plusieurs problèmes.

Un problème pathogénique d'abord. Il est possible que certaines ostéites tuberculeuses soient consécutives à des adénites. Sans doute, nous connaissons tous des ostéites tuberculeuses primitives, et notamment ces ostéites juxta-articulaires qui n'aboutissent que secondairement à l'arthrite. Il n'en demeure pas moins que l'hypothèse de Kaufmann peut être vraie dans certains cas. Nous n'avons pas plus le droit de l'affirmer que de la nier *a priori*. L'avenir seul nous dira quelle est sa valeur.

Il y a aussi et surtout le problème thérapeutique. Je crois que pour la clarté de la discussion, il faut le considérer sous une double incidence : celle des abcès, celle de la lésion osseuse qui accompagne l'abcès (je ne dirai pas la lésion osseuse initiale pour ne pas contrister mon ami Kaufmann).

En ce qui concerne les abcès, si on analyse les observations du mémoire, et surtout si on a, comme j'ai pu le faire moi-même, revu récemment un certain nombre de malades, je crois qu'on peut dégager une impression favorable.

Dans les maux de Pott non fistulisés, qu'il s'agisse de l'ablation de tissu tuberculeux périvertébral comme dans les observations du premier groupe, ou de véritables abcès du psoas comme dans celles du second groupe, ou d'amas caséeux comme dans certaines du groupe 4, la cicatrisation après ouverture

et large drainage s'est faite rapidement. Il existe notamment des radiographies remarquables de nettoyage d'un abcès médiastinal ; le résultat immédiat est donc bon .

Mais le résultat lointain n'est pas toujours aussi favorable. Souvent sans doute, l'abcès ne s'est pas reproduit. Peut-être manquons-nous un peu de recul pour en juger sainement. Dans deux cas, il est revenu trois mois et neuf mois après l'opération. Ceci nous montre la prudence avec laquelle il faut parler de guérison d'abcès.

Dans les maux de Pott ou ostéites fistulisées, le résultat est vraiment plus qu'encourageant. J'ai l'impression que l'intervention préconisée par Kaufmann est efficace, car si elle ne parvient pas toujours à tarir les fistules, elle les limite, les guide en quelque sorte par un meilleur drainage, et électif, de l'abcès.

Je crois donc que Kaufmann a bien fait de nous montrer qu'il ne fallait pas avoir un crainte irraisonnée de l'abcès. Mais je crois aussi qu'il faut agir avec circonspection. Il y a de vieux abcès, ayant presque achevé leur évolution, répondant à des lésions stabilisées, où on peut se permettre beaucoup de choses. Mais il y en a aussi de jeunes, en pleine évolution, répondant à des lésions actives : à ceux-ci, il ne faut pas toucher. Notons d'ailleurs que Kaufmann n'a jamais agi que sur des lésions datant cliniquement d'au moins plusieurs mois.

En ce qui concerne la lésion osseuse qui accompagne l'abcès, nous ne devons juger les résultats de l'opération qu'avec une extrême réserve.

Pour beaucoup de nos malades, nous manquons du recul nécessaire. Des délais de cinq à six mois sont insuffisants. Pour d'autres, on peut craindre d'après les dernières radiographies, l'extension du processus pottique, même dans les cas où l'évolution de l'abcès fut heureusement influencée par l'intervention. Je crois donc que l'évacuation et la guérison opératoire d'un abcès froid, ne permettent pas d'affirmer l'arrêt de la lésion osseuse. Faire marcher systématiquement un pottique dans ces conditions serait s'exposer à des dangers que, pour ma part, je ne veux pas courir.

Je n'ai pas parlé de malades présentant des troubles nerveux et qui constituent les cas du quatrième groupe. Il faudrait beaucoup d'observations, et minutieusement étudiées pour affirmer l'influence de l'opération sur ces troubles. Bien des paraplégies disparaissent spontanément vers le quinzième ou seizième mois. Bien des troubles nerveux sont fugaces au cours de l'évolution d'un mal de Pott.

Sous ces réserves je crois que le travail de Kaufmann mérite de retenir notre attention. Si nous n'avons pas encore le droit d'en tirer des conclusions pratiques, si même il nous incite à une retenue chirurgicale en présence de certains malades, il n'en est pas moins un travail qui doit nous faire réfléchir et peut devenir la base de recherches ultérieures.

RAPPORTS

Côte cervicale. Résection par voie postérieure.

par M. **Goyer** (d'Angers).

Rapport de M. André Sicard.

M. Goyer, dans une courte note, se montre partisan de la voie postérieure pour réséquer une côte cervicale. Il a, en effet, au cours de deux thoracoplasties postérieures, rencontré une côte supplémentaire qu'il a pu enlever sans difficulté. Aussi, quand il a eu à opérer une côte cervicale entraînant des troubles nerveux, a-t-il choisi délibérément cette voie. Il s'en est montré satisfait, puisqu'il a pu

pratiquer une extirpation complète de la côte, y compris le segment prétransversaire, sans la morceler.

L'ablation d'une côte cervicale ou d'une apophyse transverse hypertrophiée de C7, dont la technique par voie antérieure a été décrite par Sénèque, est, il faut bien le reconnaître, une intervention difficile. L'anomalie osseuse est recouverte par les troncs du plexus brachial ; pour la découvrir, on doit placer les cordons nerveux sous un écarteur. On a beau dire que l'aide doit manier celui-ci avec la plus grande prudence, il y a là un geste d'autant plus téméraire que l'on connaît la fragilité du plexus et que, pour bien exposer la lésion, la traction doit être assez forte. Si la résection a été souvent parcimonieuse, c'est par crainte de tirer trop fort sur le plexus. De fait, dans un grand nombre d'observations publiées, sans compter celles qui ne l'ont pas été, il y a eu des paralysies post-opératoires du plexus brachial. C'est un accident redoutable, presque toujours grave, qui laisse un syndrome infiniment plus pénible que celui pour lequel on est intervenu. Il disparaît habituellement complètement, mais il peut durer plusieurs mois, parfois un an, deux ans, et nécessite des traitements électriques répétés. Il peut aussi laisser des séquelles motrices ou trophiques définitives.

Sur 8 cas de résection osseuse, j'ai eu à déplorer cet accident une fois : la paralysie, bien que partielle, a mis un an à rétrocéder.

Je comprend que M. Goyer ait pensé à utiliser la voie postérieure, car c'est le chemin le plus court pour atteindre la côte. A condition de réséquer 2 centimètres environ du segment postérieur de la première côte jusqu'au ras de l'apophyse transverse correspondante, on découvre facilement le plan nerveux en suivant la première racine dorsale. Les racines du plexus brachial n'ont pas besoin d'être confiées à un écarteur.

Mais M. Goyer ne précise pas le type de résection qu'il a pratiqué. Il faut, en effet, que celle-ci soit extra-périostée si l'on veut éviter la récidive. Or. la côte, surtout si elle est longue, est toujours fixée en avant par des tractus fibreux qui la relient à la plèvre, souvent au plexus brachial et à l'artère sous-clavière. D'où le risque de léser la plèvre, ce qui est sans conséquence, mais aussi d'irriter le plexus ou de blesser l'artère, ce qui est plus grave.

Streisler a dû une fois terminer par une incision antérieure ; Adson et Colley ont observé, sur 4 cas, quatre fois des paralysies post-opératoires.

Je ne voudrais cependant pas, puisque M. Goyer nous en parle à nouveau, condamner une fois de plus sans appel la voie postérieure.

Elle peut rendre service si l'on intervient sur une côte courte ou sur une apophyse hypertrophiée. Mais elle ne doit être utilisée qu'en disséquant la côte avec soin et sous le contrôle de la vue. Il ne faut surtout pas être tenté de sectionner la côte en arrière et de l'attirer simplement vers soi en provoquant des lésions qui peuvent être irréparables.

Il reste encore à discuter la voie externe que recommande Kleinberg. En combinant les deux voies précédentes, elle donne un jour excellent. Elle ne permet évidemment pas de réséquer la partie postérieure de la côte, ce qui importe peu, mais elle donne, sans avoir à récliner le plexus, un jour excellent sur la partie antérieure, dont la résection paraît suffisante.

Mais, en présence d'un syndrome clinique attribué à une côte cervicale reconnue à la radiographie, faut-il systématiquement réséquer la côte supplémentaire ?

La pathogénie paraissait simple quand on faisait jouer à la côte cervicale un rôle mécanique analogue à celui d'un chevalet étirant les troncs du plexus brachial. La sanction thérapeutique ne l'était pas moins, puisqu'elle impliquait sans discussion la résection de la côte.

Mais actuellement la synthèse des signes cliniques, les constatations opératoires ont permis de reconnaître d'autres agents de constriction mécanique qui font que l'indication de la résection de la côte est devenue exceptionnelle.

Les travaux de Stopford et de Telford, ceux de Leriche, de Ochsner, de Donald et Morton, en montrant que les signes cliniques des côtes cervicales pouvaient fort bien exister alors que, sur les clichés, on ne constatait la présence d'aucun élément osseux anormal, ont permis de décrire le syndrome du scalène antérieur, dont la dénomination est adoptée maintenant de façon courante et que l'on trouve décrite dans la revue générale très documentée de Calvet (1940).

On a en effet attribué au scalène antérieur un rôle primordial. Les nerfs seraient comprimés entre le scalène moyen et le scalène antérieur que l'on a trouvé parfois plus volumineux, plus fibreux, à insertion plus oblique que normalement, ou même spasmé au point de réaliser un cercle vicieux, puisqu'à son tour le spasme aurait pour effet de couder le plexus par l'élévation anormale de la première côte.

La preuve de la gêne mécanique apportée par le scalène antérieur a été donnée par les résultats presque constamment favorables des scalénotomies.

En réalité, je ne pense pas que le scalène lui-même soit en cause. Dans les deux cas où j'ai fait pratiquer un examen histologique, l'aspect du muscle était normal.

Ce que l'on observe toujours, c'est un voile fibreux souvent peu épais, qui se détache de l'apophyse transverse hypertrophiée ou de l'extrémité de la côte supplémentaire et qui se fixe autour des troncs du plexus brachial, sur l'artère sous-clavière, sur le dôme pleural, allant parfois jusqu'à la 1re côte.

Ces fibres attirent l'artère en haut, la coudent à angle plus ou moins aigu, gênent sa circulation, ce qui explique que les troubles augmentent quand le bras est pendant le long du corps et diminuent quand il est horizontal.

Elles se prolongent à la face postérieure du scalène antérieur et rendent en quelque sorte l'artère adhérente au muscle, exigeant, au cours de la scalénotomie une grande attention.

Suivant que ces fibres exercent plutôt une compression du plexus ou plutôt une surélévation de l'artère, le syndrome clinique sera nerveux ou vasculaire.

L'importance de ce tissu fibreux est d'ailleurs mise en évidence par le fait que, quand l'anomalie est bilatérale, ce qui est à peu près constant, ce n'est pas toujours du côté où la côte est la plus longue que le syndrome est le plus marqué.

Aussi, bien qu'elle soit devenue maintenant classique, la dénomination de syndrome du scalène antérieur ne me paraît pas exacte. C'est bien la côte cervicale et les éléments qui l'entourent qui représentent la cause anatomique et, si la section du muscle guérit la plupart des malades, c'est parce qu'elle libère l'attache antérieure des fibres anormales comprimant le plexus ou retenant l'artère.

Les anomalies de la portion transversaire de la 7e vertèbre cervicale sont sans doute très fréquentes. Et l'on peut se demander si, même dans les cas où l'on a pu conclure radiologiquement à l'absence d'une côte cervicale il n'existe pas néanmoins un tout petit fragment de côte supplémentaire qui a échappé au contrôle radiographique.

Sur le cliché de face en effet une côte supplémentaire, courte, étroite, peut passer inaperçue. Sur le cliché de profil la superposition des éléments osseux sur le corps vertébral la masque souvent. Une côte cervicale ne peut être vue de façon nette que sur des clichés *pris en oblique antérieure*. C'est ainsi que plusieurs fois j'ai pu démasquer des côtes supplémentaires plus ou moins longues qui n'avaient pas été reconnues sur les clichés de face et de profil.

Je crois qu'il faut rendre à la côte cervicale et au tissu fibreux qui la remplace ou qui la prolonge, le rôle qui leur appartient dans la genèse des syndromes douloureux du membre supérieur.

Si ces syndromes sont plus fréquents chez la femme, constatation qui a été souvent faite, c'est que sa respiration est plutôt du type costal et que la contrac-

tion du scalène antérieur favorise, par l'intermédiaire des fibres costo-musculaires, la compression du plexus.

S'ils sont souvent rencontrés chez les tuberculeux, autre constatation connue, c'est que l'infiltration du sommet du poumon provoque la rétraction du dôme pleural et l'étirement des fibres qui s'y fixent.

Ces remarques, je les ai faites au cours de 8 interventions chez 5 malades que j'ai traitées par scalénotomie et qui ont toutes été guéries.

La section du scalène antérieur est l'intervention de choix qui, dans la plupart des cas, sera suffisante. Elle libère les éléments qui compriment le plexus brachial, et permet, en détachant les fibres qui provoquent sa coudure et en liant ses collatérales supérieures, d'abaisser l'artère sous-clavière à sa place normale. Il n'est pas besoin de toucher ni à la côte anormale, ni au plexus. L'opération est ainsi simple et bénigne.

Elle est toujours indiquée quand il s'agit d'un syndrome vasculaire. Quand on a affaire à un syndrome nerveux, l'utilité de l'ablation costale peut être discutée. Certaines observations prouvent cependant que, même dans ce cas, la scalénotomie est suffisante. On peut donc la pratiquer dans un premier temps et, si cela est nécessaire, enlever la côte dans un deuxième temps, et pour cela, la voie externe me paraît la plus anatomique et la moins dangereuse.

Sur la valeur à attribuer en clinique au taux de l'activité cholinestérasique sérique.

par MM. **H. Laborit**, **P. Morand** et **H. Tanguy**.

Rapport de M. J. Gosset.

Nos Collègues connaissent les recherches poursuivies par M. Laborit (de la Marine) et ses collaborateurs Morand et Tanguy sur l'activité cholinestérasique du sérum (A. Ch.). Le dernier travail qu'ils nous ont soumis est peut-être trop touffus pour vous être exposé dans sa forme originale et j'espère ne pas trahir la pensée des auteurs en essayant de vous présenter une synthèse de leurs études.

Ces auteurs ont attaqué un vaste problème : ils ont mis au point un mode de dosage de l'A Ch. sérique, étudié ses variations expérimentales et pathologiques, cherché leurs significations et les déductions diagnostiques et thérapeutiques que l'on en peut tirer.

Ils étaient donc en présence d'un immense domaine de biochimie et de physiologie. Il eut été illogique et artificiel de dissocier l'étude d'un élément comme la cholinestérase d'une vue d'ensemble de la physio-pathologie de la cholinergie, mais les auteurs se heurtaient alors à un dilemme. Ou bien ils faisaient une longue recherche, à vol d'oiseau dirai-je, de tout ce qui a trait à l'A. Ch. qu'ils avaient appris à doser et de tous les problèmes qui lui sont liés, ou bien ils se vouaient à un travail en profondeur sur une de ses applications déterminées. Les deux méthodes ont leurs défauts. La première conduit à des vues un peu générales, à beaucoup d'hypothèses, à une dispersion des efforts et si le tableau que l'on parvient à brosser est cohérent, il reste d'apparence fragile. La seconde méthode, analytique, divise artificiellement des systèmes synergiques, pose des frontières factices et risque de faire méconnaître ou mésestimer des interrelations essentielles à la compréhension des questions étudiées.

Les auteurs ont adopté la première méthode, si bien que l'aspect même des travaux qu'ils nous proposent est parfois un peu déconcertant pour des chirurgiens épris de pragmatisme, d'affirmations précises et simples.

Néanmoins l'ensemble de leurs résultats et de leurs conclusions m'a paru offrir un intérêt si réel et si grand que j'essayerai dans la mesure de mes moyens

de vous le présenter clairement afin d'en tirer des conclusions utiles à nous tous.

Dans un premier stade, Laborit et Morand ont établi une méthode de dosage de l'A. Ch. sérique. Certes il en est d'autres mais la leur est pratique. J'ai pu avec leur aide, la faire exécuter dans mon service et je puis affirmer que c'est une méthode applicable à nos conditions de travail hospitalier, ce qui n'est pas le cas d'autres procédés peut-être plus sensibles mais qui restent réservés aux grands laboratoires de recherches.

Il semble que, dans un premier stade, Laborit et ses collaborateurs avaient pensé trouver dans ce moyen de dosage un procédé d'étude des mécanismes neuro-humoraux qui se passent à la jonction myo-neurale dont l'acétylcholine est le médiateur chimique.

Bien vite, ils ont reconnu, après Mandel et Rudney, Cristol et Trotot, et d'autres encore, que l'A. Ch sérique n'est qu'un reflet grossier de ce qui se passe au niveau des synapses neuro-musculaires et qu'en fait ce que l'on dose est une pseudo-cholinestérase.

Mais ce n'était pas là une raison pour interrompre des recherches qui s'avéraient fructueuses. Si dans la pathologie purement nerveuse l'étude de l'A. Ch. sérique ne pouvait pas donner de renseignements précis, elle pouvait peut-être en donner ailleurs.

Puisque les auteurs disposaient d'un moyen d'étude valable pour mesurer les fluctuations du taux d'une substance physiologiquement active, ils ont abordé de nombreux problèmes avec l'attitude pragmatique du clinicien. Voyons, se sont-ils dits, les cas dans lesquels l'A. Ch. s'élève, ceux où elle baisse, cherchons à quelles modifications cliniques des maladies correspondent ces augmentations et ces baisses, voyons surtout les effets des variations provoquées. A ce titre, leurs recherches méritent toute notre attention.

Peu importe alors quelle A. Ch. il dosent et en particulier qu'il s'agisse d'une cholinestérase bien différente de la vraie cholinestérase, diastase inhibitrice spécifique du médiateur chimique du système nerveux.

Or, voici leurs observations :

a) Dans toutes les déficiences hépatiques, l'A. Ch. sérique baisse. Or nous savons que la baisse du taux de la cholestérine estérifiée est d'un mauvais pronostic particulièrement dans les suites opératoires troublées. Comme on pouvait s'y attendre l'A. Ch. baisse en même temps et devient un témoin intéressant à observer.

b) Plus généralement l'A. Ch. sérique baisse dans tous les états de grande déficience organique, cancer, tuberculose, cachexie, quand les défenses de l'organisme sont insuffisantes, et particulièrement dans les états de choc, qu'il s'agisse de choc traumatique, de choc thérapeutique (choc après propidon) de choc post-opératoire.

c) L'A. Ch. baisse aussi en cas de complications post-opératoires à type d'infarctus ou d'atélectasie, autrement dit dans tous les états que nous avons coutume de lier dans notre esprit à une hyperactivité vagale anarchique. Ils nous ont fourni des courbes de l'A. Ch. post-opératoire où après une ascension passagère vers la dix-huitième heure, l'A. Ch. baisse jusque vers le cinquième jour, puis remonte pour atteindre le chiffre pré-opératoire au moment de la guérison. Par contre, un abcès, une hémorragie, un infarctus, une phlébite, se marquent nettement sur leurs courbes par une baisse évidente. L'intérêt de ces courbes saute aux yeux, et l'on pourrait presque dire que l'on y suit avec précision le graphique de l'état de santé des opérés.

Inversement l'A. Ch. est élevée dans :

Les artérites juvéniles, les hypertensions artérielles, dans certaines aménorrhées, dans certaines dystonies biliaires ou intestinales, dans les cas de plaies atones, d'ulcérations torpides, variqueuses en particulier, en cas de retard de consolidation osseuse.

Or, en cas d'A. Ch. sérique basse, on peut en relever le taux par la vitamine C, le calcium, les extraits cortico-surrénaux, les transfusions sanguines. Nous savons que ces médications ont une certaine valeur dans les états de choc et à ce titre le dosage de l'A. Ch. sérique peut être intéressant.

Dans les états chroniques où l'A. Ch. est basse, les auteurs ont été amenés à penser que cette baisse est un reflet d'une hypoactivité du système réticulo-endothélial. Selon eux l'A. Ch. trouverait son origine dans le système réticulo-endothélial (S. R. E.).

L'excitation du S. R. E. s'accompagne d'une augmentation de l'A. Ch.

Le blocage du S. R. E. par des colorants vitaux est suivi d'une baisse de l'A. Ch.

Par des injections quotidiennes de 40 milligrammes d'acétylcholine et de 1 milligramme d'atropine, ils obtiennent à la fois une excitation du S. R. E., contrôlable par une série de tests classiques, et une augmentation de l'A. Ch. En même temps ils ont cru déceler chez leurs malades une augmentation des défenses anti-infectieuses. Ils rappellent le rôle du S. R. E. dans la fixation des antigènes et que, dans certaines thérapeutiques de choc, on cherche à exciter ce système réticulo-endothélial. Parfois si le choc, au propidon par exemple, dépasse son but, on bloque le S. R. E. et on a un effet inverse de celui qu'on escomptait. Par contre, l'effet nicotinique obtenu par l'association acétylcholine-atropine, excite seulement le S. R. E., fait monter l'A. Ch. et s'accompagne, selon Laborit et ses collaborateurs, d'un accroissement net des réponses de l'organisme à l'usage des antibiotiques quand, par suite de la déficience du terrain, ces derniers se révèlent peu efficaces.

Dans les syndromes d'hyper A. Ch. il serait logique de chercher à faire baisser l'A. Ch. Or, on le fait au moyen de la vitamine B_1, de l'ésérine, de la prostigmine ou, mieux encore, du curare.

Dans certaines aménorrhées avec A. Ch. élevée, la prostigmine a fait réapparaître les règles en même temps que l'A. Ch baissait.

Des ulcértions chroniques rebelles ont guéri, des injections de prostigmine-acétylcholine ont mis fin à des retards de consolidation, comme Massart avait déjà pu le constater.

En donnant un excès d'acétylcholine qu'une A. Ch. anormalement élevée détruirait dans l'organisme, on hâterait même des cicatrisations opératoires.

D'autres études sur l'hypertension sont en cours qui seront publiées ailleurs.

Tel est en résumé le résultat des recherches poursuivies par Laborit et ses collaborateurs.

On voit qu'elles n'ont rien qui puisse nous sembler trop étranger. Leurs résultats pratiques sont déjà intéressants. Certains peuvent nous sembler un peu paradoxaux ou révolutionnaires. Il nous appartiendra de les contrôler et cela vaut la peine, car les perspectives qui s'ouvrent à nous sont séduisantes.

On doit au moins retenir que les auteurs nous ont apporté la méthode d'étude pratique d'une diastase qui ne peut nous être indifférente puisqu'elle exerce son action sur une substance, l'acétylcholine, dont le rôle semble de plus en plus grand dans le déterminisme de nombreux syndromes ou accidents qui intéressent particulièrement les chirurgiens.

Je crois donc que nous devons féliciter MM. Laborit, Morand et Tanguy d'avoir visé très haut en attaquant un problème d'une grande complexité. Dans de tels domaines le travail en équipe est indispensable. Nous pouvons leur souhaiter de réussir à étayer encore plus solidement leurs conceptions par de nouveaux résultats expérimentaux et thérapeutiques tandis que nous tous nous pouvons dès maintenant chercher à contrôler et à apprécier la valeur exacte des premiers faits qu'ils nous soumettent et dont les applications pratiques paraissent devoir être considérables.

Angiome vertébral avec tomographies.

par MM. **G.-C. Leclerc** et **J. Ballivet** (de Dijon).

Rapport de M. Sylvain Blondin.

MM. Leclerc et Ballivet, qui nous ont déjà fait profiter de leur intéressante activité, nous ont envoyé une observation qui mérite de retenir notre attention à un double point de vue : la rareté de la lésion d'abord : l'angiome vertébral, si bien étudié dans la *Thèse* classique de notre collègue J. Boudreaux, n'a fait à notre tribune l'objet que d'une publication (3 mai 1944). Elle est due à mon maître André Richard. Ensuite c'est l'intérêt de la tomographie dans les affections du rachis que je voudrais souligner.

Un beau rapport de M. E. Sorrel sur un travail de MM. Malgras et Herdner, l'habile radiologiste de Bourges, nous a déjà montré, le 12 novembre 1947, ce qu'on pouvait attendre de ce fécond procédé d'exploration radiologique.

Je me permets de résumer l'intéressante observation de MM. Leclerc et Ballivet, de vous présenter leurs tomographies et de vous proposer d'insérer leur travail dans nos *Mémoires*.

(L'observation *in extenso* est versée aux Archives de l'Académie sous le n° 481.)

Observation. — A l'âge de dix-huit ans, en 1939, quelque temps après un accouchement, une jeune femme se plaint de douleurs dorsales et pelviennes. En 1943, une salpingectomie supprime les douleurs pelviennes, la rachialgie persiste. En 1945, Leclerc l'examine pour la première fois : mouvements du rachis limités, douleur aux mouvements, avec irradiations latérales droites, point douloureux très net sur D_{XI}. Aucun signe neurologique, ponction lombaire normale, Bordet-Wassermann négatif, rayons X : pincement du disque D_{XI}-D_{XII}, avec une image anormale sur la face latérale droite de ce disque. Le repos complet ne calme pas les douleurs, on se décide à pratiquer, le 18 janvier 1946, une ostéo-synthèse vertébrale, avec un large greffon souple ostéo-périostique. La dénudation des lames ne montre aucune lésion des arcs postérieurs. Les douleurs persistent. En juin 1946, une radiographie montre, sur le profil, une petite image ovalaire, régulièrement limitée, à la partie postérieure et inférieure du corps de D_{XI}. On songe alors à la possibilité d'une tumeur bénigne, probablement à myéloplaxes, et on fait exécuter un traitement par rayons X (2.400 r. en 8 séances), qui amène un certain soulagement. Mais en février 1947, la malade est paraplégique. La radiographie montre une tumeur du corps et de l'arc postérieur de D_{XI}. Le 27 février 1947, Leclerc et Ballivet interviennent par laminectomie, au niveau de D_{XI}-D_{XII}. La lame de D_{XI} est complètement envahie par la tumeur qui se continue sur le flanc droit de la vertèbre, la lame est épaissie, mais très friable et très hémorragique. La moelle est fortement comprimée à la hauteur du disque. On resèque tout ce qu'on peut de la tumeur (histologiquement c'est l'aspect habituel d'un angiome caverneux), l'hémorragie est assez gênante sans être inquiétante, et on électrocoagule ce qu'on ne peut enlever. La moelle, en fin d'opération, est bien dégagée. Dans les suites, un syndrome de la queue de cheval apparaît, il rétrocède lentement, il semble dû à un hématome intra-rachidien. En mai 1947, l'état neurologique est très amélioré. Les tomographies montrent très nettement un petit angiome de la moitié droite du corps de D_{XI}.

COMMUNICATIONS

Les nerfs de l'articulation de la hanche. Technique de leur neurotomie.

par MM. **L. Tavernier** (Associé national) et **Cl. Pellanda**

L'énervation de la hanche comme procédé de traitement de la douleur articulaire, reste grevée d'une proportion importante d'insuccès, malgré les complé-

ments successivement apportés à la section de l'obturateur par la section des nerfs articulaires postérieurs que j'ai proposée en 1943, et par celle des filets anormaux en provenance du crural, bien réglée par Padovani.

Les échecs sont si totaux et s'opposent tellement aux beaux succès souvent obtenus qu'ils évoquent l'idée d'opérations incomplètes par anomalies de distribution des nerfs.

En notant qu'il n'y a jamais de persistance des douleurs de la fesse après section des nerfs postérieurs, jamais non plus de persistance de douleurs antéro-externes de la cuisse après section des filets anormaux du crural, il était naturel d'incriminer comme cause des échecs les anomalies de distribution des branches

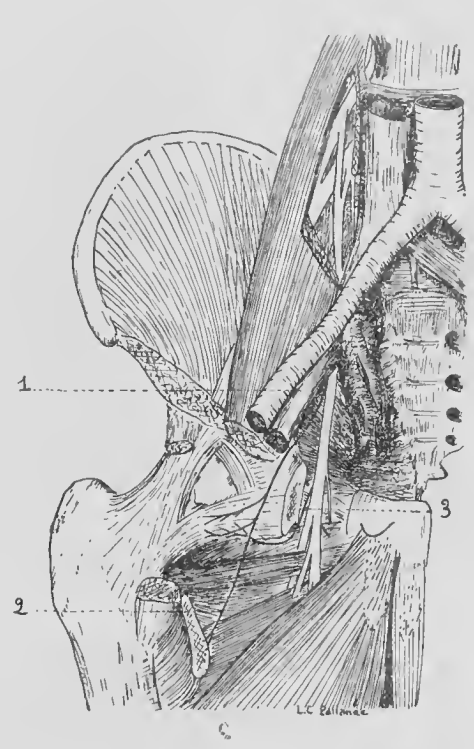


Fig. 1. — *Filet articulaire sus-pubien du nerf obturateur.*
1, Naissance du filet sus-pubien du nerf obturateur ; 2, sa terminaison dans le pectiné ; 3, rameau articulaire du canal sous-pubien du nerf obturateur.

articulaires de l'obturateur, en particulier l'obturateur accessoire de Schmidt.

A ma demande, mon élève M. Pellanda vient de faire une étude très complète des nerfs de la hanche basée sur plus d'une centaine de dissections, qui éclaire le problème, et montre si bien l'insuffisance de la recherche des branches articulaires par voie crurale, que je ne m'étonne plus aujourd'hui que de l'importance de la proportion de succès que m'avait donné cette technique.

Voici dessinées d'après nature quelques-unes des dispositions anatomiques où la neurotomie par voie crurale se montrera insuffisante.

Dans un premier type, un nerf articulaire principal émane de la branche antérieure de l'obturateur à sa sortie du canal sous-pubien, il est en situation classique, sera facile à découvrir, mais un filet accessoire prend naissance dans le canal sous-pubien et gagne directement l'arrière-fond, sans émerger dans la région opératoire. L'insuffisance de la neurotomie sera minime.

Dans un second type, aucune branche articulaire n'émerge du nerf à la cuisse, toutes naissent dans le canal sous-pubien, elles émergent à travers le ligament pubo-fémoral, les unes assez près de l'orifice externe du canal sous-pubien pour qu'on puisse, peut-être avec beaucoup de peine, les découvrir, mais les autres certainement trop loin.

Dans un troisième type, le nerf articulaire unique émerge dans le canal sous-pubien et gagne directement la capsule à travers le ligament pubo-fémoral sans jamais se montrer à la cuisse dans la région opératoire.

Voici un exemple de rameau sus-pubien du nerf obturateur. Un rameau articulaire sort bien de l'orifice crural du canal sous-pubien, mais deux autres proviennent d'une branche anormale de l'obturateur qui, née haut dans la fosse iliaque, sort du bassin par-dessus la branche horizontale du pubis, et se termine à la cuisse par deux branches articulaires et une branche musculaire pour le pectiné (fig. 1). Ce rameau sus-pubien existe dans plus de 10 p. 100 des cas, mais ne donne de filet articulaire que dans un tiers des cas, et ces filets n'ont qu'un rôle accessoire dans l'innervation de la hanche.

Un dernier type d'innervation articulaire nous est fourni par le nerf obturateur accessoire. Ce nerf émerge directement des 3e et 4e racines du plexus lombaire, pénètre dans la gaine du psoas, et non dans le tissu cellulaire sous-péritonéal comme l'obturateur, descend sur le bord interne de ce muscle, sort du bassin par-dessus la branche horizontale du pubis, donne trois rameaux articulaires et se termine dans le pectiné, après avoir donné une branche anastomotique qui rejoint le nerf obturateur à son émergence du canal sous-pubien, et aurait été pris certainement pour un rameau articulaire, au cours d'une opération crurale (fig. 2).

Ce nerf accessoire peut être double comme le montre cette autre préparation, le second nerf descend aussi dans la gaine du psoas en dehors du premier, presque sous l'artère iliaque et non sous la veine, et forme avec le premier et avec des filets articulaires obturateurs d'origine habituelle, un véritable plexus au devant de l'articulation.

Le nerf accessoire, lorsqu'il existe, est presque toujours seul à assurer l'innervation de la face antérieure de l'articulation, Cruveilhier l'appelait le nerf de l'articulation coxo-fémorale, c'est pour cela que sa section est si utile, beaucoup plus que celle du rameau sus-pubien.

La fréquence de ces formes est difficile à préciser, le nerf accessoire est signalé dans 10 à 30 p. 100 des cas suivant les statistiques, dans la nôtre : 12 p. 100. Le rameau sous-pubien est plus rare. Les branches nées dans le canal sous-pubien et ne sortant pas par son orifice externe son ttrès fréquentes, elles représentent un dispositif normal, mais elles coexistent, le plus souvent, avec des branches possibles à découvrir par voie crurale.

Dans toutes ces dispositions, l'opération par voie crurale ne permettra pas une énervation articulaire complète. Il faut donc abandonner ce type d'opération que j'avais adopté, pour une opération iliaque sous-péritonéale que j'exécute de la façon suivante :

Incision inguinale comme pour une cure radicale de hernie, mais un peu plus longue, réclinaison en haut du cordon ou du ligament rond ; effondrement de la paroi postérieure du canal inguinal, ligature des vaisseaux épigastriques, dont le bout central libéré au dissecteur même sur la veine iliaque externe, et ouvre le plan de clivage sous-péritonéal, au fond duquel apparaît le nerf obturateur, qui est soulevé par un crochet. Quelquefois sous le nerf, entre lui et les vaisseaux obturateurs, apparaissent des filets fins, qui sont des émergences hautes de branches qui peuvent donner des rameaux articulaires et, en particulier, du nerf de l'obturateur externe. Tous ces nerfs sont coupés.

La branche sous-pubienne, si elle existe, passe dans le tissu cellulo-graisseux opaque qui est plaqué contre la paroi du bassin entre le tronc de l'obtu-

rateur et la veine iliaque. Ce tissu doit donc être dissocié jusqu'au plan profond. Cette manœuvre peut être gênée par des ganglions iliaques externes qui doivent être enlevés et par l'anastomose entre les vaisseaux obturateurs et épigastriques, qu'il vaut mieux réséquer entre deux ligatures, car l'hémostase d'une blessure accidentelle peut être difficile dans cette profondeur.

Il faut enfin chercher le nerf obturateur accessoire, et pour cela décoller la veine iliaque externe, l'écarter en dehors et sous elle couper doucement en travers l'aponévrose du psoas jusqu'à voir les fibres musculaires ; le nerf accessoire, lorsqu'il existe, est très facile à trouver ; il est assez gros, comme un catgut

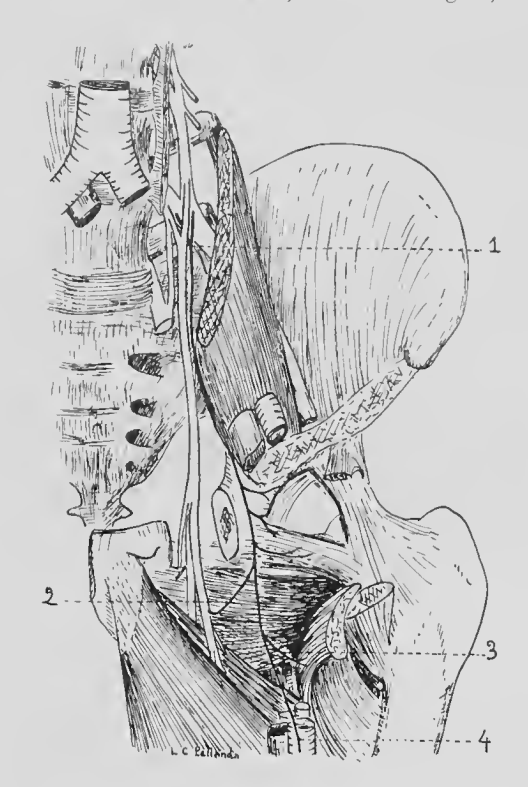




FIG. 2. — *Nerf accessoire de Schmidt et ses rameaux articulaires.*

1, Naissance du nerf accessoire des 2 racines lombaires LIII. LIV ; 2, son anastomose avec la branche superficielle du nerf obturateur ; 3, rameau au pectiné ; 4, filet vasculaire terminal pour l'artère fémorale

moyen, très superficiel, et sur le bort interne du muscle, ou près de ce bord (fig. 3). Si on le trouve, il est intéressant d'écarter un peu plus les gros vaisseaux, et de chercher sous eux, en dehors du premier nerf un nerf double possible.

L'opération terminée on peut être sûr d'avoir coupé tous les nerfs articulaires d'origine obturatrice.

Je n'ai rien changé par ailleurs à la technique de la neurotomie des filets articulaires postérieurs que j'exécute toujours systématiquement en même temps que celle des nerfs obturateurs, ni à celle des filets venant du crural que je ne fais que lorsque les opérés, par ailleurs soulagés, conservent une douleur localisée à la face antéro-externe du haut de la cuisse, ce qui est exceptionnel.

La découverte du nerf du carré crural est d'ordinaire très facile, il apparaît

dès qu'on soulève le sciatique, émergeant de la face antérieure du nerf et se dirigeant en bas et en avant pour pénétrer sous le jumeau supérieur, entre lui et la capsule articulaire. Si le nerf n'apparaît pas dès que le sciatique est soulevé, c'est que son émergence est haute, et qu'il reste collé au plan osseux profond, masqué par le tissu cellulo-adipeux qui surmonte le jumeau supérieur, c'est là qu'il faut le chercher en dissociant au dissecteur ce tissu adipeux. Quand le nerf a été découvert et identifié par pincement, il faut le libérer haut jusqu'à son émergence du sciatique, car un filet articulaire peut naître très haut en cet endroit. Il faut savoir enfin que le nerf articulaire peut provenir non des nerfs du carré crural, mais directement du sciatique, on le découvre alors dès qu'on commence à libérer le haut du sciatique, car il naît de son bord antéro-externe et se dirige en bas et en dehors ; il est très apparent, et ne peut échapper à l'examen.

Il y a trop peu de temps que j'utilise cette technique pour que je puisse

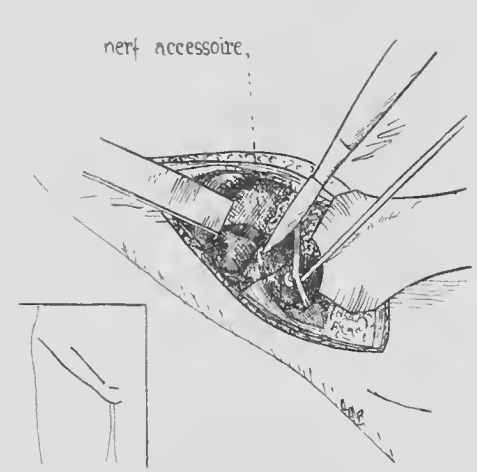


Fig. 3 — Interruption du nerf accessoire, du nerf articulaire sus-pubien et du nerf obturateur par voie inguinale sous-péritonéale.

parler de ses résultats, mais j'espère qu'elle fera disparaître les échecs si décevants des énervations jusqu'ici réalisées. Ma technique d'opération crurale me donnait approximativement 50 p. 100 de disparition complète des douleurs, 25 p. 100 d'amélioration et 25 p. 100 d'échecs. Déjà les opérateurs qui font la section intrapelvienne du tronc de l'obturateur ont en général plus de bons résultats, car ils atteignent tous les rameaux à émergence dans le canal sous-pubien et introuvables par voie crurale. Ils ne laissent échapper que les branches à émergence anormalement haute ; rameau sus-pubien ou nerf de l'obturateur externe, et le nerf obturateur accessoire que permet d'atteindre la technique que je vous propose aujourd'hui.

M. **Padovani** : J'ai, comme M. Tavernier, observé de nombreux échecs après les névrotomies articulaires. Je pense comme lui qu'on peut, en partie, trouver la raison de ces échecs dans l'existence d'anomalies nerveuses. J'ai au moins observé un cas *in vivo* d'anomalie importante. Opérant une malade par voie endo-pelvienne j'ai constaté qu'aucun nerf obturateur ne pénétrait dans le canal sous-pubien. Le nerf, dans sa totalité, empruntait le trajet du nerf obturateur accessoire, cheminant sous la gaine du psoas.

On peut remédier aux inconvénients déterminés par les anomalies nerveuses, soit en procédant à la section de tous les filets par voie endo-pelvienne comme

vient de nous l'indiquer M. Tavernier, soit, par voie crurale, en sectionnant tous les filets nerveux rencontrés le long de la branche horizontale du pubis et en sectionnant en outre le nerf obturateur et les branches articulaires issues du nerf crural, selon la technique que j'ai moi-même décrite.

Mais, même après avoir pris toutes ces précautions, certains opérés conservent encore des douleurs à topographie antérieure. J'ai remarqué que certaines malades sont temporairement soulagées par l'infiltration novocaïnique autour de l'artère fémorale, artère autour de laquelle tous les nerfs sensitifs d'origine rachidienne avaient été préalablement sectionnés. On peut donc se demander si, à côté de la transmission des douleurs articulaires par les nerfs rachidiens, il n'existe pas des douleurs d'ordre sympathique d'autant que certaines malades présentent des douleurs à topographie vasculaire ou musculaire. Je me demande donc s'il n'y aurait pas souvent intérêt à associer aux sections nerveuses soit des sympathectomies, soit des infiltrations novocaïniques lombaires.

M. **Basset** : Je suis loin d'avoir l'expérience de M. Tavernier et de M. Padovani en matière de sections nerveuses contre les douleurs de la coxarthrie. Le petit nombre de cas que j'ai opérés a toujours comporté la section du nerf obturateur seul et par voie sous-péritonéale endopelvienne. Dans l'ensemble, les résultats ont été favorables. Je voudrais demander un autre renseignement à M. Tavernier : depuis qu'il a pris l'habitude de sectionner le nerf obturateur par voie sous-péritonéale endo pelvienne, continue-t-il à pratiquer également et dans la même séance opératoire la section par voie fessière des nerfs postérieurs de l'articulation ?

M. **Tavernier** : Je remercie M. Mathieu et M. Padovani de leurs intéressantes remarques, peut-être en effet aurons-nous à nous occuper des voies sympathiques, mais il était d'abord utile de préciser toutes les voies du système cérébro-spinal.

Je dirai à M. Basset que j'associe toujours la section des filets articulaires postérieurs, qui est une très petite opération, à celle des filets antérieurs. Mais la persistance de douleurs antéro-externes de la cuisse sous la dépendance de filets anormaux de nerf crural est si rare (5 p. 100) que je ne les neurotomise que secondairement lorsque cela me paraît nécessaire.

Remarques sur une statistique de 97 plaies pénétrantes du cerveau opérées en Indochine.

par M. **Marcel Arnaud**, membre associé national.

Au retour d'une mission de quatorze mois qui me chargeait d'organiser et de diriger le centre neuro-chirurgical d'Armée des Troupes Françaises d'Extrême-Orient (T.F.E.O.), je désire vous soumettre quelques remarques sur les cas que je fus appelé à voir.

La statistique intégrale des malades atteints de plaie pénétrante du cerveau, blessés que j'ai personnellement opérés et suivis, est de 97 cas. La mortalité globale est de 15 (un peu plus de 15 p. 100). Nous verrons tout à l'heure qu'une modification importante à la tactique et à la technique classique valut une importante amélioration des résultats opératoires dans le dernier semestre. Aussi bien la mortalité qui, globalement est de 15 p. 100, doit être ainsi plus exactement indiquée : pendant les huit premiers mois, 51 opérations avec 12 morts (soit 23 1/2 p. 100 de décès), pendant les six derniers mois, 46 opérations avec 3 morts (soit 6 1/2 p. 100 de décès).

Il est intéressant de remarquer quelques particularités qui rendent en Indochine le problème thérapeutique des plaies du cerveau plus difficile qu'en la métropole. Ces particularités sont inhérentes aux conditions un peu particulières

des évacuations, à la composition hétéroclite des troupes engagées, au climat tropical, à la pathologie exotique et à la particularité des blessures.

Les *délais d'évacuation* sont longs. Le centre neuro-chirurgical d'Armée est à Saïgon. Vers lui convergent tous les blessés neuro-chirurgicaux d'Indochine, pays très vaste, aux communications difficiles. Certains transports en brousse sont périlleux et très longs. Certains postes sont restés encerclés pendant plusieurs semaines. Bref, les délais d'évacuation variaient, du moins au début de 1947, entre cinq et vingt-cinq jours. Les efforts inlassables et méritoires de la Direction du Service de Santé sont aujourd'hui parvenus à raccourcir considérablement ces délais et à les ramener à vingt-quatre heures dans les cas favorables, à huit jours dans les cas difficiles.

Les *troupes engagées* comprennent, outre le contingent habituel des armées coloniales, des troupes indigènes autochtones et des formations de partisans chez qui l'acceptation des méthodes de soins est très difficile, sinon impossible (1).

Le *climat tropical*, déprimant à souhait, pendant la saison des pluies en particulier, favorable aux fermentations et aux putréfactions rapides sous les pansements, activant les sécrétions et les excrétions cutanées, favorisant les staphylococcies cutanées, est un élément de gêne considérable pour le chirurgien.

La *pathologie exotique* a, sur les soins aux blessés, les incidences les plus graves et les plus inattendues. En dehors de quelques cas typiques, comme ceux qui me valurent de trépaner pour vaste plaie du cerveau dans un cas un tirailleur cambodgien déjà atteint d'une encéphalite insoupçonnée due à un typhus exanthématique débutant (2) et, dans un autre cas, un sujet atteint d'une capillarite cérébrale due à une syphilis secondaire en pleine explosion roséolique généralisée, la pathologie tropicale, par l'évolution curieusement neurotrope des grandes infections, parvient à jeter un masque symptomatique trompeur sur les suites opératoires. Les grands accès fébriles, les bouffées d'encéphalite, les épisodes méningés sont parfois difficiles à interpréter dans cette période post-opératoire ; plus d'une complication d'origine palustre, septicémique, voire ascaridienne, m'a donné le change en troublant des suites chirurgicales qui, sous d'autres climats, eussent été plus simples.

La *particularité des blessures* vient surtout de l'énorme proportion des plaies transfaciales. Sur 97 cas de plaies du cerveau, 27 sont des plaies transfaciales (28 p. 100 des cas) : projectiles ouvrant les sinus frontaux ou maxillaires, traversant ou éclatant l'orbite, parfois même les 2 orbites ; ou bien encore transfixion de la voûte frontale éclatant ou fissurant le sinus voisin. Cette anormale fréquence (due au fait de tireurs d'élite visant les combattants à la face) et la gravité particulière de ces plaies (6 morts sur l'ensemble des 27 cas opérés) nous incita à grouper en un seul service et sous une unique direction technique les quatre spécialités oto-rhinologique, ophtalmologique, neuro-chirugicale et maxillo-faciale, qui avaient à œuvrer en commun pour traiter ces blessés. Le bénéfice fut considérable. Si la statistique globale donne pour 27 plaies trans-cérébro-faciales 6 morts soit 25 p. 100 de décès), 17 cas avec 5 morts (soit environ 30 p. 100 de décès) furent opérés avant la réalisation du service unique, 10 cas furent traités dans le service oto-neuro-ophtalmo-maxillo-chirurgical avec 1 mort (soit 10 p. 100 de décès seulement). Il importe je crois de souligner l'intérêt d'un tel service réalisé pour la première fois dans l'Armée Française par le médecin général Robert, directeur du Service de Santé des T.F.E.O. (3).

Je ne peux ni ne veux ici entrer dans aucun détail anatomo-clinique qui

(1) Le major Johnson relate des difficultés analogues à celles que j'ai rencontrées moi-même, au cours de la campagne Birmanie-Assam, en 1944.

(2) Cette observation a été relatée en détails à la Société de Chirurgie de Marseille (février 1948).

(3) Les services de Santé des armées anglaise et américaine avaient réalisé de telles fusions de services spécialisés à la fin de la campagne d'Italie.

seront relatés dans des travaux ultérieurs, mais je désire signaler sous forme de statistiques et de pourcentages les particularités anatomiques rencontrées.

Les trois groupes suivants de lésions ont été observés :

1° Traumatismes ayant lésé les téguments et parfois fissuré l'os (sans que la méninge dure soit blessée) avec altérations cérébrales sous-jacentes étendues (malacies, hématomes) : 5 p. 100 des cas.

2° Plaies tangentielles par projectiles, transformées en plaies pénétrantes par projection d'os dans le cerveau : 60 p. 100 des cas.

3° Plaies pénétrantes par projectiles : 35 p. 100 des cas. (Dans cette catégorie, 96 p. 100 des projectiles restent inclus dans le cerveau, 4 p. 100 font des lésions en séton.)

Les points d'impact des projectiles ont été les suivants :

Impact transfacial, 28 p. 100 ; impact frontal pur, 16 p. 100 ; impact pariéto-occipital, 43 p. 100 ; impact temporal, 8 p. 100 ; impact sur la fosse cérébelleuse, 3 p. 100.

La prédominance de la lésion encéphalique était :

Au niveau des lobes frontaux	30 p. 100
Au niveau des lobes occipitaux	9 —
Au niveau des lobes temporaux	6 —
Au niveau des lobes cérébelleux	3 —
Au niveau des lobes pariétaux	45 —
Au niveau des noyaux de la base	7 —

En sus de ces lésions, il fut rencontré sur les 97 cas :

Plaies du sinus longitudinal supérieur	12
Plaies du sinus latéral	6
Plaie du sinus droit	1
Plaies de l'appareil liquidien (ventricules ou grand lac de la base)	12

15 opérations furent faites suivant la technique de Cairns, avec 3 décès (soit 20 p. 100 de morts).

82 opérations furent faites suivant la technique à volet ostéoplastique de de Martel, avec 12 décès (soit 14,6 p. 100 de morts).

Sur les 82 volets osseux, 7 cas d'ostéite du volet nécessitèrent son exérèse secondaire (dont 4 blessés indigènes).

Les 15 morts post-opératoires eurent les causes suivantes :

Accidents infectieux (méningés ou ventriculaires) [dont 2 cas opérés en pleine méningite suppurée]	9 cas.
Œdème cérébral (blessure des noyaux de la base)	4 —
Shock opératoire vraisemblable	1 —
Hémorragie secondaire (plaie du sinus droit)	1 —

Il est connu depuis longtemps qu'en dehors de l'atteinte des centres vitaux, les plaies pénétrantes du cerveau tuent par provocation d'une hémorragie importante ou par infection de l'encéphale (méningo-ventriculite, encéphalite avec œdème ou malacie, abcès, œdème réactionnel). La thérapeutique, inutile dans la première éventualité, s'efforce d'éviter les deux autres causes de mort.

Il est bien admis aujourd'hui par tout le monde qu'il importe que l'acte opératoire soit d'emblée réussi ; qu'il soit total et complet ; qu'il consiste en un épluchage minutieux des plaies cutanées, osseuses et cérébrales, épluchage au cours duquel deux temps sont indispensables : enlever tous les corps étrangers intra-cérébraux accessibles, faire une hémostase rigoureuse.

La tendance de toutes les opinions veut que cet acte opératoire soit le plus précoce possible ; et, même après l'apparition des antibiotiques actuels, il n'est pas admis que l'opération soit retardée de plus de trois jours. C'est avec cette opinion que je commençais mon séjour en Indochine. Divers faits m'en ont fait changer. La présente statistique étaye, je crois, l'idée que cette opinion est révisible et que *l'opération neuro-chirurgicale peut, en cas de plaie pénétrante du*

cerveau, être retardée de plusieurs jours, même si cette plaie contient des corps étrangers. Deux conditions sont toutefois essentielles à ce retard : l'une est l'administration régulière et continue de pénicilline (200.000 unités par jour) *et de sulfamides* (10 à 12 grammes par jour), *l'autre est l'épluchage immédiat et très rigoureux des plans cutanés et osseux de couverture, épluchage suivi de la fermeture hermétique de la plaie* (4).

Cet acte d'épluchage, essentiel, permet d'attendre que se soit dissipé l'état de shock qui accompagne si souvent la blessure. Cet état est, je pense, une phase de dérèglement circulatoire dû au bouleversement traumatique, à « l'injure » des centres sympathiques cérébraux. Il demande une surveillance fréquente. Il bénéficie beaucoup plus d'un traitement médical que d'un acte opératoire. Il m'est toujours apparu dangereusement troublé par le nouveau traumatisme que provoque l'intervention chirurgicale. Il cède habituellement, à partir de la quarante-huitième heure, à un traitement parfois appelé « réanimateur » qui consiste surtout en un décubitus horizontal absolu que favorise chez les agités inconscients la codéine ou le laudanum. En dehors de la strychnine, les médications qui m'ont paru les meilleures sont les perfusions de sérum glucosé hypertonique alternées avec les solutés de plasma, ainsi que les inhalations discontinues d'oxygène et, deux fois par jour, les injections intraveineuses lentes de novocaïne à 1 p. 100. Ces thérapeutiques m'ont paru les plus aptes à éviter l'œdème des cellules nerveuses et à améliorer la valeur des échanges primordiaux.

L'acte neuro-chirurgical vient ensuite. La surveillance régulière du blessé indique son moment : fond d'œil, pouls, tension, température, épilepsie, aggravation des déficits ou des contractures, modifications des réflexes, céphalées, etc., sont les éléments qui répondent habituellement avec exactitude. Le seul ennui de l'acte neuro-chirurgical retardé est que le blessé sorti de son coma, réveillé de la narcolepsie, amélioré parfois au point de se croire guéri, parvient à contester la nécessité de l'opération cérébrale. Or, celle-ci est absolument inévitable ; il faut savoir la lui imposer.

L'occasion exceptionnelle qui m'a été donnée d'opérer des plaies pénétrantes à des stades évolutifs divers, m'a fortifié dans l'idée bien classique de l'extraordinaire tolérance du cerveau envers l'infection et envers les corps étrangers. Les chambres d'attrition cérébrale ne subissent aucune modification importante à condition que l'infection ne les atteigne pas de l'extérieur par la voie contuse cranio-cutanée. L'idée de l'œdème mortel né du corps étranger ne me paraît pas valable. Je n'ai jamais observé d'œdème important. La technique suivie au cours de l'acte neuro-chirurgical est maintenant bien établie. L'épluchage de la cheminée d'attrition doit cependant être plus large qu'il est classique de le dire. On doit entamer la partie saine des berges de la cheminée tout en restant parcimonieux dans les zones anatomiquement réputées pour leurs localisations motrices ou sensorielles. L'hémostase doit se réaliser, autant que possible, sans inclusion musculaire à demeure, à qui je préfère la poudre de plasma.

J'ai, en fin d'opération, abandonné la fermeture primitive des plans de couverture. La dure-mère refermée, ou la plastie durale posée, je place des compresses imbibées de lugol ou des gazes vaselinées sur qui sont rabattus les plans de couverture simplement maintenus en leur place par quelques points. La fermeture définitive est faite quarante-huit heures plus tard et le scalp est suturé en deux plans, sans drainage.

Cette méthode de suture retardée favorise indiscutablement les suites immédiates de l'opération. Elle vise surtout à éviter la communication des circulations extra- et intra-craniennes, communication qui serait, pour Penfield, une des causes essentielles de l'épilepsie traumatique chez les blessés cranio-encéphaliques.

(4) En cas de pénétraton par l'orbite, il faut *exentérer* l'orbite et *suturer les paupières* par dessus un comblement orbitaire à la pâte pénicilline-sulfamide. C'est, je crois, la seule façon d'éviter les complications mortelles de ces plaies, les plus graves de toutes à mon avis.

J'ai déjà donné la statistique globale des résultats obtenus. Les opérations en trois temps (avec temps neuro-chirurgical retardé) ont été réalisées aux T.F.E.O. depuis septembre 1947. La règle s'en est généralisée, grâce à la confiance des membres du Corps de Santé de cette Armée. Je crois que cette tactique est la raison du taux d'abaissement de la mortalité que j'ai enregistré et qui, au cours des six derniers mois, est de 6 1/2 p. 100. Pour cela, elle mérite de retenir l'attention et, peut-être, d'être transposée sur le plan métropolitain.

AU SUJET DE LA CRÉATION D'UN CENTRE DE CHIRURGIE EXPÉRIMENTALE SUR LES SINGES

L'Académie de Chirurgie, informée par M. Heitz-Boyer de l'éventualité de créer au Maroc un Centre de Chirurgie expérimentale sur les singes,

Approuve la création d'un Centre de cet ordre rendu nécessaire par les exigences de la chirurgie moderne,

Emet le vœu que ce Centre soit réalisé dans les plus brefs délais.

DÉCLARATION DE VACANCE D'UNE PLACE DE MEMBRE TITULAIRE

M. **le Président** : En raison du décès de nos regrettés collègues MM. Lenormant et Huet, je déclare vacante une place de Membre titulaire de l'Académie de Chirurgie.

Je rappelle qu'aux termes de l'article 7 de nos statuts, les membres titulaires de l'Académie se recrutent exclusivement parmi les Associés parisiens et nationaux de l'Académie, et que la candidature s'exprime par une demande écrite spéciale.

Les candidatures seront accueillies jusqu'au 7 avril 1948.

VACANCES DE PAQUES

L'Académie ne tiendra pas séance les 24 et 31 mars. La séance de rentrée est fixée au **7 avril 1948**.

Le Secrétaire annuel : PIERRE OUDARD.

Le Gérant : G. MASSON.

Dépôt légal. — 1948. — 2e trimestre. — Numéro d'ordre 710. — *Masson et Cie*, éditeurs, Paris.
Imprimé par l'Ancne Imprimerie de la Cour d'Appel, 1, rue Cassette, à Paris (France).

MÉMOIRES DE L'ACADÉMIE DE CHIRURGIE

Séance du 7 Avril 1948.

Présidence de M. Louis Sauvé, *président.*

CORRESPONDANCE

1° Des lettres de MM. Couvelaire, Dufourmentel, Gérard-Marchant, posant leur candidature à la place de membre titulaire.

2° Des lettres de MM. Arthur W. Allen (Boston), Babcock (Philadelphie), Dallas B. Phemister (Chicago), Smith-Petersen (Boston), Alfredo Monteiro (Rio de Janeiro), Œconomos (Athènes), C. Crafoord (Stockholm), remerciant l'Académie de les avoir élus Associés étrangers.

A PROPOS DU PROCÈS-VERBAL

M. **Lance** : Je désire m'associer aux réserves qui ont déjà été apportées à cette tribune au sujet de la communication de M. Kaufmann sur l'origine ganglionnaire du mal de Pott.

Personne ne nie l'existence d'une forme spéciale de tuberculose attaquant superficiellement la face antérieure des vertèbres, c'est la carie superficielle spéciale au vieillard. Je l'ai décrite avec soin dans mon traité sur le mal de Pott de la collection Apert (Flammarion, 1923).

Dans le même ouvrage, j'ai décrit chez l'adulte une forme marginale : atteinte et destruction partielle d'un corps vertébral près d'une face ou d'un bord, forme exceptionnelle, spéciale à la région lombaire.

En dehors de ces exceptions, chez l'adulte et l'enfant, la lésion somatique primitive est totale d'emblée quelquefois, centro-somatique parfois, le plus souvent près d'une des faces supérieure ou inférieure du corps vertébral. Avant l'invasion du disque c'est une ostéite à symptômes très frustes, les signes cliniques nets n'apparaissent qu'après l'invasion discale, la constitution d'une ostéo-arthrite. Aussi, chez l'adulte, chez lequel cette invasion est souvent tardive, le diagnostic peut rester longtemps hésitant.

Parfois même le processus d'ostéite, petite caverne révélée par la radiographie, guérit sans aboutir à un mal de Pott véritable. Des observations de ces maux de Pott latents ont été publiés par M. E. Sorrel et Mme Sorrel-Dejerine, en 1924 et 1926 (*Société de Neurologie*) ; en 1927, par Calvé et Galland (*La Presse Médicale*, 12 novembre), et nous-même, en 1928, en avons rapporté 7 cas (*Gazette médicale de France*, 15 mars). Mais le plus souvent ces cavernes centrales s'effondrent avec apparition rapide d'une gibbosité, et la radiographie montre l'aspect de vertèbre en « dent creuse ».

La radiographie, cette autopsie de l'os sur le vivant, nous permet d'affirmer que dans l'immense majorité des cas, le début du mal de Pott est dans l'intérieur du corps vertébral. La tomographie le montre encore mieux.

A la dernière séance, M. Dufourmentel nous a cité un travail de MM. Pannisset et R. Massart montrant que, chez le porc, on trouve des maux de Pott

Publication périodique mensuelle.

à début ganglionnaire, et regrettait qu'on ne puisse se procurer de telles pièces chez l'homme.

Le traité du mal de Pott de mon maître Victor Ménard, *livre écrit avant la* radiographie, débute bien par ces mots : « On a *rarement* l'occasion d'examiner le foyer tuberculeux des corps vertébraux à sa période de début ». Rarement ne veut pas dire jamais. J'ai eu la bonne fortune d'être deux ans l'interne de M. Ménard, et ce clinicien consciencieux faisait faire l'autopsie de toutes les tuberculoses osseuses et en conservait les pièces. J'ai moi-même enlevé le rachis d'un enfant mort de méningite qui, en plus d'ostéites diverses, présentait un mal de Pott encore douteux. La colonne, habilement sciée en deux par M. Ménard, il nous fit constater l'étendue considérable de la lésion diffusant sur 4 ou 5 corps vertébraux pris en totalité ou par plaques plus ou moins centrales, en dehors de tout tuberculome. M. Ménard montrait aussi, dans sa magnifique collection de pièces de colonnes vertébrales, des maux de Pott plus anciens avec des lésions récentes, d'essaimage secondaire, séparées du foyer primitif par des vertèbres saines.

Le mal de Pott n'évolue pas toujours seul. Après une typho-bacillose, on voit éclore d'abord des gommes de la peau, des adénopathies, puis de petits foyers osseux, et c'est tardivement seulement que les gros foyers : genou, hanche, mal de Pott lombaire, manifestent leur invasion pourtant contemporaine des autres.

Tous ces faits plaident contre une origine superficielle, ganglionnaire de la lésion vertébrale.

On sait que les ostéites et ostéo-arthrites tuberculeuses s'accompagnent d'adénopathies satellites faciles à déceler aux membres. Nous les avons étudiées jadis (*Ass. franç. de Chir.* XXII[e] Congrès, Paris 1919, 160-690) et démontré que leur apparition est très souvent tardive, six mois, un an, parfois plus, après le début de l'affection. Il y a des adénopathies satellites dans le mal de Pott. Il y a une région où on peut voir leur apparition et suivre leur évolution. C'est le mal de Pott cervical et sous-occipital. Là aussi leur apparition est souvent tardive. Parfois le malade souffre et a le cou raide depuis plusieurs mois avant que le doigt ne décèle des masses ganglionnaires. Elles suivent l'évolution du foyer, laissant après son extinction de petits nodules fibreux, trace indélébile de l'atteinte vertébrale.

J'ai pu me rendre compte de l'indépendance anatomique de ces adénopathies satellites et du foyer osseux primitif chez deux soldats porteurs de maux de Pott et décédés en 1918 lors de l'épidémie de grippe. A l'autopsie j'ai trouvé en avant du tuberculome, englobés dans le tissu fibreux superficiel, de multiples adénopathies allant du volume d'un grain de plomb à celui d'un noyau de cerise, ganglions durs, fibreux ; aucun n'était caséeux.

L'origine ganglionnaire du mal de Pott a contre elle cet argument qu'il serait étonnant de voir des adénopathies perforer d'avant en arrière ce surtout fibreux antérieur du rachis qui oppose une barrière si tenace à la progression du tuberculome d'arrière en avant. En présence de l'ouverture du foyer osseux à la région dorsale, où ne se présente pas l'exutoire de la gaine du psoas, ce surtout s'épaissit et peut donner lieu à de vastes décollements s'étendant au loin devant des vertèbres encore saines.

Enfin, si tout se passe en avant du rachis, comment expliquer les réactions médullaires précoces que nous voyons parfois à la région dorsale ?

M. Kaufmann vous a présenté un travail intéressant qui a le grand mérite de nous rappeler que l'exérèse des abcès pottiques n'est pas une vue de l'esprit. Mais il ne nous a pas prouvé l'origine ganglionnaire de la lésion somatique du mal de Pott ; aussi, comme M. Gérard-Marchant, je pense qu'il est téméraire, une fois cette exérèse effectuée, de considérer la guérison comme acquise, et d'abandonner tout traitement ultérieur.

A propos des cancers kystiques de la queue du pancréas (1),

par MM. **P. Moulonguet** et **J.-M. Verne.**

L'évolution clinique d'un cancer kystique du pancréas marquée par des accidents aigus, le caractère encore relativement exceptionnel des pancréatectomies gauches pour cancer nous incitent à relater, à propos de la communication de Mallet-Guy, l'observation suivante :

Mme D..., cinquante et un ans, est admise d'urgence à l'hôpital Tenon au milieu de la nuit du 24 octobre 1942 pour des accidents douloureux abdominaux accompagnés d'une température à 40°, dont le début remonte à vingt-quatre heures. Cette femme, dont l'état général est bon, localise avec précision sa douleur au niveau d'une masse du volume d'une tête d'adulte, nettement saillante dès l'inspection, malgré l'obésité du sujet, au niveau du quadrant supérieur et gauche de l'abdomen. Facile à palper car la paroi est souple, cette masse est dure, sensible, bien limitée. Sa surface est un peu bosselée. Elle est mate. Le caractère le plus frappant est l'extrême mobilité dans le sens transversal de cette tumeur qu'on promène facilement de la région lombaire gauche à l'hypocondre droit. En position debout, elle ne descend pas dans le pelvis. En toutes positions, on glisse aisément les mains sous le rebord costal gauche.

L'interrogatoire enseigne que cette tumeur a fait son apparition en 1937, à la suite d'un traumatisme violent de l'hypocondre gauche dont l'anamnèse est précise. Elle s'est développée très rapidement, pour atteindre en quelques semaines le volume actuel qui n'a jamais varié en cinq ans. Craignant une opération, cette femme n'a pas consulté et l'absence complète de tout trouble général ou fonctionnel l'a laissé persévérer dans cette attitude : ni douleur, ni troubles digestifs, ni amaigrissement n'ont précédé l'accident brutal qui remonte à vingt-quatre heures.

L'examen complet est négatif et en particulier ne montre pas de cause à la température à 40° autre que la tumeur abdominale. Signalons enfin que les mictions sont normales et que le transit intestinal a cessé depuis le début des accidents.

Intervention immédiate sous rachi-anesthésie à la novocaïne avec le diagnostic probable de pseudo-kyste du pancréas, ou peut-être de kyste compliqué du mésentère (J.-M. Verne).

Incision médiane sus- et sous-ombilicale. Tumeur rétro-péritonéale saillant sous le ligament gastro-colique qui est incisé. La ponction de la masse — manifestement un kyste sous tension — retire 3 litres d'un liquide qui a la couleur du sang pur. Le clivage est ensuite possible, mais assez difficile, et le kyste est réséqué presque entièrement : on abandonne néanmoins un fragment gros comme le creux de la main qui tient à la paroi postérieure et au contact duquel on place un drain et tasse deux mèches.

Péritonisation au lin à points séparés. Paroi en un plan aux crins doubles en 8.

La pièce montre une tumeur kystique cloisonnée en nombreuses poches à contenu hématique. La paroi est épaisse, friable, végétante par endroits. L'histologie fait la preuve d'un épithélioma atypique du pancréas.

Suites simples, malgré une température prolongée aux environs de 38°. Aucun écoulement ne s'est produit par le drainage. Lors de la convalescence, 20 séances de radiothérapie pénétrante sont appliquées.

En juin 1943, Mme D... est revue en excellent état général. Une fistulette pariétale est tarie par la suppression de deux fils de lin mal tolérés.

En février 1944, soit un an et demi après la première intervention, cure aux crins perdus de l'éventration consécutive au drainage. On en profite pour explorer la région opérée qui ne montre rien d'anormal. Sur la queue du pancréas, qui semble un peu indurée, une biopsie est faite.

Réponse : tissu scléreux, pas de cancer.

En janvier 1946, soit deux ans plus tard, nous revoyons notre malade qui est fatiguée et à nouveau porteuse d'une tumeur du flanc gauche, mal limitée et fixée, d'installation indolente et progressive et qu'elle a encore une fois volontairement tardé à venir nous montrer.

Incision en équerre. Tumeur non kystique, aussi volumineuse que la tumeur primitivement opérée. Elle est friable, très adhérente au mésocôlon. Le morcellement est indispensable, mais

(1) Communication de M. Mallet-Guy. *Acad. chir.*, 14 janvier 1948, n° 1, p. 38.

l'exérèse peut être menée à bien et on est conduit à réséquer, facilement, le pancréas gauche en conservant les vaisseaux spléniques. La tranche pancréatique est suturée et péritonisée. Un drain à son contact (J.-M. Verne). Suites simples.

L'histologie montre que tous les fragments examinés sont cancéreux.

Deux mois plus tard, nous découvrons à l'examen de Mme D..., qui est en bonne santé apparente, une masse du volume d'une orange, mais qui est fixée dans la fosse iliaque droite et que nous considérons comme une greffe opératoire. La région épigastrique et l'hypocondre gauche sont souples et paraissent cliniquement sans récidive.

Nous nous abstenons, conseillons la radiothérapie.

Décès à l'automne 1947, sans que nous ayons revu la malade, cinq ans après la première intervention.

COMMUNICATIONS

Traitement de l'invagination intestinale aiguë,

par M. **E. Pouliquen,** associé national.

Ce qui m'a décidé à reprendre devant vous la question du traitement de l'invagination, c'est une phrase que j'ai lue dernièrement dans le *Nouveau précis de Pathologie chirurgicale.*

Il y est dit qu'en matière d'invagination intestinale : « le dogme de la laparotomie systématique reste intangible ».

Déjà, en juillet dernier, à propos d'une série de 28 cas d'invagination de la seconde enfance, recueillie par Duhamel à la clinique chirurgicale infantile des Enfants-Malades, j'avais remarqué que tous les enfants avaient été opérés, et cela m'avait un peu surpris. (Il est vrai qu'ici il ne s'agissait pas de nourrissons, ce qui est différent.)

Dans un article de mise au point, dû au professeur Monnier, de Zurich, et paru dans les *Fiches de Pratique Médicale*, éditées à Montpellier, je viens de remarquer que, si l'auteur admet une *tentative prudente* et *sans insistance* de réduction sous lavement baryté, il ajoute : « En principe, nous pensons que la laparotomie précoce suivie de désinvagination manuelle est un procédé de choix. »

Enfin, dans les *Petits Précis* (maladies des enfants), Huber et Claude Durand écrivent « qu'il faut opérer d'urgence ».

Vers 1930, après de longs et vifs débats sur la question, il semblait que tout le monde s'accordait à dire que la tentative de réduction par lavement était primordiale, et que la nécessité d'une intervention ne se faisait sentir qu'en cas d'échec. Redeviendrait-on plus interventionniste en France ?

J'ai eu la curiosité de savoir ce qui se passait à l'étranger, et surtout dans les pays scandinaves où les invaginations intestinales sont nombreuses, et où la question, autrefois, avait également passionné les chirurgiens.

Je me suis adressé à M. Jens Munck Nordentoft, de Copenhague, neveu de Jakob Nordentoft qui, en 1929, avait publié des travaux très intéressants, et est lui-même l'auteur d'une remarquable thèse sur l'invagination.

Il m'a répondu que mon enquête était d'actualité, puisque justement cette question venait d'être étudiée à la séance du 10 janvier 1948 à la Société Nationale de Chirurgie danoise.

Après m'avoir rappelé que la statistique de Monrad, mort il y a quelques années, était de 80 p. 100 de guérison par lavement, il m'a donné celles qui venaient d'être publiées.

Statistique du professeur Hellmer, professeur de radiodiagnostic à l'Université de Lund (Suède) :

162 cas d'invagination ; 130 repositions par lavement, soit 80 p. 100. Les

162 cas comprennent tous les cas d'invagination de l'hôpital de l'Université de Lund, sauf 3.

Statistique de l'hôpital de Malmo (Suède). Dr Koch.

Les dernières dix années : 102 cas ; repositions par lavement baryté : 76.

Statistique de l'hôpital municipal de « Sundby », Copenhague 1935-1947, rapporteur Dr Hlund :

59 cas ; repositions par lavement baryté : 35.

Statistique de l'hôpital à Randers, Jutland. Rapporteur : le radiologue Niels Lauge Hansen :

Les cinq dernières années : 31 cas ; repositions par lavement baryté : 27, soit 87 p. 100. (Dans 26 cas, le lavement a parcouru le grêle.)

Jens Nordentoft ajoute : « C'est le « dernier cri » de la Scandinavie. » Vous voyez que chirurgiens et radiologues scandinaves sont très partisans de la reposition par lavement baryté ! !

Les statistiques sont fort démonstratives et nous prouvent qu'il faut bien se garder d'abandonner la méthode du lavement.

C'était d'ailleurs mon opinion personnelle.

La méthode est sûrement bonne, mais pour qu'elle donne de bons résultats, il est essentiel qu'elle soit appliquée avec conviction, sans excès de prudence ni timidité, sauf bien entendu dans les cas anciens. Il faut une forte pression, au moins 1 mètre et même 1 m. 50, et il faut insister. Comme je l'avais écrit en 1927, « une forte pression et non une douche ascendante ». Cette phrase, que Nordentoft avait mise en exergue en tête de sa thèse, je la répète aujourd'hui volontiers.

Une preuve qu'il faut insister vient encore de m'être donnée ces jours derniers. Le Dr Lucas de St-Renan m'écrit qu'il a observé un cas d'invagination aiguë chez une fillette de neuf mois et qu'en attendant les chirurgiens, il a donné lui-même un lavement baryté. La désinvagination n'a été que partielle. Le Dr Lequerré, arrivé trois quarts d'heure après, a tenu à recommencer avant d'opérer (surtout pour repérer l'emplacement du boudin), et il a eu l'agréable surprise de voir le cæcum se remplir très facilement et de constater le passage de la baryte dans le grêle.

Le lavement ne peut être donné à une pression suffisante qu'avec un bon outillage ; il est essentiel de se servir d'une sonde qui permette d'éviter toute fuite de baryte, et la plus commode est certainement la sonde à ballon de caoutchouc, que les constructeurs sont enfin pervenus à mettre au point.

Personnellement, pendant la guerre de 1939, et jusqu'à l'an dernier, je n'ai presque plus vu d'invaginations, mais en 1947, sans doute en raison de l'accroissement du nombre des naissances, il est rentré dans mon service de Landerneau six invaginations de nourrissons ou de jeunes enfants. J'en ai soigné deux moi-même, et j'ai dû explorer après lavement : la première était bien réduite, la seconde, de variété iléo-colique, ne l'était qu'incomplètement.

Les quatre autres ont été traitées par mon assistant, le Dr Vignol, et réduites toutes les quatre sans exploration.

Il y a deux mois, le Dr Léonet, de Chinon, a publié à la Société Médicale d'Indre-et-Loire, quatre cas traités et guéris sans intervention.

Depuis son installation à Tourcoing, mon ancien assistant, le Dr Langrand, n'a vu que 6 invaginations, et les a toutes réduites par lavement, sans exploration.

Mon excellent ami Lohéac, de Gourin (Morbihan), vient de m'écrire qu'il en a observé l'an dernier 4 cas, dont 3 ont cédé facilement au lavement baryté ; le quatrième fut un échec, mais il s'agissait d'une invagination de quarante-huit heures, et il ne pouvait agir qu'avec prudence.

En publiant ces beaux résultats, je n'ai pas eu la prétention, bien entendu, de dire que l'on doit obtenir 100 p. 100 de guérisons, car il est quelques variétés d'invagination qu'il n'est pas possible de dérouler, mais ces succès, après tant d'autres, prouvent que la grande majorité peuvent être désinvaginées, et le

chiffre de 80 p. 100 obtenu en Scandinavie, est aussi significatif que merveilleux.

Pourquoi donc certains persistent-ils à écrire qu'après le lavement, il faut toujours, ou il est toujours préférable d'explorer ? C'est qu'ils manquent de confiance, comme s'il n'existait pas de signes certains de réduction ! Or, ces tests existent, la méthode n'est plus aveugle. On voit, sous écran, des images typiques se dessiner dans le côlon, on voit la baryte filer, parfois même s'engouffrer dans l'intestin grêle. Ceux qui ne croient pas à ce signe, *qui est un critérium*, n'ont aucun avantage à se servir de rayons X ; il serait plus logique pour eux de revenir au lavement d'eau de Seltz, ou d'eau ordinaire avant le transport du malade à la salle d'opération.

La vue du passage de la baryte à travers la valvule iléo-cæcale est un signe aussi certain de réduction que la disparition brusque d'une tumeur herniaire sous taxis.

Ce test de réduction est tel, que lorsqu'on l'a constaté, l'intervention n'est plus défendable. La laparotomie en effet, surtout chez un nourrisson, conserve toujours quelque danger, et aucun de nous ne l'accepterait pour son propre enfant.

Autre question plus délicate : en l'absence du signe capital, doit-on toujours opérer un nourrisson ? A mon avis, non, du moins lorsque l'on a une certaine expérience de la méthode, c'est-à-dire l'habitude de l'interprétation radiologique.

Je crois que si, après avoir constaté des images typiques d'invagination dans le côlon, on réussit à bien remplir le cæcum, à effacer toute encoche au niveau de sa paroi interne, on peut attendre. Personnellement, quand j'ai exploré dans ces cas, j'ai toujours trouvé la réduction accomplie ; d'ailleurs, Tavernier a préconisé l'attente en cette occurrence, et Fruchaud a parlé de « valvule continente ». Langraned est aussi du même avis et il a une bonne expérience en la matière.

Que risque-t-on d'ailleurs en attendant ? Rien, à mon avis. En effet, si la réduction est obtenue, très vite, le tableau clinique change d'aspect : l'enfant reprend ses couleurs, il s'endort et très souvent rend des gaz au bout de quelques minutes : en très peu de temps, on est fixé.

Une attente surveillée, près d'une salle d'opération, me paraît donc logique et sans danger dans les cas douteux.

Chez les grands enfants, au contraire, il vaut mieux intervenir au moindre doute. L'opération est moins grave et elle permet de faire une cœcopexie pour éviter les rechutes qui sont plus fréquentes à cet âge que chez les nourrissons. L'appendice peut du même coup être enlevé.

Je crois pouvoir conclure en disant que, dans le traitement de l'invagination aiguë, le lavement baryté donne un tel pourcentage de guérisons, que l'on ne doit plus opérer que dans les cas d'échec certain de cette méthode. Dans le doute, on doit attendre et surveiller. L'opération, du moins chez le nourrisson, n'est plus qu'un pis-aller.

M. **E. Sorrel** : Le lavement baryté a certainement été, dans le traitement des invaginations intestinales aiguës de l'enfant, un progrès très important, et c'est en grande partie à M. Pouliquen qu'il doit d'être entré, pour le plus grand bien de nos petits malades, dans la pratique courante. Mais il y a tant et de si grands inconvénients à laisser une invagination incomplètement réduite, et il y en a si peu à s'assurer de la réalité de cette réduction par une petite laparotomie, que je crois préférable d'y avoir le plus souvent recours.

La règle qui, pendant dix-huit ans, fut suivie dans mon service de l'hôpital Trousseau, où fut traité un nombre considérable d'invaginations, et qui nous a donné d'excellents résultats, est la suivante :

Lavement baryté d'abord.

Vérification de la réduction tout de suite après.

Cette règle comportant à chacun de ses pôles une exception : *Inutilité de la*

laparotomie si les images radioscopiques permettent de ne garder aucun doute sur la totalité de la réduction, ce qui, à mon avis, est rare.

Intervention immédiate au contraire sans lavement baryté préalable si on peut supposer, d'après l'anamnèse et les signes cliniques, que les lésions sont déjà de date ancienne et par conséquent que les parois de l'intestin peuvent être en mauvais état.

Cette vérification n'aggrave pas de façon sensible le pronostic, même chez le nourrisson ; on peut dire qu'en pratique les malades guérissent toujours lorsque l'intestin est en bon état et peut être désinvaginé ; le pronostic ne devient sévère — et il l'est alors terriblement — que lorsque l'intestin est sphacélé, auquel cas il est bien évident d'ailleurs que le lavement baryté ne peut plus offrir que d'inutiles dangers.

M. **Marcel Fèvre :** Mes conceptions se rapprochent beaucoup des conclusions de M. Pouliquen. Chez le grand enfant, même si l'on pratique d'abord le lavement baryté, ce que nous faisons normalement, l'intervention reste la règle. Elle permet d'agir sur une cause éventuelle, un diverticule de Meckel par exemple ; elle permet également la fixation des segments intestinaux intéressés.

Chez le nourrisson, nous donnons régulièrement un lavement opaque, à moins qu'il ne s'agisse d'une invagination ancienne. Nous n'indiquerons pas d'horaire à ce sujet, car il faut tenir compte aussi de la clinique, du degré d'occlusion et d'intoxication en particulier. Dans le cas d'invagination très ancienne, mieux vaut opérer d'emblée et nous sommes sur ce point en accord avec plusieurs éminents chirurgiens scandinaves.

Il est souvent possible de savoir si la désinvagination est obtenue par lavement opaque. Le test de certitude reste le passage massif dans le grêle. Un passage filiforme doit, au contraire, faire craindre la filtration d'une coulée barytée dans la lumière d'un boudin invaginé. Un bon remplissage du cæcum, sur lequel ne persiste aucune encoche, permet parfaitement de se passer de vérification opératoire si la clinique ne donnait que les signes d'une invagination évoluant sur le seul cadre colique.

Enfin, bien que l'invagination du grêle échappe même à l'examen par lavement opaque, celui-ci peut apporter un signe de plus, indirect, en sa faveur. C'est « l'attirance » du cæcum en dedans. Son extrémité peut même se recourber en dedans, presque en hameçon, comme s'il était attiré par une invagination raccourcissant le grêle.

M. **de Fourmestraux :** Je suis tout à fait de l'avis de Pouliquen. J'ai vu un grand nombre d'invaginations intestinales. Depuis dix ans j'opère beaucoup moins. J'estime que dans la moitié des cas au moins, le lavement baryté donne d'excellents résultats.

C'est surtout une question d'heure opératoire. Avant les premières vingt-quatre heures on peut donner un lavement baryté. Passé vingt-quatre ou trente-six heures, s'il y a du sang dans les selles, il faut opérer. Dans mes trois derniers cas, j'ai pratiqué avant le lavement baryté une infiltration des 2e et 3e ganglions lombaires, qui me paraît avoir eu un résultat utile.

M. **Pouliquen :** Je comprends l'objection de M. Fèvre, on peut en effet voir passer des filets de baryte, des bavures dans le grêle, sans que la guérison soit obtenue, mais cela s'observe rarement et à mon avis uniquement dans les variétés iléo-coliques.

Les particules, dans ces cas, circulent non dans la lumière de l'intestin, mais entre les enveloppes du boudin ; leur constatation n'est donc pas une preuve de réduction, mais au contraire une preuve de non-réduction.

Ce qu'il faut obtenir c'est le passage massif, en masses compactes, de la

baryte dans le grêle. La distinction entre ces deux sortes d'images est facile à la radioscopie et encore plus à la radiographie, que l'on peut faire en cas de doute.

Remarques sur la physiologie pathologique et l'évolution des endométrioses,

par MM. **Pierre Mocquot** et **René Musset**.

Dans ses formes les plus évoluées et les plus actives, l'endométriose est étroitement soumise à l'influence des hormones génitales. Elle ne se rencontre que chez la femme en période d'activité sexuelle. Elle n'existe pas chez la fillette impubère, et si, comme l'a montré Fallon, son début anatomique se fait souvent peu après la puberté, son expression clinique est en général beaucoup plus tardive.

La ménopause, naturelle ou artificielle, entraîne l'atrophie ou la régression d'une affection au maintien de laquelle la sécrétion ovarienne est indispensable.

Par contre, durant la période d'activité sexuelle, l'endométriose subit toutes les transformations morphologiques du cycle génital. Elle passe par les stades de prolifération et de sécrétion en rapport avec le développement du follicule et la formation du corps jaune ; elle participe au phénomène de la menstruation. Elle présente en cas de grossesse la transformation déciduale.

Mais toutes les endométrioses, même chez les femmes en période de maturité sexuelle, ne restent pas rigoureusement soumises aux incitations hormonales ; elles ne présentent pas toujours une évolution cyclique et une activité persistante : un grand nombre d'entre elles, après une période plus ou moins longue de troubles fonctionnels sérieux, deviennent totalemnet irréceptives aux incitations hormonales génitales.

Ces faits ont déjà été observés et signalés (Schröder, R. Meyer, Frankl, Seitz, Brocq et Varangot). Trois observations d'endométriose du cul-de-sac postérieur du vagin, suivies pendant longtemps et contrôlées par des biopsies, nous permettent de vous présenter des documents convaincants.

Une de nos malades avait été suivie, au début de sa maladie, par notre collègue et ami Moulonguet qui a publié l'observation à la Société d'Endocrinologie en 1944. Nous avons pu suivre l'évolution ultérieure et assister à la régression spontanée de l'endométriose.

Cette femme, âgée de trente-trois ans, avait été, à vingt-deux ans, opérée par M. Moulonguet pour une hématocèle pelvienne d'origine ovarienne, qui avait entraîné l'ablation des annexes droites.

Quelques mois après, apparut une dysménorrhée intense, caractérisée par des douleurs qui survenaient au troisième jour des règles. Au cours d'un de ces accès, qui avaient fait porter par M. Moulonguet le diagnostic d'endométriose, on put noter la présence d'une hématocèle du Douglas et, en 1943, l'utérus était bloqué par une induration en coulée, descendant derrière le col jusqu'à la muqueuse vaginale.

Un traitement à fortes doses d'hormone mâle entraîna une aménorrhée totale. Les doses furent diminuées, et les règles revinrent, mais beaucoup moins douloureuses.

En 1943, les règles s'arrêtent de nouveau, mais apparaissent des signes de grossesse. En mars 1944, au terme de quatre mois et demi, se produisent brusquement des hémorragies vaginales de sang rouge, très abondantes, qui nécessitent l'entrée de la malade dans une maison de santé où l'un de nous est appelé à l'examiner.

La grossesse paraissait normale, mais dans le cul-de-sac postérieur du vagin existait une masse molle et un peu friable, du volume d'une noix, constituée par des végétations multiples très nombreuses et groupées en bouquet : l'une d'elles était ulcérée et saignait abondammnt. Le col était repoussé en avant et à droite par une coulée pelvienne, rétro-cervicale et rétro-vaginale, remontant haut au-dessus des culs-de-sac postérieur et latéraux.

Une ablation large de la végétation ulcérée fut pratiquée à l'anse diathermique et l'examen histologique, pratiqué par M. Varangot, donna le résultat suivant :

Endométriose ayant subi des transformations gravidiques particulièrement marquées. Aspect décidual du stroma. Les cavités glandulaires sont bien isolées. Il y a une région où l'épithélium vaginal paraît avoir disparu. La masse est ulcérée et présente des remaniements inflammatoires importants.

A la suite de la coagulation, les hémorragies cessèrent.

Au septième mois de la grossesse, les végétations vaginales restaient florides ; le col était toujours repoussé en avant et à droite ; la présentation pelvienne demeurait très élevée ; les bruits du cœur étaient perçus.

En raison des événements, la malade ne put être suivie et la grossesse se termina par l'extraction laborieuse d'un fœtus macéré.

Une biopsie de l'endométriose, pratiquée au onzième jour des suites de couches, permit de se rendre compte de la présence, sous une muqueuse vaginale très mince, de tubes glandulaires, ayant la structure de glandes utérines placées au sein d'un stroma qui présentait l'aspect décidual et montrait des signes de régression très nets.

La malade se remit sans incidents et présenta par la suite des règles tout à fait régulières et complètement indolores.

En même temps, la masse vaginale régressait rapidement. Les végétations disparurent et il ne persista plus, dans le cul-de-sac postérieur, que quelques petites saillies mamelonnées, de la taille d'un grain de mil, faisant un léger relief sous une muqueuse vaginale de coloration et d'aspect normaux.

Une nouvelle biopsie de l'endomètre fut pratiquée le 20 février 1946, qui donna le résultat suivant (Moricard) :

1° Endomètre : muqueuse utérine en état folliculino-lutéinique. Présence d'épines conjonctives, quelques artérioles spiralées, glandes un peu dilatées.

2° Endométriose vaginale : revêtement épithélial du vagin normal. Très rares tubes glandulaires présentant un aspect d'inflammation chronique avec nombreux lymphocytes.

Ainsi l'épithélium glandulaire de l'endométriose n'avait subi aucune transformation progestative.

En 1946, la malade redevient enceinte (dernières règles du 2 juillet 1946). Au cours de cette grossesse, les formations vaginales ne subissent aucune poussée évolutive. Au contraire, l'induration avait plutôt tendance à s'assouplir et les petites saillies sous-muqueuses du cul-de-sac postérieur s'étaient encore effacées. Au terme de quatre mois et demi, il était très difficile de sentir au toucher et même de voir au spéculum les petits kystes du cul-de-sac postérieur.

Une nouvelle biopsie montra (Moricard) la présence de quelques rares tubes glandulaires avec un chorion peu différencié, ne présentant aucune transformation déciduale.

Cette deuxième grossesse se termina malheureusement, comme la première, par l'extraction d'un fœtus mort et macéré.

Une nouvelle biopsie, au onzième jour du post-partum, montra un épithélium vaginal normal sans trace de glandes ni de chorion cytogène (Varangot).

Voici donc un exemple d'une endométriose du Douglas et du cul-de-sac vaginal postérieur et sans doute de l'ovaire, qui, après avoir déterminé des accidents aigus d'hémorragie intrapéritonéale, de dysménorrhée intense et d'hémorragies vaginales sérieuses au cours d'une première grossesse, entre ensuite en régression chez une femme en pleine maturité sexuelle et, malgré une nouvelle grossesse, cesse d'évoluer et ne donne plus lieu au moindre trouble fonctionnel.

La deuxième observation est celle d'une femme de trente-deux ans qui consulte le 14 novembre 1945, pour obésité progressive, tension mammaire prémenstruelle et quelques troubles de règles caractérisées surtout par l'insuffisance de l'écoulement sanguin.

Cette femme, après une puberté normale à douze ans, se prit à souffrir à partir de dix-sept ans d'une dysménorrhée très intense, s'installant dès le début des règles et qui persista jusqu'en 1939, date à laquelle la malade, alors âgée de vingt-six ans, eut une grossesse normale, terminée par un accouchement eutocique.

Après cette grossesse, les règles redevinrent normales et la dysménorrhée disparut complètement.

L'examen, en novembre 1945, décela une obésité modérée avec adiposité surtout pelvienne et crurale, une dystrophie mammaire du type maladie de Reclus et surtout une endométriose du cul-de-sac vaginal postérieur, caractérisée par la présence de multiples petites saillies arrondies du volume d'un pois, groupées en îlots, et recouvertes d'une muqueuse normale sans saillies bleuâtres.

Au toucher, la consistance était ferme et grenue et l'on percevait un capitonnage discret, étendu entre le rectum et l'utérus et bien perceptible par le toucher rectal.

Une biopsie montra, sous un épithélium vaginal normal, la présence de très rares tubes glandulaires.

Après une observation d'un an, devant l'aspect totalement stabilisé et inactif de cette endométriose, deux épreuves furent faites.

La première consista en l'absorption, durant les sept derniers jours du cycle, du 5 au 12 novembre 1946, de six comprimés de cycloestrol par jour. A la suite de cette épreuve, les règles survinrent le 14 novembre un peu hémorragiques, mais absolument indolores. L'endométriose, examinée quarante-huit heures après la fin des règles, ne montrait pas la moindre modification : aucune trace de kyste hématique n'était visible.

La deuxième épreuve consista à pratiquer, en période prémenstruelle, l'injection intramusculaire, durant cinq jours consécutifs, d'une ampoule de lutogyl à 10 milligrammes. Une biopsie d'endomètre, exécutée le matin des règles, met en évidence une transformation progestative typique de l'endomètre. Par contre, aucune modification de l'endométriose ne put être constatée.

Ainsi cette malade présentait bien une endométriose totalement stabilisée et irréceptive. Nous pouvons même penser avec beaucoup de vraisemblance que la période d'état de la maladie a coïncidé avec la période de dysménorrhée et que peut-être, là aussi, la grossesse avait eu une heureuse influence sur la régression de l'endométriose.

Enfin, nous avons suivi pendant trois ans et demi, à l'hôpital Broca, une femme de quarante-deux ans qui était venue en août 1944 consulter pour des ménorragies, une dysménorrhée secondaire d'intensité moyenne, des sensations d'élancements et de pesanteur dans le rectum apparaissant au moment des règles et persistant pendant quelques jours après.

L'examen fit constater dans le cul-de-sac postérieur du vagin, derrière le col, une surface irrégulière, ridée, avec des sillons séparant de petites élevures, dont deux ou trois présentaient une coloration foncée bleuâtre. Au toucher, on percevait là une induration qui se continuait en avant avec la face postérieure du vagin, un peu plus étendue du côté droit que du côté gauche. Au toucher rectal, on sentait une tumeur irrégulière, ayant environ le volume d'une noix tendant à s'insinuer entre vagin et rectum, remontant un peu sur la face postérieure du col et un peu douloureuse.

Des biopsies pratiquées à plusieurs reprises ne réussirent pas à mettre en évidence l'existence de tubes glandulaires, sans doute parce que les prélèvements furent trop superficiels, mais la netteté des symptômes cliniques ne laissa pas de doute sur la nature de la lésion et le diagnostic d'endométriose fut porté.

Un traitement par l'hormone mâle fut institué à la dose de 30 milligrammes par mois, puis de 60 milligrammes. Les ménorragies cessèrent et les divers troubles fonctionnels s'amendèrent. Seules persistèrent une dysménorrhée légère et quelques élancements rectaux au moment des règles.

L'aspect des lésions varìait peu : les kystes hématiques étaient plus ou moins saillants et nombreux ; à certains moments, la tumeur augmentait de volume : on augmentait la dose d'hormone mâle et le volume diminuait. Il y eut ainsi plusieurs phases d'expansion et de retrait, mais, à partir de la fin de 1946, la régression devint manifeste et se poursuivit d'une façon régulière, alors même que le traitement par l'hormone mâle était suspendu.

Tout dernièrement, en janvier 1948, nous avons revu la malade qui était en bon état et ne se plaignait d'aucun trouble fonctionnel. Le cul-de-sac postérieur était rétracté et présentait une surface irrégulière, plissée, sans aucune saillie bleuâtre, d'étendue très réduite. Au toucher, on trouvait là une induration d'apparence cicatricielle. Elle était perçue au toucher rectal, plaquée contre la face postérieure du col, ne formant qu'un épaississement entre le col et le rectum et ne descendant plus sur le vagin.

Ainsi nous avons assisté chez cette femme, encore en période d'activité sexuelle, à la régression progressive, d'abord sous l'influence de l'hormone mâle, puis spontanément, d'une endométriose qui paraît devenue maintenant totalement inactive.

Ces observations, jointes à celles que nous avons pu recueillir dans la littérature prouvent qu'un nombre important d'endométrioses, même pendant la période de maturité sexuelle, sont ou deviennent inactives et irréceptives.

Ainsi une irréceptivité primitive ou très précoce peut expliquer le contraste entre la constatation histologique fréquente de foyers d'endométriose dans les pièces opératoires et la rareté relative des manifestations cliniques de la maladie.

Nos observations montrent que les troubles de réceptivité de l'endométriose peuvent se produire, au cours de la période d'activité génitale, tantôt spontanément, tantôt sous l'influence d'un traitement médical, tantôt après une grossesse, et la lésion, devenue insensible aux incitations hormonales, subit un sort semblable à celui des endométrioses après la ménopause.

La régression se manifeste parallèlement dans l'espect clinique et dans l'aspect histologique et les modifications ont pu être suivies, dans les endométrioses du cul-de-sac postérieur du vagin, par des biopsies successives.

Resterait à envisager le mécanisme de cette régression. Les uns, comme Sampson et R. Meyer,ont mis en relief le rôle de l'hémorragie cataméniale : celle-ci pourrait détacher d'un coup tout le revêtement épithélial du kyste dont la vie serait ainsi terminée ou détruire en même temps le chorion cytogène qui représente probablement l'élément le plus extensif de l'endométriose. Les autres, comme Frankl, Schultze et Seitz, invoquent des phénomènes mécaniques : résistance du tissu envahi, pression de l'hémorragie intra-kystique, sclérose produite par l'irritation chronique.

Il est aussi vraisemblable que la régénération des cellules endométrioïdes qui ont subi l'action hormonale, ne se produit pas indéfiniment et que certaines endométrioses, après avoir été plus ou moins longtemps fonctionnelles, deviennent secondairement inactives.

Des troubles de la vascularisation peuvent aussi intervenir.

Nos observations ne nous permettent pas de trancher cette question de pathogénie, mais elles nous paraissent montrer que la régression spontanée de certaines endométrioses est possible, même pendant la période d'activité sexuelle et peut-être surtout après la grossesse.

M. **Moulonguet :** A la suite de l'importante communication de M. Mocquot, je puis apporter quelques faits touchant les circonstances étiologiques dans lesquelles on voit apparaître l'endométriose.

Ce sujet n'est pas encore éclairé. Dans le rapport de Brocq et Varangot, nous lisons que l'endométriose coexiste fréquemment avec une autre affection gynécologique, notamment avec les myomes utérins, qu'elle est peut-être favorisée par les traumatismes opératoires : laparotomie d'une part, curettage utérin de l'autre.

J'ai eu l'occasion d'assister à l'apparition des accidents d'endométriose dans 2 cas. Ils apportent donc des éléments intéressants dans la question du cycle évolutif de cette curieuse lésion.

Dans le premier cas, il s'agit d'une femme de trente-cinq ans, que j'ai opérée le 12 mars 1944 d'une grossesse extra-utérine. C'était chez elle une récidive de cet accident : elle avait été opérée dix-huit mois auparavant d'une grossesse tubaire par notre collègue obstétricien Cathala. J'ai fait une salpingectomie droite en coupant à travers la corne utérine parce qu'il existait un nodule dur dans la partie isthmique et, bien entendu, j'ai conservé l'ovaire droit. L'examen histologique m'a montré que le nodule tubaire était un foyer d'endométriose. Jamais Mme de C... n'avait eu le moindre trouble qu'on pût rattacher à cette maladie.

Trois ans plus tard, je l'ai revue parce qu'elle éprouvait depuis plusieurs mois des douleurs menstruelles très pénibles, absolument nouvelles chez elle, et qui allaient quelquefois si fort à l'extrême, qu'elles avaient entraîné des lipothymies. Les douleurs étaient exactement menstruelles, elles n'avaient modifié ni le rythme ni l'abondance des règles.

L'endométriose était évidente, puisque j'avais pu en faire la preuve histologique alors qu'elle était latente. Le traitement par la testostérone a agi parfaitement et j'ai su d'elle récemment que, suivant régulièrement la cure d'hormone mâle, elle était de nouveau très bien portante.

Dans le second cas plus démonstratif, l'endométriose est apparue au décours

immédiat d'une infection abdominale très grave : il semble bien qu'il faille en imputer le développement aux phénomènes inflammatoires. J'ai opéré Mme L... le 13 mars 1944, en pleine nuit, à Tenon, d'une appendicite gangréneuse à évolution dramatique. Les suites, d'abord bonnes, se compliquent ensuite d'un abcès pelvien que je surveillais, mais qui brusquement tend à diffuser dans le péritoine. Laparotomie. Mikulicz associé à une colpotomie de drainage de l'abcès. L'orage passé, subsistait un écoulement purulent très abondant par les voies génitales et une masse annexielle droite. Il me faut réintervenir une troisième fois au bout d'un an à cause de la persistance de ces troubles et je trouve une salpingite droite très adhérente secondaire à la fistulisation par la trompe et l'utérus de l'infection appendiculaire (*Thèse* de Digabel, Paris, 1946). La guérison est obtenue après l'annexectomie droite.

Jusqu'alors, cette jeune femme n'avait jamais eu de troubles génitaux ; elle avait en 1944 une fillette de deux ans. C'est en octobre 1945 qu'elle se met à souffrir du ventre, à gauche, avant ses règles. Je la revois et je trouve des masses annexielles bilatérales très dures : à gauche, j'avais, six mois auparavant, constaté l'intégrité de l'appareil tubo-ovarien ; à droite, le décollement très pénible du pyosalpinx adhérent avait peut-être laissé en place quelques éléments ovariens. Très intrigué par cette nouvelle affection pelvienne qui évoluait sans fièvre, mais avec des phases douloureuses, et qui était frappante par ses caractères physiques de dureté et de diffusion, l'utérus étant bloqué entre les tuméfactions annexielles, je pense qu'il peut s'agir d'endométriose. Le traitement par la testostérone (250 milligr.) est institué : l'effet est démonstratif, les signes physiques se transforment et les douleurs ne se reproduisent pas. Quelques mois plus tard, Mme L. ayant cessé le traitement, a une nouvelle crise douloureuse postmenstruelle ; elle le reprend, et tout rentre dans l'ordre. Mais elle n'a pas eu de nouvelle grossesse jusqu'ici.

Voici donc deux cas où j'ai assisté à l'apparition clinique de l'endométriose. Je puis rapprocher le second d'une observation publiée par M. Decoulx, de Lille, « endométriose pelvienne diffuse après castration pour pyosalpinx » (*Lille chirurgical*, 1946, p. 43). Là aussi, l'infection pelvienne et certainement l'abandon de parcelles d'ovaire sur la paroi pelvienne doivent être retenus comme une cause étiologique de l'endométriose. Dans cette observation, c'est par les rayons X que l'auteur a obtenu la guérison très rapide des troubles pathologiques : douleurs menstruelles et bloc pelvien diffus et très ferme.

Il est donc possible que l'infection génitale se révèle parfois être la cause déterminante du développement de l'endométriose. Cette lésion est tellement étrange que toute hypothèse pour l'expliquer peut être admise, sous bénéfice de vérification, bien entendu.

Il me paraît démontré, en tout cas, après la communication de MM. Mocquot et Musset et après les observations dont je viens de vous faire part, que l'endométriose est une affection limitée dans le temps. Ce n'est pas un état constitutionnel propre à certaines femmes, c'est une *maladie temporaire* dont nous devons nous attacher à préciser le mode d'apparition et le déclin.

M. **Sénèque :** Les observations rapportées par M. Mocquot sont extrêmement intéressantes et depuis l'excellent rapport du Congrès de Chirurgie, nous devons avoir l'attention attirée sur les lésions d'endométriose qui sont certainement beaucoup plus fréquentes qu'on ne pourrait le supposer.

Parmi les nombreux cas que j'ai pu voir à la Clinique de Vaugirard, je ne retiendrai que les localisations à la cloison recto-vaginale qui peuvent simuler une affection néoplasique.

Dans un cas, il s'agissait d'une malade jeune, chez laquelle le début des troubles se manifesta quelques mois après un curettage. Elle fut examinée par notre collègue Virenque (de Toulouse) qui me l'adressa avec le diagnostic très probable d'endométriose. Cette malade désirant un diagnostic de certitude, je

lui proposai une laparotomie exploratrice pour pratiquer une biopsie. Celle-ci confirma le diagnostic prévu et la malade fut soumise ensuite à un traitement hormonal et radiothérapique qui amena la guérison.

La deuxième observation concerne une jeune femme qui me fut adressée avec le diagnostic probable de cancer de l'ampoule rectale. Or, le toucher rectal montrait une muqueuse parfaitement saine et l'existence d'une tumeur située sur la cloison recto-vaginale. Les hémorragies se manifestant surtout dans les jours qui précédaient les règles, je posai le diagnostic d'endométriose et conseillai un traitement hormonal à la suite duquel la lésion rétrocéda complètement.

Dans la troisième observation, enfin, les troubles se manifestèrent après une hystérectomie totale pratiquée avec le diagnostic de fibrome et néoplasme du corps utérin. L'examen histologique révéla qu'il s'agissait simplement d'un fibrome avec endométriose. Dans les suites, cette malade présenta une véritable tumeur pelvienne hémorragique qui rétrocéda en totalité après quinze jours de traitement hormonal.

M. **Robert Monod** : J'ai communiqué à la Société de Chirurgie, le 7 décembre 1932, une observation d'endométriome de l'espace recto-vaginal survenu trois mois après une hystérectomie subtotale avec conservation d'un ovaire. La malade nous avait été adressée par l'Institut du Radium avec le diagnostic de tumeur de la cloison, peut-être sarcome, avec l'avis de pratiquer si possible une exérèse chirurgicale. Nous avons totalisé l'hystérectomie en enlevant en bloc le moignon cervical et une tumeur de la face postérieure du vagin.

L'examen des pièces, pratiqué à la Faculté par M. Oberlin et à l'Institut du Radium par M. Lacassagne, a montré qu'il s'agissait d'un endométriome. A cette époque, la question du traitement hormonal ne se posait pas. La guérison fut obtenue et se maintint longtemps après l'exérèse.

L'aspect radiologique du rachis (et du squelette), permet-il de conclure toujours à l'existence de métastases osseuses dans le cancer de la prostate (et dans les autres cancers) ?

par M. **Georges Küss**.

En fin de séance, le 30 avril 1947, notre collègue le professeur Fey a présenté à notre Compagnie des radiographies sur lesquelles l'aspect ivoirin du corps vertébral de L 2 lui permettait d'affirmer une métastase vertébrale d'un cancer de la prostate déjà diagnostiqué. Sous l'action du diéthylstilbœstrol, une nouvelle radiographie, pratiquée quatre mois après, lui montrait le corps vertébral de L 2 encore très clair, mais lui permettait de retrouver des détails de texture osseuse et une tonalité nettement moins élevée qu'en décembre 1946.

Je vous ai communiqué, le 16 juin 1946, lors de la discussion qui a suivi la communication de notre collègue M. Louis Michon sur le traitement du cancer de la prostate par le diéthylstilbœstrol et la castration, l'observation d'un vieillard de soixante-quinze ans, M. F. C..., atteint de cancer de la prostate, dont je n'avais pu pratiquer qu'incomplètement l'exérèse le 11 avril 1941, auquel j'ai fait une application croisée de radium du 22 au 26 septembre 1941, et que j'ai traité ensuite pour des douleurs lombo-sacrées intenses par des doses peut-être insuffisantes de diéthylstilbœstrol. Devant la persistance des douleurs, j'ai pratiqué, le 19 août 1945, une double castration qui devait amener, quelques heures seulement après l'opération, une disparition totale des douleurs, disparition qualifiée de miraculeuse par le malade lui-même.

M. F. C... est entré actuellement dans sa quatre-vingt-troisième année et j'aurai achevé l'histoire de ce malade en vous disant que jusqu'à ces tout à fait dernières semaines, il a mené une existence d'activité professionnelle intense ;

il est chef d'une grande institution. Je lui ai fait suivre un traitement par le diéthylstilbœstrol et les gloxines de Rubens-Duval. Ses urines sont claires, 2 ou 3 mictions nocturnes ; crises douloureuses lombaires de temps en temps qui cèdent au traitement hormonal prescrit à doses élevées, comme nous l'a enseigné Dodds dans les cas de néoplasmes accompagnés — et je dis : ou supposés accompagnés — de métastases.

L'histoire des différents aspects radiographiques du squelette de ce malade corrobore, en effet, ce qu'enseigne son histoire clinique : est-il porteur ou non de métastases en ses os ? *Les premières radiographies*, faites le 13 août 1945, par le Dr Degand, spécialisé dans ce genre de recherches, montrent un aspect *ivoirin* de toute la colonne lombaire (L 1, L 2, L 3, L 4 et L 5) sur les clichés *de profil* et un aspect pommelé, *pagétoïde* de l'ensemble du bassin osseux ainsi que de l'extrémité supérieure des deux fémurs. Sur les clichés *de face*, la colonne lombaire présente un aspect mixte, ivoirin pour les parties latérales des corps vertébraux, pagétoïde pour les parties centrales de ces corps vertébraux. Il n'existe aucune déformation des corps vertébraux ni des disques. Degand conclut à des métastases généralisées à la colonne lombaire, au bassin et aux fémurs. Personnellement, je reste sceptique sur l'étendue de ces généralisations.

Les deuxièmes radiographies, faites par Degand le 10 novembre 1945, montrent un aspect nettement plus pagétoïde, si je puis dire, de la colonne lombaire, du bassin et des fémurs. Pas de déformation des corps vertébraux ni des disques.

Les troisièmes radiographies, faites le 19 avril 1947, par le Dr Porcher, montrent un aspect à peu près analogue. Sans entrer dans une description détaillée des images radiographiques, Porcher conclut, comme moi-même, à une ostéopœcelie de la colonne lombaire, du bassin et des fémurs rattachable à une diathèse cellulaire, car on ne trouve pas nettement d'aspect cotonneux. « Il s'agit plutôt d'un trouble du métabolisme calcique probablement lié à une diathèse cellulaire », insiste Porcher, qui ne voit là rien qui rappelle des images de métastases néoplasiques.

Les quatrièmes et dernières radiographies, faites à nouveau par Degand, le 27 décembre 1947, montrent un aspect pagétoïde — gardons ce terme, bien qu'approximatif — non seulement de la colonne lombaire, mais de *toute* la colonne vertébrale, de tout le bassin, des fémurs et du tibia gauche (dit douloureux par le malade, à la suite d'une chute accidentelle), des côtes et des clavicules avec de profondes modifications de la trame osseuse de tous ces os ; les modifications étant plus particulièrement marquées au bassin et au rachis. Ces lésions doivent s'étendre très vraisemblablement à l'ensemble du squelette. Aucune déformation des corps vertébraux ni des disques.

Degand se borne à noter les lésions, il n'insiste plus sur leur nature métastatique ; j'ajoute : ou supposée métastatique.

Ainsi donc, du point de vue radiographique, voilà un malade ayant un cancer de la prostate (examen anatomo-pathologique du professeur Guieysse) opéré en avril 1941, reconnu radiologiquement comme ayant des métastases néoplasiques de toute la colonne lombaire, du bassin osseux et des extrémités supérieures des deux fémurs, et dont, dès décembre 1947 et aujourd'hui encore, nos collègues Porcher et Degand et nous-mêmes, n'interprétons plus les films radiographiques que comme des images d'aspect plus ou moins pagétoïde ou répondant à un état ostéopœcelique rattachable à une diathèse cellulaire, images qui, si elles n'excluent pas d'une façon absolue la possibilité de métastases intra-osseuses, n'évoquent plus impérativement la réalité de ces métastases.

Nous savons bien que les métastases vertébrales et pelviennes, que les métastases plus généralisées encore, sont fréquentes dans le cancer de la prostate. Mais, en soulevant ici la question de l'aspect radiologique de ces métastases, j'incline à penser, d'après l'histoire radiologique du malade que j'ai suivi sept ans et que je compte bien suivre encore quelque temps, qu'on interprète peut-

être trop souvent des aspects radiographiques des os comme étant dus à des métastases néoplasiques, alors qu'ils ne le sont pas. La question est d'importance, vu le rôle que cette interprétation radiologique, quand elle est affirmatrice des métastases, peut jouer dans le diagnostic tardif de cette maladie silencieuse ou semi-silencieuse qu'est parfois un assez long temps le cancer de la prostate, vu aussi les constatations et les recherches qu'ont suscitées de toute part les manifestations douloureuses, le traitement des manifestations douloureuses de ces métastases d'abord, puis — si l'on s'en tient à l'ordre chronologique des faits — le traitement du cancer de la prostate lui-même par l'hormonothérapie et la castration.

Quand j'ai essayé de me faire inscrire pour cette communication, il y a près d'un an, il était presque universellement admis, par nos collègues urologues et radiologues (1), travaillant en équipe avec les urologues, que les métastases osseuses du cancer de la prostate peuvent revêtir, en ce qui concerne plus spécialement les localisations rachidiennes, et plus spécialement encore les localisations rachidiennes lombo-sacrées, trois formes que nous rappellerons de façon succincte ici :

1° *Une forme ostéoporotique ou ostéoclastique* qui se traduit par l'effondrement d'un ou de plusieurs corps vertébraux selon l'unité ou la pluralité des foyers métastatiques, cet effondrement traduisant l'envahissement progressif de l'os et sa destruction par la métastase. Les disques intervertébraux gardent une intégrité complète, et notre collègue Sicard, ainsi que Coste, insistent avec raison sur cette intégrité pathognomonique du cancer vertébral. Les degrés ultimes de cette forme ostéoporotique répondent à la *vertèbre cunéiforme* ou *en galette* des radiologistes selon que le corps vertébral s'effondre en moitié ou en totalité.

2° *Une forme ostéoplastique*, plus fréquente que la précédente, et qui correspond à un double processus : un processus de condensation osseuse par prolifération anarchique d'os néo-formé — et il en résulte des déformations osseuses — et aussi un processus de raréfaction, de destruction osseuse, de décalcification. Au total, ces deux processus aboutissent à la *vertèbre d'aspect pommelé*, marbré, dit encore *pagétoïde* parce qu'il rappelle l'aspect des os dans la maladie de Paget.

3° *Une forme condensante*, caractérisée par l'aspect tout à fait spécial de la ou des vertèbres atteintes, aspect qui tranche radicalement avec l'aspect des vertèbres voisines. La calcification du corps vertébral est telle, qu'à l'examen radioscopique, les qualificatifs d'opaque, de métallique, de vertèbre ivoire ou de vertèbre noire, nègre, ou d'ébène, viennent spontanément à l'esprit de l'observateur, et ce sont les noms par lesquels on les désigne selon l'examen que l'on en fait sur le négatif ou le positif. L'œil est surpris par l'opacité absolue du corps vertébral, qui ne présente plus trace de structure osseuse.

Or, aucun de ces aspects radiologiques ou graphiques des vertèbres ne peut, à l'heure actuelle, être considéré comme caractéristique d'une cancérisation vertébrale et, encore moins, cela va sans dire, ne saurait être considéré comme particulier au cancer de la prostate.

La forme ostéoporotique ou ostéoclastique, si elle n'est pas celle que nous rencontrons le plus souvent, répond le mieux, de par son évolution destructrice, à l'idée que l'on se fait généralement d'une maladie osseuse qui envahit l'os, le détruit partiellement plus ou moins, le déforme et aboutit à son effondrement partiel ou total, en coin ou en galette. Nous la tenons comme la plus représentative et la moins discutable des images radioscopiques données par les métastases néoplasiques. Encore pourrait-on s'étonner que les auteurs insistent sur le stade évolutif terminal de cette forme représentée par les vertèbres en coin ou en galette et non sur la géode sphéroïde, la caverne nodulaire telle que nous avons accoutumé de la voir dans les métastases vertébrales, cervicales ou dorsales

(1) Degand, *Paris-Médical*, 10 août 1941 ; enquête que nous avons faite à propos de nos collègues Porcher, — Coliez et Gibson à l'hôpital Necker.

des cancers du corps thyroïde ou de la glande mammaire, à un stade moins avancé. Encore, avant d'affirmer la causalité entre cette forme ostéoporotique ou ostéoclastique de la ou des vertèbres et le néoplasme, convient-il de se méfier des coïncidences et de se rappeler que le même aspect radiographique vertébral peut se retrouver dans la maladie de Kümmel-Verneuil, dans les décalcifications, les ostéolyses consécutives aux fractures et aux traumatismes du rachis, dans les spondylites, les épiphysites, parfois curieusement localisées comme dans certaines formes du mal de Pott, celles qui sont d'origine syphilitique ou encore consécutives à des infections générales diverses, sans oublier les éberthiennes.

On pourrait dire, si on me permet cette comparaison, que le tissu osseux n'étant qu'une forme différenciée du tissu conjonctif, tissu-support, tissu-squelette général de l'économie somatique, que la forme ostéo-porotique est une forme de métastase vertébrale ne suscitant pas ou peu de réaction du tissu osseux, une forme à évolution non ou peu réactionnelle et que les métastases cancéreuses y ont une marche envahissante, destructrice des tissus voisins.

La forme ostéoplastique, avec images pagétoïdes, se rencontre dans la maladie de Paget, d'où son nom, encore que, dans la maladie de Paget, l'aspect de l'os soit plus cotonneux, plus nébuleux, et qu'il y ait coexistence d'une hypertrophie osseuse généralisée ou segmentaire, des déformations osseuses qui incurvent fémurs et tibias et épaississent les os du crâne. Dans cette forme, le tissu osseux réagit au moins par places. Si l'on rencontre des zones claires de décalcification et de destruction de la structure osseuse, on note aussi un processus de réaction défensive qui se traduit par une néo-formation condensante qui tend à enclore, à enkyster en quelque sorte le tissu hétérogène néoplasique, à l'exclure de la vie organique de l'individu porteur. Il y a là un processus analogue à celui qui se passe dans le tissu conjonctif pour d'autres cancers que celui de la prostate, dans la formation, par exemple, de la masse scléro-lipomateuse qui entoure, qui englobe, qui tend à isoler de l'organisme certains cancers, les cancers du rectum par exemple.

Cette forme pagétoïde se rencontre, en dehors de la maladie de Paget : et dans les rhumatismes vertébraux et dans les vertébralgies de carence et chez les vieillards et dans les états d'hypocalcie, mais s'en différencie, dans ces diverses maladies ou états, par l'absence ou par un moindre degré des néo-formations osseuses condensantes de défense. Dans les métastases, au contraire, la prolifération osseuse prédomine, et l'examen radiologique révèle parfois des soudures vertébrales avec ossification des disques (trois dernières vertèbres lombaires chez le malade de Coste, rapporté par Degand) et ossification des ligaments avec production d'ostéophytes. Pour bien montrer la difficulté de ces diagnostics radiographiques des métastases vertébrales, retenons que, pour ce malade de Coste, l'examen de la prostate ne permettait pas *d'affirmer* le cancer. C'est pourquoi nous n'avons pas insisté, dans l'histoire radiologique de notre malade, M. F. C..., sur la soudure des mases latérales de la V[e] V. L. à la première pièce sacrée, encore qu'ici il faille en soulever la différenciation avec une sacralisation de L 5 et que les proliférations osseuses, les ostéophytes, les soudures intervertébrales s'observent dans bien d'autres états pathologiques du rachis que dans les métastases rachidiennes pour lesquelles la question reste donc encore ouverte.

La forme condensante, la vertèbre noire — ou d'ivoire — témoigne d'un processus évolutif de défense, d'hyperostéogénèse, réagissant à des causes diverses. Notre collègue Fey le tient comme très démonstratif de métastases vertébrales, plus caractéristique, si je l'ai bien compris, que l'aspect pagétoïde. Il correspond, du point de vue de l'anatomo-pathologie, à la présence de quelques boyaux épithéliomateux dans le tissu osseux extrêmement dense ; la forme, le volume de la vertèbre sont conservés ; les disques sont intacts.

Cette vertèbre d'ivoire, quand elle s'observe dans un cancer de la prostate et qu'elle témoigne d'une métastase néoplasique réelle, peut être assimilée, du

point de vue de l'anatomo-pathologie générale, à la forme squirrheuse d'autres cancers organiques, aux squirrhes où l'élément épithéliomateux est parfois tellement entouré, serré, étouffé par le tissu conjonctif réactionnel que, dans les premières éditions de leurs ouvrages, Forgue, pour le cancer du sein, Pousson, pour celui de la prostate, ont pu parler de guérisons spontanées, sans persister, bien entendu... dans leurs éditions postérieures ! Cette forme condensante peut s'observer, très rarement, dans la maladie de Paget, au dire de Boppe, dans une note qu'il a bien voulu m'envoyer, « mais le plus souvent, écrit-il, un aspect un peu cotonneux, à côté de travées denses, tourbillonneuses, d'ostéophytes, permettra d'en faire le diagnostic ». On l'observe aussi dans la maladie des os de marbre (Marmor Knochen), maladie d'Albers Schonberg. Mais cette marmoréose diffuse, avec fractures spontanées fréquentes, se différencie par sa généralisation même de la ou des vertèbres d'ivoire métastasiques qui nous occupent, comme l'écrit notre collègue Padovani dans une note qu'il a bien voulu m'adresser. Dans la maladie d'Albers Schonberg (*Thèse de Bonduelle*, Paris, 1944), les vertèbres se montrent aussi, sur les radiographies, comme revêtant une forme massive, carrée ; toute texture osseuse y a complètement disparu.

On retrouve encore la vertèbre d'ivoire dans d'autres ostéopathies condensantes, d'origine toxique, comme dans la maladie de Darmouth.

Et. encore dans les ostéites condensantes vertébrales infectieuses, dans les maux de Pott en voie de guérison, dans la syphilis vertébrale. Boppe l'a observée, dans un cas personnel, comme le stade ultime d'une ostéomyélite subaiguë. On la retrouve enfin à la suite de traumatismes de la colonne vertébrale, comme Raphaël Massart en a publié un cas typique à la Société des Chirurgiens de Paris (*Bulletins de la Soc. des Chir. de Paris*, 1936, p. 174), cas qui ne nous avait pas échappé et que Boppe a également retenu.

Enfin, à titre exceptionnel, on peut aussi la rencontrer dans les maladies du système hématopoïétique ou réticulo- endothélial intra-osseuses : leucémie myéloïde, maladie de Sternberg-Hogdkin et autres maladies de même origine, la maladie de Weissenbach-Lièvre, par exemple, ostéoporose douloureuse avec anémie par myélomatose, dont l'image radiographique la plus fréquente doit être rapprochée plutôt de la forme pagétoïde diffuse. Et encore, dans les ostéopathies vertébrales de carence avec hypocalcie (et l'observation que je vous ai rapportée de M. C... en fournit un bel exemple, si, comme tout m'y autorise, on écarte l'hypothèse de métastases rachidiennes) on a signalé des vertèbres noires, isolées ou groupées en segment, à côté de zones vertébrales présentant un extrême degré de décalcification.

En dehors des trois formes schématiques radiologiques des métastases rachidiennes, il est, bien entendu, des formes intermédiaires ou de transition, difficiles à classer. Récemment, et je m'excuse de l'imprécision de ma mémoire, à la Société d'Urologie, à moins que ce ne soit à la Société de Radiographie, il a été communiqué un cas d'hypernéphrome avec métastase fémorale, dans lequel l'image radiographique était absolument celle d'une ostéomyélite.

En conclusion, nous pouvons déduire de cette étude qu'il n'existe pas, du point de vue radiologique, d'aspect caractéristique propre aux métastases rachidiennes, que bien des maladies peuvent donner mêmes images radiographies, que le diagnostic radiologique ou radiographique de métastases peut être parfois très délicat.

Je crois donc qu'on a interprété quelquefois des aspects radiologiques comme pathognomoniques de métastases inexistantes alors qu'ils relevaient de remaniements osseux consécutifs à des troubles du métabolisme calcique et plus spécialement à des modifications du taux des phosphatases chez les vieillards que sont, le plus souvent, les cancéreux prostatiques. L'élévation du taux des phosphatases s'observe également, du reste, dans la maladie de Paget, dans la maladie de Recklinghausen et chez les rachitiques osseux. Dans le *Journal belge d'Urologie*, octobre 1946, notre collègue Louis Michon écrit déjà, à propos d'un

malade : « c'est à dessein que nous n'avons pas prononcé ici le mot de métastase osseuse. Nous voyons, en effet, souvent, au cours du néoplasme prostatique, des modifications osseuses pour lesquelles il paraît erroné de dire « métastase » ; il s'agit très vraisemblablement de simples remaniements osseux en rapport avec les modifications du taux des phosphatases ».

Je demanderai donc à nos collègues urologues, et à mon ami Wolfromm (2) que je sais particulièrement adonné à l'étude de cette question, de nous instruire à ce sujet, en infirmant ou en approuvant mes conclusions.

Et je demanderai encore et surtout à tous nos collègues hospitaliers, *pour trancher et éclairer définitivement cette question* de la seule façon irréfutable dont elle peut et doit être tranchée et éclairée, de *faire faire des biopsies, des autopsies avec examen anatomo-pathologique des vertèbres reconnues par eux, radiologiquement, comme étant le siège de métastases cancéreuses.*

Mais je veux encore signaler qu'il n'y a pas très loin d'un demi-siècle mon Maître Edouard Quénu avait appelé mon attention, non sur les rhumatismes vertébraux infectieux, comme l'on peut en observer à la suite de cancers du rectum ulcérés et infectés, et dont il est parlé dans la *Thèse* d'Etienne Le Sourd (1907) sur les rétrécissements inflammatoires du rectum, mais sur les rhumatismes douloureux vertébraux, d'origine non infectieuse, dans les cancers du rectum non ulcérés, non infectés. C'était là une vue de précurseur qu'il importait tout au moins de rappeler ici et dont cette communication montre, à distance, le bien-fondé, exclu le côté radiologique de la question.

M. **Wolfromm** : Je suis tout à fait de l'avis de M. Küss : sans biopsie, il n'est pas de diagnostic certain de métastase osseuse dans le cancer de la prostate.

La castration n'a malheureusement pas toujours sur les douleurs l'influence heureuse qui a été observée chez le malade de M. Küss. J'ai, à plusieurs reprises, vidé des testicules sans obtenir plus qu'une diminution légère et temporaire des douleurs. Chez certains malades, au dire d'observateurs américains, on observe des effondrement physiques et psychiques qui se terminent au bout de quelques semaines par une mort dont la cause n'apparaît pas nettement.

On est tenté d'établir un parallélisme entre ces altérations osseuses et la surproduction de phosphatase (acide) dans le cancer de la prostate. Mais la phosphatase n'est capable ni de construire de l'os, ni d'en détruire ; ce rôle est dévolu à d'autres hormones. La phosphatase se borne à mobiliser l'ion phosphoryle et lui permet d'arriver à pied d'œuvre. Son rôle dans les remaniements osseux ne va pas plus loin. Dans la maladie de Paget, dans les tumeurs osseuses d'origine non prostatique, ce n'est pas la phosphatasémie acide qui augmente, mais la phosphatasémie *alcaline*.

Le dosage de la phosphatasémie révèle des faits paradoxaux : des phosphatasémies normales ont été observées chez des malades dont les grosses métastases osseuses de cancer de la prostate regorgeaient cependant de phosphatase acide.

Il serait intéressant de doser, en même temps que les phosphatases acide et alcaline, le phosphore et le calcium du sang. Mais on recule devant la multiplication de ces analyses dans la crainte de surmener les laboratoires hospitaliers et, hors l'hôpital, d'imposer aux malades des dépenses élevées et répétées dont l'intérêt, au point de vue de la conduite du traitement, n'est pas encore éclatant. Il serait vain, par exemple, de vouloir fixer les indications thérapeutiques, c'est-à-dire déterminer les doses d'hormones œstrogènes à donner, d'après les variations du taux des phosphatases. Dans la pratique courante, on se contente d'un dosage initial des phosphatases, pour mieux asseoir le diagnostic et on s'en tient là. C'est évidemment regrettable, comme il l'est aussi de ne pouvoir pratiquer délibérément des biopsies en zone osseuse suspecte.

(2) Wolfromm (G.), Cousin et Sorin. Travail de la fondation Curie. *Journal d'Urologie*, 1946-1947, n°s 8-9, 372.

M. **E. Sorrel** : La question fort intéressante abordée par M. Küss a été soulevée déjà sans qu'on ait pu la résoudre. A. Sicard et ses collaborateurs, Coste en particulier, vers 1925, ont insisté sur les difficultés d'interprétation des images radiographiques du cancer vertébral. Et, de fait, en dehors d'une biopsie qui n'est pas toujours praticable, il est parfois impossible, d'après les seuls signes cliniques et radiographiques, de savoir si une lésion osseuse est un noyau de métastase néoplasique, ou une des ces altérations « para-cancéreuses » que Coste a étudiées dans sa thèse inaugurale.

En tout cas, et c'est le point sur lequel je voudrais insister, le fait qu'une lésion visible à la radiographie est déjà de date ancienne et semble ne guère évoluer n'est pas un argument dont on peut tirer grand parti contre la nature cancéreuse des désions : entre le moment où un cancer a essaimé de multiples noyaux et le moment où la mort survient, une très longue période de plusieurs années peut parfois s'écouler. J'apporterai à la prochaine séance des radiographies du squelette d'une malade de quarante-quatre ans qui m'avait été jadis envoyée à l'hôpital maritime de Berck avec le diagnostic de paraplégie pottique de date déjà ancienne ; il s'agissait en réalité d'une paraplégie par cancer vertébral, secondaire à un cancer du sein qui avait passé inaperçu. La radiographie du squelette entier montra qu'il existait des noyaux cancéreux dans tous les os, sauf les plus périphériques (ceux des mains, des avant-bras, des jambes et des pieds). Et malgré cette généralisation véritable, je vis la paraplégie s'améliorer, une fracture du fémur survenir et se consolider, puis être suivie d'une autre, et pendant trois ans la malade conserva un état général satisfaisant, à tel point que je me demandais si, malgré les apparences, il s'agissait bien vraiment de noyaux néoplasiques.

La mort survint à la suite d'une affection pulmonaire aiguë ; l'autopsie confirma l'existence des lésions osseuses et montra en plus des noyaux en très grand nombre dans la peau, dans le foie, et deux tumeurs ovariennes de Krukenberg.

Lecène, auquel j'avais parlé de ma malade et du curieux problème qu'elle posait, fit les examens histologiques nécessaires : il s'agissait bien, tant au niveau des os qu'au niveau de la peau, du foie ou des ovaires, de métastases du cancer du sein.

Et la malade avait vécu avec ces métastases si nombreuses pendant bien des années, puisqu'elle les présentait déjà lorsqu'elle était entrée dans mon service.

M. **Küss** : Je remercie mon ami Wolfromm d'avoir confirmé, avec son autorité de spécialiste averti, mes conclusions et d'avoir appuyé ma demande de biopsies et d'autopsies qui, seules, permettront d'affirmer ou d'infirmer le caractère métastatique des altérations osseuses que nous montrent les radiographies.

La radiographie qu'il nous a montrée, radiographie Janus, montre un exemple rare de la coexistence d'une métastase vraie avec fracture pathologique et d'une ostéo-pœcélie vertébrale.

Je dirai à Sorrel : d'abord que je n'ignore aucunement le long temps que met une métastase osseuse avant d'être à l'origine d'une fracture, ensuite que ce n'est pas la durée de la survie sans fracture de mon malade qui me fait rejeter chez lui le diagnostic de métastases, mais bien l'étude radiographique de l'évolution dans le temps des aspects des vertèbres. Au surplus, si sa malade, dont il nous présentera les radiographies à la prochaine séance, est restée trois ans avant que ses métastases se manifestent par des fractures pathologiques, le mien reste depuis plus de *sept ans* sans fractures et, à mon avis, sans métastases.

Je suis tout à fait de l'avis de Moulonguet. Mais si le problème que j'ai posé intéresse essentiellement l'anatomo-pathologie, je lui dirai qu'il ne s'agit pas de reconnaître sur des pièces d'autopsies ou de biopsies, des métastases cancéreuses

mais bien de connaître, de reconnaître et de définir l'*aspect radiologique* de ces métastases rachidiennes. Le plan de recherches à suivre me paraît le suivant : radiographier des colonnes vertébrales après autopsies (ou biopsies si possible) et examens anatomo-pathologiques *positifs* en ce qui concerne les métastases, puis, secondairement, comparer l'aspect radiographique de ces cas de métastases *certaines* aux radiographies obtenues chez le vivant dans *les cas douteux.* Il est facile de demander biopsies et autopsies. En pratique, il sera beaucoup plus difficile de les obtenir.

Un mot encore et un exemple :

L'intérêt majeur de la question que j'ai posée ressort nettement de son application clinique. Le pronostic et surtout la décision thérapeutique dépendent, en effet, de l'interprétation que nous donnons des images radiographiques. Notre collègue Albert Mouchet, en analysant dans le *Journal de Chirurgie* ,n[os] 1-2 1948, p. 65) une observation de Cosasesco, de Bucarest, nous en fournit encore un récent exemple. Une femme, atteinte d'ostéose fibro-géodique caractéristique, présente à la fois une hypertrophie du corps thyroïde (adénome parathyroïdien intrathyroïdien) et un néoplasme du sein. Les lésions osseuses étaient-elles dues à une hyperparathyroïdie ou à l'épithélioma mammaire ? La radiographie, donnant des images analogues dans les deux cas, ne pouvait trancher le diagnostic. Cosasesco, penchant, après étude approfondie du syndrome humoral et des signes de la tumeur mammaire d'apparition relativement récente, pour une ostéose parathyroïdienne, pratiqua l'ablation du lobe droit hypertrophié de la thyroïde et l'évolution post-opératoire prouva l'exactitude de son diagnostic.

S'il avait conclu à un épithélioma osseux métastasique, notre confrère roumain, aurait décidé de ne pas opérer le cancer mammaire qui aurait pu rapidement devenir grave et inopérable. En adoptant le diagnostic d'ostéose fibro-géodique généralisée de Recklinghausen, il pratique la parathyroïdectomie qui guérit les troubles osseux et peut ensuite enlever largement le néoplasme du sein dans l'espoir de sa guérison durable.

On voit par ce dernier exemple que la radiographie seule ne peut décider du diagnostic dont dépendent le pronostic et la décision thérapeutique à intervenir.

Séance du 14 Avril 1948.

Présidence de M. Louis Sauvé, *président.*

CORRESPONDANCE

Une lettre de M. Geoffrey Jefferson (Manchester) remerciant l'Académie de l'avoir élu Associé étranger.

PRÉSENTATION D'OUVRAGE

M. Miguel Lopez Esnaurrizar (Mexico) fait hommage à l'Académie de son ouvrage intitulé : *Tratado de Clinica Quirurgica.*

Des remerciements sont adressés à l'auteur.

A PROPOS DU PROCÈS-VERBAL

Aspects radiographiques des cancers osseux secondaires,

par M. **E. Sorrel.**

Voici les radiographies auxquelles j'ai fait allusion dans notre dernière séance au cours de la discussion qui suivit la communication de M. Küss.

Comme vous le voyez, tous les corps vertébraux, dont beaucoup se sont effondrés, sont farcis de noyaux néoplasiques ; il en existe de très nombreux dans les côtes, le sternum, le crâne, les os de la ceinture scapulaire et du bassin, des cuisses et des bras. Deux fractures spontanées du fémur, dont la première s'est consolidée, se sont produites. Il existait en plus des noyaux néoplasiques dans la peau, dans le foie et deux tumeurs ovariennes de Krukenberg.

Et cependant, à partir du moment où ont été prises ces radiographies, la malade a survécu pendant près de trois ans, elle a conservé un bon état général et est morte d'une affection pulmonaire aiguë qui ne semblait pas avoir de rapports directs avec sa généralisation cancéreuse.

Le cancer initial était un petit épithélioma du sein, très peu évolutif et qui, pendant longtemps, n'avait pas été soupçonné.

RAPPORTS

Luxation ancienne bipolaire du radius traitée par résection de la tête radiale et par opération de Sauvé-Kapandji (2e manière),

par MM. **Giraud, Simkov** et **Rachin.**

Rapport de M. Louis Sauvé.

Il s'agit d'un lieutenant aviateur qui, à la suite d'un accident d'auto en novembre 1945, fut d'abord admis dans un hôpital de province, puis seulement au Val-de-Grâce en avril 1946. Il présentait alors :

1° Une luxation en avant de la tête du radius droit avec fracture de l'épicondyle et du condyle ;

2° Une luxation de la tête du cubitus avec fracture de la styloïde cubitale droite.

Il présentait en outre une fracture du 5e métacarpien droit consolidée sans déplacement.

C'était, au moment de son admission au Val-de-Grâce, un infirme ; la flexion-extension du coude (en position de demi-flexion) n'atteignait pas 20 p. 100 : la main, fléchie en supination complète, était inutilisable. Ce lieutenant avait échappé aux risques de l'avion pour subir ceux de l'automobile.

Les auteurs intervinrent sur la luxation du cubitus par opération de Sauvé-Kapandji, 2e manière : après ostéotomie du quart inférieur du cubitus et établissement d'une pseudarthrose par suture du carré pronateur au cubital antérieur, ils fixèrent la tête cubitale à la cavité sigmoïde par une vis.

Du côté du coude, résection pure et simple de la tête radiale. Ces opérations furent pratiquées le 26 octobre 1946, près d'un an après l'accident. Secondairement, le 7 mars 1947, les auteurs durent enlever une partie de la tête pour tarir une fistule persistante.

L'opération avait montré qu'en réalité, il s'agissait d'une luxation bipolaire du radius à ses deux extrémités : la supérieure simulant la lésion décrite par Monteggia, l'inférieure, luxée en arrière du cubitus, simulant une luxation antérieure de la tête cubitale.

Malgré l'ennui de la fistulette, les résultats furent très satisfaisants ; au coude, l'inflexion atteignait, trois mois après l'opération, 150°, et la flexion 45° ; au poignet, la pronation-supination était redevenue normale, et si l'extension ne dépassait pas le plan horizontal, il existait une flexion de 30°.

L'intérêt de cette observation réside non seulement dans la réussite de l'opération de Sauvé-Kapandji 2e manière, dont de nombreux cas ont été publiés ici même et qui a conquis droit de cité, mais aussi dans cette lésion très rare que constitue la luxation simultanée des extrémités supérieure et inférieure du radius, et dans l'habileté avec laquelle les auteurs ont su remédier à l'infirmité complexe qu'elle déterminait. Il convient de les en féliciter, de nous souvenir du nom de mon ami le médecin-colonel Giraud, qui nous a déjà présenté des travaux fort intéressants et de verser leur travail aux archives (n° 482) où il pourra être consulté avec fruit.

Gastrectomies totales suivies d'œsophago-duodénostomie,

par M. **Marc Breton** (de Pontoise).

Rapport de M. Paul Banzet.

M. Breton nous a fait parvenir un travail très intéressant concernant cinq cas de gastrectomies totales suivies d'œsophago-duodénostomie, toutes les cinq guéries sans incident.

Il rappelle, tout d'abord, qu'il n'a retrouvé, dans la littérature récente, que sept observations de ce genre (quatre malades de Santy et trois de d'Allaines). Dans tous ces cas, il y a eu quelques déboires dus à des fistules ou au rétrécissement de l'anastomose.

Les cinq cas de M. Breton ont trait à un néoplasme de la petite courbure et de la grosse tubérosité, à un néoplasme prépylorique et à trois ulcères de la petite courbure.

Dans ces 5 cas, une gastrectomie totale a été pratiquée, suivie d'une mobilisation du duodénum et d'une anastomose œsophago-duodénale, en deux plans bord à bord au surjet de fil de lin.

Ces 5 malades ont présenté des suites opératoires sans incident et ils ont parfaitement guéri. Ils ont commencé à boire à la douzième heure qui a suivi l'opération et ils ont repris une alimentation normale à partir du huitième jour. Aucun de ces opérés n'a présenté de fistule et aucun n'a présenté de troubles digestifs notables.

L'examen radiologique, pratiqué dans 3 cas, a montré un fonctionnement parfait de l'anastomose sans dilatation de l'œsophage sus-jacent.

Au point de vue technique, M. Breton insiste sur la nécessité de mobiliser largement le duodénum, d'une part, en pratiquant un décollement duodéno-pancréatique poursuivi jusqu'à la veine cave, d'autre part, en sectionnant la pylorique et toutes les branches qui s'en détachent jusqu'à l'angle D1-D2 et, enfin, en libérant la face postérieure du duodénum jusqu'à la gastro-duodénale.

M. Breton ne libère pas l'œsophage de ses connexions diaphragmatiques. Il utilise pour l'anastomose un clamp jumelé type Témoin-Abadie, dont une branche est placée sur l'œsophage et l'autre sur le duodénum. Il effectue ses sutures en deux plans : l'un muqueux et l'autre séro-musculaire, suivant la technique de Robineau.

En conclusion, M. Breton estime que l'œsophago-duodénostomie doit être

préférée dans tous les cas où le duodénum peut être largement mobilisé et amené, sans traction, au contact de l'œsophage dont les connexions diaphragmatiques sont respectées. C'est-à-dire :

1° Dans les cancers gastriques n'ayant pas envahi l'œsophage ;

2° Dans certains ulcus haut situés où la gastrectomie subtotale serait plus difficile et semblerait devoir donner une moindre sécurité que la gastrectomie totale.

Je vous propose de féliciter M. Breton des beaux résultats qu'il a obtenus dans ces 5 cas, et qui font grand honneur à son talent chirurgical. Mais je me demande s'il n'est pas tombé sur une série spécialement heureuse et si l'œsophago-duodénostomie ne lui donnera pas, par la suite, quelques déboires.

Je n'ai pas une grande expérience personnelle de cette opération. Je ne l'ai, en fait, pratiquée qu'une seule fois : il s'agissait d'une femme maigre atteinte d'un néoplasme sous-cardiaque de l'estomac. Le duodénum était tellement long après mobilisation, que j'ai pratiqué une œsophago-duodénostomie, en deux plans, bord à bord. Cette opération s'était passée sans le moindre incident, et cependant la malade est morte au troisième jour avec un syndrome péritonéal.

Je crois cependant que, chez des sujets maigres, à thorax large, l'anastomose entre l'œsophage et le duodénum est facilement réalisable, et l'exemple de M. Breton est là pour nous le démontrer.

Reste à savoir si le procédé est aussi sûr que les techniques habituelles ? Je crois qu'il est hors de doute que les échecs de la gastrectomie totale proviennent de désunion des sutures ; et la cause principale en est la mauvaise vascularisation de la terminaison de l'œsophage beaucoup plus que l'absence de péritoine.

Un grand progrès a été réalisé par les méthodes type Lefèvre ou Duval. Après avoir employé la méthode de Lefèvre dans une dizaine de cas, je l'ai actuellement abandonnée et je me contente de retourner l'anse grêle et de la suturer soigneusement à l'anse qui est en arrière. Le résultat anatomique me semble analogue dans les deux procédés et le second évite de sectionner le grêle et fait faire l'économie de deux sutures.

Quel que soit le procédé employé, la gastrectomie totale restera toujours, à mon avis, plus grave que la gastrectomie subtotale. En particulier, je me demande si, dans les cancers bien limités de la région pylorique, il est sage de faire, presque systématiquement, une gastrectomie totale. Dans les ulcères, la question ne se pose pas et, chaque fois que l'on peut conserver une partie, même petite, de l'estomac, le danger est moins grand que dans une gastrectomie totale.

Je ferais même plus volontiers une simple section des pneumogastriques plutôt qu'une gastrectomie totale dans les ulcères sous-cardiaques de l'estomac, si je suis certain du diagnostic.

Je vous propose de conserver le travail de M. Breton dans nos archives et de vous souvenir de son nom lors d'une de nos élections d'Associés nationaux.

M. **Delannoy** : Je m'associe entièrement aux réserves exprimées par M. Banzet en ce qui concerne l'anastomose œso-duodénale. Je n'ai pas grande expérience de ce procédé d'anastomose, mais je connais par contre parfaitement l'anastomose gastro-duodénale à la Péan. Or, si la partie inférieure de l'œsophage est mal vascularisée, le duodénum est également une portion intestinale dont la nutrition vasculaire n'est pas toujours parfaite. Et j'ai eu quelques lâchages en anastomose gastro-duodénale, non pas par suture incorrecte, mais par sphacèle ischémique côté duodénum. J'estime donc que si l'anastomose œso-duodénale directe est dans certains cas aisément possible, elle n'offre pas à une grande échelle des conditions de sécurité suffisantes ou identiques à l'anastomose œso-jéjunale, pour que je me résolve actuellement à préférer celle-là à celle-ci.

M. **Mialaret** : Je suis absolument d'accord avec ce que vient de dire M. Banzet, sauf sur un point : la difficulté de l'anastomose œsophago-duodénale qui est très variable suivant les cas, mais il en est — et ce n'est pas rare — où l'œsophage abdominal est si long et le duodénum si mobile, que cette variété d'anastomose, loin de constituer comme il le dit un « exploit chirurgical », paraît de loin la plus simple et la plus tentante.

Je crois cependant qu'il faut résister à cette tentation, en raison de la mauvaise qualité des tissus en cas de cancer (Pour le moment, je ne crois pas qu'un ulcère soit jamais justiciable d'une gastrectomie totale). Partisan convaincu, par ailleurs, de l'intérêt de l'anastomose gastro-duodénale termino-terminale, j'ai aussi pratiqué un certain nombre d'anastomoses œsophago-duodénales très simplement exécutées et non moins simplement guéries, mais je viens récemment de perdre une malade, trois semaines après gastrectomie totale, par abcès sous phrénique, consécutif à une fistule anastomotique.

Or, l'anastomose avait été réalisée sans difficulté ni traction. Cette désunion partielle me paraît due à un défaut de vascularisation plutôt qu'à une suture imparfaite. Mais, quoi qu'il en soit, il est vraisemblable qu'en terminant l'intervention par une anastomose œsophago-jéjunale, cette malade aurait guéri.

M. **Rudler** : Les commentaires de M. Banzet sur les observations de Breton portent principalement sur deux points :

D'une part, l'indication de la gastrectomie totale dans les ulcères même très haut situés de la petite courbure : je suis entièrement d'accord avec M. Banzet pour la condamner formellement dans ces cas. En dehors de sa gravité immédiate, la gastrectomie totale comporte, dans un nombre de cas non négligeable, des troubles fonctionnels ultérieurs (diarrhée) difficilement réductibles par le traitement médical et le régime. J'ai opéré de nombreux ulcères sous-cardiaques de l'estomac, j'ai dû parfois sectionner en dedans au niveau de l'œsophage, mais j'ai toujours pu garder de l'estomac en dehors.

D'autre part, la technique de l'anastomose.

Sur l'emploi du duodénum, je n'ai rien à dire, car je ne l'ai jamais utilisé ; mais ce n'est qu'une question de possibilités anatomiques, et il est très concevable qu'un duodénum long et mobile puisse être employé. Quant à la technique même de l'anastomose, je crois qu'il ne faut pas être exclusif ; on fait bien ce qu'on a l'habitude de faire ; personnellement, je préfère trois plans à points séparés au lin ; mais il ne faut pas oublier que M. Lefèvre possède une des plus belles statistiques de gastrectomies totales avec des anastomoses en deux plans en surjet au catgut.

M. **Paul Banzet** : Je remercie Mialaret et Rudler de leurs observations. Je suis pleinement d'accord avec eux, comme ils sont d'accord avec moi.

Je suis convaincu que l'œsophago-duodénostomie après gastrectomie totale est parfaitement réalisable dans bien des cas et qu'elle ne constitue en rien un exploit de technique chirurgicale, mais je reste convaincu que ce n'est pas un procédé de sécurité et que sa généralisation entraînerait à beaucoup de déboires.

Je suis absolument d'accord sur le fait que le procédé de sutures employé pour l'anastomose importe peu, pourvu que les sutures tiennent bien et, si le procédé de sutures est accessoire, la minutie avec laquelle elles sont exécutées est, par contre, capitale.

Comme Rudler, j'ai constaté de grandes différences entre les résultats fonctionnels après gastrectomies totales chez divers opérés, sans que rien puisse les expliquer. A ce propos, je vous signale avoir lu récemment, dans un journal américain, un article traitant précisément de cette question. L'auteur indiquait un procédé technique qui lui donne toute satisfaction et qui consiste, après avoir fait l'anastomose œsophago-jéjunale, à pratiquer une très large anastomose

entre les deux branches de l'anse anastomotique. Ainsi se trouve réalisée au-dessous de la bouche, une véritable poche jéjunale, et la digestion en est, paraît-il, facilitée. Il s'agit là d'un artifice qui semble simple à réaliser et j'ai, personnellement, l'intention de l'essayer prochainement.

Hématémèses graves d'origine splénique. Splénectomie. Guérison,

par M. **Magnant** (de Langon).

Rapport de M. Meillère.

L'observation rapportée par le Dr Magnant est un cas d'hématémèses graves, guéries par la splénectomie.

Un cultivateur de trente-cinq ans — qui présente depuis deux mois des hématémèses, avec mélæna, la dernière fort grave — lui est amené en état d'anémie aiguë (2.500.000 globules rouges ; taux d'hémoglobine, 60 p. 100). L'interrogatoire ne révèle que quelques vagues troubles dyspeptiques. L'examen ne révèle rien de particulier, la rate n'est pas percutable, la radiographie en position couchée ne montre aucune image gastro-duodénale suspecte.

Après une transfusion d'urgence, le malade est opéré : l'exploration de l'estomac — à la vue et au palper —, celle des organes abdominaux, ne révèlent rien d'anormal qu'une rate augmentée de volume, rouge brique, de surface granitée, de consistance dure, avec de nombreuses adhérences. Après ligature progressive des pédicules, celle-ci est enlevée ; mais on doit faire une véritable décortication en raison de nombreuses adhérences vascularisées nécessitant de nombreuses ligatures de complément, puis un méchage et un drainage. La rate enlevée pèse 250 grammes et l'examen histologique montre un processus de réticulose histiocytaire avec en certains points angio-réticulose (professeur de Grailly).

Six jours après, il y a 4.800.000 globules rouges et un taux d'hémoglobine de 90 p. 100. Le malade, revu trois mois après, n'a plus saigné et a repris son métier de cultivateur.

Dans ses commentaires, Magnant rappelle les cas publiés de splénectomie pour hémorragies gastriques avec rate de volume subnormal. Il rappelle combien, en l'absence de lésions gastriques nettes ou de splénomégalie, le diagnostic et la conduite à tenir restent hésitants.

Avant l'opération, on ne peut guère trouver d'arguments en faveur de l'origine splénique des hémorragies. Les syndromes cliniques — tels celui décrit par Frumusan — sont bien minces ; l'opacité de la rate à la radiographie n'existe qu'en cas de rate très scléreuse. Aussi, Magnant recommande-t-il de sérieux examens de laboratoire : formule sanguine, numération des plaquettes, étude de la résistance globulaire, du taux de la bilirubine et de la cholestérine, épreuve de l'adrénaline, examen de la moelle osseuse, Mais ceux-ci rendent bien peu en l'absence de syndrome leucémique ou hémogénique.

C'est donc à l'opération que le chirurgien doit, le plus souvent, décider, sinon de sa tactique, au moins de sa conduite.

Encore qu'il ne soit pas facile, au simple examen de l'estomac, d'éliminer une lésion discrète de la muqueuse gastrique, il est certain qu'en l'absence de lésions nettes gastro-duodénales ou hépato-biliaires, il faut toujours examiner la rate.

En effet, si l'estomac paraît normal, il n'est plus question de faire une gastrectomie systématique. Par contre, si la rate, quoique de volume subnormal, présente une coloration anormale, une consistance ferme ou dure, une surface granitée et surtout de la périsplénite, la splénectomie peut sembler l'opération logique. D'après Sauvage, la périsplénite est l'indication minima, mais suffisante, de la splénectomie pour ces rates de faible volume.

Lors de la communication de Sauvage, la nécessité de la splénectomie dans

ces cas a été contestée. Il faut bien reconnaître qu'on observe parfois dans les suites de nouvelles hémorragies. Si l'observation de Magnant paraît apporter un appui à la conduite préconisée par Sauvage, on doit reconnaître qu'un temps d'observation de trois mois est insuffisant pour parler de guérison (1). La splénectomie a peut-être été en l'occurence un traitement héroïque de l'anémie et des hématémèses, mais il n'est pas certain qu'elle les supprime définitivement. Ses indications resteront forcément discutables tant qu'elles ne s'appuieront pas sur un terrain plus solide, tant clinique qu'anatomo-pathologique.

Quoiqu'il en soit, Magnant a sauvé son maladae dans une impasse grave. Je vous propose de l'en féliciter, de le remercier de son travail — le douzième qu'il a adressé à l'Académie — et de vous souvenir de cette constance lors de nos prochaines élections au titre d'Associé national.

(Travail et coupe de rate déposés aux archives sous le n° 484.)

M. **Louis Sauvé** : Au temps lointain où j'étais chirurgien à la Maison Dubois notre regretté collègue Fiessinger m'a fait enlever 11 splénomégalies dont 7 pour hématémèses. C'est ainsi qu'il m'apprit à surmonter les hématémèses par lésions spléniques sans lésions du tube digestif.

Toutefois, j'approuve pleinement les réserves prudentes posées par M. Meillère, et voici pourquoi. Quelques années après notre commun départ de Dubois, j'eus l'occasion de rencontrer Fiessinger en consultation pour une hématémèse sans lésions gastriques et avec splénomégalie. Il déconseilla l'opération en me donnant pour raison que les heureux résultats précoces obtenus par la splénectomie ne s'étaient pas maintenus et qu'il ne faisait plus opérer de tels malades. Je me conformai à son avis, et je dois dire que ce malade vu en 1938 va parfaitement bien actuellement.

Pseudarthrose diaphysaire du fémur guérie par une greffe tibiale type Onlay,

par M. **J. Lacaux** (armée).

Rapport de M. Meillère.

L'intérêt de l'observation réside à la fois dans le dossier radiologique, qui permet de suivre les étapes du traitement, et dans le succès de l'opération finale — la seule pratiquée par le Dr Lacaux — et les échecs des opérations antérieures.

Un soldat de vingt-quatre ans présente, en novembre 1944, une fracture ouverte de cuisse par éclats d'obus.

1° Il est d'abord traité par parage de la plaie et extension par broche : le cliché 1 montre la fracture et le résultat obtenu : le cal est précaire avec ses deux attelles latérales. De fait, on fait lever le blessé en août 1945 : il tombe quelques jours après et fracture son cal.

2° En septembre 1945, ostéosynthèse avec deux plaques de Shermann, l'une intramédullaire, l'autre vissée en avant. La radiographie 2 montre un écart des fragments par suite d'une traction excessive au tracteur de Lambotte.

3° En avril 1946, devant l'absence de cal interfragmentaire, on intervient à nouveau : ablation des plaques et enclouage au clou de Kuntscher (radiographie 3). Le résultat anatomique paraît bon, mais une suppuration torpide fait enlever le clou en novembre 1946, ce qui tarit cette suppuration.

4° Il persiste une pseudarthrose du fémur pour laquelle le Dr Lacaux intervient en février 1947 : parage et réduction des fragments, qu'on solidarise par un greffon tibial long de 12 centimètres au moyen de vis longues (greffe type Onlay). La consolidation est obtenue (radiographies 4 et 4 *bis*), mais le blessé garde un raccourcissement de 6 centimètres.

(1) Le malade, revu récemment par le Dr Magnant, donc un an et demi après l'intervention, n'a plus présenté aucun accident.

Ce cas est donc un beau succès de la greffe type Onlay dans la cure d'une pseudarthrose consécutive à une fracture grave, pour laquelle les interventions antérieures ne sont pas d'ailleurs sans critiques.

(Le travail *in-extenso* de M. Lacaux est versé aux archives de l'Académie sous le n° 485.)

DISCUSSION EN COURS

Les problèmes psychosomatiques en chirurgie générale,

par M. **Hartmann.**

Je désire simplement vous apporter une observation qui peut être rapprochée des trois que nous a apportées notre collègue Quénu.

Il s'agissait d'une jeune fille de quinze ans, chez laquelle plusieurs médecins avaient porté le diagnostic d'appendicite aiguë grave et pour laquelle la famille avait appelé les professeurs Dieulafoy et Terrier. Ne pouvant quitter Paris pour se rendre immédiatement dans le Midi, ces deux maîtres me chargèrent de les remplacer. Je partis le soir même avec une boîte d'instruments. Arrivé le lendemain dans une station de la Riviera, je trouvais à ma descente du train plusieurs médecins qui me dirent que le diagnostic ne faisait aucun doute, que l'état était très grave, que je devais prendre immédiatement le bistouri, qu'on avait du reste déjà préparé une salle d'opération et qu'une voiture m'attendait pour me transporter immédiatement auprès de la jeune malade.

Arrivé, je trouvais une jeune fille dont la *température était de 40°, le pouls à 130, le ventre très ballonné, douloureux à la pression, surtout dans la fosse iliaque droite.* Tous ces symptômes faisaient évidemment penser à une appendicite aiguë grave. Je fus toutefois frappé du *facies reposé, calme, d'apparence normale de la malade.*

Frappé de cette *discordance entre les symptômes,* je refusais de prendre immédiatement le bistouri, malgré les instances dont j'étais l'objet de la part de la famille et des médecins, je demandais à attendre quelques heures et à faire un nouvel examen. A 18 heures, les symptômes étaient toujours les mêmes, *le facies restait toujours calme et reposé.* Je demandais alors de nouveau à attendre jusqu'au lendemain matin, à la grande colère de la famille et des médecins.

Le lendemain matin, la religieuse, qui avait veillé la malade, me donnait une *température de* 41°, *un pouls à* 130 ; *le ventre était toujours très ballonné,* mais *le faciès restait reposé et la peau ne me paraissait pas chaude à la main.*

Je décidais de reprendre moi-même la température, malgré la fureur de la religieuse et de la mère qui m'accusait de torturer sa fille, que je menais à la mort avec tous mes atermoiements. Je plaçais un thermomètre dans l'aisselle, laissant la tige déborder les draps, de manière à ne pas le perdre de vue. Au bout de dix minutes, je le retirais, *il marquait* 36°5. J'abaissais alors les draps pour voir le ventre, *il était complètement déballonné,* le pouls n'était plus que de 80, la malade était guérie. Je repartis pour Paris, poursuivi par la colère de la famille et des médecins, Cinq ou six ans plus tard, j'appris, par la lecture des journaux, le mariage de ma grande malade.

Avant mon départ, une personne de l'entourage de la malade me dit que, quelques années auparavant, elle avait été traitée pour un mal de Pott, dont les symptômes avaient cessé subitement au bout de quelques mois. Il s'agissait certainement d'un mal de Pott simulé.

Ce cas répond au type de ces affections organiques simulées auxquelles sir James Paget avait, il a plus de soixante-dix ans, consacré une série de leçons cliniques et qu'il avait décrites sous le nom de *nervous mimicry*, imitation mimique d'une affection organique locale et qui me semblent devoir être distinguées des affections psycho-somatiques sur lesquelles notre collègue J. Gosset vient d'attirer l'attention.

COMMUNICATIONS

Deux cas de péritonite par perforation de l'œsophage abdominal par sondes dilatatrices,

par M. **Jean Baumann.**

Les accidents médiastinaux dus à des fausses-routes instrumentales sur le trajet de l'œsophage thoracique sont bien connus. Je n'ai pu, par contre, trouver relation d'accidents abdominaux consécutifs à la perforation de l'œsophage abdominal, au cours de manœuvres instrumentales. Le hasard des séries m'a permis d'en observer 2 cas à quelques semaines d'intervalle, au cours de l'exercice de mes fonctions de chirurgien de garde.

Voici ces deux observations recueillies avec l'aide de M. Hiverlet, interne des hôpitaux de Paris.

Observation I. — Mme T..., quarante-huit ans, a ingéré de la potasse le 28 janvier 1946. Examinée en avril 1946, elle présente un rétrécissement canaliculaire étendu de la crosse aortique à l'estomac. Sous œsophagoscopie, a été passée sans difficulté une bougie n° 6. Dans la journée, elle souffre et reçoit deux injections de morphine.

Le lendemain, la malade se plaint de nausées et de vives douleurs dans le flanc droit, la température est à 39°. A l'examen, on constate une douleur à la palpation au niveau de l'épigastre et surtout de la fosse iliaque droite qui est le siège d'une nette défense musculaire. N'était la relation évidente avec les manœuvrs instrumentales, on poserait le diagnostic d'appendicite.

Laparotomie médiane sus-ombilicale : issue de liquide séro-purulent. On relève le lobe gauche du foie. Ne trouvant rien sur l'estomac ni sur la face antérieure de l'œsophage abdominal, on effondre le péritoine sur le bord droit de l'œsophage et on trouve derrière l'œsophage un verre à liqueur de pus fétide.

Deux mèches isolent le foyer et une gastrostomie de type Witzel est établie.

Grâce aux soins post-opératoires appliqués dans le service de M. le professeur Basset, comportant une pénicillinothérapie intensive, la malade guérit.

Elle est reprise en charge par les spécialistes. On lui fait ingérer un fil à plombs et en voulant l'extraire la sonde est arrachée. Une gastrostomie directe est faite pour retrouver les plombs, mais elle est incontinente. Une jéjunostomie doit être pratiquée, la malade meurt de cachexie quelque temps après.

Obs. II. — M. R. G..., vingt-six ans, absorbe en avril 1946 de la potasse. Un mois après, il ne peut ingérer que des aliments liquides et pâteux. La radiographie montre un rétrécissement qui commence à 5 centimètres au-dessous de la crosse aortique. Le 28 mai 1946, une œsophagoscopie est pratiquée. A 30 centimètres de l'arcade dentaire, on note un rétrécissement légèrement excentré. Il laisse passer une sonde n° 10, qui rencontre plus loin un deuxième rétrécissement qui ne peut être franchi que par des filiformes.

Au cours du passage des filiformes, on a l'impression de franchir une troisième résistance. Les sondes sont laissées en place une demi-heure, le malade est gardé en surveillance quelques heures, puis il part chez lui sans avoir ressenti aucune douleur.

Le soir, il ressent une douleur épigastrique très vive, qui se calme le lendemain. Mais le 30 au matin, elle reprend très violente. Quand je l'examine dans l'après-midi, il présente un faciès grippé terreux. Il est couché en chien de fusil, l'abdomen est ballonné et contracturé.

Laparotomie médiane sus-ombilicale : pus franc en abondance avec nombreuses fausses membranes péritonéales. Ici encore, en effondrant le péritoine le long du bord droit de l'œsophage et de la petite courbure accolée, on donne issue à une petite collection très fétide. On isole le foyer par 3 mèches et on pratique une gastrostomie.

Le malade meurt le lendemain des progrès de la péritonite.

La vérification anatomique est faite par M. Hiverlet qui a fixé les lésions sur un excellent dessin. Autour de l'œsophage sous-phrénique, se trouve une poche de pus avec une réaction conjonctive périphérique. Un peu au-dessous du diaphragme, l'œsophage présente au fond

d'un repli muqueux une petite perforation à laquelle faite suite un trajet long de 2 à 3 centimètres oblique en arrière et à droite.

Ces deux cas sont très superposables : à la suite d'une fausse route, la paroi postérieure de l'œsophage abdominal a été traversée en seton, l'espace rétro-œsophagien a été inoculé et, de là, l'infection a diffusé à la grande cavité péritonéale.

Etant donné la compétence, l'habileté et l'entraînement du spécialiste, aucune faute de technique ne peut être incriminée. Il peut paraître étrange que le rétrécissement une fois franchi, la sonde puisse faire fausse route au-dessous du diaphragme.

Il me semble toutefois que cet accident exceptionnel peut s'expliquer ainsi : au sortir d'un défilé long et excentrique la sonde se coude contre la paroi antérieure et se dirige obliquement vers la paroi postérieure qu'elle peut embrocher surtout si, comme dans le cas II, elle vient buter contre un repli muqueux.

Du point de vue technique, il me semble qu'il faut retenir de ces observations qu'en présence de cas semblables, il faut effondrer le petit épiploon et aller chercher derrière l'œsophage le foyer purulent. Il est évidemment vain d'essayer de suturer la perforation d'ailleurs minime. Ce qu'il faut, c'est isoler le foyer par des mèches et faire une gastrostomie.

Ainsi traité, le premier cas vu assez précocement dans les vingt-quatre heures avait guéri de sa péritonite, le second vu tardivement en est mort.

M. **Sylvain Blondin** : J'ai observé deux perforations au cours d'un traitement par dilatations des sténoses œsophagiennes :

1° La première pour mégaœsophage dans le service de M. Sebileau, concernait une vieille surveillante. La perforation, œsophagienne cette fois, guérit après des accidents alarmants d'infection médiastinale.

2° Dans le second cas, la perforation siégeait à la partie haute de la petite courbure. Depuis plusieurs années, un homme de quarante et un ans était soigné par dilatations, pour un néoplasme de l'œsophage. Le bruyant spécialiste qui le traitait avait même publié son observation comme guérison d'un cancer de l'œsophage. Je ne sais si M. P... était atteint de cette affection. Je fus appelé auprès de lui au soir d'une dilatation qui fut douloureuse, le 2 août 1941. Son médecin était parti en vacances le jour même. La péritonite diffuse était évidente. La perforation à bords verdâtres, sphacéliques, d'odeur infecte, admettait l'index et siégeait à la partie haute de la petite courbure. J'ai noté qu'il n'existait pas la moindre adénopathie autour de l'œsophage abdominal. Suture en deux plans de la perforation au lin, exoseptoplix, mèche au contact, drain. Le troisième jour le malade fut ramené, mourant, chez lui, en province.

M. **Truffert** : J'ai été très heureux d'entendre la communication de M. Baumann. Il existe, à propos de la question qu'il nous a exposée, un aphorisme qui veut que tout malade ayant un rétrécissement inflammatoire de l'œsophage porte par là même en soi-même la cause de sa mort.

Il arrive toujours, quelles que soient les précautions qu'on prenne, à un stade quelconque, quel que soit le nombre de séances de dilatations qu'a subies le malade, il arrive toujours un moment où, pour une raison quelconque, le malade fait un accident et on a pu écrire que le rétrécissement œsophagien inflammatoire était mortel.

Nous sommes arrivés à une technique thérapeutique peut-être moins spectaculaire qu'autrefois, quand on faisait des dilatations œsophagiennes — car les rétrécissements sont toujours multiples —. Nous dilatons *doucement*, *progressivement*, *successivement*, les différents rétrécissements, et quand on arrive au diaphragme, car c'est là que dans toutes les observations qu'on nous rapporte l'œsophage a été perforé, à ce moment-là nous abandonnons en général la

bougie en gomme et nous nous servons de la sonde à mercure d'Irunigaro qui permet une dilatation douce, spontanée et qui évite au maximum les risques. En suivant cette technique je n'ai jamais eu d'accidents, mais je ne suis pas, plus que mes collègues, à l'abri d'une catastrophe. Le seul fait qu'il faut souhaiter, c'est de reconnaître assez tôt ces perforations pour soumettre le malade au traitement approprié. Il faut drainer l'arrière-cavité des épiploons et, en général, les accidents que l'on a ainsi traités ont guéri.

On a parlé de rétrécissements infranchissables, il en existe, je suis tombé sur des rétrécissements infranchissables. Il faut alors savoir mettre de côté son amour-propre d'endoscopiste et faire une dérivation.

M. **Baumann** : Je remercie les orateurs qui ont bien voulu apporter leurs observations. Les spécialistes professent volontiers que tous les rétrécissements cicatriciels sont dilatables ; peut-être, mais pas sans risques et M. Truffert nous apporte une note assez pessimiste ; les progrès de la chirurgie œsophagienne ouvrent de nouvelles perspectives : bien que l'exérèse d'un œsophage rétréci soit parfois encore plus difficile que celle d'un œsophage cancéreux, Sweet l'a réussie dans 3 cas avec rétablissement intrathoracique de la continuité digestive ; l'anastomose œso-gastrique mise au point par M. d'Allaines pourrait aussi trouver là des indications, enfin l'œsophagoplastie a bénéficié des apports de Judine. Certains rétrécissements pourraient bénéficier de ces techniques et échapper aux risques de manœuvres instrumentales obstinées.

Méthode de récupération viscérale. Chirurgie de la douleur et des dystrophies splanchniques,

par M. **Miguel Lopez Esnaurrizar,** (de Mexico),
invité de l'Académie de Chirurgie.

Une des méthodes d'exploration fonctionnelle des viscères consiste à paralyser leur fonction. On peut obtenir une action thérapeutique en utilisant le blocage du sympathique par novocaïnisation-alcoolisation. Celle-ci agit pendant deux mois, mais peut être répétée pendant un temps indéfini.

Nous avons démontré maintes fois que le splanchnique transmet les douleurs viscérales thoraciques ou abdominales et que sa paralysie les supprime immédiatement. Nous relaterons succinctement les résultats que nous avons obtenus.

Ulcères gastro-duodénaux. — Nous avons choisi des cas dont le diagnostic clinique et radiologique était net, mais sans complications, et pas très avancés. Immédiatement après la novocaïnisation-alcoolisation, la douleur gastrique et la sensation de brûlure ont disparu et nous avons obtenu des guérisons prolongées et qui paraissent définitives. L'une des plus anciennes observations est celle d'un ouvrier que nous avons soigné le 11 octobre 1942, dont nous avons présenté l'observation à l'Académie Mexicaine de Chirurgie le 10 octobre 1944 et qui est resté complètement guéri.

Pancréatites. — Nous avons eu l'occasion de soigner avec succès, dès le début de la crise, des malades atteints de pancréatite aiguë, par l'anesthésie prolongée du splanchnique. Nous avons observé un mieux progressif après chaque traitement, que nous attribuons à l'action trophique sur la glande ou à une meilleure irrigation en relation avec la vasodilatation paralytique.

Je puis citer le cas de Mme F. V. de Z, âgée de soixante-huit ans, qui est

maintenant complètement rétablie : le 25 septembre 1946, brusquement apparut une douleur atroce dans l'épigastre et l'hypocondre gauche, qui ne fut pas soulagée par la morphine. Devant le désespoir de la malade et de sa famille, nous avons fait la novocaïnisation-alcoolisation splanchnique et obtenu un soulagement instantané. Guérison apparente jusqu'au 27 janvier, où une crise identique à la précédente se produisit. Nouveau traitement et soulagement spectaculaire. Une nouvelle crise le 8 mai nous obligea à un nouveau blocage suivi de guérison apparente. Nous avons traité 12 autres cas analogues avec des résultats aussi favorables. La suppression de la douleur dans les pancréatites est vitale, et, d'autre part, l'action trophique, par la vasodilatation due au blocage aide beaucoup à la guérison proprement dite.

Diabètes pancréatiques. — Nos observations concernent 8 cas de guérisons prolongées pendant dix-huit mois de diabètes pancréatiques. On peut obtenir des effets plus durables en répétant les injections en série. Ce blocage semble exercer une action favorable sur le tissu pancréatique et en améliorer la fonction. Nous pouvons relater le cas de M. J. M., âgé de quarante ans, atteint de diabète : glycosurie (26 grammes de sucre au litre), polyurie (3 litres), glycémie (200 milligrammes). Le 28 février 1946, alcoolisation qui fut suivie de disparition de la glycosurie. Depuis lors, la guérison clinique s'est maintenue, les analyses périodiques restent négatives. En juillet 1947, à la suite d'un repas trop copieux, nouveau syndrome diabétique et glycosurie ; nouveau blocage avec résultats satisfaisants.

Nous excluons, bien entendu, les cas d'obstruction calculeuse du Wirsung ou de pancréatites avec grosses lésions anatomo-pathologiques.

Coliques néphrétiques. — Nous avons observé 8 cas de douleurs rénales et de coliques néphrétiques qui avaient été soignées sans succès par d'autres médecins et même dans des cliniques fameuses des Etats-Unis ; tel le cas de J. C. G., porteur d'un rein en fer à cheval qui ne pouvait pas être enlevé. Le 26 avril 1947, assisté de notre élève et collègue, le Dr R. Chavez, nous avons fait le blocage et obtenu un tel mieux que, peu de temps après, le malade reprenait son travail qu'il avait dû abandonner quatre ans auparavant.

Cancer abdominal. — Nous avons observé, en août 1944, notre premier cas de cancer viscéral inopérable pour lequel nous avons fait le blocage alcoolique. Nous l'avons présenté postérieurement à l'Académie Mexicaine de Chirurgie. Depuis lors, nous avons obtenu d'autres résultats spectaculaires. Nous avons obtenu des survies de deux années et suivi le lent progrès du cancer viscéral jusqu'à la mort par obstruction du tube digestif ou insuffisance glandulaire, mais *sans douleurs*.

Hypertension. — Nous rappelons dans notre livre *Douleurs mortelles* qu'un chirurgien portugais, Sousa Pereira, a proposé la novocaïnisation préalable pour fournir l'indication de la splanchnectomie comme méthode de traitement de l'hypertension. La méthode est logique, mais l'effet dure ce que dure l'anesthésie : deux ou trois heures.

L'alcoolisation, dont l'effet dure pendant deux mois et peut être répétée en série, nous paraît plus utile, non seulement comme épreuve préopératoire, mais comme méthode de guérison : *a*) dans les crises d'hypertension où une action rapide est urgente ; *b*) pour diminuer le risque opératoire.

Cas de Mme R. V. de M. (6 mai 1947) ; je relate ce cas parce que ses résultats furent impressionnants et parce que l'hypertension se compliquait de diabète pancréatique : femme âgée de soixante-dix ans ; son hypertension très élevée la menaçait d'hémorragies. Tension de 290 maxima, et de 220 minima qui, à

plusieurs reprises, s'était élevée dans des conditions alarmantes. Dans ces conditions, le 6 mai, nous l'avons fait entrer en clinique, nous l'avons préparée avec des calmants et, le jour suivant, nous lui fîmes le blocage splanchnique bilatéral à la hauteur de la première vertèbre lombaire. Nous avons obtenu une baisse remarquable de la tension qui est tombée à 130 maxima et 90 minima ; cette pression s'est maintenue, la glycosurie a disparu. Toutefois, apparut alors un syndrome asthénique transitoire, comparable à l'hypotension du mal d'Addison qui alarma la famille ; au bout de deux semaines, cette asthénie avait disparu et cette dame se trouvait en bonne santé.

Le professeur Félix Mandl, qui a une longue expérience de l'heureuse action du blocage du sympathique dans l'hypertension, a obtenu approximativement 40 p. 100 de résultats favorables. Bien que notre expérience soit moindre, nous avons obtenu un pourcentage plus élevé de succès que nous attribuons à notre technique personnelle (nous employons des doses plus fortes et nous répétons le blocage.

Il nous paraît opportun de rendre hommage au professeur Félix Mandl qui, sur ce terrain, a été un précurseur.

Hydronéphroses. — Le traitement par blocage anesthésique des splanchniques a été recommandé comme capable de soulager la souffrance dans cette maladie ; par la novocaïnisation-alcoolisation du splanchnique, nous obtenons des guérisons rapides et persistantes, sinon définitives.

Dysménorrhée. — Nous avons déjà 15 observations de résultats comparables à ceux obtenus avec l'opération de Cotte et nous insistons sur l'action trophique de l'opération.

Constipation chronique et atonies digestives. — Nous avons, là encore, obtenu des résultats très favorables. Dans un cas (Mme C. C. de R.) de constipation très ancienne, avec atonie digestive et importante dénutrition, le blocage a amélioré l'activité digestive, guéri la constipation. L'état général est maintenant très satisfaisant.

Technique. — Le malade doit être mis en position de décubitus abdominal. Lorsque nous recherchons des effets prolongés, nous injectons jusqu'à 10 c. c. d'alcool de chaque côté.

Dangers. — L'infiltration novocaïne-alcool dans les splanchniques est délicate et le malade doit être surveillé médicalement. Il faut éviter l'infiltration d'alcool dans les cordons postérieurs de la moelle, qui est suivie de douleurs pénibles. Si le malade accuse des paresthésies dans les membres inférieurs au cours de l'introduction de l'aiguille, il faut la retirer et changer la position ou choisir un autre endroit : la piqûre chez les personnes maigres est un peu plus délicate en raison de la faible épaisseur de l'atmosphère des splanchniques.

Les névralgies qui se produisent parfois peuvent être soignées avec des médicaments appropriés et par de la diathermie.

Etude physio-pathologique. — Le splanchnique règle les fonctions de la vie végétative, exerce une action motrice sur la fibre lisse avec un rythme physiologique opportun, dirige la sécrétion active des glandes, plus spécialement digestives, transmet quelques sensations, gouverne les mouvements du tube digestif et est l'organe défensif vigilant qui transmet la douleur viscérale. Il gouverne la circulation artérielle par les contractions vasculaires.

Il a des relations importantes avec la sphère psychique, tonifie et améliore son fonctionnement.

Le système sympathique a une véritable unité fonctionnelle et agit comme un être indépendant.

Pathologiquement, son irritation provoque des spasmes intenses et prolongés de la musculature, soit locale (sphincter d'Oddi, pylore, artère coronaire, etc.) soit très généralisée, comme dans certaines hypertensions. Dans d'autres occasions, il paralyse la contraction musculaire, provoquant des atonies, soit transitoires, soit prolongées (mégacôlon) ou rend vulnérables les tissus (ulcus rodens, certaines pancréatites, etc.).

Mes chers collègues, tels sont les faits importants, de valeur indiscutable que je soumets à votre appréciation avec le désir que vous expérimentiez vous-mêmes ces méthodes que je vous apporte comme un gage d'affection et d'amitié de la chirurgie mexicaine et américaine pour son Maître : la chirurgie d'Europe.

BIBLIOGRAPHIE

[1] Die Anwendungsbreite der paravertebralen injektion. Klinische Wochenschrift *F. Mandl.*, 1925, Viena.

[2] « Algias Esplanicas ». *Academia Mexicana de Cirugia*, 10 octobre 1944, Mexico.

[3] Delivery of copy and full information to Prof. *Max Thorek*, 15 octobre 1944, Chicago, 111.

[4] « Algias Abdominales Esplanicas ». *Cirugia y Cirujanos*, janvier 1945, Mexico.

[5] « Analgesia Abdominal prolongada y ampliada ». *Asociacion Paulista de Medicina y Sociedad de Cirugia de Sao Paulo*, novembre 1944, Brasil.

[6] « Algias Abdominales Esplacnicas ». *Journal of International College of Surgeons*, July-August 1945, Chicago, 111. Max Thorck Editor in Chief F. Mandl Associate Editor.

[7] « Dolores Mortales ». *Algias Espasmos y Distrofias Esplacnicas*, janvier 1947. Ed. Uteha, México.

[8] « Paravertebral Block ». *Phelix Mandl*, july 1947, Grune et Statton, New York, N. Y.

[9] « Sobre la Fisopatologia Quirurgia del Simpatico ». Session of — —, August 12, 1947. Imitation Note sent to Doctors Thorek and Mandl.

[10] Thorek Letter explaining : « As for myself, it is true that you gave me your paper when you were here in Chicago to be published in the Journal ». Your statment that Prof. Mandl was informed by me that you had submitted to me, as editor of the Journal, your work on alcoolisation for cancer in October of 1944, is not true. I never Communicated with Prof. Mandl on this matter, nor has he ever communicated with me on the subject ». Letter of Dr Thorek, 11 novembre 1947.

[11] Acceptance of explications and apology to Dr Mandl. Letter of Dr Lopez and formula of friendly and estanding.

[12] « Sobre la Fisiopatologia del Simpatico ». *Cirugia y Cirujanos*, octobre 1947, with official comentary of Dr Luis Carillo Azcarate that say : « Yo llamo energicamente la atencion de los Sres. Académicos sobre la actitud del Dr Thorek que provoca el escandal publicando trabajos que buscan estos choques ».

[13] Telegram from Dr Thorek to Dr Lopez : « I am shocked and resent that you permitted attack against me personnally in October issue Cirugia y Cirujanos demand immediate retraction and proper apologies for these insultin remarks, I consider myself stabbed in the back. » March, 5, 1948.

[14] Letter from Prof. Lopez to Dr Thorek : « Sucedio una desgracia (simple olvido de Ud. y deficiente distribucion del Journal que no recibia el Prof. Mandl) pero que tiene remedio ». March, 8, 1948.

[15] Actually good relations with Dr Mandl and I wish cultivate. Relations with Thorek suspend for not received answer to the letter.

ÉLECTION D'UNE COMMISSION CHARGÉE DE L'EXAMEN DES TITRES DES CANDIDATS A LA PLACE DE MEMBRE TITULAIRE

MM. Gueullette, Funck-Brentano, Redon, Sylvain Blondin, Merle d'Aubigné.

Le Secrétaire annuel : Pierre Oudard.

Le Gérant : G. Masson.

Dépôt légal. — 1948. — 2e trimestre. — Numéro d'ordre 710. — *Masson et Cie*, éditeurs, Paris.
Imprimé par l'Ancne Imprimerie de la Cour d'Appel, 1, rue Cassette, à Paris (France).

Séance du 21 Avril 1948.

Présidence de M. Louis Sauvé, *président.*

CORRESPONDANCE

Une lettre de M. Benedito Montenegro (Sao-Paulo), remerciant l'Académie de l'avoir élu Associé étranger.

Un travail de M. Jean Cheynel (Saint-Etienne) intitulé : *Des risques de l'entéro-anastomose pour occlusion intestinale* (*à propos d'une iléo-transversostomie salvatrice, à l'origine d'une occlusion secondaire*) est versé aux Archives de l'Académie sous le n° 488.

Des remerciements sont adressés à l'auteur.

A PROPOS DU PROCÈS-VERBAL

Rétrécissement de l'œsophage traité par résection,

par M. **Jean Baumann.**

Lors de ma dernière communication sur les risques de dilatation des rétrécissements œsophagiens, j'ai fait allusion aux possibilités nouvelles qu'offrait la chirurgie de l'œsophage dans leur traitement.

A ce propos, mon ami Lortat-Jacob, dont vous connaissez les belles réussites en chirurgie œsophagienne, m'a demandé de vous rapporter un cas de rétrécissement œsophagien de cause inconnue guéri par œsophagectomie.

Voici l'observation :

M. T..., cinquante-sept ans, présente depuis un mois une dysphagie progressive. Rétrécissement du tiers inférieur de l'œsophage visible sur les clichés radiographiques. Œsophagoscopie (Dr Soulas). A 28 centimètres des arcades dentaires, existence d'un rétrécissement cicatriciel sans zone ulcérée, permettant de faire une biopsie. La mère du malade étant morte de cancer de l'œsophage et celui-ci ne présentant aucun antécédent susceptible d'expliquer la lésion œsophagienne, on décide l'intervention chirurgicale.

Après gastrolyse par voie abdominale, une thoracotomie droite est pratiquée : on constate sur l'œsophage, l'existence d'une zone infiltrée avec quelques ganglions au contact, mais l'aspect n'est pas celui d'un cancer. Une œsophagotomie montre l'existence d'une desquamation de la muqueuse sur une zone limitée de la taille d'une pièce de un franc. Malgré le doute qui subsiste, résection de l'œsophage et anastomose œsophago-gastrique sous la crosse de l'azygos.

Guérison simple.

L'examen histologique (Dr Duperrat) a confirmé l'absence de cancer : la muqueuse est abrasée, la sous-muqueuse est le siège d'un infiltrat lymphocytaire et une fibrose rétractile envahit toute l'épaisseur de la paroi.

Cette observation constitue sans doute le premier cas français de résection de l'œsophage pour rétrécissement non néoplasique.

Publication périodique mensuelle.

RAPPORTS

Gangrène primitive totale des organes génitaux. Pénicilline. Guérison en quarante-deux jours,

par M. **Sarlin.**

Rapport de M. Louis Sauvé (1).

Le médecin capitaine Sarlin nous a envoyé, il y a près de deux ans, un travail très intéressant et qui le reste, malgré le retard de sa publication, qui m'incombe et dont je m'excuse.

Il s'agit d'un caporal chef de trente-deux ans, qui, à la suite de prodromes généraux pouvant faire penser à l'invasion d'une infection générale grippale, au bout de quatre jours (21 janvier 1946), a présenté un œdème de la presque totalité de la verge, et huit jours après des plaques de sphacèle sur le fourreau de la verge, qui gagnèrent rapidement le scrotum. A la période d'état, il existait une gangrène des trois quarts inférieurs de la totalité de la peau de la verge, avec énorme œdème du scrotum ; seul le prépuce est intact. Traitement sulfamidé.

Quinze jours après le début (le 4 février) sous anesthésie au protoxyde d'azote pur, M. Sarlin intervient. Il se comporte comme s'il s'agissait d'une infiltration première. Il incise largement verge et scrotum, puis tous les tissus gangréneux, ce qui dépouilla la totalité de la verge de ses téguments au niveau du prépuce. Large saupoudrage à la sulfaviagine.

Après l'opération, large pénicillinothérapie : immédiatement 100.000 unités par voie veineuse et toutes les quatre heures, 25.000 unités intramusculaires. En plus, sérum antigangréneux.

La guérison marche rapidement : quatre semaines après l'hospitalisation, tous les tissus sont décapés, et le 5 mars, M. Sarlin peut tenter une suture large des téguments au scrotum et à la verge. Celle-ci s'épidermise rapidement et, le 15 mars, l'épidermisation est complète. Les érections se font sans gêne et sans douleurs, à la grande satisfaction du malade, qui part quelques jours après en convalescence avec toute sa jeunesse, si je puis dire, retrouvée.

Cette observation est remarquable à bien des points de vue. Tout d'abord, la gangrène primitive des bourses n'est pas observation courante. Ensuite, et surtout, dans les cas relatés jusqu'ici, jamais la guérison anatomique et clinique n'avait été aussi rapide. Cet heureux résultat est dû à la conduite hardie de M. Sarlin, et aussi à la pénicillinothérapie.

La suture secondaire tentée par celui-ci, cinq semaines après l'entrée du malade à l'hôpital, peut à certains sembler bien précoce ; il convient, au contraire, d'en féliciter M. Sarlin qui, grâce à la pénicillinothérapie, a pu la tenter et la réussir. C'eût été folie de l'entreprendre il y a dix ans ; c'est maintenant pleinement justifié de le faire. L'observation de M. Sarlin le prouve péremptoirement.

Je vous propose, Messieurs, de remercier M. Sarlin, de verser son travail aux archives (n° 486), et de vous souvenir, au moment venu, de cet habile chirurgien.

Contention simple par emboîtement des fragments après réduction opératoire des fractures diaphysaires,

par M. **Cosacesco** (de Bucarest).

Rapport de M. G. Menegaux.

M. Cosacesco, (de Bucarest), m'a adressé un court travail où il préconise, pour le traitement des fractures diaphysaires, de faire une réduction sanglante, de préparer une sorte de tenon sur chaque fragment, d'emboîter chaque tenon

(1) Rapport fait à la séance du 14 avril.

dans le canal médullaire de l'autre fragment et de maintenir cet emboîtement par un appareil plâtré jusqu'à la consolidation.

Cette technique est voisine de celle qu'utilisent souvent de nombreux chirurgiens qui font une résection sanglante pure et simple en se fiant à l'engrènement des aspérités osseuses pour réaliser une contention suffisante. Mais l'originalité du procédé qui nous est proposé aujourd'hui réside dans la préparation de tenons sur chaque fragment, tenons qui vont s'emboîter dans la cavité médullaire de l'autre, et dans l'utilisation systématique de ce procédé pour toutes les variétés de fractures diaphysaires, qu'elles soient transversales, obliques ou spiroïdes.

La technique utilisée par M. Cosacesco est des plus simples. Abord large de la fracture, toilette du foyer, taille à la pince-gouge ou à la petite scie alternative de tenons pyramidaux de diamètre inférieur à celui de la cavité médullaire ; puis, par traction ou mise en angle, pénétration réciproque des fragments qui s'emboitent spontanément.

Les *avantages* de cette technique simple sont évidemment de supprimer tout matériel métallique extra- ou intra-osseux, et d'empêcher tout déplacement secondaire des fragments. Ceux-ci restent constamment solidaires grâce à leur emboitement et on peut rétablir l'axe du membre pendant la pose du plâtre sans risquer de voir les extrémités osseuses perdre leur contact.

Elle a pourtant des *défauts*, qui sont d'ailleurs reconnus par M. Cosacesco. La réduction n'est jamais parfaite en effet, puisqu'il y a obligatoirement déplacement léger des fragments l'un par rapport à l'autre de l'épaisseur d'une corticale et aussi raccourcissement minime du fait de la pénétration que réclame l'emboîtement. Mais l'inconvénient majeur de la méthode est la possibilité d'angulation secondaire dans le plâtre lorsque celui-ci devient trop large.

Quoiqu'il en soit, M. Cosacesco dit avoir actuellement complètement abandonné tous les autres procédés sanglants au profit de l'emboîtement, particulièrement chez les enfants et les adolescents. Il joint à son travail les radiographies de ses dix derniers opérés ; elles montrent des réductions et des consolidations aussi correctes que celles que l'on peut obtenir par la méthode orthopédique.

Personnellement, je pense qu'il y a là un procédé intéressant, supérieur en tous cas à l'engrènement pur et simple qui n'est pas toujours possible et qui est de plus généralement précaire. Mais je ne l'emploierai que comme méthode d'exception et je ne crois pas bien fondé de le préconiser systématiquement. Il me semble en effet que lorsqu'on a décidé d'aborder chirurgicalement un foyer de fracture, on a le devoir de chercher une réduction impeccable et une fixité parfaite des fragments, ce qu'on ne peut obtenir que par une prothèse perdue, vis et plaque, fils, clou de Kuntscher. Les travaux récents ont surabondamment prouvé que les ostéosynthèses métalliques étaient bien tolérées à la double condition d'un montage mécanique parfait et de l'utilisation d'un matériel atoxique.

Je vous propose de remercier M. Cosacesco de nous avoir adressé ce travail et de déposer celui-ci à nos archives (n° 487).

Deux cas de péritonite primitive à entérocoque,

par MM. **A. Nana** et **C. Mircioiu.**

Rapport de M. P. Moulonguet.

Nous avons l'honneur de vous présenter 2 cas de péritonite primitive à entérocoque, les seuls rencontrés dans la casuistique de la Clinique chirurgicale de Cluj, durant les vingt-cinq dernières années.

Observation I. — La jeune fille L. (A), âgée de dix-neuf ans, entre dans le service de notre clinique le 4 avril 1945 pour de grandes douleurs abdominales, vomissements et état général mauvais.

Depuis deux jours la malade éprouve des douleurs à caractère de coliques, plus marquées dans la fosse iliaque droite, d'où elles s'irradient à tout l'abdomen. Ces phénomènes semblent s'amender à la suite de la diète hydrique et des compresses d alcool appliquées sur la région appendiculaire.

Cependant, les douleurs s'accroissent le jour suivant ; elles deviennent d'une violence extrême, s'accompagnant de vomissements bilieux et de selles diarrhéiques de très mauvaise odeur. La température est à 38° C C est avec ces phénomènes qu'elle entre dans le service de la Clinique chirurgicale.

A son entrée, l'état général de la malade est mauvais ; elle a l'air fatiguée, est pâle, les yeux enfoncés dans les orbites, les lèvres cyanotiques, signes qui impriment à son facies un aspect péritonéal.

L'abdomen est ballonné et augmenté de volume, avec sonorité en tous les points à la percussion. Il présente une sensibilité diffuse à la pression, plus marquée dans la région de la fosse iliaque droite, avec cependant une souplesse relative de la paroi abdominale.

Les organes génitaux externes, légèrement congestionnés, présentent une légère sécrétion séro-sanguinolente.

Au toucher vaginal, le cul-de-sac de Douglas se montre extrêmement sensible, sans toutefois bomber. Utérus et annexes libres.

Température, 39°2 C. Pouls petit, hypotensif, battant à 120. Leucocytose, 16.000. Urines sans éléments pathologiques.

Un examen rapide sous l'écran radioscopique montre des images de dilatations intestinales sans niveaux liquides et sans pneumo-péritoine.

En présence de ce tableau clinique, sans pouvoir porter un diagnostic précis, cependant hésitant entre une appendicite aiguë, une péritonite pelvienne d'origine pelvienne ou une péritonite primitive pneumococcique, nous décidons d'intervenir d'urgence.

Nous pratiquons une incision paramédiane droite, sous anesthésie générale à l'éther. Après l'ouverture de la cavité péritonéale, la plaie opératoire est inondée par une sécrétion purulente, sans odeur, d un jaune pâle. Les anses intestinales congestionnées et hyperémiées sur toute leur surface, sont recouvertes par places de fausses membranes. L'appendice, qui se montre dans la plaie également congestionné et partiellement enveloppé d'une couche de fibrine, présente au niveau de son extrémité un point nécrotique, à cause duquel il est rapidement extirpé.

Afin d éviter les manœuvres inutiles et le traumatisme des anses intestinales, nous renonçons à d'autres explorations. Le drainage du Douglas et de l'espace latéro-colique donne issue à une quantité considérable de liquide, à aspect nettement purulent, qui occupe toute la cavité péritonéale, sans aucune tendance à la limitation. La quantité de pus évacué sur la table d'opération peut être évaluée à plus de 500 c. c. Après l'application du drainage, la plaie est partiellement fermée en trois plans.

Cependant, un examen plus attentif de l'appendice, après extirpation, précise son intégrité et nous nous arrêtons au diagnostic de péritonite primitive. Ce diagnostic, que nous avons d'ailleurs soupçonné auparavant, est confirmé par le résultat de l'examen bactériologique de la sécrétion vaginale et du pus récolté de la cavité péritonéale, examen pratiqué à l'Institut d'Hygiène de Cluj. Sur les milieux de culture examinés en conditions aérobies et anaérobies, on constate, au bout de quarante-huit heures, la présence de l'entérocoque, tant dans la sécrétion utérine que dans la sécrétion vaginale, le premier jour en culture pure et le second jour avec une prépondérance évidente sur le reste de la flore microbienne. Sur les milieux de culture, ensemencés avec du pus récolté dans la cavité péritonéale, ont poussé des colonies pures d'entérocoques (Dr N. Maïer, Institut d'Hygiène, Cluj).

L'évolution post-opératoire est assez inquiétante les premiers jours. La malade présente des vomissements fréquents, la température et le pouls se maintiennent élevés. A ces symptômes vient se surajouter une diarrhée qui se maintient abondante, 7 à 8 selles par jour, avec menace de déshydratation de la malade.

Il est institué un traitement général énergique, consistant en transfusions de 100 c. c. de sang conservé, répétées tous les deux jours, et sulfamidothérapie massive (éleudron et soluseptazine), à côté de la médication tonicardiaque.

Au bout de six jours critiques, l'état de la malade s'améliore, les vomissements et la diarrhée cèdent, la température s'abaisse en lysis.

Le dixième jour, l'état général de la malade est bon ; température vespérale 37°3 C, pouls à 90. Le drainage est complètement supprimé.

Le quatorzième jour, la malade n'est plus fébrile, le pouls est à 80. La plaie commence à granuler. Trois semaines après l'intervention, la malade quitte le service guérie.

Obs. II. — Le second cas appartient à un malade, T... (P.), âgé de vingt-deux ans, entré dans le service de la Clinique chirurgicale de Cluj le 28 décembre 1946 pour des douleurs abdominales diffuses, nausées, température 38° C et état général mauvais.

La maladie actuelle a débuté environ cinq semaines auparavant, avec douleurs abdominales diffuses, plus marquées dans la fosse iliaque droite, à apparition irrégulière et intermittente, avec périodes d'accalmie durant jusqu'à dix jours. Ayant examiné le malade lors d'une de ces crises, nous portons le diagnostic d'appendicite. Le malade présente des troubles du transit et des alternatives de constipation et de diarrhée, dont il ne peut nous donner une description détaillée.

Trois jours auparavant, le malade fut pris brusquement de grandes douleurs dans la fosse iliaque droite, qui irradiaient dans tout l'abdomen, ainsi que dans la loge lombaire. Il présentait un état fébrile (38°5-39°), des nausées, des maux de tête et une sensation d'affaiblissement qui l'obligeaient à garder le lit. Comme ces phénomènes ne cédèrent pas aux traitements habituels, il entre dans le service de notre clinique.

A son entrée, le malade présente un état général légèrement altéré. Bien qu'il vienne à pied, il est pâle et doit marcher en s'aidant d'une canne.

L'abdomen est ballonné. A la palpation, on constate un empâtement diffus de la paroi abdominale, particulièrement dans sa moitié droite, sans qu'il s'agisse d'une contracture, et une sensibilité également diffuse, plus marquée dans la moitié droite.

Température, 38°3 C. Pouls à 98. Urines sans éléments pathologiques. Leucocytose, 12.500.

On intervient d'urgence, sous rachianesthésie, avec le diagnostic hésitant d'appendicite. On pratique l'incision de Mc Burney et après avoir sectionné les parties molles, avant même d'arriver au péritoine, on constate l'infiltration des couches anatomiques et des espaces supra-péritonéaux par un liquide laiteux, d'un blanc jaunâtre, épais, de consistance homogène.

A l'ouverture du péritoine, ce liquide laiteux inonde la plaie, en s'écoulant en grande quantité. Les anses intestinales qui apparaissent dans la plaie sont congestionnées. Aussi bien l'appendice que le cæcum, qui d'ailleurs ne présentent aucun signe d'inflammation, flottent sur ce liquide laiteux, sans odeur, qui infiltre le péritoine sur les deux faces de la racine de l'intestin et du mésentère. en formations présentant l'aspect des feuilles de fougère. On draine le Douglas et l'espace latéro-colique, laissant l'appendice en place.

A défaut d'un diagnostic précis et ignorant la cause de cette péritonite, nous pratiquons une laparotomie médiane supra- et sous-ombilicale, dépassant l'ombilic de quelques centimètres en haut et en bas, en vue d'une meilleure exploration. Nous explorons l'estomac, le duodénum, le pancréas et la région hépato-vésiculaire. En dehors d'une légère congestion péritonéale, il n'y a aucune modification pathologique visible de ces organes. Même liquide à l'étage abdominal supérieur, ainsi que dans la petite cavité épiploïque, même infiltration laiteuse des organes de l'étage abdominal supérieur. Comme ce liquide semble abonder dans la loge sous-hépatique, nous drainons celle-ci à l'aide d'un tube et d'une mèche, après quoi nous fermons la cavité péritonéale. En raison de cet aspect singulier du liquide, qui avait toutes les apparences du chyle, nous portons, seulement d'après l'impression, le diagnostic de péritonite chyleuse généralisée.

Cependant, l'examen bactériologique, pratiqué à l'Institut d'Hygiène de Cluj (Dr Valeanu), modifie notre diagnostic, puisque la mise en culture du liquide envoyé a révélé la présence de l'entérocoque en culture pure. L'analyse du liquide permet de constater une réaction positive aux albumines et à la burette. Chlorure de sodium, 7 p. 1.000 ; pas de cholestérine (Dr I. Galea).

Après une évolution post-opératoire dramatique, dominée dans sa première partie par des phénomènes péritonéaux graves (hoquet, diarrhée, état d'intoxication) et dans la seconde partie par des phénomènes pulmonaires qui ont culminé en deux crises de congestion pulmonaire pour la guérison desquelles, à côté de la médication habituelle, on a eu recours aux sulfamides et à la pénicilline, le malade quitte le service guéri, un mois et demi après l'intervention.

Les deux cas que nous venons de rapporter fortifient le cadre symptomatologique des péritonites primitives à entérocoque.

On ne peut leur contester la qualité de péritonite primitive, comme c'est le cas de quelques observations de péritonite publiées où l'entérocoque a été démontré par l'examen bactériologique : les observations de de Vel et Gowin

et de Mondor, où la péritonite est causée par une perforation du tractus digestif ; celles de Bertram et Boehm et de Peters consécutives à une lésion phlegmoneuse de l'intestin grêle ; celles de Loubat et Desqueyroux, de Decoulx et Patoir consécutives à une rupture d'adénite mésentérique suppurée ; celles encore compliquant une cirrhose avec ascite (Dumitresco, Manté et Olivesco).

Ces observations écartées, qui doivent être mises évidemment en dehors du problème qui nous occupe, quels sont les signes de la péritonite primitive à entérocoque ? Nos cas, avec celui de Bréchot (Acad. de Chir., 8 mai 1935), sont des exemples de péritonite aiguë. Celui de Moulonguet (Soc. Anatomique, 1919) concernait une péritonite traînante subaiguë.

La péritonite primitive aiguë à entérocoque paraît se caractériser par un début brusque, de la fièvre, une leucocytose élevée, de la distension abdominale avec sensibilité pariétale, mais *sans défense musculaire nette à la palpation.*

Les *signes intestinaux* sont à retenir particulièrement. Dans la seconde observation, il y a des antécédents entéritiques : après cinq semaines de troubles gastro-intestinaux marqués par des alternatives de diarrhée et de constipation, la péritonite est survenue. Pendant son évolution la diarrhée n'a pas été au premier plan, mais, après l'intervention, les deux cas ont présenté des diarrhées profuses très tenaces qui n'ont cédé qu'à la deuxième semaine de traitement.

Au point de vue des caractères spécifiques d'une infection à entérocoque, en dehors des preuves fournies par l'examen de laboratoire pratiqué à l'Institut d'Hygiène Pasteur de Cluj (Dr Maier, Dr Valeanu), qui a mis en évidence la présence de l'entérocoque en culture pure :

Dans le premier cas, la présence de l'entérocoque, tant dans la sécrétion utérine que dans la sécrétion vaginale, fait écarter la possibilité d'une infection descendante gastro-intestinale, en nous orientant vers la possibilité d'une infection ascendante trans-vagino-utérine. C'est là une voie d'infection dont on doit tenir compte chez les femmes, tout comme dans la péritonite à pneumocoque.

Quant aux découvertes faites sur la table d'opération, on a trouvé, dans les deux cas, une grande quantité de pus, sans odeur, d'un blanc jaunâtre. Dans le deuxième cas, comme dans les cas mentionnés par les auteurs allemands, l'aspect du pus était absolument caractéristique : *laiteux*, homogène, épais, sans odeur, infiltrant tous les tissus et ne ressemblant ni au pus jaune verdâtre pneumococcique, ni au pus gris sale polymicrobien des perforations abdominales. Cet aspect du liquide nous a conduits à penser, jusqu'au verdict du laboratoire, à la possibilité d'une péritonite chyleuse. Dans l'observation de Moulonguet, l'aspect de l'épanchement était celui d'une ascite trouble. La congestion des anses intestinales, dont la séreuse a perdu en quelque sorte son brillant, a constitué, dans ces cas de péritonite, l'une des caractéristiques découvertes lors de l'intervention.

Dans les péritonites à entérocoque, comme dans toutes les péritonites primitives, le traitement est déterminé par la question suivante : est-ce qu'on intervient dans une péritonite qui ne présente pas de lésions organiques, ou bien est-ce qu'on s'abstient dans une péritonite qui pourrait être la conséquence d'une perforation. Cette question est tranchée, à la Clinique chirurgicale de Cluj, comme par M. Bréchot, par l'intervention opératoire. En effet, la conduite adoptée par notre clinique dans ces péritonites primitives (pneumococciques, streptococciques, entérococciques, etc.), c'est la laparotomie, avec exploration délicate de la cavité, sans appendicectomie, et avec drainage de l'espace latéro-colique et du Douglas. Une longue expérience exclut à notre clinique les discussions sur la question s'il faut, oui ou non, appliquer le drainage.

Dans le premier cas, contrairement à la conduite habituelle, nous avons pratiqué l'appendicectomie, parce que nous avions l'impression que l'appendice présentait des altérations anatomo-pathologiques plus graves et qu'il aurait pu constituer, en raison de ces altérations, la cause de la péritonite. Cependant, un

examen minutieux de l'appendice, après extirpation, a montré qu'il était indemne. Dans le deuxième cas, en raison du tableau singulier, nous avons pratiqué une laparotomie plus large, en vue d'une exploration plus minutieuse et avons même drainé la loge sous-hépatique. Ce fait que les deux cas ont guéri, prouve la justesse de notre conduite.

Les guérisons que nous avons obtenues ne démentent pas le pronostic grave de ces péritonites. En dehors de l'intervention opératoire, un traitement énergique, par sulfamides et pénicilline, a accompagné chaque phase de l'évolution.

Nous affirmions, au début, que ces deux cas fortifient le cadre symptomatologiques des péritonites à entérocoque. Il est vrai que de deux cas cliniques on ne peut tirer des conclusions. Néanmoins, l'apport de ces cas, s'ajoutant à ceux encore bien peu nombreux rencontrés dans la littérature, nous fait soutenir que l'existence de la péritonite à entérocoque est une réalité et que la présence d'un chapitre de pathologie spécial, concernant cette question, est absolument fondée, confirmant de cette manière les affirmations du professeur Mondor.

(*Clinique chirurgicale de la Faculté de Médecine de l'Université « Regele Ferdinand I » Cluj, Roumanie.* Directeur : professeur Al. Pop.)

Je pense que je vous ai intéressé par la lecture du beau travail de MM. Nana et Mircioiu. J'avoue que je n'ai rien à ajouter. Il me paraît très complet dans l'état actuel de cette question des péritonites à entérocoque, dont le dossier, comme le dit Mondor, est encore fort mince.

Les deux observations roumaines sont donc d'un appoint précieux et je vous demande de les publier *in extenso*. Je suis sûr d'être votre interprète en remerciant nos collègues de Cluj de nous les avoir envoyées et en les félicitant de leurs succès.

DISCUSSION EN COURS

Les problèmes psychosomatiques en chirurgie générale,

par MM. **Padovani** et **Bachet**.

Tout autant que dans les autres domaines, le chirurgien est amené, en chirurgie orthopédique et réparatrice, à tenir le plus grand compte des réactions psychiques du sujet. Ce faisant il pourra faire bénéficier au maximum le malade des ressources de la chirurgie. Faute d'y songer, il demeure exposé à supporter de graves déboires.

Pour illustrer ce point de vue nous voudrions relater quelques exemples particulièrement démonstratifs.

Dans un premier ordre d'idées, nous envisagerons les cas où un acte opératoire peut contribuer à l'évolution favorable d'une psychose antérieure, où, en somme, la chirurgie vient en aide à la psychothérapie.

Nous pouvons citer le cas de Mme P..., âgée de soixante-cinq ans, qui présenta une fracture transcervicale du fémur droit. Elle fut opérée au bout de quelques jours, le 26 février 1945, par enclouage au clou de Smith Petersen par voie extra-articulaire. La réduction était exacte et le clou en bonne position. L'immobilisation au lit fut maintenue pendant quatre mois. Les premières tentatives de marche permirent de croire à une consolidation normale. Mais des douleurs de plus en plus vives firent leur apparition et l'impotence fonctionnelle fut bientôt complète. Une radiographie montra une séparation des fragments et un déplacement du clou. Le diagnostic de pseudarthrose ne faisant aucun doute, se posait le problème de la thérapeutique à appliquer.

Or cette malade présentait de graves troubles psychiques. Elle avait déjà été examinée pour des manifestations mélancoliques et hypochondriaques dès avant son accident. Celui-ci renforça ces tendances et au cours de son séjour au lit, l'état psychique s'aggrava rapidement (crises de larmes, refus d'alimentation, tentative de suicide). Une légère amélioration fut observée lors des premiers essais de marche qui permettaient à la malade l'espoir d'une reprise prochaine d'une vie normale. Mais bientôt, devant l'impotence progressive, l'état mental s'aggrava. La malade devint irritable, agressive, les idées hypochondriaques furent de plus en plus manifestes. Devant la gravité de la psychose, sur la demande pressante de son médecin, l'un de nous accepta de tenter la cure de la pseudarthrose tout en manifestant, avouons-le, assez peu d'enthousiasme. Une résection arthroplastique fut pratiquée le 24 avril 1946. Après une immobilisation plâtrée de vingt jours la mobilisation articulaire fut commencée. La marche fut reprise vers le quarante-cinquième jour. Les débuts furent un peu pénibles car il était difficile de faire admettre à la malade qu'elle put guérir un jour. Cependant, à force de soins et de persuasion, des progrès furent enfin enregistrés. Actuellement la malade marche avec une canne et peut faire 800 mètres sans trop de fatigue. Elle monte et descend deux étages. Son état mental, sans être normal, est nettement amélioré sans qu'aucun traitement de choc ait été appliqué, en dehors de l'acte opératoire, et il est hors de doute que la récupération d'une marche, sinon normale, tout au moins satisfaisante, ait puissamment contribué à ce résultat.

Dans un second ordre d'idées nous envisagerons les cas où la psychose, loin d'être améliorée par un acte opératoire, a été aggravée ou entretenue par celui-ci.

La première observation concerne une malade que nous avons examinée dans son service, grâce à l'obligeance de M. le professeur Fey.

Mlle A... (Paulette), âgée de vingt-quatre ans, avait été adressée à la Clinique urologique de l'hôpital Cochin pour y recevoir les soins nécessités par une cystostomie.

On apprend, en interrogeant la malade, que le début des accidents remonte à l'âge de quinze ans et demi. Elle aurait alors présenté une pleurésie, qui a motivé son envoi en sanatorium. Une recherche de bacilles de Koch, aurait, toujours aux dires de la malade, été positive. Peu après serait apparue une gêne dans la jambe gauche. A cette époque on a déjà pratiqué une ponction lombaire et un examen neurologique.

Quelques mois plus tard l'attention a été attirée sur une malformation vertébrale sur la nature de laquelle nous reviendrons. En 1940, époque de l'exode, le sanatorium est évacué. Les troubles moteurs qui n'existaient que du côté gauche deviennent bilatéraux et s'accompagnent déjà de troubles urinaires. La malade subit une première greffe vertébrale et, trois mois plus tard, une seconde greffe. Puis elle est plâtrée et reste dans ce plâtre jusqu'en 1943. A cette époque des troubles urinaires amènent à mettre en place une sonde à demeure.

En avril 1943 on pratique une laminectomie pour, aux dires de la malade, évacuer un abcès. La paraplégie aurait été améliorée, les troubles moteurs ne persistant que du côté gauche. Mais, peu de temps après, la malade ayant été commotionnée, présenta de nouveau une paraplégie complète. En 1944 est faite une nouvelle laminectomie au cours de laquelle on aurait enlevé un greffon. En 1945, dans un sanatorium des Pyrénées, une cystostomie est pratiquée. En octobre 1946, bien que le diagnostic de paraplégie hystérique ait été porté par un éminent neurologue, on estime qu'il s'agit d'une association organo-pithiatique, et une nouvelle laminectomie a lieu, suivie d'une récupération partielle des mouvements de la jambe droite. En janvier 1947 un certain degré d'infection urinaire nécessite un examen urographique. A la suite de cet examen, la paraplégie redouble de rigidité et par intervalles se produisent de grandes crises de contractures en apparence très douloureuses.

A l'examen de la malade on ne peut manquer d'être frappé par une série de signes discordants. En particulier, il se produit des secousses cloniques nettement influencées par l'attention qu'on porte aux membres paralysés. Ces crises convulsives atteignent par moments le corps tout entier, le dos se recourbe, les membres supérieurs se raidissent en flexion, le visage prend un aspect dramatique, les yeux révulsés, les masséters contractés.

Chez cette malade, soi-disant paraplégique depuis plusieurs années, il n'existe aucune escarre. Les réflexes rotuliens et achilléens sont vifs, non polycinétiques, mais leur recherche déclenche des secousses convulsives. Le signe de Babinski est fortement positif. Des deux côtés le gros orteil présente une lente et ample extension, mais cette extension est véritablement fixée, persistant longtemps après qu'on a cessé de gratter la plante, se relâchant comme par un défaut d'attention du sujet et reprenant aussitôt son amplitude initiale.

La recherche des réflexes de défense, du phénomène du triple retrait, amène des réactions, mais absolument rien qui ressemble même de très loin au vrai phénomène du triple retrait. La recherche des clonus détermine une série de secousses de la cuisse jusqu'au pied, se rapprochant infiniment plus de mouvements spasmodiques intentionnels que du clonus vrai ; par contre, pas le moindre véritable clonus. Par ailleurs, on constate que, bien qu'étant très marquée des deux côtés, la contracture prédomine nettement aux membres gauches où elle tord le pied d'une manière qui ne rappelle en rien l'extension de la rigidité pyramidale.

Les troubles sensitifs paraissent très peu marqués ; l'élimination des urines se fait par la sonde de l'ouverture de la cystostomie.

Un tel tableau fait éliminer immédiatement une lésion pyramidale ainsi que toute autre lésion localisée et localisable anatomiquement du système nerveux.

Les radiographies montrent l'existence d'une scoliose dorsale d'ailleurs assez peu marquée et au niveau des arcs postérieurs les traces des nombreuses interventions. Il n'existe aucun signe de mal de Pott.

La malade fut alors traitée de la manière suivante ; isolée dans une chambre un peu plus silencieuse, elle y resta deux jours avant de subir un traitement par la chloralose suivant une technique très voisine de celle qu'a indiquée H. Baruk. Au sortir de ce sommeil elle put marcher ; la jambe droite avait récupéré ses fonctions normales ; seul persistait la contracture déformant la partie inférieure de la jambe gauche.

En somme, les troubles qui étaient apparus les derniers disparaissaient les premiers comme s'ils étaient fixés par un substratum moins solide et moins ancien. De même elle récupéra ses fonctions vésicales normales avant que la contracture du membre inférieur gauche ait complètement cédé. Celle-ci céda cependant. Trois semaines après le début du traitement la malade marchait normalement, avait repris conscience de sa sensibilité vésicale et la brèche de cystostomie avait été fermée.

La malade quitta assez rapidement le service. Par un sentiment de pudeur regrettable, mais compréhensible, favorisé d'ailleurs par l'ambiance de la salle commune d'un grand service et les réflexions des autres malades suscitées par une telle guérison, elle fut hostile aux examens psychologiques plus complets. Nous n'avons donc pas pu obtenir les causes profondes de la genèse de ces accidents qui entravèrent totalement l'activité sociale de cette malade entre quinze et vingt-quatre ans. La mythomanie érotique théâtrale dans laquelle il s'agit de simulateurs conscients ou presque conscients, paraît à éliminer ; il paraît beaucoup plus probable qu'il s'agissait d'un pithiatisme correspondant aux descriptions de Babinski et mettant en jeu des mécanismes éloignés de la conscience et qui ne l'affleurent qu'à peine, sous la dépendance de phénomènes émotifs conservés et devenus en quelque sorte monstrueux, néoplasiques. Retenons en particulier la facilité avec laquelle cette malade adoptait les conclusions que

cherchaient ceux qui l'examinaient, témoin le magnifique signe de Babinski que son inconscient la poussait à offrir à l'examen neurologique.

L'un de nous a observé deux autres cas de « greffes abusives », l'une dorsale, l'autre cervicale. Chez ces deux malades, la seule anomalie visible sur la radiographie était la présence du greffon. Ces malades déclaraient souffrir autant qu'avant l'intervention. Toutes deux furent adressées à notre collègue Mollaret. Nous manquons de renseignements sur la thérapeutique appliquée par lui, mais ces deux malades revinrent ultérieurement nous voir complètement débarrassés de leurs douleurs.

Nous croyons qu'il y a lieu de se montrer très prudent dans l'élaboration des indications thérapeutiques au cas de douleurs vertébrales *sine materia*. Il ne faudra jamais prendre une décision opératoire avant de s'être entouré de toutes garanties touchant l'état psychique de la malade.

A côté de ces exemples de pithiatisme (selon la description de Babinski) nous pouvons citer un cas concernant un mythomane véritable. L'un de nous avait été appelé comme chirurgien de garde auprès d'un malade qui, selon l'interne de garde, présentait une perforation d'ulcère gastrique. Ce sujet racontait avoir déjà subi deux interventions pour ulcère perforé. Il déclarait souffrir beaucoup, mais la notion de répétitions des interventions, l'aspect de la mimique qui n'évoquait pas exactement la douleur, l'inégalité de la contracture abdominale au cours de l'examen amena à poser le diagnostic de simulation et à refuser l'opération. Ce que voyant, le malade sortit aussitôt sur sa demande. On apprenait quelque temps plus tard que dans la même soirée il était, au cours d'une nouvelle hospitalisation, parvenu à ses fins et avait été opéré. L'intervention n'avait permis de découvrir aucune lésion. L'histoire de ce malade a été jadis rapportée par Banzet sous le titre : « Un cas d'hystérie chez l'homme ». En réalité il semble bien qu'il s'agissait d'un mythomane, simulateur conscient. Ce cas se rapproche de ceux rapportés déjà ici, notamment par M. le professeur Quénu. Il est regrettable que nous n'ayons pu procéder à l'examen psychanalytique de ce malade. Il nous eût peut être révélé l'émotion première provocatrice du syndrome de mythomanie. Nous ne pouvons ici étudier dans le détail le problème de cette origine. Nous tenons à signaler cependant le caractère sexuel des émotions provoquées par les interventions chirurgicales chez un certain nombre de sujets. En nous gardant de vouloir faire une assimilation psychanalytique trop rapide, ce qui serait certainement forcer les faits, il y a lieu de rapprocher les récits des voyageurs et des sociologues concernant les rites d'initiation de la puberté dans les peuplades primitives. Entre l'émotion que présentent la tribu entière et les patients pendant la longue série de rites qui précède la cérémonie et pendant la cérémonie elle-même d'une part, et l'émotion de certains déséquilibrés mythomanes qui subissent une intervention d'autre part, il semble bien exister quelque chose de commun.

Il est un dernier problème d'ordre psycho-somatique que nous serions heureux de poser ici, sans avoir d'ailleurs la prétention de le résoudre. C'est celui du rôle des centres cérébraux dans l'élaboration du syndrome douleur et des possibilités de la psychothérapie.

L'influence de l'activité psychique est indéniable et peut diminuer ou augmenter dans de grandes proportions l'intensité de la douleur en tant qu'objet de connaissance. Il nous est impossible de traiter ici la question dans tous ses détails, nous proposant de le faire dans un prochain travail :

Nous nous contenterons d'envisager très brièvement quelques résultats concernant la psychothérapie de la douleur, appliquée au cas particulier des douleurs des amputés.

On peut remarquer que l'exaltation de l'activité cérébrale est susceptible dans quelques cas d'amener la diminution ou la disparition de certaines douleurs. Pascal, absorbé dans la recherche de problèmes, oubliait complètement ses névralgies. De même, Leriche a récemment rapporté l'exemple de ce prédi-

cateur qui avait vu disparaître ses douleurs pendant toute la durée de son sermon. Mais, outre que de tels résultats ne sont pas constants, ils sont toujours très fugaces, ne dépassant pas la période d'attention soutenue. Néanmoins un effort de volonté limité peut suffire à arrêter certaines crises douloureuses et convulsives. Ainsi, dans une observation de David et Hecaen, l'occlusion et l'ouverture des paupières se montrait capable d'arrêter une crise convulsive douloureuse intense du moignon d'un amputé.

A l'opposé, il semble plus intéressant de chercher à réduire autant que possible l'activité cérébrale. Ceci a été obtenu par nous grâce à l'isolement strict et par la suggestion. Celle-ci peut parvenir à réaliser tantôt un sommeil complet tantôt un état de vacuité idéique avec signes cataleptiques. Des séances de suggestion (sur le détail desquelles nous manquons de précisions) suffisamment répétées, ont permis à notre Confrère suisse Froidevaux d'obtenir chez un amputé douloureux, après échec de radicotomies postérieures pratiquées par Guillaume, la disparition des douleurs. Cette guérison se maintenait au bout de plusieurs mois. L'un de nous a appliqué cette méthode à plusieurs amputés algiques. Chez un d'entre eux le résultat a été nul, mais le traitement avait été tenté de manière ambulatoire, sans isolement suffisant. Un second est sorti de l'hôpital entièrement soulagé, mais les douleurs sont réapparues peu après son retour dans le milieu familial. Un troisième a vu au bout de huit jours disparaître les douleurs et les secousses cloniques dont le moignon était le siège. Le résultat, au moment de la rédaction de ce travail, se maintient depuis plus d'un mois.

De tels résultats sont trop peu nombreux et trop récents pour qu'il soit possible d'en tirer une conclusion. Ils prouvent néanmoins qu'on est susceptible au moins temporairement d'agir par simple psychothérapie sur la douleur. Il est bien difficile de se représenter le mode d'action d'une telle thérapeutique. Tout se passe comme si l'annihilation volontaire de l'activité de certains centres cérébraux entrainait la mise au repos de centres voisins. Peut-être le sympathique, « cet admirable pont reliant le psychique à l'organique » (Froment) participe-t-il aussi à cette action ?

COMMUNICATIONS

Un artifice pour rendre plus efficace le plus simple et le plus sûr des procédés d'orchidopexie,

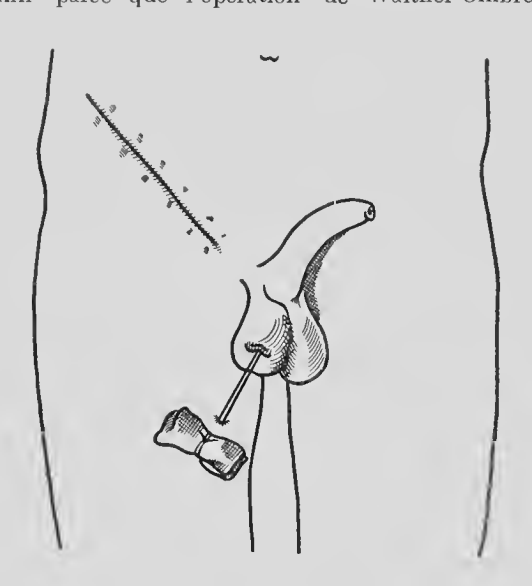
par M. **G. Rouhier.**

Tout le monde est d'accord pour reconnaître que les testicules en ectopie doivent être obligatoirement libérés et descendus avant l'éveil de la puberté. Mais il ne suffit pas toujours de libérer l'organe et d'allonger le cordon autant qu'il est possible de le faire, il faut encore fixer le testicule pour qu'il ne puisse remonter. Parmi les procédés de fixation, il en est un qui, peu à peu, semble avoir fait oublier tous les autres, c'est le procédé de Walther : fixation du testicule ectopique dans la bourse du côté opposé à travers la cloison élastique des bourses qui l'empêche de s'échapper. Ce procédé, que Walther a décrit dans un ensemble de publications entre 1904 et 1908, ici-même et au XIX[e] Congrès de chirurgie (1), a été mis au point et considérablement prefectionné par M. Ombré-

(1) Walther (Ch.). Orchidopexies. *Soc. de Chir.*, 1904, 318 ; 1906, 461 ; 1906, 1033. — Walther (Ch.). Procédé d'orchidopexie. 19[e] *Congrès de Chirurgie*, 1906, 759 ; Orchidopexies. *Soc. de Chir.*, 1907, 329 ; 1907, 557 ; 1908, 283. — Imbert (L.). Cure radicale de l'ectopie testiculaire (fixation à la cuisse). *Montpellier Médical*, 1902, 793-795.

danne, en sorte qu'il est le seul que l'on trouve actuellement décrit dans les précis et dans les traités les plus récents de technique chirurgicale. Je reconnais tous les services qu'a rendus ce procédé classique, actuellement si bien réglé et je ne suis d'ailleurs pas suspect de manquer d'intérêt pour les idées de Walther qui fut un de mes maîtres les plus aimés, un de ceux qui m'ont marqué d'une profonde empreinte.

Mais la fixation du testicule dans la bourse du côté opposé ne m'a jamais beaucoup satisfait, d'abord parce qu'il s'en faut qu'elle soit toujours facilement réalisable, lorsque le cordon reste trop bref, en dépit des manœuvres de libération et d'allongement, pour qu'il soit aisé de l'attirer du côté opposé ; puis, parce que mes préférences vont plutôt à la restauration de l'état normal qu'à l'inclusion des deux testicules dans une même bourse, si bien toléré que soit le résultat ; enfin parce que l'opération de Walther-Ombredanne nécessite



l'incision du scrotum et de la cloison, incisions d'hémostase parfois difficile et que l'hématome du scrotum est une complication redoutable et toujours possible.

Je préfère donc généralement, après libération du testicule et allongement du cordon suivant la technique classique, le descendre dans sa bourse individuelle soigneusement creusée avec le doigt et de le fixer par un fil trans-scrotal à la face interne de la cuisse. Ce procédé est si peu décrit dans nos livres, que la première fois que je l'ai employé, pour un enfant de dix ans, j'ai cru d'abord l'avoir inventé. Mais de vagues réminiscences m'ont arrêté dans cette agréable persuasion, j'ai fait quelques recherches bibliographiques et j'ai vu qu'il s'agissait tout bonnement du procédé d'Imbert, de Marseille, qui n'a pas dans notre pratique courante la place qu'il mérite.

Les premières fois, je me contentais de fixer à la cuisse les fils testiculaires avec de l'albuplaste, d'en vérifier l'état chaque jour et de les retendre au besoin. Puis je les ai passés à travers la peau de la cuisse et noués sur elle, mais cette disposition mérite une critique, c'est que les fils se détendent quand l'opéré rapproche les cuisses et se tendent trop fortement quand il les écarte. J'ai donc fait fabriquer par le menuisier de mon hôpital une cale en bois triangulaire dont le pourtour est creusé en gouttière et qui, convenablement garnie d'ouate, peut être placée entre la partie basse des cuisses immédiatement au-dessus des

genoux et maintenue par un bandage. Ainsi, la position des cuisses reste fixée pendant la semaine nécessaire, l'opéré ne peut ni se faire mal en les écartant, ni détendre les fils en les rapprochant, la traction sur le testicule reste constante pendant tout le temps jugé nécessaire.

Voici la façon dont je procède et la succession des temps opératoires :

Découverte et ouverture du trajet inguinal. Isolement du cordon et dégagement du testicule souvent fixé par de puissants trousseaux fibreux à l'épine pubienne. Section des brides fibreuses et du tractus vagino-péritonéal ou dissection du sac de la hernie souvent très adhérent et doublé d'épais trousseaux fibreux. Ces manœuvres permettent l'allongement maximum du cordon mais autant que possible sans sacrifier quoi que ce soit de la circulation artérielle ni de la circulation de retour. Creusement au doigt et élargissement soigneux de la bourse généralement rudimentaire et obstruée. Enfin, un crin solide est passé dans les débris de tissus toujours importants et solides que l'on trouve au-dessous du testicule et de l'épididyme et qui sont les ligaments qui fixaient le testicule dans sa position extopique, surtout à l'épine du pubis. Il faut prendre garde à rester au-dessous de l'anse épididyme-déférentielle sans la blesser. Ces fils sont passés d'autre part à travers le fond du scrotum et liés sur la peau de celui-ci, non dans la pensée de maintenir le testicule que le fond de la bourse suivrait dans son ascension, mais dans le but de constituer un ligament scrotal par adhérence au fond de la bourse, ligament scrotal qui s'oppose au bistournage spontané. Les chefs de ce crin sont gardés longs et passés 4 à 5 centimètres plus bas à travers la peau de la face antéro-interne de la cuisse et liés à nouveau sur cette peau, le bas des cuisses étant préalablement fixé et bandé dans la position optima sur la cale triangulaire que voici.

C'est ce petit artifice qui assure la continuité de l'amarrage à la peau de la cuisse et le maintien en permanence du testicule et du fond de la bourse correspondante en bonne position.

Au bout de huit jours, il suffit de couper le crin au niveau de la peau de la cuisse et au niveau de la peau des bourses pour l'enlever et le testicule n'a plus aucune tendance à remonter.

Dans tous les cas que j'ai opérés de cette manière depuis une quinzaine d'années, j'ai obtenu un résultat excellent.

Faut-il joindre à l'orchidopexie un traitement pré- ou post-opératoire par l'hormone gonodotrope ? Je pense qu'il en est rarement besoin.

Dès qu'il est remis en place le testicule se développe de lui-même de la manière la plus normale.

Les hormones peuvent agir efficacement sur un simple retard de migration, mais elles ne peuvent pas grand'chose sur un testicule accroché en ectopie par des trousseaux ligamentaires solides, tant que ces liens n'ont pas été détachés.

D'autre part le traitement par l'hormone gonadotrope ne doit être institué qu'avec la plus grande prudence car il n'est guère souhaitable, ni au point de vue physique ni au point de vue moral, de provoquer une puberté trop précoce. Nous avons tous le souvenir d'avoir vu dans nos classes de ces petits hommes précoces trop rapidement mûris parmi leurs camarades encore enfants et des désordres qui en étaient parfois la conséquence.

M. **Jacques Leveuf :** Le petit procédé indiqué par Rouhier est employé aujourd'hui un peu partout : dans mon service, en Angleterre, aux Etats-Unis, etc.

Il est d'ailleurs simple, pratique et efficace.

M. **Rouhier :** Il s'agit en effet d'un procédé qui *devrait* être banal, auquel j'ai seulement apporté un tout petit perfectionnement. Leveuf nous dit qu'il est couramment employé même en Amérique. J'en suis heureux, car il le mérite. Il n'en est pas moins vrai qu'il ne figure pas dans les livres de technique les

plus récents, qu'il n'y est ni figuré, ni décrit, ni même nommé. C'est cette anomalie qui motive ma communication. Si elle peut éviter à quelques-uns de nos compatriotes d'aller apprendre au loin un excellent procédé français, mon but sera atteint.

Leveuf, en sa qualité de professeur de Clinique chirurgicale infantile, est qualifié plus que personne pour introduire le procédé d'Imbert (de Marseille) dans les prochaines éditions des livres de technique courante. Je ne doute pas qu'il ne s'y emploie.

M. **Brocq** : Je voudrais dire un mot au sujet des hormones gonadotropes. Je ne suis pas tout à fait d'accord avec M. Rouhier sur ce point. Quand on a descendu un testicule il est peut-être bon de faire des hormones pour aider à sa reviviscence.

Je voudrais d'autre part demander si l'on voit fréquemment le cas suivant. J'ai, chez un enfant de neuf ans environ atteint d'ectopie double, descendu un testicule par le procédé d'Ombrédanne. Après un séjour au bord de la mer de deux à trois mois, le second testicule est descendu spontanément. Est-ce que le cas est fréquent ou relativement fréquent dans les services de chirurgie infantile ?

Syndrome douloureux de la fourche carotidienne,

par M. **Paul Truffert.**

Je viens soumettre à votre jugement l'observation suivante :

M. Ub..., trente-huit ans, m'est adressé par mon collègue Pierre (de Troyes) pour un curieux syndrome douloureux siégeant du côté gauche.

Il s'agit d'une douleur débutant au niveau de la fourche carotidienne gauche et irradiant dans la face et la région temporale gauche.

Cette douleur continue est exagérée par la moindre pression (même d'un cache-col), mais surtout dans l'effort. Le malade, que sa profession oblige à de nombreux déplacements à bicyclette, signale que la moindre côte déclenche une crise douloureuse telle qu'elle l'oblige à mettre pied à terre. De ce fait, M. Ub... a dû interrompre ses activités.

Fait prisonnier en 1940, M. Ub... a passé cinq ans en captivité. S'il a souffert des privations habituelles dans ce cas pendant toute cette période, il n'a été l'objet de sévices qu'une seule fois, au début, de sa captivité ; il aurait reçu un coup sur la région carotidienne gauche. Ce coup a été douloureux, mais n'a été suivi d'aucune manifestation immédiate. Je signale simplement le fait pour mémoire.

C'est, en effet, après son retour de captivité, lors de la reprise de son activité professionnelle, que le syndrome s'est manifesté.

L'état général du malade n'offre rien à signaler. A l'examen, on constate, dans la région de la bifurcation carotidienne, une voussure visible à jour frisant et pulsatile. A la palpation, les vaisseaux, qui semblent plus volumineux, sont largement dégagés du bord antérieur du sterno-mastoïdien. La palpation éveille de la sensibilité, la tuméfaction dure et fortement pulsatile donne une impression d'expansion, mais ne présente aucun thrill. A l'auscultation, seul est perçu le souffle systolique léger dû à la pression du sthétoscope.

Les pouls facial et temporal sont particulièrement marqués surtout par comparaison avec leurs symétriques, mais ils sont absolument synchrones du pouls radial.

Le reste de la région cervicale est absolument normale, surtout la bifurcation carotidienne droite ; on ne constate aucune modification du corps thyroïde ; il n'existe aucune adénopathie.

Ma première impression fut d'un début d'anévrysme de la bifurcation carotidienne gauche. Du point de vue thérapeutique, je demandai conseil à M. le professeur Leriche, auquel je dois faire hommage de l'excellent résultat de mon intervention.

Le malade entré dans mon service de l'hôpital Bon-Secours, je fis une infiltration de novocaïne autour de la fourche carotidienne. Cette infiltration amena avec la disparition de la sensibilité à la palpation, une diminution nette de la voussure et de la pulsatilité carotidienne et faciale. Cette sédation fut essentiellement temporaire.

Le 2 juin 1946, sous anesthésie locale, je fis une sympathectomie périfurcale avec résection du corpuscule carotidien selon la technique de Wilmoth et Leger.

Les vaisseaux avaient un volume normal mais leur extrême pulsatilité rendant l'intervention moins facile, je fis une infiltration novocaïnique de toute la gaine, particulièrement à la partie postérieure de la fourche carotidienne. Cette infiltration calma nettement l'extrême pulsatilité des vaisseaux. La sympathectomie terminée sur une hauteur de 2 centimètres environ au-dessus et au-dessous de la bifurcation, je pratiquai un manchonnage des vaisseaux sur toute la hauteur de la dénudation avec du *fascia lata*. Ce manchonnage est fait en redingote serrée et fixée au fil de lin fin. Les suites immédiates furent simples, le malade quitta l'hôpital le 7 juin. Il est amélioré nettement, mais cette amélioration s'est précisée dans le mois qui suivit et des nouvelles récentes du malade, reçues du Dr Pierre, me confirment sa guérison.

Telle est l'observation. Quels sont les commentaires qu'elle justifie ?

J'envisagerai successivement le point de vue pathogénique et le point de vue thérapeutique.

Le traumatisme invoqué par le malade peut-il être retenu ? Dans ce cas le syndrome relèverait d'une lésion de l'élément musculo-élastique de da Costa de la paroi artérielle. Bien que cette éventualité mérite d'être notée, je ne crois pas qu'elle doive être absolument retenue.

La topographie nettement artérielle des irradiations douloureuses, l'action sédative manifeste de l'injection de novocaïne dans la gaine, nous donnent à penser qu'il s'agit plutôt d'une atteinte du complexe vasculo-nerveux si riche autour de la fourche carodidienne. Si le traumatisme peut en être l'origine, je pense que l'hypothèse d'une névrite de carence mérite de retenir notre attention.

En effet, quelques mois après en juin 1947, j'ai observé un syndrome absolument identique chez une jeune fille de vingt-six ans, syndrome localisé également à gauche. Cette jeune fille d'aspect général déficient, est une domestique de ferme. Un corps thyroïde un peu volumineux m'a incité à faire un métabolisme basal. Celui-ci, +4,6 p. 100, est normal. Une injection de novocaïne péri-carotidienne ayant diminué la pulsatilité, j'ai pratiqué une sympathectomie péri-furcale suivie de manchonnage. Au cours de l'intervention, j'ai prélevé un ganglion situé en arrière sur la jugulaire. L'examen en a noté la nature purement inflammatoire. De même j'ai fait examiner des fragments de la gaine carotidienne. Aucune altération n'a été notée. Le résultat fut également excellent.

Enfin, en novembre dernier, j'ai examiné une jeune employée du Crédit Lyonnais qui m'était adressé par le Dr Milliez et qui présentait, elle aussi, du côté gauche, un syndrome identique mais atténué. La douleur était strictement localisée à la bifurcation carotidienne très pulsatile. Cette malade s'est refusée à tout traitement.

En rassemblant mes souvenirs, il m'est revenu à la mémoire d'avoir plusieurs fois noté cette pulsatilité particulière d'une bifurcation carotidienne. Chez aucun de ces malades je ne me souviens d'avoir noté d'irradiations artérielles aussi nettes que chez mes deux opérés.

Du point de vue thérapeutique, l'action de l'infiltration novocaïnique suivie, si elle se révèle insuffisante, de sympathectomie et de manchonnage aponévrotique de la fourche carotidienne paraît, ainsi que l'avait prévu M. Leriche, le traitement à conseiller dans les cas les plus accusés.

Mais dans les cas légers, j'ajouterais volontiers à l'infiltration novocaïnique un traitement de vitamine B_2 s'il y a eu carence, peut-être une radiothérapie légère si je soupçonnais une manifestation inflammatoire de la gaine périartérielle. En effet, et ce sera ma simple conclusion, il semble que ce syndrome soit lié à une affection de la gaine de la fourche péri-carotidienne et que la pulsatilité déterminée par l'irritation, entraîne de la douleur par distension brusque de la gaine.

Du point de vue de la localisation à gauche, le nombre restreint de mes observations ne permet aucune conclusion.

Tétanie parathyréoprive.
Considérations sur son traitement,

par M. **P. Truffert.**

La tétanie parathyréoprive a été l'objet de nombreuses études, du point de vue de son traitement.

La revue générale de Charbonnel (de Bordeaux) dans le *Journal de Chirurgie* de février 1925 aboutissait à la conclusion suivante : en présence de la difficulté à réaliser une opothérapie correcte et suffisante, il faut donner la préférence aux greffes, malgré l'inconstance et la variabilité des résultats. Leur action n'est que temporaire, mais il est facile de les renouveler à des échéances plus ou moins éloignées.

Depuis cette époque, de nombreuses observations sont venues confirmer ces conclusions, l'expérience a montré la supériorité des homogreffes et Wilmoth, au système parathyroïdien d'un cheval, a ajouté un fragment de corps thyroïde.

D'autres thérapeutiques ont été également publiées avec des résultats encourageants : calciothérapie seule ou associée à la parathyrone, à la vitamine D_2, le dihydrotachystérol ou A. T. 10. Ces traitements ont, semble-t-il, fait disparaître les crises mais leur action n'est également que temporaire, tout au moins dans les tétanies graves dont l'aboutissant peut-être mortel. Les succès publiés sont difficiles à apprécier, d'abord du fait de la durée limitée pendant laquelle le malade a été observé, et ensuite parce que l'intensité du syndrome d'insuffisance parathyroïdienne n'est le plus souvent pas noté.

L'inclusion d'os purum déconjonctivé, utilisé par Opel à Moscou, par Leriche, X. Yung et Hunot, à Strasbourg, semble avoir donné des résultats plus durables. mais que je crois également limités à la durée d'épuisement de la réserve calcique constituée par l'inclusion.

La multiplicité même des traitements proposés est la preuve qu'aucun d'eux ne semble avoir une efficacité absolue. Je ne viens donc pas vous apporter une thérapeutique d'efficience générale et certaine.

J'ai eu l'occasion de connaître l'observation d'une malade atteinte d'une tétanie parathyréoprive particulièrement rebelle. Cette observation s'étend sur sept années pendant lesquelles les différents traitements classiques ont été mis en œuvre. C'est de ce seul point de vue que j'ai cru intéressant de vous soumettre cette observation.

Il s'agit d'une jeune Hollandaise de trente-deux ans dont la collatéralité compte sur 4 frères et sœurs, 3 basedowiens dont deux ont été guéris médicalement, un a dû subir une thyroïdectomie.

Cette jeune fille dont le passé pathologique est assez chargé, a présenté dans son enfance : quatre fractures de membres ; à vingt ans, elle a été onze mois en préventorium. En 1938 (à vingt-trois ans) sont apparus les premiers troubles basedowiens : polypnée, palpitations, vertiges, migraines, tremblement ; le métabolisme basal passe de + 37 p. 100 le 10 août à + 85 p. 100 le 2 octobre.

Elle était à ce moment à l'hôpital de Bréda ; on lui fit une thyroïdectomie totale (m'a-t-elle dit), mais je n'ai eu aucune précision sur l'intervention.

Les suites furent normales et la malade en bonne santé jusqu'en 1940, où apparurent de l'asthénie, des crises de dyspnée, une sensation d'angoisse thoracique et des crampes dans le côté gauche. Ces sensations allèrent en s'accentuant, mais ce n'est que le 12 février 1941 qu'apparut la première crise de tétanie. Elle vint à ce moment en France, les crises se rapprochèrent ; de 3 à 4 crises par mois, elles arrivent à être quotidiennes en juin 1941 et encore plus fréquentes, dit-elle, de novembre 1941 à juin 1942.

Pendant la crise, la malade est consciente. Si la crise survient pendant le sommeil (cas le plus fréquent), la malade ne se réveille pas immédiatement. Au début, quelques soubresauts douloureux dans les muscles respiratoires et pectoraux (crampes), le pouls est accéléré. la malade angoissée ; puis les contractures apparaissent dans les membres : au menbre supérieur,

l'avant-bras en rotation externe est à demi-fléchi sur le bras, le poignet est en hyperextension, la main d'accoucheur est typique ; le membre inférieur est en extension, le pied à angle droit sur la jambe, les orteils en flexion. La face est convulsée, il y a du trismus et du spasme laryngé et respiratoire.

La crise est calmée ou atténuée par une injection intraveineuse de calcium.

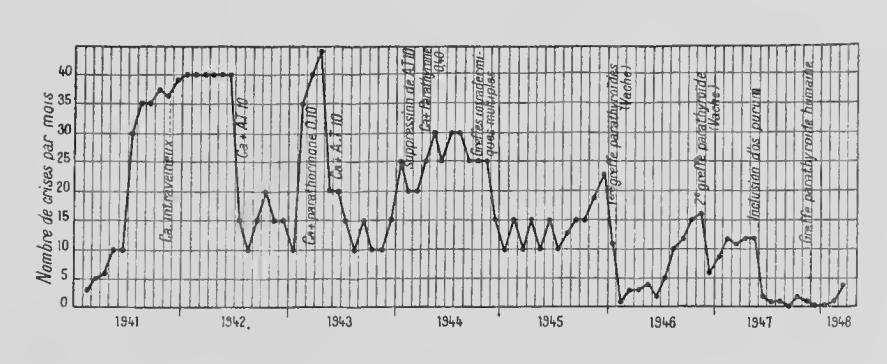
En période de calme : S. de Schwosteck est très accusé, une simple compression de l'avant-bras provoque la contracture de la main gauche.

Les réflexes tendineux et pupillaires sont normaux. C'est dans cet état qu'elle rentre à l'hôpital Bon-Secours en juin 1942 dans le service de mon regretté collègue Thomas qui l'examine avec Chavany.

Une calcémie faite à cette époque donne 0,078 p. 1.000. La malade est soumise à un traitement par A. T. 10 tout en continuant le calcium intraveineux.

Ce traitement, poursuivi jusqu'en janvier 1943, diminue les crises mais ne les supprime pas, la malade présente entre 10 et 20 crises par mois. La calcémie est remontée à 0,084 p. 1.000. En janvier 1943, l'A. T. 10 manquant, les crises reprennent leur intensité malgré un traitement de parathormone de 10 unités par semaine, puis de 20 unités.

En juillet 1943, on peut se procurer à nouveau de l'A. T. 10 qui, pendant quatre mois, ramènera les crises à 10 environ par mois, mais celles-ci se répèteront au rythme de 20 à 25,



malgré ce médicament qui, en février 1944, devint absolument introuvable. La calcémie, à ce moment, est redevenue normale, 0,091 p. 1.000. La parathormone, à la dose de 40 unités par jour, se montra d'une efficacité restreinte puisque la malade, jusqu'au mois d'octobre 1944, se stabilisera à un rythme d'une crise par jour environ.

En novembre 1944, la calcémie est montée à 0,143 p. 100 ; la phosphorémie à 0,123 p. 100 ; la cholestérolémie, 2,11 p. 100, mais les crises continuent avec la même fréquence.

En décembre 1944, un médecin étranger, appelé par sa famille, pratique dans une poche intradermique de la région lombaire une greffe de : un ovaire de brebis, une capsule surrénale de porc, un fragment d'hypophyse de bœuf, quatre parathyroïdes de bœuf.

A la suite de cette greffe, la malade voit ses crises disparaître, mais faire place à un syndrome très curieux : les crises sont remplacées par des frissons violents, une céphalée intense avec sensation d'éclatement du crâne, du délire, la face est vultueuse ; ces accès s'accompagnent de clochers thermiques impressionnants, ayant nécessité pour leur mesure un thermomètre spécial. La température atteignait 43°, 44°, et même une fois 45° (ce syndrome a été contrôlé par le Dr Thomas).

Cet état dura quelques jours, une dizaine environ, puis les crises réapparurent, au rythme d'une dizaine par mois jusqu'en octobre 1945 où elles accusent leur fréquence pour atteindre 23 en décembre 1945. La calcémie se maintenant à 0,091 p. 1.000, chiffre voisin de la normale.

En janvier 1946, alors que la malade avait présenté 7 crises de tétanie pendant les dix premiers jours, le Dr Thomas me demanda de faire une nouvelle greffe de parathyroïde. Le 11 janvier, j'inclus dans la gaine du droit du côté droit, quatre parathyroïdes de vache.

Voici comment j'opérai, grâce à l'amabilité de M. le Vétérinaire en chef des abattoirs de Vaugirard. Les parathyroïdes étaient prélevées aseptiquement sur un animal venant d'être abattu et étaient placées immédiatement dans un ballon de sérum stérile tiède à 38° et placé dans une marmite norvégienne. Celle-ci était sur-le-champ apportée à Bon-Secours et les parathyroïdes incluses sans délai dans un lit saupoudré d'exoseptoplix. Entre le moment où les greffes étaient prélevées et leur mise en place dans la gaine du droit, il s'était écoulé

à peine une heure. Je tiens à ajouter que la veille et le matin de la greffe, la malade reçut des injections de sérum antitétanique qui furent renouvelées pendant trois jours.

De février à juillet 1946, les crises diminuent considérablement : 1 seule en février, 3 ou 4 pendant les quatre mois suivants, puis à partir de juillet elles reprennent avec un rythme progressivement croissant ; 10 en août, 12 en septembre, 15 en octobre et 13 du 1er au 19 novembre, date à laquelle je pratiquai, dans les mêmes conditions, une nouvelle inclusion de 4 parathyroïdes de vache dans le droit du côté gauche.

Le résultat de cette seconde greffe fut moins manifeste, les crises s'établirent au rythme d'une dizaine par mois entre novembre 1946 et mai 1947. Cependant la calcémie était montée à 0,101, chiffre normal. Le 11 mai 1947, j'inclus dans la paroi du côté droit de l'os purum déconjonctivé réduit en fragments. Le résultat fut remarquable.

Si la malade eut 6 crises entre le 11 et le 31 mai, elle ne présentait que 2 crises en juin, une seule en juillet, une en août, aucune en septembre. Puis 2 en octobre. En août, alors qu'elle était en Hollande, une calcémie fut faite alors qu'on lui injectait de la parathyrone à dose que je n'ai pu savoir : Calcémie, 0.098 ; Phosphore, 0.123 ; Glycémie, 1.12.

En octobre, la malade éprouva un choc moral, elle réagit violemment, ainsi qu'il est habituel de le constater dans les insuffisances parathyroïdiennes : anxiété, crises de larmes, anorexie mentale. Au cours de cette crise psychique, dès que l'on sortait le bras de la malade de dessous la couverture, la main d'accoucheur se reproduisait immédiatement. Le signe de Schwosteck très très accusé.

Ayant l'occasion de faire à ce moment une hémithyroïdectomie chez une malade de même groupe sanguin (groupe A) que la jeune tétanique, je prélevai les deux paraphyroïdes du côté lobectomisé et les greffai immédiatement.

Depuis, la malade n'a plus eu de crises et elle présente un meilleur équilibre psychique. En particulier, l'anorexie mentale dont Decourt a signalé la fréquence dans l'hypoparathyroïdie a complètement disparu. La malade n'a plus présenté aucune crise.

Cette observation appelle quelques réflexions.

D'abord quelle est dans toute cette histoire de tétanie la part du psychisme ? Cette objection est essentiellement valable. La malade a été examinée à plusieurs reprises par le Dr Chavany. Il élimine toute psychopathie en dehors des troubles habituels du syndrome d'insuffisance parathyroïdienne, troubles sur lesquels J. Decourt a insisté récemment dans *La Semaine des Hôpitaux.*

« L'angoisse avec ses manifestations bruyantes : cris, pleurs, sanglots, claquements de dents, polypnée, soupirs ou grands mouvements respiratoires désordonnés », font partie du syndrome léger décrit par cet auteur.

L'anorexie mentale dont notre malade a présenté les signes, rentre également dans le syndrome. Je me crois autorisé à m'abriter derrière Chavany et Decourt pour éliminer une psychose pure.

Je tenais à fixer ce point avant de passer à l'analyse de l'observation du point de vue des résultats obtenus par les diverses thérapeutiques. Un autre point particulier est l'apparition tardive (un an après l'intervention) des accidents tétaniques. Bien que je n'aie pu avoir de précisions sur les modalités de l'intervention pratiquée, il semble probable que des ligatures d'artères thyroïdiennes ont déterminé une atrophie progressive des parathyroïdes. Il semble également que cette malade ait toujours présenté une déficience parathyroïdienne avec métabolisme calcique insuffisant, puisqu'on retrouve dans son enfance la notion de quatre fractures, ce qui paraît dénoter une fragilité particulière des os.

La malade a été en permanence soumise à une thérapeutique de calcium intraveineux. Ce traitement seul n'a donné aucun résultat puisque, alors qu'il était appliqué depuis cinq mois, la calcémie restait aux environs de 0,078 p. 1.000. Le nombre des accès de tétanie n'a cessé de se maintenir au taux de 40 et plus par mois.

L'adjonction d'A. T. 10 a provoqué une amélioration tout le temps que l'on a pu l'utiliser, mais il n'a pu que ramener le nombre des crises à une quinzaine par mois ; cette action favorable ne s'est maintenue que pendant six mois. Dès que l'A. T. 10 a fait défaut, le nombre des crises s'est aussitôt relevé nettement et cela à deux reprises. La calcémie était remontée à 0,084 p. 1.000. Le parathy-

rone adjoint au calcium ne s'est montré efficace qu'au taux de 40 unités par semaine, et encore, il a rarement amené le nombre de crises au-dessous de 30 par mois.

Les greffes multiples intra-dermiques ont eu une action dont le mécanisme, je l'avoue, m'échappe : l'hyperthermie ayant nécessité pour sa mesure un thermomètre spécial puisqu'elle atteignit par moments 44° à 44°7. Cette température a été contrôlée par le Dr Thomas, l'interne de service, ainsi que la religieuse hospitalière. Il m'est impossible de la récuser. La malade garde de cette période un souvenir effrayé ; cette sensation d'éclatement par chaleur lui laisse un souvenir horrible. Elle a d'ailleurs refusé de subir une nouvelle série de greffes.

Il est intéressant de noter que jamais la crise d'hyperthermie ne s'est accompagnée de crises tétaniques, et que, par contre, celles-ci ont reparu dans l'intervalle des crises. Celles-ci pendant neuf mois se sont maintenues à un taux d'une quinzaine par mois, mais, dans l'intervalle, les crises thermiques se répétaient, jamais inférieures à 40°, et la malade ne pouvait s'alimenter. Le début de la crise de tétanie s'accompagnait de rejet immédiat des aliments, d'où l'anorexie mentale. Puis, après neuf mois, avec la disparition des crises thermiques, la tétanie est reparue avec une fréquence croissante.

C'est alors que, par une technique classsique, simple et en m'entourant de toutes les précautions désirables, j'ai pratiqué une première greffe de parathyroïdes de vaches. Cette intervention n'a déterminé aucune réaction générale. La diminution des crises a été immédiate, mais elle est restée pendant quatre mois au taux de 3 à 4 par mois, puis ce taux s'est progressivement élevé pour atteindre 15 le neuvième mois après la greffe. Celle-ci fut renouvelée selon la même technique. S'il y eut diminution des crises, celles- ci se stabilisèrent dès le troisième mois au taux de 12 par mois.

C'est alors qu'une inclusion d'os purum amène la plus remarquable diminution des crises à 2-1- et même 0 pendant deux mois, puis une à deux.

La malade, dont la calcémie est remontée au taux normal de 0,091-0,143, conserve cependant une instabilité psychique marquée. Un ennui familial a déclenché une crise d'anorexie très caractéristique avec réapparition de la main de Trousseau. Chavany fut à ce moment formel pour l'attribuer à l'hypoparathyroïdie.

C'est pourquoi j'ai pratiqué une greffe de parathyroïdes humaines prélevées sur une malade du même groupe sanguin.

Le résultat en a été satisfaisant, depuis, aucune crise, mais surtout amélioration du psychisme, disparition de l'anorexie mentale ; la malade m'a même dit manger avec plaisir tout aliment qu'on lui présente, sans éprouver la moindre gêne. Elle a manifesté le désir de reprendre une occupation.

Je crois que l'intérêt de cette observation m'en fera pardonner le développement.

En effet, elle permet un certain nombre de conclusions sur le traitement de la tétanie parathyréoprive.

L'inclusion d'os purum conjonctivé s'est montrée la plus efficace pour le traitement de la crise de tétanie. Mais elle n'a pas supprimé les troubles mineurs de l'insuffisance parathyroïdienne. Ceux-ci n'ont cédé qu'à la greffe de parathyroïde humaine.

Je pense que les deux thérapeutiques doivent s'associer.

Pour contrôler la valeur de la thérapeutique, j'ai fait chez ma malade l'épreuve de l'hypocalcémie provoquée.

2 cm^3 d'œstradiol intra-musculaire déterminent chez l'individu normal une chute de calcémie qui dure deux heures, mais chez l'hypoparathyroïdienne, se prolonge vingt-quatre heures.

Chez ma malade, les chiffres de calcémie sont de 0,097 avant l'injection ; 0,098 une à deux heures après, puis remontent à 0,100 treize heures après, 0,099 vingt-quatre heures après. Cette réaction témoignerait. plutôt d'une hyperparathyroïdie.

Celle-ci se maintiendra tout le temps que la greffe aura son efficacité. Jusqu'ici, tous les traitements se sont montrés temporaires. Mais une inclusion d'os purum, une homo-greffe de parathyroïdes sont faciles à réaliser. Il n'y a donc aucun obstacle à les renouveler.

Je me promets de vous apporter la suite de cette observation, s'il se manifeste quelques troubles dans les mois suivants. J'a cherché à faire fabriquer des crayons de parathyrone pour inclusion intradermique, l'instabilité de la parathyrone à la stérilisation n'en permet pas la fabrication.

Tel était le texte de ma communication lorsque je me suis fait inscrire. Je puis dès maintenant la compléter.

En février, la malade a présenté deux crises.

Puis en mars, cinq crises.

Elle présente à nouveau l'anxiété prémonitoire des crises et déjà, depuis le 1er avril, elle a présenté 4 crises.

Je lui ai fait, le 19 avril, une nouvelle inclusion d'os purum.

M. **Delannoy** : J'ai été très intéressé par la communication de M. Truffert. Je voudrais lui signaler un moyen thérapeutique pour sa malade grave. C'est de greffer un adénome parathyroïdien prélevé au cours d'une maladie de Recklinghausen. Malheureusement, la difficulté est de se procurer cet adénome, car le Recklinghausen est rare

J'ai moi-même rapporté au Congrès de Chirurgie de 1945 un cas de myxœdème traité par 5 grammes de greffe de thyroïde basedowienne, avec des résultats excellents qui se maintiennent depuis trois ans. La malade a perdu 25 kilogrammes, les règles sont revenues et, à part un petit syndrome de Cushing, le myxœdème a disparu. Peycelon, de Lyon, a rapporté du reste une observation de tétanie parathyréoprive traitée par greffe d'adénome.

Les chances de succès paraissent plus grandes en greffant des tissus hyperactifs.

Séance du 28 Avril 1948.

Présidence de M. Louis Sauvé, *président.*

A PROPOS DU PROCÈS-VERBAL

Un nouveau procédé opératoire dans le traitement chirurgical de l'ectopie testiculaire,

par M. **Georges Küss.**

Dans notre dernière séance, mon ami Rouhier a rappelé « un artifice pour rendre plus efficace le plus simple et le plus sûr des procédés d'orchidopexie. »

Je ne suis pas partisan de la fixation du testicule abaissé par les procédés qui consistent à passer des fils, des catguts ou des caoutchoucs entre les enveloppes du testicule et la peau des cuisses ou du périnée. Je croyais ces procédés abandonnés. Ils peuvent ouvrir la voie à l'infection ; ils peuvent amener la nécrose secondaire de la glande, son atrophie aussi ; quand la traction n'est pas bien mesurée et réglée, par ischémie par élongation-torsion des éléments vasculaires du cordon.

Je veux simplement rappeler ici un procédé que j'emploie depuis 1920 avec succès, à mon entière satisfaction et à celle, plus importante, de mes opérés, procédé que m'ont vu employer les internes et assistants de mon service et ceux de mon maître Ombredanne et de notre collègue Albert Mouchet, notamment

Delahaye, Ill, Hartglas, Baudet, Lévy et Jacob qui m'ont aidé à opérer mes petits ectopiés. Mon élève Léon Salvan lui a consacré une excellente thèse à laquelle je renvoie ceux de nos collègues que cette question intéresse (1). Je me bornerai aujourd'hui à résumer ma technique opératoire, qui peut se décomposer en les dix temps suivants :

1° Incision cutanée analogue à celle de la cure radicale de la hernie inguinale, prolongée à sa partie supérieure et à sa partie inférieure, de façon à donner en haut, un large jour au niveau de la région profonde, pré-péritonéale de l'orifice interne du trajet inguinal, en bas un accès facile *dans* l'hémi-scrotum déshabité.

2° Découverte et ouverture du trajet inguinal avec section des fibres intercolumnaires souvent anormalement développées et fermant presque l'orifice externe du canal inguinal ; incision de la lame tendineuse du grand oblique parallèlement à ses fibres.

3° Création de la loge scrotale en suivant le ligament scrotal.

4° Libération du cordon (2) à sa formation pré-péritonéale et section entre une double ligature de l'artère funiculaire à la naissance de l'artère épigastrique. Auparavant ou ensuite libération des deux faisceaux crémactériens interne et externe sur les côtés du sac vaginal à coups de sonde cannelée.

5° Ouverture et retournement de la vaginale du côté ectopié ; le catgut qui borde sa tranche cruantée fixe cette tranche à la fibreuse du cordon. Les deux chefs de ce catgut chromé sont laissés longs sur la face interne du cordon.

6° Incision de la cloison des bourses au-dessus du testicule sain, à 1 centimètre au-dessous de la racine de la verge. Refoulement du testicule du côté opposé et de sa vaginale qui font hernie à travers la brèche de la cloison et que l'on voit se lever dans le champ opératoire. Ouverture de la vaginale, retournement de celle-ci. On borde sa tranche cruentée par un surjet au catgut chromé, comme précédemment, en la fixant à la fibreuse du cordon et on laisse les chefs longs à la face interne du cordon.

7° Les deux testicules sont rapprochés ; leur position est vérifiée, rectifiée si besoin est, de façon que les cordons ne fassent pas de tours de spire, que les testicules se regardent par leur face interne, les deux épididymes en position normale. Alors seulement, nous lions par un triple nœud l'un à l'autre les chefs de la suture fibro-vaginale droite aux chefs de la suture fibro-vaginale du côté opposé.

Les deux testicules sont alors appendus l'un à l'autre, non par une orchidopexie immédiate comme dans le procédé de Mauclaire, mais par l'intermédiaire de leurs cordons et en un point de ceux-ci dont la hauteur, la plus considérable possible, est seulement conditionnée par celle du retournement des vaginales. Les deux testicules sont ainsi solidarisés par leurs cordons comme deux fruits le seraient par leurs tiges, mais ils sont solidarisés par des éléments n'ayant aucune valeur trophique : vaginale et fibreuse. Nous nous sommes gardés de nuire à leur trophicité en ne touchant en quoi que ce soit à aucun des éléments du pédicule nourricier de la glande : artères, veines, nerfs et lymphatiques. Du mode de cette pexie funiculo-vagino-funiculo-vaginale, il résultera que les deux testicules remis en place et l'anastomose intercordonnale se situant au-dessous de la racine de la verge, à cheval sur la cloison, les deux testicules pendront librement chacun dans sa loge scrotale.

8° Replacement des testicules dans leurs loges respectives ; la brèche de la cloison est fermée par un catgut chromé faufilé en bourse que l'on resserre.

(1) Salvan (Léon). *Contribution à l'étude du traitement de l'ectopie testiculaire, procédé de Küss*, Paris, Arnette, 1925.

(2) Ce résumé de ma technique n'est qu'un schéma des temps opératoires. Je n'ai donc pu mettre l'accent sur l'importance majeure de certains de ces temps. Il est évident que la libération des éléments du cordon doit être poussée très loin. C'st là le temps principal, capital, qui, seul, permettra de « descendre » le testicule en ectopie iliaque. Obs. I. Thèse de Salvan.

9° Reconstitution des plans inguinaux ; fermeture du trajet inguinal.

10° Reconstitution des plans superficiels : *fascia abdominalis* et peau.

Salvan a donné, dans sa thèse, les résultats des 18 interventions par ce procédé que j'avais faites en 1925. J'ai opéré depuis en suivant la même technique, un assez grand nombre d'ectopiques avec les mêmes excellents résultats. C'est ce qui m'a incité à vous apporter ici ce résumé de ma technique opératoire.

RAPPORTS

A propos de 2.000 infiltrations du ganglion cervical supérieur,

par MM. **Regner, Leveau** et **Legrand.**

Rapport de M. Boppe.

Ayant eu à traiter un grand nombre de fractures au cours de la guerre, MM. Regner, Leveau et Legrand se sont efforcés d'accélérer les temps de consolidation osseuse et d'obtenir des cals de bonne qualité. Pour atteindre ce but, outre la mise en œuvre des techniques orthopédiques habituelles, ils ont cherché à activer ou à provoquer le processus physiologique de la régénération osseuse à la lumière des connaissances récemment acquises à ce sujet, pratiquement par l'infiltration du ganglion cervical supérieur.

Le disfonctionnement hypothalamo-hypophysaire fréquent en pathologie osseuse, la présence plusieurs fois constatée de calcifications supra-sellaires, de lésions hypothalamiques ou de modifications primitives des contours de la selle turcique dans certaines dystrophies osseuses, notamment dans la maladie de Paget, les ont poussés à rechercher un moyen d'action pratique et efficace sur ces centres.

Le ganglion cervical supérieur dont les travaux de Colin (Nancy) puis ceux de Roussy et Mosinger ont montré les connexions anatomo-physiologiques avec l'hypothalamus et l'hypophyse, leur a semblé être l'intermédiaire physiologique sur lequel on peut agir.

Je leur laisse maintenant la parole.

L'excitation ou la section physiologique ou chirurgicale étaient les 3 seuls moyens que nous avions à notre disposition.

Avant de passer à l'application thérapeutique nous avons réalisé quelques expérimentations animales, les lapins étant en ces heures difficiles les seuls animaux que nous ayons pu avoir à notre disposition.

Sous le contrôle d'une craniotomie large nous avons constaté après gangliectomie cervicale supérieure une vaso-dilatation hypothalamo-hypophysaire intense ainsi que Roussy l'avait déjà constaté chez le chien. Le territoire d'action du ganglion cervical supérieur nous faisait dès lors envisager une multitude de réactions physiologiques nées de la section ou de l'excitation du ganglion cervical supérieur et nous conduisit, sortant du problème pur de la régénération osseuse, à étendre le domaine de nos investigations au plan de la physiologie générale à la lumière de nos tentatives de consolidation osseuse accélérée.

Chez l'homme, 2.000 infiltrations novocaïniques du ganglion cervical supérieur réalisées soit dans le but que nous proposions primitivement, soit à des fins thérapeutiques diverses : paralysie faciale, troubles des règles, rhumatisme chronique déformant, nous ont amenés à quelques conclusions que nous avons cru intéressantes à signaler et qui relèvent de la technique, de la physiologie, des perspectives thérapeutiques.

L'infiltration est réalisée à l'aide d'une aiguille de 60 millimètres sur 6/10

à biseau court, permettant d'amener au contact du ganglion cervical supérieur 10 à 15 c. c. d'une solution de novocaïne à 1/200 sans adrénaline.

Le malade en position semi-assise, la tête en extension, le regard au zénith, on repère l'angle du maxillaire inférieur, l'aiguille enfoncée à 1 centimètre au-dessus et en arrière de celui-ci, c'est-à-dire à la hauteur de la 2e cervicale, vise le point symétrique ; après un trajet de 2 à 3 centimètres, elle atteint le corps vertébral, puis, changeant de direction, orientée en avant et en dedans elle est à nouveau enfoncée de 0 cent. 5, la novocaïne étant injectée en cette position après que l'on eut acquis la certitude de l'absence d'issue de sang ou de liquide céphalo-rachidien. La première éventualité se présente de temps à autre, il importe alors de déplacer légèrement son aiguille, la seconde étant un danger plus théorique que pratique que nous n'avons jamais rencontré au cours de 2.000 infiltrations.

Nous avons utilisé d'autres techniques, la voie antérieure pharyngée, la voie

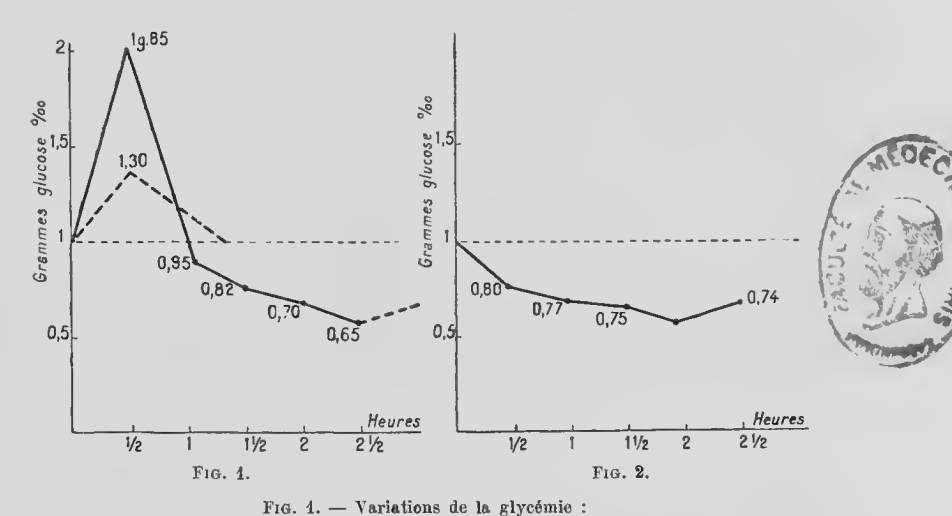


Fig. 1. Fig. 2.

Fig. 1. — Variations de la glycémie : après infiltration et ingestion de 50 grammes de glucose, ————; courbe normale, - - - - - -.

Fig. 2. — Variations de la glycémie après infiltration : Sous ingestion de glucose, ————; courbe normale, - - - - - -.

buccale. Celle que nous avons le plus souvent mise en œuvre est celle que nous avons décrite plus haut qui se rapproche d'ailleurs de la technique proposée par Orsoni (1) mais qui, plus antérieure, permet en utilisant une aiguille plus longue (100 millimètres) d'atteindre les deux ganglions par une seule piqûre.

Le test idéal de réussite de l'infiltration comporte plusieurs éléments dont les uns relèvent de *l'excitation* provoquée soit directement par l'aiguille soit indirectement par la distension que crée la novocaïne au tout début de l'infiltration. Ce sont : la céphalée fronto-orbitaire intense, en éclair et la mydriase homo-latérale transitoire.

Les autres relèvent de la *section physiologique* que crée la novocaïnisation de la chaîne sympathique cervicale en un quelconque de ses points et sont constitués par l'apparition constante d'un syndrome de Claude Bernard-Horner, en l'absence duquel on doit considérer l'infiltration comme mauvaise.

(1) Orsoni. Essai sur la chirurgie du ganglion cervical supérieur. *Thèse Paris*, 1938.

Le syndrome de Claude Bernard-Horner, signe de section physiologique, constitue donc une condition nécessaire de la réussite de l'infiltration du ganglion cervical supérieur mais non suffisante, les seuls signes propres à la chaîne sympathique cervicale haute que nous puissions objectiver étant la céphalée fronto-orbitaire et la mydriase transitoire du début de l'infiltration.

Le test pratique sera cependant constitué par le syndrome de Claude Bernard-Horner. Les deux autres éléments du test nécessitant l'atteinte précise du ganglion ou de la chaîne sympathique ne sont pas constants.

Les incidents liés à l'infiltration, outre la traversée d'un vaisseau qui est bénigne, sont constitués : d'une part du malaise novocaïnique que l'on évite pratiquement toujours, en utilisant de la novocaïne très diluée à 1/200 et en faisant reposer le malade allongé durant une demi-heure ; d'autre part d'un processus par distension rétro-pharyngée engendrant une toux réflexe qui diminue au fur et à mesure de la résorption.

Les contre-indications sont peu nombreuses : la selle turcique fermée (dans deux de ces cas nous avons eu des malades qui ont accusé des céphalées intenses pendant deux à trois jours), l'hypertension artérielle et la décompensation cardiaque en raison de l'action hypertensive du ganglion cervical supérieur.

Ayant eu à traiter 40 fractures de la diaphyse fémorale, fermées ou ouvertes sans infection osseuse importante, nous avons soumis tous nos blessés à un traitement orthopédique identique : extension par broche (le clou de Kuntscher n'étant pas alors à notre disposition).

Vingt de ces malades soumis au seul traitement orthopédique présentèrent un temps de consolidation moyen de soixante-quinze jours.

Vingt autres chez lesquels nous avons pratiqué des infiltrations lombaires pendant la phase de déshabitation des extrémités osseuses et des infiltrations cervicales au cours de la période de réhabitation osseuse (au rythme d'une infiltration tous les deux jours à partir du dix-huitième jour de la fracture jusqu'à concurrence de 12 infiltrations) ont présenté un temps moyen de consolidation de cinquante-cinq jours. (Le temps de consolidation étant la durée écoulée entre la date de la fracture et la mise en charge sans qu'il survienne de déformation ultérieure du cal.)

Cette même technique nous a permis d'obtenir des consolidations rapides et durables soit au cours de consolidations retardées, soit dans les fractures à 3 fragments du tibia dont la consolidation est souvent difficile.

La pratique de ces infiltrations en série nous a donné l'occasion, en outre, de faire quelques constatations cliniques intéressantes au point de vue de la physiologie du ganglion cervical supérieur.

La tension artérielle est modifiée, la maxima s'élevant de 2 à 2 points 1/2, la différentielle de 1 point à 1 point 1/2. Cette élévation tensionnelle que nous avons d'autre part vérifiée de façon constante après 10 sympathectomies cervicales élucide en partie à nos yeux le processus d'action de l'infiltration dite sinu-carotidienne qui n'agit vraisemblablement que par diffusion vers la chaîne sympathique. Les infiltrations cervicales supérieures nous ont d'ailleurs donné des résultats au moins égaux à ceux des infiltrations sinu-carotidiennes dans le traitement du choc.

Le réflexe oculo-cardiaque est bloqué après infiltration du ganglion cervical supérieur, phénomène que l'on retrouve également après la section chirurgicale.

Le sommeil est accru et les malades accusent souvent d'eux-mêmes une somnolence ; certains de nos blessés ont dormi dix-huit à vingt heures de rang.

La diurèse est augmentée pendant les quarante-huit heures suivant la première infiltration et par la suite n'est pas modifiée.

Les hommes accusent généralement après 3 à 4 infiltrations une hyperactivité génitale.

A ces constatations cliniques s'ajoutent des constatations biologiques. Nous avons étudié les métabolismes du calcium et des sucres. L'infiltration augmente

incontestablement le taux du calcium sanguin qui doit être dosé suivant une technique toujours la même (les dosages ont tous été effectués par M. le pharmacien commandant Drevon, professeur agrégé au Val-de-Grâce.

La calcémie, en effet, après plusieurs infiltrations, atteint couramment 125, 130 milligrammes comme en témoignent les deux exemples suivants. Les phosphatases ne sont nullement modifiées.

	HEURE					
	0	1/2	1	1 1/2	2	3
1 (milligrammes p. 1.000)	118,8	124,5	121	123	121	133
2 (milligrammes p. 1.000)	117,6	»	125	135	140	137

Le métabolisme des hydrates de carbone est considérablement accéléré et la

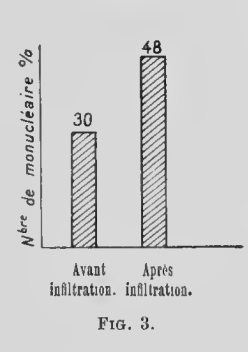


Fig. 3.

glycémie, après infiltration, tombe fréquemment à 0 gr. 70 dans les deux ou trois heures suivantes sans qu'il y ait glycosurie. Les modifications de l'aire de l'hyperglycémie provoquée nous semblent traduire l'activation du métabolisme des glucides.

Le cholestérol ne subit aucune variation.

Devant de telles constatations, nous pensons qu'il serait utile d'étudier minutieusement les différents métabolismes en fonction de l'infiltration du ganglion cervical supérieur. Nous en laissons le soin aux physiologistes.

Toutes ces modifications des différents métabolismes nous laissent deviner le rôle du ganglion cervical supérieur sur la vie tissulaire, mais l'étude des hémogrammes et des myélogrammes nous a permis de noter des modifications qualitatives d'une importance telle que le rôle de la région hypothalamo-hypophysaire sur la cytogenèse, nous apparaît de façon précise et nous attache à l'interdépendance du tissu médullaire et osseux.

Les blessés chez lesquels nous avons étudié ces modifications, présentaient tous des fractures fermées sans élément infectieux perturbateur.

Nous analyserons les résultats dans leur ensemble pour essayer ensuite de les interpréter.

L'hémogramme nous a montré d'une façon constante l'augmentation nette après 2 infiltrations du taux de la mononucléose qui passe de 29 à 47 p. 100 chez un malade, de 32 à 43 chez un second et chez un troisième atteint 49 p. 100.

L'augmentation porte sur les lymphocytes et monocytes.

Par ailleurs des éléments jeunes apparaissent fréquemment, éléments qui ne

se trouvent normalement pas dans le sang et qui se manifestent plus clairement par le remaniement profond que subit le myélogramme ; nous avons choisi pour résumer ces modifications les 3 myélogrammes que voici :

	MYÉLOGRAMMES					
	I		II		III	
	Avant infiltration	Après infiltration	Avant infiltration	Après infiltration	Avant infiltration	Après infiltration
Polynucléaires neutrophiles	56	40	54	48	55	51
Polynucléaires éosinophiles	3	3	8	5	1	
Métamyelocytes neutrophiles	17	18	10	16	18	11
Métamyélocytes éosinophiles	6					
Myélocytes neutrophiles	3	14	15	11	9	15
Myélocytes éosinophiles	»	2	2	3	1	1
Promyélocytes	1	»	2	6	3	1
Leucoblastes	1	»	2	3	»	4
Hémocytoblastes	2	»	»	»	2	
Lymphocytes et moyens monocytes	11	10	6	7	7	14
	0	9	0			
Monocytes	1	4	1	1	4	3
Proérythroblastes	»	2	2,5	7	3	5
Erythroblastes	8	7	»	»	4	
Mégaloblastes	»	5	»	1		
Normoblastes	13	17	20,5	39	4	16

La transformation la plus intéressante réside dans l'augmentation des monocytes.

L'infiltration du ganglion cervical supérieur agissant comme nous l'avons démontré sur toutes les fonctions végétatives de la région hypothalamo-hypophysaire, provoque une hyperplasie portant sur tous les éléments du tissu mésenchymateux c'est-à-dire : tissu conjonctif, tissu osseux, système réticulo-endothélial, cellules médullaires et sanguines, sur tous ces éléments que Cazal a résumés sous le nom de mésenchyme actif.

C'est donc la région hypothalamo-hypophysaire qui tiendrait sous sa dépendance la vie et l'équilibre de tout ce système, elle agirait d'une part sur l'hyperplasie et la métaplasie de ces éléments cellulaires et d'autre part sur la régulation des différents métabolismes que nous avons étudiés.

A la lumière de ces faits, il semble que la pathologie du tissu ostéo-médullaire et ses rapports avec la pathologie du système hématique doivent être repris dans un sens nouveau.

Cet ensemble de faits nous porte à croire que, par une technique simple, il est possible d'accélérer des processus physiologiques normaux :

De régénérer les fonctions hypophysaires et par là de provoquer des actions hormonales en cascade.

De remanier enfin les conditions de vie de la région hypothalamo-hypophysaire par les modifications circulatoires que provoque l'infiltration du ganglion cervical supérieur.

C'est dire la multiplicité des actions thérapeutiques qui sont alors permises ; mais, si les possibilités de cette technique sont grandes, la complexité des actions secondes qu'elle peut entraîner doit la faire employer suivant des indications judicieusement établies, car vouloir trop obtenir amènerait inévitablement à

condamner par la suite un procédé thérapeutique sans danger, efficace et physiologique.

Je vous propose de remercier MM. Regner, Leveau et Legrand de leur intéressant travail qui nous rappelle l'importance physiologique du système thalamo-hypophysaire sur différents métabolismes, en particulier sur celui du tissu conjonctif, et nous prouvent qu'il est possible de modifier indirectement les actions de ces centres par l'intermédiaire du ganglion cervical supérieur (2).

Les chiffres fournis par les auteurs semblent démontrer que la novocaïnisation de ce ganglion présente une influence favorable sur la consolidation des fractures. Auparavant, on nous avait présenté les sympathectomies périartérielles, les infiltrations du sympathique lombaire comme une thérapeutique efficace des retards de consolidation, et les chirurgiens orthopédistes ont peut-être tort de se montrer sceptiques vis-à-vis de ces thérapeutiques physiologiques, habitués qu'ils sont à considérer avant tout le problème mécanique.

En tous cas il s'agit d'une technique facile et sans danger. Nous croyons que l'on peut en recommander l'essai.

Un cas de brûlure étendue du 3e degré au niveau du bras gauche, guérie en trois semaines par plastie cutanée immédiate et greffes de Davis,

par M. **Spriet** (de Shanghaï).

Rapport de M. Boppe.

Voici tout d'abord l'observation :

Sujet chinois, vingt-quatre ans, amené d'urgence à l'hôpital Sainte-Marie. Il présentait une brûlure étendue et profonde du bras gauche (par rouleau brûlant de machine). Elle s'étendait au niveau de la face dorsale depuis la partie moyenne du bras jusqu'au tiers inférieur de l'avant-bras. Les muscles étaient carbonisés plus ou moins profondément, le cubitus était dénudé et sa surface carbonisée sur la moitié de sa longueur.

Le chirurgien de garde, jugeant désespéré l'état du bras, mais ne voulant pas prendre la responsabilité, toujours très grave en Chine, de faire une amputation, me fit appeler. J'excisai tout la peau brûlée jusqu'en territoire sain, j'enlevai aussi tous les muscles de teinte blanchâtre et abrasai au ciseau le cubitus (à peu près le tiers de son épaisseur). Il existait alors une large plaie s'étendant de la partie moyenne du bras au tiers supérieur de l'avant-bras, large de 10 centimètres environ au niveau de la face postérieure du coude. Au niveau de la face antérieure du bras et de l'avant-bras, je taillai un long lambeau bipédiculé en pont et lui fis subir une translation d'avant en arrière. Il fut suturé avec assez de difficultés à la plaie. La suture effectuée, la plaie d'emprunt du lambeau et la partie restante de la plaie postérieure furent recouvertes immédiatement par des greffes de Davis. Pansement au tulle gras. Pénicilline pendant huit jours. Suites opératoires bonnes, main chaude bien colorée. Pansement au bout de douze jours. Lambeau en bon état, prise totale des greffes de Davis. Au bout de trois semaines, le malade sort guéri, sans aucune limitation des mouvements.

Cette observation appelle peu de commentaires. Spriet, en excisant les parties brûlées et pratiquant la réparation immédiate par plastie cutanée et greffes dermo-épidermique, s'est conformé aux principes de traitement des brûlures. Dans son cas, l'excision primitive totale des zones mortifiées était facile à réaliser, puisqu'il s'agissait d'une brûlure profonde avec atteinte bien délimitée du tissu cellulaire, du muscle et du cubitus.

(2) Legrand. Les mésenchymoses osseuses généralisées d'origine centrale (hypothalamo-hypophysaire). *Thèse Paris*, 1946.

Traitement chirurgical des raideurs du genou en flexion,

par M. **J. J. Herbert** (d'Aix-les-Bains).

Rapport de M. R. Merle d'Aubigné.

J'ai rapporté à cette tribune, en mars 1943, un travail d'Herbert, d'Aix-les-Bains, sur le traitement de l'attitude en flexion extrême des genoux par la désinsertion capsulaire et l'extension continue. Herbert qui continue à travailler avec persévérance et régularité la question si difficile des indications et de la technique du traitement chirurgical dans le rhumatisme nous envoie aujourd'hui les résultats de ce travail et des modifications qu'il a apportées à sa technique pour le traitement chirurgical des raideurs du genou en flexion, en particulier dans le rhumatisme.

Ces raideurs, qui sont l'aboutissement habituel des arthrites rhumatismales après refroidissement, relativement peu gênantes lorsqu'elles se produisent dans une position voisine de l'extension, constituent une infirmité redoutable lorsqu'elles se produisent dans une attitude de flexion plus ou moins accentuée, une infirmité très grave lorsque cette attitude atteint le voisinage de l'angle droit.

On ne peut tenter le redressement de ces déformations dans les arthrites rhumatismales qu'après refroidissement complet vérifié par les signes cliniques et par le laboratoire (retour à la normale de la sédimentation globulaire et de la réaction de Vernes à la résorcine).

Herbert insiste en outre sur l'importance d'une étude clinique et radiographique très précise de chaque cas particulier, portant sur l'état de trophicité des tissus, sur l'état des muscles, sur celui des vaisseaux dont il faut craindre la fragilité chez les sujets âgés artério-scléreux, enfin sur les os eux-mêmes dont l'état sera apprécié par de bonnes radiographies de profil. En particulier, on devra préciser si la rotule est bloquée ou un peu mobile et dans quelle position elle se trouve.

Ayant ces renseignements en main, il ne faut pas songer à corriger cette déformation par l'extension continue, toujours inefficace dans ces lésions où la rétraction capsulaire est considérable et s'accompagne d'une sclérose insurmontable.

Deux méthodes seulement sont possibles :

Dans certains cas légers, il est possible de se contenter d'un traitement purement orthopédique, c'es-à-dire une réduction manuelle, faite en plusieurs temps si la flexion est accentuée, et fixée par des plâtres successifs.

Dans les cas graves où la flexion du genou est très accentuée, atteignant ou dépassant l'angle droit, dans lesquels la rotule est soudée, les extrémités osseuses décalcifiées, la trophicité mauvaise, dans les cas enfin qui s'accompagnent d'un certain degré de subluxation postérieure ou postéro-externe du tibia sur le fémur, il est indispensable de recourir à l'intenvention sanglante.

Herbert, qui connaît bien les travaux anciens de Putti en 1921, ceux de Wilson en 1929 sur la capsulotomie et la capsuloplastie postérieure, puis les recherches faites par Leveuf, par Boppe, entre autres auteurs, s'est attaché au perfectionnement des techniques chirurgicales de correction de ces raideurs en flexion.

Dans son travail de 1938 publié dans le *Journal de Chirurgie*, il préconisait la désinsertion capsulaire postérieure par voie latérale externe, suivie d'extension continue transosseuse. Cette technique, qui permet assez régulièrement d'arriver à remettre le membre en extension complète, présente des inconvénients. Tout d'abord, il est difficile, en raison des obstacles intra-articulaires de réduire parfaitement la subluxation postérieure du tibia sur le fémur. Cette subluxation.

qui pourrait, peut-être, être supportée chez l'adulte, présente un très grave inconvénient chez le jeune sujet, en raison des troubles du développement qui se produiront au cours de la croissance.

Herbert a donc été amené à modifier sa technique et déjà, dans le travail que je vous ai rapporté en 1938, il s'était attaqué à la subluxation postérieure du tibia sur le fémur par une extension par broche introduite dans l'extrémité supérieure du tibia, par laquelle il réussissait à ramener l'extrémité supérieure du tibia, de la face postérieure des condyles sous leur face inférieure. Il associait aussi à la capsulotomie postérieure la patellectomie lorsque la rotule représentait un obstacle gênant.

Dans le travail qu'il nous a envoyé, il y a quelques mois, Herbert est arrivé à une technique à la fois plus simple et plus efficace. L'essentiel de l'intervention se fait par voie antérieure et consiste, après patellectomie par incision verticale, dans une libération soignée des surfaces articulaires, puis dans une désinsertion de la capsule postérieure faite à travers l'interligne. Ce n'est qu'en cas de nécessité qu'il associe à cette intervention un allongement des tendons fléchisseurs de la cuisse par une incision postérieure, lorsque celle-ci est nécessaire.

Voici comment Herbert décrit cette intervention :

« Les temps de l'intervention sont les suivants :

1° L'incision : on fait une longue incision médiane de 12 centimètres environ partant du voisinage de la tubérosité antérieure du tibia, pour remonter largement au-dessus de la rotule. D'emblée, on coupe jusqu'à l'os en sectionnant longitudinalement le tendon quadricipital et le ligament rotulien qui sont ainsi séparés en deux faisceaux, droit et gauche.

2° La rotule qui unit encore les deux tendons est enlevée ; on rugine soigneusement le surtout fibreux pré-rotulien. Très souvent, cette rotule est soudée au fémur ; en tous cas, elle lui est intimement unie par des tractus fibreux, elle est placée sous les condyles fémoraux, et bien des fois c'est au ciseau frappé qu'il faut procéder à son abrasion. La rugination est poussée latéralement sur les condyles fémoraux en écartant progressivement les deux faisceaux du système quadricipital ; progressivement l'extrémité inférieure des condyles fémoraux se trouve libérée.

3° On fait une toilette soigneuse de l'articulation, et on procède à l'enlèvement de tous les éléments fibreux qui encombrent l'interligne, les ménisques et les ligaments croisés sont réséqués. Peu à peu, les condyles fémoraux se dégagent et se séparent de mieux en mieux des plateaux tibiaux.

4° Il reste à procéder à la libération de la capsule postérieure ; pour cela, avec une rugine courbe (genre Lambotte), on désinsère les attaches fémorales de la capsule. Il faut ainsi ruginer toute la surface poplitée. A un moment donné, l'extrémité inférieure du fémur est pour ainsi dire dégagée des éléments mous qui l'entourent. On peut la luxer en avant. A ce moment, on essaie de réduire en faisant basculer le tibia en avant, en le faisant à la fois glisser et rouler sous les condyles fémoraux ; on peut ainsi voir s'il n'existe pas un obstacle osseux qui serait par exemple constitué par une petite saillie osseuse située à l'union des faces antérieure et inférieure des surfaces articulaires fémorales. Il suffit d'abraser cette saillie. L'obstacle peut encore tenir à la rétraction des ischio-jambiers ; dans ce cas, l'extension du genou continue en aura raison. Parfois, il sera utile, par une contre-incision postérieure, de procéder à l'allongement de ces tendons.

5° L'intervention est terminée alors par la suture très soignée des deux parties de l'appareil d'extension du genou en comblant l'espace laissé libre par la rotule, puis par la suture de la peau. Dans certains cas, il est utile de compléter l'intervention par une ténotomie avec allongement des ischio-jambiers. On la réalise facilement par deux petites incisions postérieure et latérale.

6° A la fin de l'opération, on a obtenu un résultat notable et le genou s'est considérablement allongé. Cependant, l'extension complète n'a pas été réalisée, et d'ailleurs il vaut mieux qu'il en soit ainsi, à cause du risque de lésions sur les nerfs et sur l'artère. L'intervention est alors terminée par la mise en place de trois broches de Kirschner :

a) Une au niveau de l'extrémité inférieure du fémur sur laquelle on placera un étrier ; c'est une broche de *fixation*.

b) Une au niveau de l'extrémité supérieure du tibia avec une traction au zénith.

c) Une troisième enfin, au niveau du calcanéum ou de l'extrémité inférieure du tibia avec une traction dans l'axe de la jambe.

Ces deux dernières tractions dirigées selon des axes perpendiculaires devront donc être modifiées constamment au fur et à mesure que se réalise l'extension du genou. Un dispositif spécial devra donc être nécessaire. Un contrôle radiographique est également très utile pour suivre la translation des plateaux tibiaux sous les condyles fémoraux. Cette surveillance radiographique réglera la traction : tantôt il faudra augmenter le poids sur la traction verticale, tantôt, au contraire, sur la traction horizontale, selon que l'on voudra agir sur la subluxation ou sur la flexion.

Il faut généralement une vingtaine de jours pour obtenir un résultat satisfaisant. Il faut bien se garder d'aller trop vite pour éviter les douleurs vives et les phénomènes parétiques.

Résultats. — Herbert a pratiqué ainsi sur 9 malades présentant des rétractions du genou en flexion, 16 interventions. Les trois premiers malades ont été opérés par désinsertion capsulaire postérieure par voie latérale, suivie d'extension immédiate et d'immobilisation par appareil plâtré. Dans les 3 cas, le résultat a été bon : immédiatement, extension complète. Il a persisté cependant une certaine subluxation postérieure qui n'a pas semblé influencer le résultat fonctionnel. Un de ces cas, un enfant, n'a pas été suivi et la déformation s'est reproduite.

Trois autres malades ont été opérés par voie latérale suivie de double extension, l'une faite pour réduire la subluxation, l'autre pour réduire la flexion. Sur ces 3 malades, 5 interventions ont été réalisées, dont 2 sans patellectomie. Là encore le résultat a été satisfaisant : au point se vue fonctionnel le résultat a été bon. Dans un cas encore, un enfant insuffisamment suivi a vu ses déformations se reproduire.

Enfin, 4 malades ont été opérés par voie antérieure avec patellectomie suivie d'une double extension. Les résultats fonctionnels sont tous bons : les malades ont pu marcher, l'amplitude des mouvements est restée suffisante, tout en étant un peu inférieure à ce qu'elle était avant l'intervention.

Herbert insiste enfin sur la nécessité d'une surveillance prolongée et attentive de ces opérés, principalement lorsqu'il s'agit d'enfants : une rééducation méthodique, de préférence en milieu thermal, une immobilisation en gouttière plâtrée la nuit pendant plusieurs mois, enfin une rééducation méthodique des muscles, sont indispensables pour conserver le résultat obtenu.

Je n'ajouterai pas de commentaires, n'ayant qu'une expérience très limitée de ces grandes raideurs en flexion chez les rhumatisants. La technique que préconise Herbert me semble logique, étant donné l'importance des obstacles intra-articulaires, importance qui rend l'abord par voie postérieure unique, insuffisant dans le plus grand nombre des cas.

Herbert préfère aux appareils à tourniquet si efficaces pour le redressement de ces déformations, l'extension continue par broche, dans le but de ne pas soumettre la peau de ces malades, souvent fragile, à une épreuve trop rude. Je ne pense pas que l'on puisse le lui reprocher.

Il nous apporte enfin une série importante de beaux résultats.

Je crois donc que nous devons le féliciter d'un travail poursuivi avec persévérance et succès dans des cas aussi difficiles, et publier son ouvrage dans nos Mémoires.

M. **Delahaye** : Le rapport de M. Merle d'Aubigné est plein d'intérêt. La *section des coques condyliennes postérieures par voie antérieure*, est le meilleur procédé pour assurer le redressement des grandes flexions irréductibles du genou ; il permet en effet non seulement de supprimer l'obstacle principal, mais aussi de sectionner les adhérences intra-articulaires et de faire un inventaire de l'état exact de la cavité articulaire. L'intervention pratiquée par M. Herbert se rapproche de celle dont j'ai donné une description détaillée à la séance du 11 avril 1934 à la Société nationale de Chirurgie et que, à l'hôpital maritime de Berck, nous avions mise au point pour le traitement des séquelles graves des tumeurs blanches guéries du grand enfant.

Désinsertion du tendon inférieur du biceps brachial,

par M. **Jean Debeyre.**

Rapport de M. Paul Banzet.

Le Dr Jean Debeyre nous a fait parvenir un très intéressant travail, qu'il a fait dans mon service à l'hôpital Marmottan, sur les désinsertions du tendon inférieur du biceps brachial : Je vous en donne connaissance, *in extenso :*

La rareté des désinsertions du tendon inférieur du biceps brachial, nous incite à publier l'observation suivante :

Le 23 septembre 1946 entre d'urgence, à l'hôpital Marmottan, M. M... Bronislaw, manœuvre, âgé de quarante ans. Cet ouvrier tentait de soulever un lourd tonneau, quand il ressentit un claquement violent dans le bras droit. Une douleur à type « électrique » avec sensation de chaleur interne persiste dans le bras droit depuis l'accident. Cette douleur disparaît au bout de deux heures environ.

L'examen clinique révèle une gêne fonctionnelle très relative, les mouvements du coude sont possibles sans grande douleur, le mouvement le plus douloureux étant celui de prosupination ; lors de la flexion de l'avant-bras sur le bras, l'on voit apparaître sur la face antérieure du bras une tuméfaction dure, grosse comme une volumineuse orange. La palpation révèle que le corps du biceps est remonté, on ne sent plus la corde du tendon inférieur. La partie basse du bras est le siège d'une tuméfaction molle légèrement bleutée, dont la palpation est douloureuse.

Une radiographie du coude est pratiquée et ne montre aucune lésion de la tubérosité bicipitale. Le diagnostic de rupture ou d'arrachement du tendon inférieur du biceps était facile à faire. L'intervention chirurgicale est pratiquée le lendemain sous anesthésie générale. Une incision verticale d'une quinzaine de centimètres est pratiquée sur la face antérieure du coude, plus étendue sur le bras que sur l'avant-bras. Dès l'incision de l'aponévrose, on voit un hématome semi-liquide qui est évacué et le tendon du biceps apparaît, arraché de la tubérosité bicipitale, pelotonné sur la face antérieure du muscle brachial antérieur, son bout inférieur est régularisé et suturé au tendon du brachial antérieur par une série de points au fil de lin solide, passés sur les bords latéraux.

Fermeture de l'aponévrose au « catgut », réunion de la peau par crins et agrafes. Un plâtre est appliqué pendant dix-sept jours, maintenant l'avant-bras à 90° de flexion sur le bras, puis un traitement physiothérapique est conseillé.

Ce blessé est revu le 10 janvier 1946. Il n'y a aucune atrophie musculaire du biceps, la circonférence du bras mesure 26 centimètres de chaque côté. La cicatrice est parfaite, non adhérente au plan profond. Les mouvements du coude sont d'amplitude égale à ceux du côté opposé. La flexion s'exerce avec contraction du biceps aussi bien en supination, qu'en pronation. Les mouvements de prono-supination sont normaux. D'ailleurs ce blessé se considère comme totalement guéri, il a repris son travail de chauffeur de chaudière et ne demande aucune invalidité pour cet accident de travail.

Les lésions du tendon distal (4 p. 100) sont beaucoup plus rares que celles du tendon de la longue portion (95 p. 100), mais plus fréquentes que celles de la courte portion (1 p. 100). Toutefois Dobbie, en 1941, a pu en réunir 85 cas.

Les ruptures du tendon inférieur sont traumatiques et accidentelles, alors que celles de la longue portion sont souvent pathologiques.

L'intervention chirurgicale montre presque toujours qu'il n'y a pas rupture du tendon, mais désinsertion. Le tendon est arraché à la tubérosité bicipitale : celle-ci apparaît le plus souvent lisse, dépouillée de tout débris tendineux. L'expansion aponévrotique joue le rôle « d'aileron » : si elle est rompue, le tendon remonte sur le bras ; si elle est intacte, le tendon se déplace peu.

Les interventions proposées et réalisées par les différents auteurs sont nombreuses. Cela tient sans doute au fait que peu de chirurgiens ont eu l'occasion de traiter cette lésion ; de plus, ils s'attendent à trouver une rupture ou une dilacération. Ces interventions peuvent se ranger en deux catégories :

Les unes visent à réinsérer le tendon sur la tubérosité bicipitale. C'est l'intervention la plus fréquemment pratiquée (80 p. 100) ;

Les autres types d'interventions rattachent le tendon aux muscles voisins (brachial antérieur, long supinateur, rond pronateur) ou à l'aponévrose de l'avant-bras.

Les indications respectives des deux groupes d'interventions peuvent être envisagées de la manière suivante :

La réinsertion sur la tubérosité est une intervention relativement complexe, du fait de la difficulté d'aborder la tubérosité bicipitale profondément enfouie entre les muscles épicondyliens et épitrochléens. L'abord de la tubérosité bicipitale n'est pas exempt de danger, la branche postérieure du radial étant proche (Mc Gaw ; Sherril et Conwell, ont apporté des cas de paralysie radiale post-opératoire). Attacher le tendon à la tubérosité n'est pas commode surtout si la tubérosité est absolument à nu, s'il n'y reste aucun débris tendineux ; il faut forer la tubérosité, ou cercler le radius, ou tenter de passer des points à travers le périoste, ou enclouer, ou visser, toutes manœuvres difficiles dans une région aussi profonde et d'accès étroit.

La suture du tendon aux parties molles voisines est chose aisée, aucune complication n'est à craindre. Mais cette technique si simple choque du fait qu'elle ne rétablit pas l'intégrité anatomique. L'on pourrait craindre qu'en ne réinsérant pas le biceps au niveau de la tubérosité bicipitale, il ne perde de sa puissance de flexion et que du fait de la suppression de son action supinatrice, il en résulte une gêne dans les mouvements de rotation de la main. Il n'en est rien : ayant examiné notre malade quelques mois après l'intervention, nous ne lui avons trouvé aucun déficit fonctionnel.

Dans la statistique américaine la plus récente (Dobbie, 1941), 80 p. 100 des malades ont été traités par réinsertion sur la tubérosité bicipitale : les résultats fonctionnels étaient moins bons que pour ceux qui furent traités par suture aux parties molles et deux fois la branche postérieure du radial fut lésée. Ils nous a donc semblé intéressant de dire à nouveau que l'intervention la plus simple donne les résultats les meilleurs tout en ne comportant aucun risque technique.

Je n'ai pas grand'chose à ajouter aux conclusions de Debeyre. Les deux points spécialement importants et qu'il a parfaitement mis en lumière sont :

1° La rareté des ruptures de la partie inférieure du biceps, qui fait contraste avec la fréquence relative des ruptures de la longue portion.

2° L'inutilité de tenter une réinsertion du tendon qui constitue une opération difficile et dangereuse à cause de la proximité du nerf radial. La simple suture du tendon rompu à un muscle voisin suffit à donner un résultat fonctionnel parfait.

Je vous propose de remercier M. Debeyre de nous avoir adressé cet intéressant travail.

COMMUNICATIONS

La voie rétro-pubienne, extra-vésicale dans la prostatectomie. Résultats, technique, indications,

par MM. **J. de Fourmestraux**, associé national et **Maurice Fredet**.

Il nous a paru de quelque intérêt de présenter le bilan opératoire d'une année de traitement de l'hypertrophie et du cancer de la prostate dans un service de chirurgie générale (1).

(1) Hôtel-Dieu de Chartres et Clinique Saint-François.

38 interventions par la voie rétro-pubienne extra-vésicale ; 12 prostatectomies par voie vésicale en un ou deux temps ; 5 cancers opérés par voie extra-vésicale.

De l'examen des faits observés dans le même milieu et dans des conditions identiques, il nous semble logique d'admettre en nous gardant d'un enthousiasme prématuré, la supériorité de la voie extra-vésicale. Le Freyer gardera sans doute encore quelques indications précises ; mais elles deviendront, nous le pensons, moins étendues.

L'adénectomie extra-vésicale pour hypertrophie nous a donné, sur 33 interventions, un seul décès chez un homme âgé, vieux rétentionniste, qu'il aurait peut-être été plus indiqué d'opérer par la voie haute.

Sur 12 Freyer en un ou deux temps, 2 décès.

Sur 5 cancers histologiquement vérifiés, 1 mort, 4 consolidations apparentes.

La voie rétro-pubienne donne à un chirurgien soucieux d'hémostase et d'asepsie des apaisements certains. A côté d'une intervention sanglante, aveugle, à laquelle des soins hydrauliques et compliqués confèrent une inélégance certaine, l'adénectomie extra-vésicale par voie rétro-pubienne apparaît comme un acte opératoire précis, qui se rapproche des règles de la chirurgie normale et ne ressemble en rien au brutal cambriolage vésico-prostatique ou au geste d'un accoucheur cherchant un placenta incarcéré.

La technique opératoire de l'adénectomie extra-vésicale est simple puisque réglée et à ciel ouvert. Nous avons utilisé avec quelques variantes de détail le manuel opératoire conçu par Terence Millin.

Voie médiane sus-pubienne, aponévrose incisée, grands droits réclinés par un bon écarteur. Deux mèches de chaque côté de la loge prostatique. Un bon éclairage, un aspirateur dont la tuyauterie aura été stérilisée à l'autoclave dans une solution de citrate de soude à 1 p. 100 pour éviter les caillots et une coagulation gênante. Détail non négligeable. Incision de la capsule. Millin conseillait le tracé d'un lambeau en V. Couvelaire, Duvergey font une incision transversale. L'essentiel est de voir clair. La gravité d'une intervention ne se mesure pas à l'étendue de la voie d'abord, disait, il y a longtemps, notre maître Lejars. L'essentiel est que l'incision ne soit pas étroite et permette l'énucléation facile de l'adénome quel que soit son volume. Hémostase des veines périphériques qui permet de constater que le redoutable plexus de Santorini des images classiques est bien peu redoutable. Hémostase par ligature plutôt que par diathermo-coagulation. Parfois rien ne saigne dans un tissu cellulaire de médiocre importance.

Il est peu élégant sans doute de mettre son doigt ou celui d'un aide dans le rectum du malade, mais cela est ici aussi indispensable que dans le Freyer. La prostate, refoulée en avant, vient saillir entre les lèvres de la capsule. L'amorce de l'énucléation est faite aux ciseaux courbes, puis terminée au doigt. Cette énucléation nous a paru moins pénible que dans le Freyer et beaucoup moins brutale. La comparaison qu'en fait Couvelaire, avec l'énucléation d'un fibrome sous-péritonéal, est exacte.

Vérification de l'hémostase qui doit être stricte, absolue ; usage de ligatures au catgut fin plutôt qu'utilisation de la coagulation. Le col de la vessie est dilaté ; mise en place d'une sonde de Nélaton et surtout, temps essentiel, réfection minutieuse du toit de la loge par des points séparés et rapprochés. L'utilisation de l'aiguille en boomerang de Millin n'est pas indispensable, mais fort commode. Poudrage sulfamidé, injection de quelques centimètres cubes de liquide par la sonde urétro-vésicale. Paroi refermée ; pas d'espaces morts. Le drainage périphérique, sans être indispensable, paraît utile et sera rapidement supprimé.

Les suites opératoires sont, en général, très simples. Malade levé de façon précoce. Sonde vésicale enlevée entre le sixième et le dixième jour.

Nous avons, au début de notre pratique, observé quelques complications que nous aurions pu peut-être éviter.

Trois fois des fistules avec légère désunion de la plaie, de courte durée. Elles furent sans doute dues à une ablation trop précoce de la sonde.

Nous avons observé deux abcès de la cavité de Retzius dont l'un fut sévère, et nécessita un drainage prolongé. Ces malades ont été revus quelques mois plus tard en excellent état et complètement consolidés. Plus que l'ablation de la sonde, la réfection imparfaite de la loge doit être mise en cause.

L'hémorragie immédiate est en général insignifiante, contrairement à ce qui se passe dans le Freyer. Les urines restent hématiques pendant quarante-huit heures puis tout rentre dans l'ordre.

En revanche deux hémorragies secondaires au neuvième et au dixième jour nous ont donné quelques soucis qu'ont fait cesser l'aspiration, un drainage et l'application de quelques mèches au toit de la loge.

Dans un troisième cas, nous avons dû faire une cystostomie, tamponner et drainer. Nous avions eu recours, chez ce malade qui a guéri cependant, à la diathermo-coagulation de la lèvre postérieure du col pour assurer une hémostase difficile chez un opéré qui saignait en nappe.

Les indications de l'électro-chirurgie nous apparaissent ici comme devant être assez restreintes.

Trois fois nous avons noté une incontinence d'urine passagère. Il s'agissait de vieux urinaires qui avaient présenté des accidents de rétention et de distension. Peut-être aurait-il été indiqué de faire un Freyer ? Quoi qu'il en soit le résultat final fut encore ici très satisfaisant.

Il n'est pas dans notre intention de comparer les mérites respectifs de la voie haute ou de la voie basse dans le traitement chirurgical de l'hypertrophie de la prostate.

Il est certain que le Freyer qui, en un ou deux temps, a donné et donne de magnifiques résultats, garde ses indications. Quand l'infection urinaire ne cesse pas à la sonde à demeure, et que l'hyperazotémie persiste, la voie haute doit être préférée et son opportunité ne saurait être discutée ; quand l'hypertrophie vésicale se complique d'un diverticule ou d'un calcul, mais chez un malade dont les tests humoraux et l'électro-cardiogramme se rapprochent de la normale, la voie rétro-symphysaire présente bien des avantages.

Un chirurgien non spécialisé est sans doute prêt à de bienfaisantes audaces, quand il voit clair, est sûr de son asepsie et peut réaliser une hémostase stricte. Ce sont là les avantages certains de l'opération de Terence Millin.

Nous ne voulons qu'esquisser cette question pleine d'intérêt cependant ; mais il apparaît bien que la voie rétro-symphysaire, peut-être utilisée de façon logique dans le traitement du cancer de la prostate qui, par la voie haute, donne de si lamentables résultats.

Notre expérience est légère, nous n'avons utilisé cette technique que chez cinq malades ; l'un est mort les quatre autres, au bout de quelques mois, présentent l'aspect d'une consolidation apparente. La pollakiurie, le ténesme et les douleurs ont disparu.

Nous ne pouvons et ne voulons conclure. En nous gardant d'un enthousiasme et de conclusions prématurés, il nous paraît logique de penser que chez un malade, soigneusement préparé par un traitement médical, on pourra peut-être, par la voie rétro-vésicale, obtenir d'heureux résultats dans le traitement chirurgical du cancer de la prostate si l'heure opératoire n'est pas trop largement dépassée.

M. **R. Couvelaire** : Je serai bref (quoiqu'il y ait beaucoup à dire), car j'ai, en deux mémoires publiés par le *Journal d'Urologie*, présenté les remarques me paraissant dignes d'intérêt concernant la « rétro-pubic ».

Mon expérience est aujourd'hui plus étoffée encore, et mon avis n'a pas varié.

M. de Fourmestraux ne s'étonnera donc pas que, partageant son enthousiasme pour la méthode, je ne sois pas d'accord avec lui sur une foule de détails. Or, en cette matière, le détail est roi, si bien que notre désaccord n'est pas seulement apparent .

Il importe de le dire pour éviter de très cruels déboires à ceux qui croiront que l'opération de T. Millin est un Freyer extra-vésical et qu'après dix jours de suites idéales, la guérison est obtenue. *Le Freyer extra-vésical est une déplorable opération* et « simplifier » l'adénomectomie rétro-pubienne, c'est lui retirer pour une grande part son intérêt, son originalité et sa valeur.

Contrairement à ce qui fut dit, je crois que l'incision d'attaque importe au plus haut point, et qu'il est essentiel de la bien situer pour refermer correctement la loge, que les hémorragies post-opératoires sont le fait d'une hémostase imparfaite et que l'électro-coagulation des vaisseaux a bon dos de supporter toutes les responsabilités (à moins de choisir des courants-canons), que la sonde de Nélaton est impropre à drainer parfaitement la vessie, que le drainage de l'espace rétro-pubien n'est pas indifférent, mais indispensable, que les suites de la retro-pubic n'ont la simplicité annoncée qu'au prix d'une surveillance post-opératoire de quarante-huit heures, *infiniment plus attentive qu'après un Freyer*, que j'envie M. de Fourmestraux d'avoir toujours à sa disposition (de jour et de nuit) un personnel qualifié pour surveiller les malades, et qu'enfin ni le calcul vésical, ni le diverticule latéral (le plus fréquent) ni une cystostomie haute ne constituent de contre-indication à l'adénomectomie rétro-pubienne.

Considérer enfin, la prostatectomie rétro-pubienne (prostatectomie totale) comme un traitement logique de l'épithélioma glandulaire, c'est sous-estimer l'importance dans l'évolution de ce cancer, de la diffusion lymphatique et des altérations osseuses. Sur ce sujet, que je travaille actuellement en jonction avec le Dr Ennuyer, de la fondation Curie, il y aurait aussi beaucoup à dire. Qu'il me suffise d'affirmer que la « retro-pubic », même totale, ne résout pas la question.

M. **R. Gouverneur :** A dater du jour où, en octobre 1945, j'ai entendu l'exposé de T. Millin, je me suis d'emblée intéressé à la prostatectomie rétro-pubienne en ayant réalisé tous les avantages et les progrès qu'elle représente.

Nous avons, dans le service de Necker ou en ville, opéré, mes assistants et moi-même, un nombre important de cas, ce qui nous permet d'avoir une opinion ferme.

Au point de vue technique, la prostatectomie est sinon difficile, du moins délicate, particulièrement chez les sujets épais et gras, elle demande une parfaite exécution dont dépend la simplicité des suites opératoires, c'est dire qu'il faut une certaine expérience. Elle nécessite des instruments longs, car on travaille au fond du pelvis, un bon aspirateur, efficace et puissant, et un bistouri électrique bien réglé. Les difficultés sont d'ailleurs variables suivant les cas : adiposité de la paroi, delta veineux prévésico-prostatique plus ou moins étalé, ramifié et dont on voit bien les branches. J'ai toujours pratiqué sur la capsule une incision transversale haute près du col vésical et courte pour ne pas blesser latéralement des veines qui saignent et feraient un hématome. Si la prostate est importante, on pourra toujours, soit en un bloc, soit lobe après lobe, sortir l'adénome de sa loge ; je résèque la lèvre postérieure du col si elle est épaisse et forme la moindre saillie et j'assure soigneusement l'hémostase de la tranche vésicale ; les vaisseaux importants sont liés au catgut, les plus petits électro-coagulés et je n'ai jusqu'ici pas vu d'inconvénient à cette électro-coagulation, à condition qu'elle n'intéresse que les vaisseaux très fins.

J'utilise des sondes assez grosses, 40 ou 42, et j'ai fait faire des sondes en gomme droites à grosse lumière, à paroi ferme et mince, à surface interne lisse et qui ont deux gros yeux latéraux ; le volume de l'œil de la sonde est important. La capsule est suturée par deux plans superposés au catgut chromé n° 2, points bien serrés et assurant une fermeture de la loge effective.

L'incision haute des plans capsulaires permet de garder en bas un lambeau qui facilite ce temps opératoire ; depuis que nous procédons ainsi, nous n'avons plus de fistule urinaire ; la cavité rétro-symphysaire est drainée par deux lames de caoutchouc ondulé.

Le malade doit être pendant deux jours l'objet d'une surveillance attentive sous le rapport du bon fonctionnement de la sonde, l'infirmière s'assurera par des aspirations qu'un caillot ne bouche pas la sonde, ce qui mettrait la vessie en tension ; la sonde est retirée quand les urines sont claires, à partir du sixième-septième jour ; si les urines sont troubles ou rosées il me paraît préférable d'attendre un ou deux jours de plus et il faut résister à la coquetterie vaine et inutile de retirer la sonde d'une façon trop hâtive ; je ne vois que des inconvénients à cette hâte de l'ablation de la sonde faite prématurément ; notre moyenne habituelle est six à neuf jours.

La complication post-opératoire immédiate est l'hémorragie, aussi faut-il, au cours de l'intervention, faire une hémostase soignée et supprimer tout saignement. Je n'ai pas observé, pour mon compte, d'hémorragie secondaire vers le dixième jour par chute d'eschare.

En général, les suites opératoires sont simples ; le malade cicatrise vite et la plaie est sèche vers le dixième-douzième jour, mais on observe souvent, du fait de cette rapidité, la persistance d'un certain résidu vésical dans les cas où le malade était un rétentionniste chronique ; la vessie n'a pas eu le temps de récupérer sa tonicité et sa contractibilité ; elle aura lieu plus tard, dans le cas de l'opération de Freyer la durée plus longue du drainage vésical fait que le réservoir urinaire a le temps de retrouver son fonctionnement. Au point de vue des indications opératoires, j'ai d'abord opéré par prostatectomie extra-vésicale les bons cas, malades relativement jeunes, à urines peu ou pas infectées, ceux à qui j'aurais fait un Freyer en un temps ; plus tard, devant l'incontestable bénignité de l'opération de Millin, j'ai étendu les indications, prenant les malades à urines troubles, les rétentionnistes chroniques, du moment que le fonctionnement rénal était suffisant.

Dans le cas de diverticule vésical coïncidant avec un adénome, je ne pense pas que la voie rétro-pubienne doive être systématiquement recommandée ; si j'ai pu facilement, pour un diverticule latéral et moyen, pratiquer par cette voie ablation de l'adénome et diverticulectomie, j'ai été dans un autre cas de diverticule postérieur et très adhérent, vraiment très gêné ; la voie transvésicale et l'intervention que nous a appris M. Marion auraient été plus faciles et je me suis toujours parfaitement trouvé de cette dernière technique.

Pour me résumer, j'estime que l'opération de Millin est un progrès incontestable, elle s'adresse à la majeure partie des adénomes qu'elle guérit dans des conditions de rapidité et d'efficacité pour le malade et le chirurgien ; elle a supprimé le chapitre si ennuyeux des fermetures vésicales secondaires. J'aurais tendance à réserver l'opération de Freyer aux malades très fragiles, dont les urines ne s'éclaircissent pas malgré la sonde à demeure, et chez qui une cystostomie s'impose. Ce sont là des conclusions qu'une plus grande expérience viendra modifier, et qui sont évidemment un peu schématiques.

M. **Wolfromm** : L'opération de Millin est une excellente opération, et qui mérite toute notre faveur. Je n'ajouterai que ceci à ce qui vient d'être dit si pertinement par MM. Couvelaire et Gouverneur.

1° Les résultats fonctionnels sont moins immédiatement certains après l'opération de Millin qu'après l'opération de Freyer. Non seulement il reste parfois, pendant quelque temps, un petit résidu, mais encore, une fois la sonde enlevée, le malade peut entrer en rétention aiguë et être dans l'impossibilité absolue d'uriner. Ce n'est là qu'un incident temporaire : il cède à une injection de morphine, à un simple sondage, au plus vingt-quatre heures de sonde à demeure ;

2° L'intervention peut être suivie de phénomènes douloureux pelviens et

cruraux capables de durer plusieurs mois. Ils ne sont pas d'une explication très claire : sans doute s'agit-il d'incidents consécutifs à une péricystite ou à une péri-prostatite. La cause de ceux-ci est-elle une action trop brutale de l'écarteur, un tamponnement trop vigoureux des parties latérales du bassin par les champs de protection, ou un certain degré d'infection que les antibiotiques n'ont pu que freiner et non éviter ? Il peut s'agir d'une cellulite pelvienne simple, d'une névralgie du nerf obturateur (T. Millin en a cité un cas), contusionné par l'écarteur, ou irrité par la cellulite de voisinage. La dénudation de la face postérieure de la symphyse, par section de nerfs trophiques ou de vaisseaux nourriciers, peut aussi provoquer une ostéo-porose pubienne douloureuse qui ne cède qu'à un traitement de recalcification.

De tels incidents ne se voient pas après l'opération de Freyer : dès que la vessie est fermée, la fonction vésicale est parfaitement et complètement rétablie ; la capsule fibreuse prostatique laissée intacte, protège bien le tissu cellulaire du petit bassin et les douleurs pelvi-crurales que nous venons d'indiquer n'apparaissent jamais.

L'opération de Freyer, par la constance et la perfection de ses résultats au moins éloignés, par la rusticité de son exécution et de son traitement post-opératoire, gardera, compte tenu des conditions si variables de « nursing » dans lesquelles peuvent être placés les malades, une certaine faveur auprès de chirurgiens qui ne sont pas que des maladroits ou des rétrogrades.

M. **J. de Fourmestraux :** Je répondrai à mon collègue Couvelaire, dont je sais l'expérience et la compétence, que je ne peux partager son point de vue. Il y a toujours intérêt à simplifier sa technique, sous le couvert d'une asepsie rigoureuse et d'une stricte hémostase. La prostatectomie, ou s'il le veut, l'adénomectomie par voie rétro-pubienne, demeure une intervention simple, puisque réglée et s'éloignant peu des concepts de la chirurgie générale.

Les soins post-opératoires sont ici beaucoup moins compliqués que dans le Freyer, avec ses jeux hydrauliques. Une infirmière avertie doit veiller à ce que la lumière de la sonde ne s'obture pas. La sonde de Nélaton me paraît devoir garder ses indications.

Gouverneur nous fait part des résultats heureux qui, entre ses mains, nous apparaissent comme normaux. Qu'il me permette de croire qu'une bonne ligature est supérieure pour réaliser une hémostase certaine à une coagulation attentive.

Le seul accident hémorragique sérieux que nous avons observé se produisit dans un cas où nous avions utilisé les seules ressources de l'électro-chirurgie pour faire l'hémostase.

Wolfromm demeure, semble-t-il, partisan du Freyer. Il a, comme nous tous, obtenu de si beaux résultats immédiats et éloignés que je conçois qu'il garde pour la voie haute quelque faiblesse.

Je suis convaincu qu'il abandonnera en partie la voie haute pour se rallier à l'intervention de Terence Millin, qui lui donnera une satisfaction précise, puisqu'elle a permis à des chirurgiens non strictement spécialisés de vous présenter une statistique opératoire qui confirme les avantages de la voie extra-vésicale.

A propos des déficiences protéiniques en chirurgie réparatrice,

par MM. **Merle d'Aubigné** et **J. Lassner.**

Les recherches systématiques que nous avons faites au Centre de Chirurgie Réparatrice de l'Hôpital Foch sur l'état humoral en général, et protéinique en particulier, dans les traumatismes récents et anciens, dans les suites d'inter-

ventions osseuses, dans les suppurations chroniques, dans les brûlures, nous montrent, peu à peu, quantité de fais intéressants sur l'importance de l'état protéinique dans les suites des traumatismes et sur son influence sur les processus de réparation.

Nous n'avons pas l'intention de reprendre ici les données nouvelles sur le catabolisme protéinique. Ces notions, d'intérêt capital, ont été établies par les travaux de Cuthberston, d'Albright, de Howard. Le mécanisme de la destruction et de l'élimination protéiniques qui succède à tous les traumatismes importants semble s'éclaircir maintenant avec les travaux de Selye sur leur origine endocrinienne et centrale. La nécessité de le prévoir avant les grandes interventions, de le compenser dans les suites opératoires, s'impose comme une des nécessités et un des grands progrès de la chirurgie moderne.

Le point sur lequel nous désirons aujourd'hui attirer votre attention, à l'aide de deux observations particulièrement typiques choisies entre de nombreuses constatations analogues, est l'importance qu'il y a, pour assurer le succès d'interventions dirigées contre des lésions anciennes et infectées, de s'assurer une bonne défense de l'organisme, en décelant l'insuffisance protéinique, et en la compensant avant d'opérer.

Nos deux observations, à dessein très différentes, concernent, l'une un cas de brûlures très étendues et infectées, l'autre une ostéomyélite vertébrale traumatique fistulisée dans le poumon. Ces deux exemples nous permettront de préciser deux points que nous croyons importants :

1° *Pour reconnaître les déficiences protéiniques*, le simple dosage des protéines n'est pas suffisant. La mesure de l'hématocrite, en particulier par la méthode de Philip et Van Slyke, dont M. Roux a montré récemment l'intérêt, si pratique pour les examens rapides, en particulier chez les shockés et les brûlés, ne permet pas toujours de déceler les insuffisances protéiniques dans les cas chroniques de dénutrition après des traumatismes infectés.

Il faut recourir à l'évaluation de la quantité globale de protéines circulantes par la mesure de la masse sanguine.

2° Pour traiter les grandes déficiences protéiniques tardives des lésions chroniques, l'administration de protéines *par la voie parentérale* (transfusion et plasma intra-veineux) est insuffisante et doit être complétée par un *régime hyperprotéinique*, seul capable d'apporter à l'organisme la quantité nécessaire de protéines.

La première observation concerne un jeune zouave atteint de brûlures étendues que nous avons traité pendant vingt-neuf mois ; durant vingt et un mois, nous avons assisté, chez ce jeune garçon de dix-sept ans, à des échecs répétés, des greffes et à une cachexie progressive dont nous ne trouvions pas l'explication.

C'est au cours de son traitement que nous avons modifié nos méthodes d'exploration de l'équilibre protéinique, modification qu'il nous faut tout d'abord exposer.

Nous nous contentions, en effet, de doser les protéines et l'hémoglobine et de faire la numération globulaire et la recherche de l'hématocrite.

Ces tests sont insuffisants pour donner une idée exacte de l'état protéinique d'un sujet. Le tableau suivant le montre assez clairement :

A côté d'un sujet normal avec une protéinémie à 7 p. 100 et une hématocrite à 45, il montre les chiffres tout à fait voisins obtenus chez une malade cachectique par suppuration chronique (protéinémie : 6,5 p. 100. Hématocrite : 46). La mesure du volume plasmatique circulant donne les vraies valeurs à ces chiffres en nous montrant que le sujet infecté ne dispose que de 130 grammes de protéines circulantes, contre 200 pour le sujet sain.

A l'opposé, chez un opéré qui a reçu de grandes quantités de plasma et de sérum, les chiffres de 6 p. 100 pour les protéines et de 37 pour l'hématocrite sembleraient déceler anémie et déficience protéinique : en réalité, la mesure

du volume plasmatique montre le chiffre élevé de 240 grammes de protéines circulantes.

Ceci établi, voici notre première observation :

Observation I. — Soldat S... (Pierre), âgé de dix-sept ans et demi, entre le 29 juin 1945 dans notre service de Léopold-Bellan. Il a été atteint quatre mois et demi auparavant de brûlures qui intéressent 30 p. 100 de sa surface ; les brûlures qui occupent les membres et le tronc sont gravement infectées. L'état du malade, profondément amaigri, est lamentable. Il s'améliore cependant un peu sous l'influence de la pénicilline et de transfusions répétées.

Le 2 juillet 1945 :

Protéines du plasma	7 gr. 80 p. 100
Hémoglobine	10,75 p. 100
Hématocrite	31,5
Globules rouges	3.500.000

Le 31 juillet 1945 : on tente de recouvrir les surfaces brûlées de greffes libres.

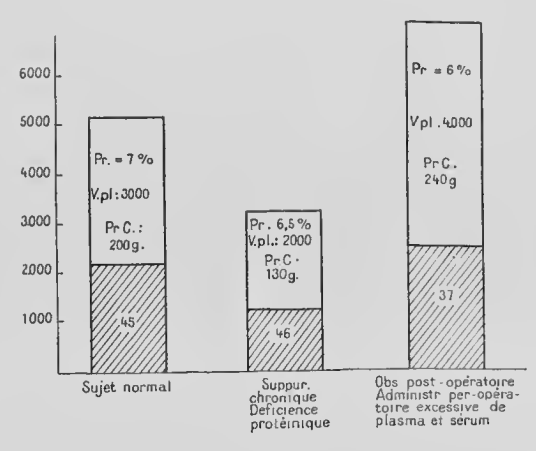


Tableau I.

Le 25 septembre 1945, le 6 novembre 1945 : nouvelles tentatives. Les greffes semblent prendre, puis au bout de quatre à cinq semaines subissent une autolyse presque complète. Bien mieux, les régions donneuses se cicatrisent et s'infectent à leur tour.

Le 9 mars 1946 : ce malheureux garçon fait une crise douloureuse abdominale aiguë et j'enlève, à travers la surface bourgeonnante de sa paroi abdominale brûlée, un appendice complètement gangrené.

Le 1er août 1946 : son amaigrissement a progressé, l'état local est aussi mauvais, pourtant le dosage des protéines est normal (8,50 p. 100). Mais l'anémie est importante.

Des transfusions répétées, des perfusions de plasma n'amènent aucune amélioration. On est obligé d'amputer l'avant-bras gauche, inutilisable. Le dosage des protéines montre une augmentation paradoxale : 9,5 p. 100 ; Mais le poids du malade est tombé à 36 kilogrammes.

C'est alors, en mars 1947, soit deux ans après la brûlure, qu'une mesure des volumes sanguin et plasmatique nous montre ceux-ci considérablement réduits : les protéines et l'hémoglobine circulantes sont donc en quantités insuffisantes et les réserves protéiques du sujet sont complètement épuisées.

Nous tentons alors la suralimentation protéinique par bouillies de lait et de blanc d'œuf. Le résultat est extraordinaire : ce blessé, déclinant régulièrement depuis deux ans, reprend 10 kilogrammes en trois semaines ; les nombreuses ulcérations s'épidermisent rapidement. La cicatrisation est complète en six semaines.

L'augmentation de poids est constante ensuite à raison de 8 kilogrammes par mois. Le

blessé quitte l'hôpital en juin, pesant 52 kilogrammes. Revu en novembre 1947, il a retrouvé son poids habituel de 62 kilogr. 500. Son état général est excellent. Une analyse montre :

Protéines	7 gr. 50 p. 100
Volume sanguin	4 900 c. c.
Volume plasmatique	2.900 c. c.
Protéines circulantes	217 grammes dont 116 d'albumine.
Hémoglobine circulante	676 grammes.

Dans l'observation suivante, les notions ainsi acquises ont été appliquées tout de suite et nous ont permis de tirer d'affaire un blessé arrivé au dernier stade de la cachexie, avec des abcès multiples du poumon consécutifs à la fistulisation dans les bronches d'une ostéite vertébrale traumatique. Après pneumonectomie totale, ce blessé est rentré chez lui, guéri.

Obs. II. — Maréchal des Logis, M... (Julien), vingt-sept ans. Blessé à Hanoï le 2 janvier 1947 par balle : fracture parcellaire des corps vertébraux C6 et C7 et fracture du maxillaire inférieur. Hémiplégie droite qui régresse rapidement.

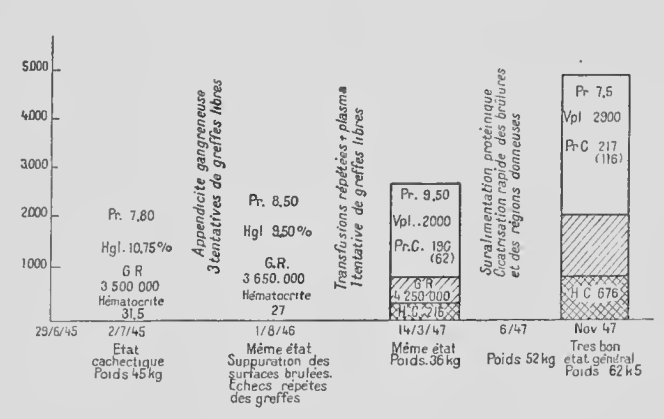


Tableau II.

Entre dans le service le 9 avril 1947, soit trois mois après sa blessure, dans un état de cachexie extrême. Ce malade, qui pèse habituellement 72 kilogrammes, ne pèse plus que 44 kilogrammes. La plaie cervico-dorsale suppure abondamment. Expectorations abondantes.

Le 25 mai 1947 : élimination dans l'expectoration d'un séquestre vertébral. La radiographie montre l'existence de plusieurs abcès dans la partie postérieure du lobe supérieur droit.

Le 30 mai 1947 : institution d'un traitement par broncho-aspiration suivie d'instillations de pénicilline et de solufontamide (service du Dr Kourilsky). Pénicilline et sulfadiazine par voie générale.

Après une amélioration passagère, extension de la suppuration à la presque totalité du poumon droit.

Le taux des protéines était à l'entrée de 6 gr. 33, avec un volume plasmatique de 2.200 seulement et un volume sanguin de moins de 3.000, les protéines circulantes étant de 139 grammes. Après le traitement anti-infectieux et des transfusions répétées, la masse sanguine est élevée à 3.500 et le taux des protéines circulantes reste à 138 grammes. L'état général, qui s'était un peu amélioré, retombe très bas après des hémoptysies.

Le 17 novembre 1947, on commence le régime de suralimentation protéinique associé à des transfusions de sang et de plasma (2.650 c. c. de sang et 500 c. c. de plasma).

Le 4 décembre 1947, l'état général est très amélioré. La masse sanguine est à 5.200. Le taux des protéines circulantes à 284, dont 160 d'albumine.

Le malade est montré au Dr Mathey, qui décide la pneumonectomie. Celle-ci est pratiquée le 5 décembre 1947, par Mathey, sous anesthésie générale donnée par Kern Au cours de l'intervention, le blessé reçoit 2.500 c. c. de sang.

L'opération est bien supportée, mais il se produit immédiatement une chute considérable du volume du sang circulant, malgré des transfusions journalières de 400 c. c.

Cependant, les suites opératoires sont bonnes. La masse sanguine est reconstituée petit à petit, et rapidement à partir du mois de janvier où l'on peut soumettre à nouveau le malade à la suralimentation protéinique. Les protéines se maintiennent à un taux relativement élevé, malgré des thoracenthèses répétées, nécessitées par un exsudat pleural légèrement infecté (*Proteus vulgaris*).

Cette affection est enrayée par des instillations de streptomycine dans la cavité pleurale.

Le malade gagne du poids et quitte le service en mars 1948, en très bon état général, pesant 51 kilogrammes et avec un état protéinique sensiblement normal.

Ces deux observations nous semblent une démonstration des principes que nous avons énoncés.

Chez notre premier malade, nous sommes restés presque désarmés près de deux ans devant un état de dénutrition grave chez un brûlé : trompés par un

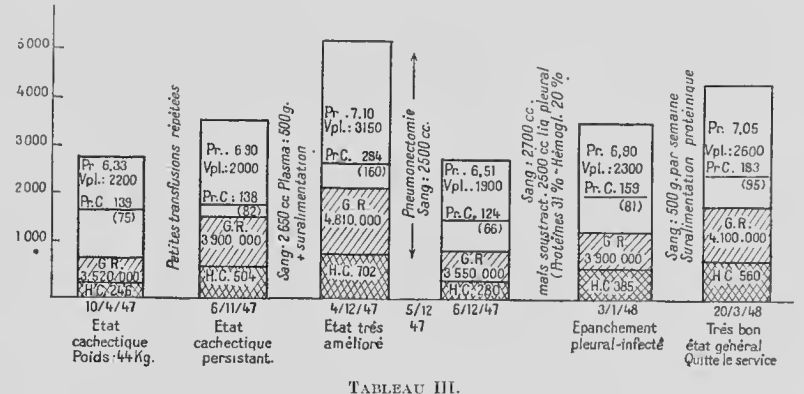


TABLEAU III.

dosage apparemment normal de protéines plasmatiques, nous nous sommes heurtés à des échecs répétés de greffes. La mesure du volume sanguin et plasmatique a montré le déficit réel des protéines circulantes et en particulier de leur fraction utilisable, c'est-à-dire les albumines. Le comblement de ce déficit par un régime hyperalbuminé a brusquement changé les choses et a permis, en arrêtant la dénutrition et la cachexie, la prise des greffes et la cicatrisation des ulcérations.

Dans notre deuxième observation, concernant également un blessé cachectique, mais par infection grave vertébrale et pulmonaire, instruits par l'expérience, nous avons combiné avec la lutte anti-infectieuse inefficace à elle seule, le régime hyperprotéiné qui a enrayé l'état de dénutrition et mis le malade en état de supporter l'intervention qui, seule, pouvait le sauver, la pneumonectomie totale.

Tels sont les faits cliniques. Leur explication biologique, qui est en même temps la base de ces tentatives thérapeutiques, repose sur un certain nombre de données qui résultent des travaux modernes sur la question et que nous voudrions rappeler brièvement.

1° Les seules albumines utilisables par l'organisme pour la réparation sont les sérines, et non les globulines. Or, celles-ci augmentant au cours des états infectieux, les sérines diminuent proportionnellement, du fait de la régulation de l'équilibre osmotique. Pour qu'un sujet soit donc en état de défense organique, il faut que la quantité globale des protéines — et plus particulièrement des albumines — circulantes soit voisine de la normale.

2° Le taux des protéines circulantes ne baisse qu'après que l'organisme a épuisé les protéines labiles de dépôt, dont le siège essentiel semble être dans le foie. Comme l'a montré Elman, une réduction de l'albumine sanguine de 1 gramme comporte une destruction préalable de 30 grammes de protéines cellulaires. Or, ces 30 grammes d'albumine représentent une destruction préalable de 900 grammes de protéines cellulaires, soit, exprimé en poids de tissu musculaire : 4.500 grammes. Autrement dit, une réduction du taux de l'albumine du plasma de 1 gramme p. 100 correspond à une perte de chair de 4 kilogr. 500. Ce fait explique :

a) La cachexie dans les grandes déficiences protéiniques ;

b) La nécessité de fournir à l'organisme en dénutrition des quantités très importantes de protéines, non seulement pour combler la déficience des protéines circulantes, mais pour reconstituer ses réserves.

3° Lorsque les protéines sont fournies à un organisme en dénutrition, elles sont utilisées dans un ordre, toujours le même, à savoir : d'abord, à la reconstitution de l'hémoglobine, puis à la réparation des protéines cellulaires et des globulines plasmatiques, enfin seulement à la restauration de l'albumine du plasma.

Lorsque des états de dénutrition protéinique sont compliqués par l'existence de plaies ou de fractures, la réparation de ces dernières prend la seconde place, c'est-à-dire qu'elle vient après le comblement d'une éventuelle déficience hémoglobinique. Ce fait démontre toute l'importance qu'il convient de donner à la réparation d'une anémie, si l'on veut éviter les retards de cicatrisation.

Pratiquement: Il résulte de ces faits que la transfusion et les perfusions de plasma sont d'une extrême utilité pour prévenir et, éventuellement, corriger les états de shock opératoire, pour libérer, dans la phase post-opératoire, les protéines pour leur tâche de réparation tissulaire, pour compenser enfin tout état d'anémie.

Mais elles sont totalement insuffisantes pour compenser les grands déficits protéiniques.

L'utilisation en voie intraveineuse des hydrolysats de protéines (1) peut apporter un élément appréciable quand l'alimentation ne peut être que parentérale. En donnant par jour 3 litres d'hydrolysats de protéine glucosée, on fournit 15 grammes de protéines et 1.200 calories. Mais cette ration est encore insuffisante et ne peut être prolongée longtemps.

Il est donc indispensable de recourir à la voie buccale. Un régime comportant 2 gr. 50 à 3 gr. 75 de protéines par kilogramme de poids (soit 150 à 250 grammes de protéines par jour pour un malade adulte de taille moyenne) et avec suffisamment de carbo-hydrates et de lipides pour fournir 40, voire 70 calories par kilogramme, est habituellement nécessaire (1).

Nous avons employé des mélanges de lait écrémé additionné de blanc d'œuf et de sucre : ils forment une crème parfumée que l'on arrive en général à faire absorber à ces malades malgré leur anorexie habituelle.

Dès que, par ce moyen, on est parvenu à compenser partiellement le déficit protéinique, le malade reprend du poids, recouvre l'appétit. Dès lors, on assiste à ce « renversement de l'attitude métabolique ». Habituellement au bout d'un mois, on peut arrêter la suralimentation spéciale et donner au malade un régime normal.

Les effets de ce redressement du métabolisme protéinique sont frappants. Dans plusieurs de nos cas, il a été extraordinaire : reprise de poids rapide, transformation de l'état général. Quand il existe des plaies superficielles, comme dans les brûlures, l'effet sur le processus de cicatrisation est particulièrement frap-

(1) Des précisions sur la technique de la cure protéinique que nous nous avons employée se trouveront dans un article de l'un de nous qui doit paraître en juin 1948 dans la *Semaine des Hôpitaux*.

pant : épidermisation des surfaces cruentées, prise immédiate et complète des greffes dermo-épidermiques.

M. **Jean Gosset :** J'ai été particulièrement heureux d'entendre M. d'Aubigné souligner l'importance capitale de la protéinothérapie à l'aide d'observations extrêmement démonstratives. Je l'ai été d'autant plus que les communications que j'ai faites ici même en 1941 et en 1945 m'avaient semblé se heurter à quelque scepticisme.

Je suis entièrement d'accord avec M. d'Aubigné quand il dit que le simple dosage des protéines sanguines n'a qu'un intérêt très limité et que ce dosage risque plus souvent de nous tromper que de nous guider utilement.

J'irai même plus loin que lui. Dans mon service, j'ai fait étudier simultanément sur de nombreux malades et opérés, la protidémie et la masse sanguine. Avec une expérience personnelle étendue, je suis plus que jamais persuadé de l'importance de la protéinothérapie, mais je me demande maintenant si ces dosages doivent servir à la régler, à la guider, et je ne le crois pas. Il y a à cela plusieurs raisons. D'abord, à moins d'équipements de laboratoires assez spéciaux et de techniciens très entraînés, ces dosages ne pourront pas être exécutés dans la majorité de nos services. Les causes d'erreurs sont énormes, souvent difficiles à éliminer. Même exacts, ces dosages ne nous renseignent que sur les protéines circulantes, et non sur les stocks tissulaires, dont l'importance est encore plus grande.



Je pense donc aujourd'hui, et en cela je suis d'accord avec une tendance qui semble se dessiner chez beaucoup de chirurgiens étrangers, que la simple étude clinique du malade, l'étude de ses variations de poids, de son aspect, de son anémie, suffisent à guider nos thérapeutiques protéiniques bien mieux que la protidémie même combinée à une mesure de la masse sanguine. Si l'on devait recourir à des dosages de laboratoire, c'est à l'étude du bilan azoté qu'il faudrait s'adresser, la thérapeutique devant parvenir à créer un bilan azoté positif (azote ingéré > azote excrété dans les urines ou perdu par suppuration).

En fait, la protéinothérapie doit être utilisée systématiquement dans tous les soins pré- et post-opératoires, qu'il s'agisse d'interventions graves chez des sujets résistants, ou même d'opérations bénignes chez des individus en état de carence ou de déficience. Dans le rapport que nous présenterons au prochain Congrès Français de Chirurgie, nous insisterons longuement sur cette thérapeutique, mais nous voudrions dès aujourd'hui souligner les difficultés auxquelles se heurte sa réalisation pratique, car seule l'action conjuguée de nos confrères pourra être assez forte pour les faire résoudre.

Le régime de suralimentation protéique comprend environ 150 grammes de protéines sèches et 500 grammes d'hydrates de carbone par jour. Dans l'état actuel des réglementations, il est impossible d'obtenir ces rations dans nos hôpitaux. Par ailleurs, le lait sec écrémé ne peut être fourni en grande quantité. Chez certains malades, il faudrait employer des protéolysats et ceux que l'industrie chimique nous fournit contiennent encore des substances nocives (acide glutamique en particulier) ou sont d'un goût répugnant qui les fait refuser par les malades. Si l'importance d'un régime pré- et post-opératoire équilibré qualitativement et quantitativement est maintenant bien établie, il faut encore que les chirurgiens insistent pour disposer des produits diététiques qui permettent d'utiliser ces régimes.

Je suis heureux que M. d'Aubigné nous apporte des documents indiscutables pour étayer cette théorie.

PRÉSENTATIONS DE MALADES

Résections arthroplastiques avec emploi de coupes en vitallium,

par M. **Paul Mathieu.**

Je vous présente, à titre documentaire, 3 malades opérés pour coxarthrie par arthroplastie avec interposition de coupes de vitallium.

Les constatations que nous pouvons faire chez eux confirment les résultats encourageants déjà présentés ici.

J'ai pu me procurer assez récemment des coupes de vitallium comme matériel d'interposition. Je vous présente ces malades opérés en février dernier, avec un recul encore léger, parce qu'ils sont sur le point de quitter le service. J'espère qu'ils viendront se faire examiner ultérieurement pour que nous puissions apprécier chez eux des résultats plus tardifs.

Le premier, M. H., 49 ans, a été opéré le 14 février 1948 pour coxarthrie gauche, unilatérale.

Après des suites opératoires très simples, il a marché au bout d'un mois. Actuellement, il fait de la bicyclette couramment, mais il marche avec des cannes. La flexion dépasse 90°, son abduction est normale. L'adduction, les rotations, sont plus limitées (surtout l'adduction).

Le second, M. B, 47 ans, a été opéré le 18 février 1948, pour coxarthrie unilatérale. Il a marché au bout d'un mois environ. Actuellement, il a une flexion qui atteint 90° avec abduction normale. Il a déjà fait à pied une marche de 10 kilomètres.

La troisième malade, M[me] C., a été opérée le 28 février 1948. Elle présente une coxarthrie bilatérale d'origine congénitale. A droite, elle a une luxation avec déformation de la tête subluxée. Je l'ai opérée à gauche. Elle a une flexion qui n'atteint pas tout à fait 90°, une abduction plus complète qu'à droite, ce qui est précieux chez elle, car elle est enceinte depuis quelques semaines avant l'intervention, et elle pourra probablement, d'après un collègue obstétricien, bénéficier de cette abduction pour son accouchement.

Toutes ces interventions, je dois le dire, ont été pratiquées chez des sujets en bon état général clinique. C'est un principe que j'ai formulé d'après mon expérience : j'estime que seuls doivent être justiciables de l'arthroplastie dans la coxarthrie des sujets dont non seulement l'état général le permet sans danger, mais aussi des sujets dont l'état local est favorable, sans péri-arthrite marquée, laissant espérer une récupération fonctionnelle appréciable, bien entendu avec des soins post-opératoires appropriés.

Deux résultats d'enclouage centro-médullaire,

par M. **A. Delahaye,** associé national.

Les enclouages centro-médullaires dont les résultats vous sont présentés ont été faits, le premier immédiatement pour fracture fermée de la clavicule, le second à retardement pour une fracture ouverte à l'union du 1/3 moyen et du 1/3 supérieur du fémur, après cicatrisation cutanée.

Observation I. — Cag..., âgé de vingt-huit ans ; le 22 novembre 1947, se relève d'une chute sur l'épaule gauche avec une fracture claviculaire à trois fragments et à grand déplacement. Le fragment interne pointe sous la peau non ouverte. Intervention immédiate. Par une longue incision suivant le bord postérieur de l'os, suivie d'une incision périostique, le foyer de fracture est mis à nu. Le fragment moyen, désorienté sur ses deux axes, est réduit

entre les deux fragments extrêmes. La contention est assurée par embrochage centro-médullaire de dedans en dehors. Reconstitution ds plans. Fermeture *per primam*. Immobilisation pendant douze jours dans une écharpe. Pendant les premières semaines le résultat est très correct. Mais secondairement on note un léger déplacement des fragments. En avril 1947, cinq mois après l'opération, la consolidation est bonne au prix d'un cal assez volumineux. Il n'y a pas de raccourcissement et la direction générale de la clavicule est normale.

Obs. II. — Ar..., quarante-deux ans, a, le 6 mars 1947, le membre inférieur gauche écrasé par la roue de son camion. Son bilan traumatique est sérieux : fracture fermée des deux os de la jambe gauche, partie moyenne ; fracture ouverte du fémur à l'union du tiers supérieur et moyen. La plaie à la face interne de la cuisse gauche saigne abondamment. Il faut noter encore un épanchement articulaire du genou gauche sans fracture et une infiltration considérable de tout le membre inférieur par attrition.

Après les précautions d'usage tant au point de vue schock qu'infection, l'intervention est pratiquée dans l'heure qui suit l'accident.

Penthotal intraveineux. Le traitement chirurgical de la fracture ouverte est minutieux. Entre les deux segments extrêmes déplacés, un fragment intermédiaire losangique et désorienté, empale par sa pointe inférieure les masses musculaires profondes. La réduction est assurée par pression dirigée sur les fragments et par traction à distance. Cette traction est faite par lacs fixés sous le genou et au cou-de-pied et surveillée au dynamomètre. Je pense que l'état du genou et des parties molles contre-indique la mise en place persistante d'une broche transcondylienne. Aucune synthèse métallique n'est pratiquée. Fermeture de la plaie après pénicilline locale. Drainage filéforme en bas de l'incision. Réduction facile de la fracture de jambe.

A cause de l'infiltration et de l'œdème du membre inférieur qui rendent la flexion du genou difficile et insupportable, à cause de la multiplicité des lésions, j'hésite à immobiliser en flexion de la cuisse et je pense que le plus sûr moyen de favoriser une reprise circulatoire normale, de calmer les douleurs si fréquentes et si tenaces dans de telles attritions et aussi de me prémunir contre les incidents ultérieurs possibles, est d'immobiliser en extension dans un grand plâtre pelvipodal, au risque de voir réapparaître un déplacement ultérieur. Les suites immédiates sont normales. Mais une radiographie faite le sixième jour montre la reproduction du déplacement de la fracture fémorale. Quarante-deux jours après la première intervention, le 16 avril 1947, l'état local et général semblant parfaits, est pratiqué un enclouage à la Kuntscher. Penthotal intraveineux. Après mise en traction sur broche transcondylienne, incision à la face externe de la cuisse. Mise à nu du foyer de la fracture par en dehors. Luxation facile du segment supérieur en dehors. Introduction de la tige par voie focale et rétrograde dans ce segment. Par voie haute, elle est facilement repoussée dans le segment inférieur. Le fragment intermédiaire est placé à cheval sur le clou. Fermeture totale après pénicilline locale. Immédiatement après l'intervention, schock important. Le sixième jour, infarctus pulmonaire. Je pense à une embolie graisseuse. Il n'y a pas de graisse dans les urines.

Le huitième jour, la plaie externe rougit en un point. On retire un catgut non résorbé. La plaie se referme en quelques jours. Le onzième jour, apparition d'une phlébite droite. Aucun signe clinique apparent de cet ordre n'est visible du côté opéré. Les deux membres inférieurs sont immobilisés. Tous les incidents sont terminés cinquante jours après. Signalons qu'au cours de ce traitement, le blessé a présenté pendant un mois, une parésie par compression du sciatique poplité externe, soit post-traumatique, soit par hématome profond. Tout est rentré dans l'ordre actuellement. Depuis juillet 1947, soit cinq mois après l'accident, la marche a été reprise et est correcte. La cuisse est légèrement atrophiée, mais l'axe est parfait. Le clou intramédullaire est parfaitement supporté. La radiographie montre un cal qui donne l'apparence de la solidité. Seule une fracture du gros orteil, avec ankylose articulaire, apporte une très légère gêne à la marche.

Ces 2 observations montrent des résultats d'enclouage en deux circonstances différentes 1. Un cas simple, avec fracture fermée, avec grand déplacement des 3 fragments. La broche employée ici a été trop courte, ce qui explique la déviation observée secondairement et le cal assez volumineux. En définitive, résultat fonctionnellement bon obtenu rapidement, le blessé ayant repris vite son activité.

2. Un cas difficile, pour lequel la discussion peut être engagée sur bien des points. Je n'ai pas choisi de gaîté de cœur la conduite à tenir, car, devant la gravité et la multiplicité des lésiois, chaque méthode avait des inconvénients.

L'enclouage de Kuntscher a donné un résultat définitif excellent dans un cas où bien des arguments semblaient contre lui.

Il est certain, et Sénèque y insistait dernièrement dans son article de *La Presse Médicale* du 17 avril 1948, que, s'il convient d'être très prudent dans les indications de l'enclouage comme traitement immédiat des fractures ouvertes, l'intervention retardée a des indications parfois majeures, mais non exemptes de risques.

Homogreffe tibiale paternelle pour pseudarthrose large du tibia secondaire à une sequestrectomie pour ostéomyélite. Guérison. Résultat éloigné après dix ans,

par M. **A. Delahaye**, associé national.

Co... (Françoise), dix-sept ans, accidentée en septembre 1937, est amputée d'urgence pour écrasement grave de la cuisse droite. Une fracture fermée du tibia gauche est ostéosynthésée par lame. Une ostéomyélite avec phlegmon de la loge antéro-externe apparaît, qui nécessite l'ablation de la plaque et quatre incisions de drainage en janvier 1938. La blessée m'est envoyée à Berck, en mars 1938. La radiographie montre un séquestre important en voie de limitation. L'état général est mauvais.

A la fin d'avril 1938, survient une arthrite suppurée du genou gauche que je draine par large arthrotomie. En mai 1938, par voie sous-périostée, l'ablation d'un séquestre de 8 centimètres de long est pratiquée. Ce séquestre n'est pas absolument complet. Il persiste une mince lame corticale postérieure, retenue au périoste profond, fracturée à sa base et séparée du fragment supérieur. Mise à plat et tamponnement. La plaie se comble progressivement sans incident, tandis que l'arthrite du genou guérit rapidement. Le 20 juin 1938, la fermeture est complète. La pseudarthrose persiste. Mais toute la région s'est asséchée et une rétraction cicatricielle de bon aloi dévie l'axe jambier en parenthèse. A l'air et au soleil, l'état général et local sont devenus excellents. En septembre 1938, l'intervention de consolidation est pratiquée : 1° Prise d'un solide transplant sur le tibia du père, après toutes précautions désirables. 2° Ostéotomie péronière pour assurer le redressement de l'axe et un contact correct. 3° Résection large de la cicatrice cutanée, exploration de la pseudarthrose : la mince corticale postérieure est bien vivante, mais reste isolée entre deux traits de fracture ; le canal médullaire, aux deux extrémités de la pseudarthrose est débarrassé de son bouchon fibreux ; création d'une longue tranchée à la gouge sur l'os sain. Mise en place du greffon qui passe en pont sur la pseudarthrose et est logé dans le lit préparé à son intention. Il n'est fait aucune ligature de soutien. Reconstitution des plans. Fermeture de la peau à points séparés et espacés. Plâtre pelvipodal ouvert en avant.

Les suites sont normales. Le haut de l'incision se ferme un peu plus tard que le reste. En janvier 1939, la marche est commencée. Depuis bientôt dix ans, aucun incident ne s'est produit. Appareillée de son amputation de cuisse, Mlle Co... marche avec une jambe gauche très solide. Une limitation à angle droit des mouvements de flexion de son genou reste, avec plusieurs cicatrices, les traces indélébiles de cette longue histoire.

Sans qu'il soit utile d'insister sur la gravité des phénomènes infectieux ou sur ses causes, et sur la nécessité de prendre une homogreffe comme matériel de synthèse, il est bon de noter que le transplant s'est agrafé dans un temps minimum et qu'aucun incident ultérieur de consolidation n'a été noté.

Pour obtenir un résultat favorable, de nombreuses précautions ont été prises : Importance et volume du greffon, d'une part, traitement minutieux de la pseudarthrose pour le recevoir d'autre part : résection de la peau cicatricielle, suppression des bouchons conjonctifs oblitérant le canal médullaire, création d'un lit sur lequel le greffon a été placé, passant en pont sur la pseudarthrose. Absence de tout matériel de maintien (fil métallique, soie, catgut).

L'ostéotomie péronière est un temps indispensable pour obtenir une correction favorable.

Le Secrétaire annuel : Pierre Oudard.

Le Gérant : G. Masson.

Dépôt légal. — 1948. — 2e trimestre. — Numéro d'ordre 710. — *Masson et Cie*, éditeurs, Paris.
Imprimé par l'Ancne Imprimerie de la Cour d'Appel, 1, rue Cassette, à Paris (France).

Séance du 5 Mai 1948.

Présidence de M. Louis Sauvé, *président.*

A PROPOS DU PROCÈS-VERBAL

Prostatectomie retropubienne,

par M. **Louis Michon.**

M. de Fourmestraux nous ayant apporté une intéressante communication sur 38 cas de prostatectomies rétropubiennes, nous croyons devoir vous apporter les résultats de notre expérience personnelle.

Du 1er janvier 1947 à mars 1948, en joignant à ma statistique personnelle notre statistique hospitalière, comprenant des cas opérés par mes assistants et mes internes, je peux réunir 227 cas d'opérations pour adénomes prostatiques ; je laisse de côté 23 résections endoscopiques pour maladie du col.

Pour les 227 adénomes, nous avons employé des techniques variées, car, comme l'écrivait Ogier Ward dans un récent article de la *Lancet*, il nous paraît regrettable d'avoir une méthode standard, alors que chacune des techniques que nous possédons doit garder ses indications ; notre rôle, peut-être le plus important, est de savoir choisir pour chaque cas la meilleure technique.

C'est la prostatectomie rétro-pubienne qui, dans notre statistique, occupe la première place.

Voici comment se répartissent nos diverses opérations :

Rétropubiennes (Millin)	109
Freyer en 2 temps	35
Freyer dont le 1er temps avait été fait ailleurs	14
Prostatectomies transvésicales à ciel ouvert	10
Prostatectomie périnéale	1
Résections par voie endoscopique	58
	227

La rétropubienne nous apparaît comme l'opération de choix ; nous ne suivons pourtant pas encore Terence Millin lorsqu'il l'emploie même dans les petits adénomes ou les maladies du col ; nous pensons en effet que, dans ces cas, la résection endoscopique donne d'excellents résultats avec un minimum d'aléas et une mortalité infime. La résection ne garde pas d'ailleurs ce pronostic extrêmement bénin si l'on veut étendre ses indications aux adénomes quelque peu volumineux.

Notre première impression sur la rétropubienne fut que c'était une opération un peu difficultueuse et qui ne serait applicable qu'aux meilleurs cas : prostatiques jeunes, sans infection et avec une très bonne fonction rénale. Très vite, nous avons reconnu que la rétro-pubienne est une opération bénigne dont le chemp peut être très étendu ; nous l'avons bien des fois employée chez des grands vieillards ayant dépassé quatre-vingt ans et qui, il y a quelques années, auraient été voués à la cystostomie définitive. Depuis que nous employons, de façon presque systématique, comme dans nos Freyer, l'anesthésie épidurale, cette bénignité nous apparaît encore plus grande. C'est à Roger Couvelaire que nous devons notre retour à cette anesthésie que nous avions d'abord cru insuffisante pour un Millin.

Publication périodique mensuelle.

Cibert nous a montré, d'autre part, dans une intéressante communication à la Société Française d'Urologie, que la rétropubienne pouvait même être pratiquée chez les infectés. Par contre, nous pensons qu'une grave altération de la fonction rénale mise en évidence par l'azotémie et l'urographie, rend la méthode dangereuse ; non pas par suite de la gravité de l'opération elle-même, mais parce que le drainage par sonde urétrale nous apparaît comme très inférieur au drainage par cystostomie en cas d'azotémie élevée ; nous avons déjà défendu ce point de vue, en montrant le grand avantage de la cystostomie continente sur la sonde à demeure à débit ralenti chez les prostatiques distendus. C'est pourquoi nous n'avons pas abandonné le Freyer, cette admirable opération à la mortalité si réduite et qui n'a contre elle que sa longue durée (si elle est pratiquée en deux temps) et son « inconfort » comme disent nos collègues britanniques. Réservant le Freyer aux mauvais cas, nous l'avons, dans les mois répondant à la statistique que nous vous présentons, toujours pratiqué en deux temps. Si nous avons fait quelques Freyer de plus, c'est que certains malades nous sont venus déjà cystostomisés ; nous savons que, même dans ces cas, Millin fait souvent une rétropubienne, et nous lui en avons vu réaliser plusieurs. Dans de tels cas, il nous semble plus simple et pas beaucoup moins rapide, de faire une énucléation à la façon de Freyer. Enfin, nous réserverions volontiers une petite place au Freyer dans les cas très rares où, lors d'une tentative de rétropubienne, nous constatons qu'il pourra y avoir difficulté à faire une bonne réparation de la loge prostatique : mieux vaut alors renoncer à l'opération de Millin et faire un Freyer en un temps ; cela ne nous est arrivé qu'une fois.

Je laisse de côté les 10 prostatectomies transvésicales à ciel ouvert réalisées dans mon service par mon assistant Delinotte : il vous en entretiendra peut-être un jour. Sans méconnaître certains de ses avantages, je m'en tiens personnellement à trois techniques : prostatectomie rétropubienne de Millin, Freyer en un ou deux temps, résection endoscopique.

Quand il faut faire une adénomectomie, c'est à la rétropubienne que vont mes préférences. Pourquoi ?

C'est une opération très bénigne, pouvant être réalisée même chez les hommes très âgés ; plusieurs de nos opérés avaient dépassé quatra-vingts ans, l'un d'eux avait quatre-vingt-sept ans. Elle peut être faite chez des malades auxquels la plupart d'entre nous n'auraient pas osé proposer un Freyer en un temps. Or, la rapidité de la guérison n'est pas de peu d'intérêt chez un homme âgé ; un traitement prolongé est, incontestablement, un facteur de gravité. Sur 45 cas de notre pratique personnelle, nous avons pourtant eu 2 morts : l'un des malades avait présenté, un an auparavant, une septicémie à staphylocoques contrôlée par hémoculture ; son état général était très médiocre, mais paraissait permettre d'affronter l'opération en un temps ; il est mort de cellulite à marche lente. Le deuxième malade avait quatre-vingts ans : son système cardio-vasculaire était défectueux ; il avait eu un petit ictus. Les suites opératoires furent satisfaisantes et, au moment de son départ de la clinique, il s'affaissa brusquement, succombant sans doute à une crise d'angine de poitrine.

Un inconvénient souvent reproché à la rétropubienne est la possibilité d'une fistule urinaire sus-pubienne. Sur 45 cas, 36 ont guéri de façon parfaite, n'ayant plus de sonde dès le cinquième, sixième ou septième jour. Il y a quelques mois, nous avions une tendance à prolonger le temps de sonde urétrale pour éviter la fistule : nous pensons que c'est une erreur. Actuellement, il est exceptionnel que nos malades gardent la sonde plus de cinq jours. Terence Millin ne la laisse souvent que trois jours. Ce n'est pas en prolongeant le temps de sonde, mais en s'astreignant à faire une excellente suture de la loge prostatique que la fistule sera évitée. Sur nos 45 cas, nous avons eu 6 fistules ; 4 d'entre elles ne furent que de courte durée ; une seule dura quelques semaines chez un homme de quatre-vingts-ans : elle se ferma sans sonde.

Chez un de nos opérés, nous avons assisté à une complication dont l'étiologie

nous paraît pour le moins imprécise. Le malade avait guéri très rapidement, en moins de dix jours, et était rentré chez lui le douzième jour. Trois semaines plus tard, il nous alertait, ressentant de grandes difficultés pour marcher, difficultés qui aboutirent à une impotence quasi totale. La radiographie mit en évidence une ostéoporose pubienne. Un traitement de pénicilline parut sans effet ; mais stérogyl et calcium donnèrent une rapide amélioration ; aujourd'hui, quatre mois après son opération, la guérison paraît obtenue.

En résumé, sur *45 malades :*

36 ont été guéris en moins de dix jours et sont rentrés chez eux avant le quinzième jour ;

6 ont présenté une fistule sus-pubienne, mais une seule dura quelques semaines et guérit spontanément sans sonde ;

1 présenta plusieurs embolies ; à la suite s'établit une fistule sus-pubienne ; escarres importantes. Guérison très retardée, mais parfaite !

2 sont morts : 1 de cellulite pelvienne ; 1 d'angine de poitrine probable, alors que la guérison était obtenue.

A noter la complication d'ostéoporose pubienne survenue secondairement chez un malade qui avait été rapidement guéri.

De plus, *l'opération de Millin est essentiellement peu douloureuse :* c'est, comme le dit son créateur, une opération « confortable ». C'est un fait extrêmement frappant.

Au point de vue fonctionnel, les résultats sont, généralement, excellents ; tous nos malades ont guéri sans garder le moindre résidu. Nous devons cependant signaler le cas d'un malade qui, un an après son opération, a présenté une nouvelle rétention par formation d'un diaphragme muqueux ; il a suffi de faire un cathétérisme avec un gros béniqué et de laisser une sonde à demeure pendant quarante-huit heures pour que tout rentre dans l'ordre.

Je terminerai par quelques points de technique. J'essaie de copier aussi fidèlement que possible la technique exposée par Millin dans son excellent livre sur la Chirurgie rétropubienne, dont Cibert nous donnera prochainement une traduction. Je pense que l'emploi de l'aspirateur est très précieux, mais il ne faut pas en abuser, sans quoi on risque d'augmenter inutilement la soustraction sanguine. J'emploie le moins possible le bistouri électrique, réservant l'électrocoagulation pour l'hémostase des veines du plexus pré-prostatique et des petits vaisseaux de la loge. Sur le col, je fais le plus souvent l'hémostase par ligature au catgut.

Roger Couvelaire nous a rendu un grand service en conseillant qu'un aide place un doigt dans le rectum. Celui-ci, correctement placé sur le bec de la prostate, rend l'incision de la loge infiniment plus aisée ; il facilite également le début de l'énucléation réalisée à l'aide de ciseaux courbes ; il doit être retiré lors du clivage postérieur de l'adénome. J'emploie cet artifice de façon presque systématique.

L'adénome étant bien libéré en bas, sur les faces latérales et sur la face postérieure, il est énucléé de la loge et attiré au dehors, ne tenant plus que par son attache cervicale, avec un lobe médian plus ou moins développé suivant les cas. Il est alors très important, comme y a très bien insisté Millin, de bien libérer la collerette muqueuse adhérente, qui sera sectionnée aux ciseaux ; puis, dans l'immense majorité des cas, il est nécessaire de compléter l'adénectomie par une large résection du col.

Celle-ci étant faite, et l'ingénieux écarteur du col de Millin étant en place, il sera facile d'enlever les calculs s'il en existe ; par contre, quant à présent, je ne partage pas l'enthousiasme de Couvelaire pour enlever les diverticules par cette voie. Je crois qu'il est rare de pouvoir le faire aisément alors que les autres techniques que nous possédons permettent de le faire avec sécurité.

Après mise en place de la sonde urétrale, reste le dernier temps, celui de la réparation de la loge prostatique. Nous ne cherchons jamais à tapisser la loge

par la muqueuse trigonale ; si la suture est possible, elle nous paraît illusoire, destinée à lâcher rapidement. Il faut, par contre, s'attacher à faire une suture solide, très hermétique. Couvelaire recommande trois plans ; quand la chose est possible, c'est certainement préférable ; il faut toujours en faire au moins deux, le plan le plus externe étant réalisé au catgut chromé. Pour rendre cette suture plus aisée, nous avons coutume, lors de l'incision de la loge, de placer quatre points de suspension : l'un médian inférieur, et l'autre médian supérieur, tous deux recommandés par Millin ; mais nous y ajoutons un point à chacune des extrémités de l'incision capsulaire.

En cas de difficultés d'hémostase, ce qui est exceptionnel, il peut être bon, au cours de cette opération délicate, d'avoir à sa disposition des mèches résorbables et des éponges spongel que l'on peut imbiber de thrombase ; nous n'y avons eu recours que deux fois.

Je terminerai en disant que l'opération de Millin constitue un progrès considérable et qu'elle est destinée, nous semble-t-il, à prendre une place de plus en plus prépondérante. Et, comme l'a très bien dit Cibert, Millin n'a pas apporté une simple modification de technique : il a provoqué une véritable révolution dans nos conceptions.

Déficiences protéiniques en chirurgie réparatrice,

par M. **Merle d'Aubigné.**

L'heure avancée m'ayant empêché de répondre aux orateurs qui ont bien voulu prendre la parole à la suite de ma communication, je désirerais ajouter quelques mots à la discussion.

1° Au sujet du *diagnostic des déficiences protéiniques.* — Mon ami Jean Gosset a eu bien raison d'insister sur les aléas des recherches de laboratoire. Nous employons, pour la mesure de la masse sanguine, la méthode colorimétrique au rouge Congo, la lecture étant faite au spectro-photomètre. De grandes précautions doivent être prises pour éviter les causes d'erreur, mais la constance de nos résultats, en particulier l'obtention régulière de chiffres normaux chez les sujets normaux, nous autorise à avoir confiance dans cette méthode.

La méthode du bilan azoté que propose Gosset, nécessitant une surveillance extrêmement stricte de l'alimentation, n'est pas toujours réalisable en milieu hospitalier. Et, en pratique, le dosage de l'azote urinaire n'est pas plus simple que le dosage des protéines sanguines et la mesure du volume sanguin.

Des méthodes plus précises seraient possibles pour la mesure du volume sanguin : l'utilisation des isotopes radio-actifs et leur numération au compteur de Geiger est probablement la plus rigoureuse, mais elle est au-dessus des moyens dont nous disposons.

Pour l'établissement rigoureux de l'état protéinique d'un sujet, la méthode idéale serait sans doute l'injection intraveineuse d'une solution concentrée d'albumine humaine purifiée et l'établissement d'une courbe du taux de l'albumine globale dans les quarante-huit heures suivantes. Le coût extrêmement élevé des préparations d'albumine humaine, rend malheureusement sa pratique impossible.

Il est certain qu'en dehors des méthodes de laboratoire, l'impression clinique joue un grand rôle. Je suis tout à fait d'accord sur ce point avec M. Leveuf. Cependant, il est impossible de se fier à la courbe pondérale, car les déficiences protéiniques s'accompagnent souvent d'une rétention d'eau qui masque la perte de matières protéiques.

2° *Traitement des déficiences protéiniques.* — Les orateurs qui ont pris la parole sont tombés d'accord avec nous sur la nécessité d'utiliser la voie diges-

tive, la voie intraveineuse étant insuffisante pour combler les grandes déficiences.

Comme l'a très bien dit Gosset, les hydrolysats de protéine sont presque inutilisables, du fait de leur goût détestable. Cet inconvénient existe aussi bien d'ailleurs pour les préparations américaines que pour les préparations françaises. D'autre part, un régime alimentaire ordinaire un peu forcé en matières azotées est, à notre avis, insuffisant pour obtenir le véritable renversement du métabolisme azoté qui est nécessaire. Ce renversement du métabolisme paraît être en rapport avec une action directe des protéines sur le fonctionnement du centre hypophysaire, centre qui conditionne, dans l'organisme, le métabolisme azoté.

Ce but ne peut être atteint que par une suralimentation protéinique considérable, qui ne peut être réalisée que par des préparations spéciales. L'emploi du lait sec écrémé additionné d'œufs et de sucre est une excellente préparation. En réponse à ce qu'a dit Jean Gosset, je me permets de signaler que différentes marques de lait sec écrémé se trouvent en grandes quantités chez tous les pharmaciens et peuvent être obtenus par un simple bon de déblocage demandé à la Préfecture de la Seine.

RAPPORTS

Un cas de pseudarthrose ancienne du col du fémur. Opération de Colonna,

par M. Spriet (de Shanghaï).

Rapport de M. Boppe.

Le Dr Spriet, ancien interne des Hôpitaux de Paris, professeur de clinique chirurgicale à l'Université Aurore de Shanghaï, nous a adressé la courte observation suivante :

Femme de soixante ans, présentant depuis dix ans une fracture du col du fémur droit. Elle vient consulter parce qu'elle marche très péniblement, souffre et présente une scoliose qui s'aggrave surtout depuis un an. A l'examen : pseudarthose du col du fémur droit avec raccourcissement de 9 centimètres et très importante scoliose compensatrice. La radio présente l'aspect habituel des vieilles pseudarthroses lâches du col fémoral avec ascension considérable du grand trochanter et disparition complète du col. Je propose une intervention.

Rachianesthésie et sérum intraveineux pendant l'intervention. Abord de la hanche. Ablation de la tête fémorale. Abaissement du trochanter que l'on place ensuite dans le cotyle. Cette intervention, que j'ai vu pratiquer par le Dr Boppe, m'a paru difficile dans le temps d'abaissement du trochanter ; l'ancienneté de la lésion en fût probablement la cause. Plâtre en abduction forte. Suites opératoires satisfaisantes. Ablation du plâtre au bout de deux mois et demi, marche autorisée à la fin du troisième mois. Je revis la malade au bout de quatre mois ; elle était venue à pied à l'hôpital pour me remercier. Elle est très satisfaite, marche bien et beaucoup plus facilement, est moins déformée. Le raccourcissement ne dépasse pas 2 à 3 centimètres ; seule la flexion de la cuisse sur le bassin est limitée.

Le Dr Spriet fait suivre cette observation de très brefs commentaires. Il se borne à écrire : « Je crois que cette intervention assez facile peut donner de bons résultats et que dans certains cas elle doit être préférée à l'ostéotomie ; elle permet de corriger dans une certaine mesure le raccourcissement.

En un mot, en face d'une vieille pseudarthrose lâche et douloureuse du col avec raccourcissement considérable de 9 centimètres et scoliose secondaire importante, Spriet a pratiqué une opération de Colonna. Le résultat en fut très satisfaisant et nous devons l'en féliciter.

Comme cette intervention, à ma connaissance du moins, n'a pas encore été étudiée et discutée à cette tribune, que d'autre part, aux U. S. A. en particulier, on s'efforce d'en étendre les indications, je me permettrai à propos de cette observation d'en préciser certains points.

Elle est en général réservée aux très vieilles pseudarthroses lâches evec ascension considérable du trochanter, résorption totale ou subtotale du col, nécrose de la tête, dans les cas où la boiterie, les douleurs, l'impotence fonctionnelle justifient une intervention. Nous savons tous qu'il est de vieilles pseudarthroses lâches de ce type parfaitement supportées par les malades au prix d'une boiterie importante, les malades déambulent sans douleurs un peu comme les vieilles Bretonnes atteintes de luxations hautes et postérieures. Dans ces cas il ne faut pas opérer.

Les indications de l'opération de Colonna ne peuvent se discuter qu'avec l'arthrodèse ou l'ostéotomie.

Ces sujets âgés avec raréfaction trochantéro-diaphysaire, constituent un mauvais terrain pour l'arthrodèse qui, de plus, laisse persister le raccourcissement. Dans un cas assez récent dans une telle pseudarthrose, après échec d'une ostéotomie pratiquée ailleurs et pour laquelle l'opération de Colonna était impossible en raison d'un gros cal nuageux et diffus autour du foyer d'ostéotomie, je pratiquai un enclouage transdiaphyso-céphalo-pelvien. Actuellement la malade peut appuyer sur son membre, mais le résultat est médiocre, l'ankylose n'est pas obtenue.

L'ostéotomie sous-trochantérienne type Putti est. elle aussi, passible de nombreux reproches ; dans ces très vieilles pseudarthroses ; l'extension continue même au clou ne produit qu'un abaissement minime, l'appui du fragment diaphysaire sous la tête réduite le plus souvent à un mince croissant, est médiocre.

Au point de vue technique, plusieurs points doivent être précisés. Après ablation de la tête, il faut dégager très largement le grand trochanter. Certains désinsèrent les fessiers à la rugine tranchante ; cela est souvent difficile, en raison de la minceur de la corticale et nous préférons emporter la lamelle corticale sous-jacente aux insertions ; elle sera ultérieurement réinsérée sur la diaphyse. Il faut ensuite dégager la face postérieure, sectionnant les deux obturateurs, les jumeaux et le carré-crural, luxant le trochanter et l'extrémité supérieure de la diaphyse en dehors de la plaie. Après avoir abattu le court moignon de col, s'il persiste, on régularise le sommet du trochanter à la râpe ou à la fraise creuse et, sous traction sur la table orthopédique, il est réintroduit dans le cotyle.

Il faut à ce moment s'assurer de la stabilité : si, en portant le membre en adduction, le trochanter se reluxe, il est indiqué : 1° De pratiquer une résection sous-périostée du petit trochanter. En effet, au cours d'un mouvement d'adduction, le petit trochanter, au contact du bord inférieur et interne de l'acétabulum, constitue le point fixe d'un levier dont l'autre extrémité est le levier trochantérien qui tendra ainsi à sortir du cotyle.

2° D'augmenter la surface d'appui, soit en creusant la partie supérieure du cotyle, ce qui expose à l'ankylose si on ne termine pas l'intervention par la mise en place d'une cape de vitallium, soit en exécutant une butée par le procédé habituel ou par le procédé de Smith-Petersen, d'exécution à notre avis plus difficile, mais qui fournit un toit avec avancée considérable.

Après intervention, le plâtre en grosse abduction est laissé en place un mois au lieu de deux semaines, comme dans la reconstruction de Whitmann. Mais dans le Colonna, le danger de reluxation persiste deux à trois semaines avant la constitution d'un solide rideau musculaire rétracté. Le malade sera levé au bout de huit à dix semaines.

Personnellement j'ai pratiqué seulement 5 opérations type Colonna J'ai revu un opéré un an après avec une reluxation de son moignon et non amélioré. J'ai perdu un malade de vue, mais j'ai pu en revoir trois dont les résultats sont satisfaisants du même ordre qu'un bon résultat après reconstruction type Whitmann.

Récemment Ph. Wilson, dans le *Journal of Bone ant Joint*, avril 1947, vol. XXIX, n° 2, p. 313, rapporte 9 cas d'opérations type Colonna.

2 cas se sont reluxés dès la première semaine, ils ont été facilement réduits par la remise en abduction.

Il compte : 4 excellents résultats, 2 bons, 1 satisfaisant, 2 mauvais (1 cas où on a dû faire secondairement une arthrodèse ; 1 cas chez une malade présentant un rhumatisme généralisé qui a quité l'hôpital dans une petite voiture et est morte peu après).

A la fin de son article, Wilson propose d'étendre les indications du Colonna aux cas où il existe encore un moignon de col et pour lesquelles on fait habituellement une reconstruction. Il pense qu'une pression directe dans l'axe est préférable à une pression angulaire, que le trochanter mieux vascularisé est moins susceptible de résorption post-opératoire que le moignon cervical. Cependant son danger est celui de reluxation qu'il faut craindre dans les trois premières semaines. Smith-Petersen et Law ont fait récemment connaître (*J. of Ban. J.* janvier 1947, vol. XXIX, n° 1, 41 et février 1948 vol. XXX n° 1) leurs résultats de 45 reconstructions de l'extrémité supérieure du fémur par pseudarthrose avec interposition d'une cape de vitallium. Vingt cas d'arthroplastie pour nécrose de la tête ; cinq cas seulement d'intervention type Withmann et par contre 24 cas d'opération de Colonna et 3 cas de résection plus basse encore intertrochantérienne. La résection transtrochantérienne fut nécessitée par la raréfaction et l'atrophie du massif trochantérien dans un cas où le trochanter avait été littéralement sectionné par une vis. Il la pratiqua d'emblée dans un second cas, secondairement à une nécrose du trochanter succédant à une opération de Colonna avec cape. Le gros inconvénient de l'arthroplastie transtrochantérienne est un raccourcissement important.

Dans sa statistique, Law rapporte 2 cas de reluxation et 2 cas de subluxation sans préciser s'il s'agit d'un Colonna ou d'un Withmann, mais il donne des précisions. La mobilité obtenue après l'opération de Colonna était excellente : flexion moyenne de 60 à 80, abduction moyenne de 25.

Personnellement, nous n'avons encore pratiqué que trois fois le Colonna avec cape ; nos résultats sont encore récents, nous avons déploré sous plâtre au dixième ou douzième jour une reluxation.

Il est beaucoup trop tôt pour tirer des conclusions fermes, nous désirons seulement, à propos de l'observation de Spriet, attirer l'attention sur cette opération avec ou sans interposition de vitallium. Elle a, croyons-nous, été peu pratiquée en France, elle gagne du terrain aux U. S. A., ce qui nous engagera peut-être à réviser sa postition vis-à-vis de l'opération type Withmann.

M. **Merle d'Aubigné :** J'ai fait cinq opérations du Colonna, sans interposition de cupule métallique. l'ai eu de bons résultats, mais dans un cas, une luxation, après un mois, qui a pu être réduite.

L'interposition de cupule, à la manière de Wilson, est discutable dans ces cas, puisque, dans le Colonna type, le sommet du trochanter est recouvert de tissus fibreux qui forment une interposition idéale.

Quant à l'emploi de la trochantéroplastie, dans les cas où le col est conservé, comme Wilson a tendance à le faire, en arguant de la fréquence des résorptions osseuses tardives, je n'oserais le conseiller, car une trochantéroplastie est nettement inférieure mécaniquement à une cervicoplastie. D'après Smith Petersen, la résorption serait évitée régulièrement si la technique est rigoureuse et si l'appui complet sur le membre n'est pas repris avant six mois : ce temps est nécessaire pour que prennent place les modifications de l'architecture osseuse qui permettent au tissu spongieux de la région cervico-tranchantérienne de supporter les grandes pressions.

Un cas de luxation isolée dorsale du cubitus dans l'articulation radiocubitale inférieure traitée par l'opération de Sauvé et Kapandji (2e manière),

par MM. **du Bourguet** et **Mabille**.

Rapport de M. Louis SAUVÉ.

Il s'agit d'un cas de luxation postérieure de la tête cubitale guérie par la technique décrite par Kapandji et moi-même. Le blessé, un jeune soldat atteint par un retour de manivelle, a vu sa lésion méconnue pendant plusieurs semaines et prise pour une simple entorse ; la lésion a été précisée par la radiographie. A l'impotence presque absolue du poignet, a succédé la guérison définitive à la suite de l'opération de Sauvé et Kapandji (2e manière). Les auteurs font suivre leur travail d'une bibliographie.

Je n'aurais pas augmenté le nombre déjà notable des cas heureux communiqués à notre Compagnie, si le travail de MM. du Bourguet et Mabille n'était particulièrement précis et heureux. Ceux que la question intéresse pourront le consulter avec fruit dans nos Archives où je vous propose de le déposer (n° 490) en nous rappelant que M. du Bourguet, que je remercie en votre nom, nous a déjà proposé un grand nombre de travaux fort intéressants, et qu'il sera juste de s'en souvenir en temps opportun.

COMMUNICATIONS

La gastrectomie pour exclusion,

par M. **Maccas** (d'Athènes), associé étranger.

Lecteur : M. R. GUEULLETTE.

La gastrectomie pour exclusion (G. p. E.) n'a pas la faveur des chirurgiens français. Il suffit de lire les mémoires de l'Académie des dernières années pour voir que cette opération est rarement exécutée, et que beaucoup de chirurgiens, parmi les plus expérimentés, continuent à lui préférer la gastro-entérostomie, dans les cas où la résection radicale semble impossible ou dangereuse. Ainsi, Hartmann (1942), Rouhier, déclarent satisfaisants les résultats de la gastro-entérostomie dans ces cas.

Ricard (1943), dans une communication à la Société de Chirurgie de Lyon, donne sa préférence à la gastro-entérostomie pour un grand nombre d'ulcères duodénaux. Parmi 112 opérations pour ulcères duodénaux, il a pratiqué 62 gastro-entérostomies (55 p. 100). Santy (1947) écrit que la résection pour exclusion est une opération peu satisfaisante, et Lefèvre ne la fait qu'à regret.

Je pensais que, quant à la gastro-entérostomie, la question était jugée, car il est certain que la G. p. E. donne des résultats bien supérieurs.

On voyait autrefois très souvent des ulcères peptiques après gastro-entérostomie ; ils sont tout à fait exceptionnels après G. p. E. Depuis que celle-ci, du fait des techniques nouvelles, a beaucoup perdu de ses dangers, j'estime que, en présence d'un ulcère duodénal qui ne peut être réséqué, ou seulement dangereusement, il ne faut pas s'obstiner à faire la résection radicale, mais prendre à temps la décision de faire la G. p. E

Certains chirurgiens prétendent que tous les ulcères du duodénum peuvent

être réséqués et qu'il n'est nullement nécessaire d'exécuter des opérations palliatives. Cela est faux ; il y a des ulcères inextirpables, mais avant tout il y a des ulcères dont la résection est très difficile et dangereuse. Le chirurgien qui a eu la malchance de blesser le cholédoque ou le canal pancréatique au cours de la résection d'un ulcère situé très à droite, deviendra plus hésitant, en pareille occurence ; et il préférera ne pas faire la résection radicale, alors que l'on dispose d'un procédé sûr, simple et presque sans danger, qui donne de bons résultats éloignés.

Le chirurgien rompu à la chirurgie gastro-duodénale, sera le plus souvent capable de surmonter les difficultés ; d'autres, connaissant les bons résultats éloignés de la G. p. E. préféreront l'exécuter dans les cas difficiles. C'est la raison pour laquelle le pourcentage des G. p. E. par rapport à tous les cas d'ulcères duodénaux opérés, est très variable dans les différentes statistiques. En France, on peut dire que le pourcentage est relativement bas. Si Leriche apporte un chiffre de 20 à 25 p. 100, le pourcentage des autres chirurgiens semble inférieur. Gueullette donne 10 p. 100 ; Banzet a abaissé son taux de 15 p. 100 à 1,6 p. 100 dans ces dernières années. Il en est de même à l'étranger ; Haberer fait la résection radicale dans 93,2 p. 100, Finsterer dans 94 p. 100, Floerken dans 90 p. 100 des cas. Cependant que Demel pratique la G. p. E. dans 21,6 p. 100 des cas, que Frommel, de Dresde, fait des opérations palliatives dans 50 p. 100, et Schewket, de Constantinople, dans 65 p. 100 des cas.

Il y a deux manières de faire la G. p. E. : l'une enlève le pylore, l'autre fait passer la section à deux travers de doigt en amont. Cette deuxième technique semble très peu employée en France ; je la crois pourtant la meilleure. Leriche lui attribue des dangers particuliers de désunion des sutures d'enfouissement. Sénèque conseille la section de l'estomac à 5-6 centimètres en amont, afin de réaliser aisément l'enfouissement. Ameline résèque une partie du sphincter pylorique. D'Allaines, dans 10 cas de G. p. E., a conservé le pylore seulement une fois, en sectionnant l'estomac à 2 centimètres du pylore.

Gueullette, partisan de la résection pour exclusion, n'est pas favorable à la méthode de conservation du pylore. Sur 25 cas de G. p. E., il a conservé le pylore seulement deux fois ; dans un de ces cas, il a eu une fistule ; et il conclut : il semble bien que la conservation du pylore prédispose à la désunion des sutures.

Nous avons connu nous-mêmes ces inquiétudes, lorsque nous exécutions la G. p. E. avec conservation du pylore, selon la méthode classique. Elles n'existent plus pour nous, depuis que nous employons pour la fermeture du moignon gastrique le procédé qu'a préconisé en 1936 (*Zentralblatt für Chirurgie*, p. 3019) le chirurgien autrichien Plenk, procédé simple et sûr et qui ne semble pas être connu en France.

Après avoir incisé circulairement séreuse et musculeuse à deux travers de doigt en amont du pylore, on dissèque le manchon muqueux circulairement sans l'ouvrir, jusqu'au pylore. Après l'avoir lié à la hauteur de celui-ci on excise la muqueuse antrale. La méthode de Plenk concerne la manière de fermer le petit segment restant de l'antre gastrique. Cette fermeture se fait par l'intérieur, sans enfouissement, au moyen de trois plans de suture : tout près du pylore, on accole, par une première série de points de catgut fin, la musculeuse de la paroi antérieure à celle de la paroi postérieure (personnellement je préfère cette première suture en bourse) ; une deuxième série de points séparés complète l'oblitération de la petite cavité restante ; enfin une troisième série de points à la soie ferme la tranche de section gastrique. Une bonne hémostase avant de suturer est absolument nécessaire. La tranche suturée du moignon gastrique peut être recouverte d'une fange épiploïque.

Cette technique, plus répandue, ferait certes perdre du terrain à la résection pour exclusion avec section en aval du pylore. Il est certain que la fermeture du duodénum en amont d'un ulcère laissé en place, peut rarement être exécutée

dans de bonnes conditions. On est trop souvent contraint de couper le duodénum au voisinage immédiat de l'ulcère, dans des tissus œdémateux où l'enfouissement est difficile ; et bien souvent la suture ne tient pas.



Mon expérience repose sur un nombre important de cas. J'ai en effet opéré :

De 1931 à 1941, 949 ulcères, dont 795 ulcères duodénaux, et 69 ulcères peptiques ;

De 1941 à 1947, 1.528 ulcères, dont 1.375 ulcères duodénaux, et 45 ulcères peppeptiques, chiffres qui révèlent une fois de plus la prépondérance considérable de la localisation duodénale de l'ulcère.

Je m'empresse d'ajouter que je reste difficile dans le choix de l'indication opératoire. Beaucoup de candidats à l'intervention sont dirigés sur les services médicaux. Tous les malades opérés souffraient depuis des années, et avaient tenté au moins deux fois les traitements pharmaceutique et diététique.

Le pourcentage de gastro-entérostomies sur le total de 2170 ulcères duodénaux est passé de 21,8 p. 100 dans la première série, à 2,1 p. 100 dans la seconde ; alors que la résection pour exclusion, de 10,6 p. 100 atteignait 20,6 p. 100. Au total, j'ai pratiqué : 1599 résections radicales, 202 gastro-entérostomies, 369 résections pour exclusion, dont 269 suivant la technique de Plenk.

La mortalité de la totalité des opérations pour ulcère duodénal est tombée de 6,9 p. 100 pendant la première période à 3,5 p. 100 pendant les années 1941-1947. La plus grande mortalité a été constatée après la gastro-entérostomie, parce que celle-ci a été exécutée dans les cas les plus graves.

La résection radicale a donné une mortalité de 6,9 p. 100 de 1931 à 1941, et de 3,1 p. 100 de 1941 à 1947. Mais ce que je voudrais souligner, c'est que la G. p. E. avec conservation du pylore et fermeture du moignon antral selon la méthode de Plenk, s'est montrée la plus bénigne de toutes les opérations pour ulcère duodénal. Des 269 cas de G. p. E. avec conservation du pylore, 26 ont été exécutés suivant le procédé classique avec enfouissement de la suture du moignon antral, avec 3 morts (12 p. 100). Les 243 cas restants ont été opérés selon la technique de Plenk, avec 5 morts. Ce chiffre, peu élevé, témoigne de la valeur de la modification de Plenk à la technique classique de Finsterer.

La G. p. E. avec section du duodénum en aval du pylore est plus dangereuse, puisque sa mortalité, d'après notre statistique, s'élève à 7 p. 100.

Deux cent vingt et un malades, traités par G. p. E., ont pu être retrouvés, malgré la guerre et le bouleversement social qui l'a suivi dans notre pays. Plus de 90 p. 100 sont définitivement guéris. Tous, hormis 8 résultats médiocres, travaillent, ont repris du poids, sont satisfaits du résultat opératoire. La grande majorité ne souffre plus de l'estomac ; les autres ont de petits troubles gastriques, pesanteurs après certains repas ou rares vomissements bilieux. Il est particulièrement intéressant à signaler qu'aucun d'eux n'a présenté d'ulcère peptique, alors que nous avons dû réopérer un assez grand nombre de gastro-entérostomisés par nous, et quelques rares cas qui avaient subi la résection radicale.



En terminant, je voudrais insister sur le fait que la G. p. E., avec une mortalité de 2,3 p. 100 et des résultats éloignés satisfaisants, excellents ou bons dans 91,5 p. 100 des cas, est une bonne opération. Il ne faut pas la condamner sous prétexte qu'elle n'est pas anatomiquement séduisante ; elle est, comme le dit Leriche, une opération fonctionnellement remarquable, et donne, quand elle est bien exécutée, avec moins de dangers, des résultats éloignés aussi bons que la résection radicale.

Anévrysme artériel de l'artère utérine après hystérectomie sub-totale,

par M. **J. A. Phelip** (de Vichy), associé national.

Au décours d'un nombre extrêmement élevé d'hystérectomies subtotales que j'ai pratiquées depuis trente-six ans, c'est la première fois que j'ai observé une semblable complication qui m'a paru digne d'être rapportée.

M[lle] X..., âgée de trente-sept ans, entre à l'hôpital de Vichy dans mon service, le 1[er] avril 1947, pour troubles pelviens, douleurs et règles abondantes.

De fait, au toucher, on sent un utérus du volume d'une orange et un empâtement des deux annexes.

1° Intervention le 3 avril 1947.

Laparotomie médiane sous-ombilicale. Les deux ovaires, kystiques et gros, sont collés contre la face postérieure de l'utérus. Les trompes sont augmentées de volume et congestionnées.

Les faces antérieure et supérieure de l'utérus présentent des granulations, celles-ci paraissent inflammatoires.

Avec résection des deux annexes, on fait une hystérectomie sub-totale qui permet de constater qu'avec le fond utérin on a enlevé un fibrome du volume d'une balle de tennis dans la partie supérieure du col.

Comme toujours, ligature appuyée des deux utérines, fermeture du col, péritonisation en couvrant les deux pédicules des utérines qui se trouvent rabattus au milieu de la fermeture du col.

Fermeture sans drainage.

Suites simples, guérison rapide.

Un mois après l'intervention, la malade présente une petite hémorragie par le col restant, qui cède à deux jours de repos. Cette hémorragie reprend deux jours après et à l'examen, on voit le col à orifice punctiforme par où sortent de nombreux caillots.

Au toucher, on dirait que l'utérus s'est reformé. On fait rentrer de nouveau la malade en observation dans le service.

Là, elle est prise de deux hémorragies inquiétantes, à sang rouge, qui indiquent d'urgence une nouvelle intervention qui est pratiquée par moi-même, le 20 mai 1947, c'est-à-dire trente-sept jours après la première intervention :

2° En passant par l'ancienne cicatrice, le péritoine ouvert, on voit une adhérence épiploïque au niveau du pédicule droit. Résection de ce pédicule. La face postérieure ne peut être dissociée, on dirait un fond utérin qui n'aurait pas été enlevé, mais au cours des manœuvres de dissociation, on ouvre ce fond utérin où il y a une quantité importante de caillots noirs. Cette cavité cervico-utérine nettoyée, on voit une véritable poche sur le côté interne droit de laquelle, par un orifice, sourd un jet important de sang rouge systolique. Le tamponnement n'arrête en rien ce jet qui se renouvelle. Je fais le diagnostic d'anévrysme artériel du moignon de l'utérine droite ayant provoqué un anévrysme disséquant de la cavité cervicale, qui de ce fait s'est trouvée remontée et donne l'impression d'un utérus non enlevé. Impossibilité de retrouver l'artère utérine dans cette zone inflammatoire. J'allais faire une ligature de l'iliaque après avoir essayé une obturation de cet orifice par suture, ce qui fut impossible ; mais par 2 pinces de J.-L. Faure placées sur l'orifice saignant, l'hémorragie s'arrête, il était temps.

Je nettoie la cavité des caillots, je mets 2 mèches avec exsoseptoplix pour les bourrer et je laisse les 2 pinces à demeure.

La malade est pâle, sans pouls, une transfusion de 500 c. c. est pratiquée. Suture, 3 plans.

Les 2 pinces ont été enlevées le quatrième jour, les mèches le sixième.

La guérison a été rapide et radicale.

Au cours de l'intervention, un prélèvement de la poche anévrysmale a été fait, dont voici l'examen par le professeur Noël.

« Le fragment de poche anévrysmale examiné montre, au-dessous d'un caillot sanguin en voie d'organisation, une paroi dans laquelle on ne distingue qu'un tissu conjonctif fibreux. Ce tissu est assez inflammatoire dans la partie externe de la paroi. On remarque de nombreux vaisseaux entourés de manchons périvasculaires lymphoplasmocytaires. Cet aspect permet de soupçonner la syphilis.

En résumé : Un peu plus d'un mois après intervention, chez une femme jeune, après une hystérectomie subtotale pour annexite kystique et fibrome du corps, il s'est produit un anévrysme artériel de l'utérine droite, anévrysme qui, en s'ouvrant dans le col, a provoqué des hémorragies par le col qui ont nécessité une nouvelle intervention. Au cours de celle-ci on a vu l'orifice saignant, sang rouge systolique. L'hémorragie n'a pu être arrêtée que par la pose de 2 pinces à demeure.

A quoi est dû cet anévrysme ? Je me suis demandé par la suite si, au cours de la péritonisation, je n'avais pas piqué le moignon de l'utérine avec mon aiguille. A la faveur de cette piqûre l'artère enflammée aurait produit cet anévrysme rapide ouvert dans la cavité cervicale. Ceci est une hypothèse.

M. **Louis Bazy** : Mon ami Phelip est-il bien sûr que dans le cas qu'il nous rapporte, il se soit agi en réalité d'un anévrysme artériel ? J'aurais plutôt l'impression, d'après la description des lésions, d'après le résultat de l'examen histologique, que Phelip se soit trouvé en présence d'un hématome artériel pulsatile, c'est-à-dire d'un faut anévrysme. Même la présence d'un orifice de l'artère au fond de la poche est un fait classiquement observé dans les hématomes artériels.

M. **Basset** : Je suis convaincu, comme M. Bazy, qu'il s'agit non d'un anévrysme vrai mais d'un hématome pulsatile d'origine artérielle. Par ailleurs je partage l'opinion de Phelip lui-même sur la vraisemblance d'une blessure de l'artère utérine par un coup d'aiguille, soit au cours de la ligature appuyée de celle-ci, soit pendant la péritonisation.

M. **Phelip** : Il est possible qu'il s'agisse d'un hématome. Je ne peux en donner la preuve. J'ai fait faire un examen histologique.

J'ai donné ce titre à ma communication parce qu'il y avait un véritable épanchement anévrysmal avec un petit orifice ouvert qui, même après tamponnement, laissait couler un liquide rouge qui donnait l'impression d'un anévrysme ouvert.

Résultats des premières observations françaises de la tétralogie de Fallot (enfants bleus),

par MM. **F. d'Allaines, E. Donzelot** et **l'Equipe médico-chirurgicale de l'hôpital Broussais.**

L'anastomose entre l'artère pulmonaire et une des branches de l'aorte thoracique est une magnifique conquête de la chirurgie de ces dernières années. On sait qu'elle a été imaginée, expérimentée, exécutée et mise au point par le Dr Taussig et le professeur Blalock. Le séjour à Paris de nos deux collègues de Baltimore nous a permis de mettre au point cette intervention et de passer de la phase expérimentale où nous étions encore, à la réalisation pratique. Nous désirons donc tout d'abord remercier vivement Mme le Dr Taussig et le professeur Blalock de leur extrême obligeance et de leur inlassable dévouement qui nous ont si grandement facilité la tâche.

Mais surtout, nous ne pouvons pas vous apporter aujourd'hui nos premiers résultats sans associer nos collaborateurs de notre équipe de l'hôpital Broussais, sans lesquels une telle réalisation aurait été impossible. En effet tout d'abord, la première notion de cette opération nous a été fournie par Mlle le Dr Pithon, qui a pris la responsabilité de conduire, dès 1946, plusieurs enfants à Baltimore et en a ramené toute une documentation et une expérience dont elle continue à nous faire profiter.

Les opérations, et surtout les très nombreuses expérimentations sur l'animal entreprises dès le début de 1947, ont été réalisées en commun avec mon assistant M. Ch. Dubost et mon interne M. A. Toupet, qui se sont dépensés sans limites. La partie clinique a été l'œuvre attentive et délicate de MM. Heim de Balzac et Emam-Zadé. Avec eux, nous avons pour chaque cas discuté longuement le diagnostic, l'indication de l'opération, du coté à opérer et évalué les différents tests biologiques. Mme le Dr du Bouchet s'est chargé de la partie anesthésie, très difficile chez ces enfants anoxémiés chroniques, qui doivent rester de trois à six heures en anesthésie parfaite suroxygénée et sous respiration contrôlée. Les suites opératoires nécessitent une attention très particulière. Les opérés doivent, pendant quarante-huit heures ou plus, être l'objet d'une surveillance continue sans interruption de jour et de nuit. L'aspiration trachéale ou bronchique, l'oxygénothérapie continue, le traitement d'un pneumothorax, d'une défaillance cardiaque, de l'œdème cérébral, de la thrombose possible de l'anastomose, exigent la présence constante et particulièrement compétente du réanimateur. C'est la tâche qu'a menée à bien le Dr J. Le Brigand qui s'est chargé de la réanimation et des suites opératoires.

Tous devraient donc signer avec nous cette communication ; et il faut y associer en outre, l'instrumentiste Mlle M. Cornille et le personnel du service, qui a collaboré avec un véritable enthousiasme à obtenir les résultats actuels.

Depuis le début de 1947, nous avons entrepris l'expérimentation sur l'animal. En octobre 1947, nous avons opéré le premier enfant en présence du professeur Blalock et aidé par son assistant le Dr Bahnson.

A ce moment, nous avons obtenu une aide précieuse en personnel spécialisé de M. Levêque, directeur général de l'Assistance publique, et en matériel médico-chirurgical américain de la Sécurité sociale ; grâce à leur aide efficace et, nous devons le dire, empressée, nous avons pu réaliser les conditions nécessaires pour opérer en série.

Actuellement, nous avons opéré 18 cas âgés de trois à vingt-deux ans, dont voici brièvement les résultats

Le diagnostic et les indications opératoires ont été, pour tous les sujets, établis et longuement discutés en prenant pour base l'enseignement du Dr Taussig.

Nous avons suivi constamment la technique chirurgicale que nous a enseigné Blalock, en utilisant le plus souvent l'artère sous-clavière et une fois le tronc bracho-céphalique droit. L'anastomose a été une implantation termino-latérale de la branche de l'aorte dans la face latérale d'une des artères pulmonaires droite ou gauche.

Dans un cas, ce fut une anastomose termino-terminale entre le tronc bracho-céphalique droit et l'artère pulmonaire du même côté. Nous n'avons pas encore eu l'occasion d'exécuter une opération de Potts, c'est-à-dire une anastomose directe entre l'aorte et l'artère pulmonaire gauche.

Nous avons eu à déplorer 6 morts post- ou per-opératoires.

Chez les trois premiers, l'anastomose n'a pu être exécutée ; les trois sujets sont décédés à la fin d'une opération blanche.

Cas 1. — D... (Jeanine), dix ans. Intervention à droite. Très volumineuse veine cave supérieure masquant toute la région. L'artère pulmonaire droite est découverte facilement, mais on ne voit aucune branche de l'aorte. En cherchant difficilement derrière la veine cave supérieure, au niveau de la ligne médiane, une importante hémorragie nous conduit à arrêter l'intervention. L'hémorragie fut colmatée à l'aveugle et arrêtée par une éponge de thrombine. L'enfant mourut une heure après l'intervention de récidive de l'hémorragie. A l'autopsie, les 3 branches de l'aorte naissaient par un tronc commun qui a été blessé lors de la dissection.

Ce cas était une de nos premières interventions. Il est probable qu'avec plus d'expérience, nous n'aurions pas eu à déplorer cette mort. Il fallait s'arrêter de suite et réopérer plus tard du côté opposé.

Cas 2. — L... (Jacques), vingt-deux ans, présentant un syndrome de Faillot très grave et compliqué. Nous avons refusé d'intervenir ; mais, devant l'insistance des parents et du malade qui menaçait de se suicider, nous l'avons opéré.

Au bout de trois heures et demi nous n'avions pu découvrir un vaisseau utilisable, devant l'abondance extrême de la circulation collatérale et le suintement veineux de tous côtés. Nous avons abandonné, fermé le thorax ; le malade est décédé quelques minutes après l'intervention.

Cas 3. — S... (Jacques), sept ans, Mort tout au début de l'opération, d'une syncope cardiaque brutale mortelle, malgré tous les soins mis en œuvre.

Ces trois cas concernent des sujets chez lesquels l'opération n'a pu être faite.

Cas 4. — V... (Jocelyne), neuf ans. Le quatrième décès est survenu de même par une syncope cardiaque brutale en fin d'une opération parfaitement correcte. Chez cette fille de neuf ans, une fois l'anastomose terminolatérale exécutée, la syncope cardiaque mortelle survint au moment où nous commencions la fermeture de la paroi.

Les deux derniers décès sont survenus chez des opérés pour lesquels l'anastomose a pu être exécutée dans de fort bonnes conditions et dans les délais normaux.

Cas 5. — T... (Christiane), **dix ans.**

Cas 6. — M... (Albert), onze ans.

Ils sont morts tous les deux d'une manière analogue avec des accidents cérébraux. Ces deux enfants étaient atteints de cyanose considérable avec une viscosité sanguine très marquée.

Ils ne se sont pas ou mal réveillés, puis apparut un syndrome rappelant l'œdème cérébral, hémiplégie, hypertension céphalo-rachidienne, coma et mort, l'un vingt-quatre heures, l'autre trente-six heures après l'opération. Chez le dernier, les accidents ont peut-être été retardés par la saignée, l'héparine et le sulfate de magnésie intraveineux.

Ces accidents cérébraux paraissent ceux qu'il faut avant tout redouter dans les quarante-huit heures (17,5 p. 100 dans une statistique américaine). Leur traitement paraît fort décevant. Leur mécanisme paraît relever avant tout des conditions circulatoires cérébrales liées à une viscosité sanguine très marquée chez des enfans atteints d'anoxémie chronique ancienne et particulièrement intense.

Tous nos autres cas ont guéri et souvent très simplement.

Nous avons fréquemment observé un épanchement pleural qui disparaît souvent de lui-même en sept à dix jours. Un enfant qui avait subi une anastomose termino-terminale entre le tronc brachio-céphalique droit très volumineux et l'artère pulmonaire a présenté pendant quatre jours une tachycardie élevée (140 à 160) qui nous a fort inpuiétés et a disparu sans suites graves.

Si cette chirurgie donne des déboires pénibles, elle offre des résultats remarquables et même spectaculaires qui consolent véritablement de la peine que l'on se donne. Ces enfants, véritables infirmes, sont souvent transformés dans les dix jours qui suivent l'intervention. La cyanose, la dyspnée disparaissent très vite. Le facies prend un autre aspect avec les lèvres roses et les yeux clairs. Fait curieux, l'hippocratisme des doigts et des orteils diminue dès les premiers jours. La transformation est telle qu'on la suit de jour en jour et, il faut voir avec quels soins attentifs elle est suivie par tout le personnel du Service hospitalier.

Les résultats éloignés sont tels que nous les espérions.

Nous venons de voir à nouveau tous nos opérés.

Trois ont jusqu'ici un résultat médiocre ou encore incertain.

Cas 7. — Ch... (Marcelle), sept ans. Tétralogie de Fallot, aorte à gauche. Opération à droite le 20 mars 1948. Le tronc de l'artère pulmonaire est trop court pour permettre une anastomose normale. On exécute une anastomose termino-latérale entre la sous-clavière et la branche inférieure de la pulmonaire qui forme le tronc commun des lobaires moyenne et inférieure. L'anastomose est difficile et étroite. Cependant, on perçoit un thrill à ce niveau en fin d'opération. Suites, sans incidents notables.

Un mois après, l'état est le suivant : la cyanose et la dyspnée ont diminué, l'enfant va mieux et joue plus facilement ; mais elle s'accroupit encore volontiers. Les globules rouges, de 7.460.000 avant l'opération, sont ramenés à 5.140.000. On n'entend pas le souffle normal de l'anastomose.

La petitesse de cette anastomose exécutée sur une branche de division, de l'artère pulmonaire explique, semble-t-il, un résultat insuffisant, sans qu'il faille admettre avec certitude une thrombose de l'anastomose. Cette enfant est opérée depuis un mois seulement, on peut encore attendre des progrès.

Cas 8. — G... (Martine), trois ans. Tétralogie de Fallot avec cyanose et dyspnée intense. Nous aurions désiré l'opérer plus âgée, mais la progression des accidents nous force la main. Intervention sans incident. Anastomose termino-latérale sous-clavière-artère pulmonaire gauche. Actuellement, quinze jours après l'opération, malgré une légère amélioration, la cyanose, la polycytémie (6.500.000) persistent. Il n'y a pas de souffle anastomotique. L'histoire détaillée des suites opératoires nous fait craindre une thrombose de l'anastomose contre laquelle nous luttons en ce moment (Dicoumarine).

Cas 9. — E... (Mésiné), sept ans. Opération le 22 février 1948. Anastomose termino-latérale entre la sous-clavière et l'artère pulmonaire gauche. L'intervention fut difficile et dura six heures environ. Il nous fallut une heure et demi pour découvrir l'artère pulmonaire gauche entourée d'une vascularisation veineuse considérable. L'artère était très courte et se trifurquait presque à la sortie du péricarde. Il fallut faire l'anastomose sur la trifurcation, ce qui fut difficile, long, et il en résulta une anastomose étroite. Un mois et demi après l'opération, le résultat fonctionnel est très remarquable. Plus de dyspnée, ni de cyanose ; l'enfant joue et court avec ses camarades ; mais, son médecin, le Dr Delanoë, de Casablanca, nous signale que, malgré cette guérison fonctionnelle, les globules rouges sont récemment remontés à 8.000.000.

Sept autres opérés, examinés plus ou moins longtemps après leur opération, sont en excellent état.

Un est encore très récent.

Cas 10. — R... (Louis), huit ans. Cyanose s'accentuant à l'effort, Hippocratisme, marche au plus, 100 mètres. Ne monte pas les escaliers, s'accroupit, dyspnée à l'effort. Lypothymies. Opération le 28 avril 1948. Anastomose sous-clavière-artère pulmonaire gauche. Opération sans incident. Durée deux heures. Suites immédiates très simples. Dès le troisième jour, l'enfant est assis dans son lit, rose, sans dyspnée et s'alimente. Souffle anastomotique intense.

Cas 11. — B... (Christiane), huit ans. Cyanose modérée, hippocratisme moyen, marche quelques mètres et s'arrête, syncopes fréquentes. Globules rouges, 6.490.000. Aorte à droite. Opération le 10 octobre 1947, anastomose sous-clavière gauche-artère pulmonaire. Actuellement : marche, court et joue comme les autres. Vie normale. Bon souffle anastomotique. Globules rouges : 4.500.000.

Cas 12. — D... (Georges), neuf ans. Cyanose modérée, dyspnée intense à l'effort, hippocratisme, marche 50 mètres, syncopes, épistaxis, enfant très en retard ; état sérieux. Globules rouges : 7.440.000. Opération le 19 décembre 1947. Côté droit. Vascularisation veineuse considérable. Artère pulmonaire petite. On doit utiliser le tronc brachiocéphalique, car la sous-clavière est trop petite. Anastomose termino-terminale entre le tronc brachiocéphalique et la pulmonaire. Suites rendues inquiétantes par une tachycardie à 160 pendant trois jours. Actuellement : enfant normal, s'est bien développé, intelligent, court, joue, se bat avec les autres. Souffle anastomotique intense. Globules rouges : 4.450.000.

Cas 13 — L... (Jean), dix ans. Cyanose moyenne. Hippocratisme. Dyspnée très marquée. Accroupissement constant. Céphalée. Une syncope. Globules rouges : 5.780.000. Aorte à droite. Opération le 21 janvier 1948. Côté gauche. L'artère pulmonaire est volumineuse, mais sa

pression d'eau n'est que de 12 c. c. 5 d'eau. Anastomose termino-latérale sous-clavière-artère pulmonaire gauche. Actuellement, marche très bien, plus de dyspnée, ne s'accroupit plus. Souffle anastomotique marqué. Globules rouges : 4.700.000.

Cas 14. — R... (Nicole), six ans. Dyspnée. Céphalée. Vertiges. Syncopes. Marche, au plus 50 mètres. Cyanose marquée. Hippocratisme très accentué. Opération le 10 décembre 1947. Côté gauche. Anastomose termino-latérale sous-clavière-artère pulmonaire. L'intervention est difficile, car la sous-clavière est courte et la pulmonaire se trouve coudée par la traction. Actuellement : disparition complète de la dyspnée, de la cyanose, de la céphalée, de l'hippocratisme. Vie normale. Gros souffle anastomotique.

Cas 15. — E... (Monique), douze ans. Cyanose. Hippocratisme très marqué. Dyspnée constante. L'enfant vit accroupie. Globules rouges : 7.250.000. Les progrès de la dyspnée sont tels que nous l'opérons rapidement, après son entrée à l'hôpital ; syncope quelques jours avant l'intervention. Opération le 25 février 1948. Anastomose termino-latérale sous-clavière-artère pulmonaire gauche. Actuellement : encore une légère cyanose des lèvres. Marche, court, joue normalement. Globules rouges : 5.600.000. Hippocratisme presque disparu. Bon souffle anastomotique.

Cas 16. — H... (Charlotte), onze ans. Cyanose marquée. Hippocratisme intense. Dyspnée. Palpitations et dysphagie à la fatigue ; ne court pas, monte difficilement les escaliers. Globules rouges : 7.720.000. Opération le 15 avril 1948. Anastomose sous-clavière-artère pulmonaire gauche. Actuellement : quatorze jours après l'intervention, l'enfant marche, joue normalement, on doit la modérer. Pas de cyanose. Globules rouges : 4.830.000.

Cas 17. — G... (Marcelle), treize ans. Cyanose intense. Hippocratisme, marche à peine 10 mètres. Ne monte pas les escaliers. Dyspnée. Céphalée, vertiges, épitaxis, syncopes. Enfant petite pour son âge, non réglée. Etat général atteint. Globules rouges : 5.890.000. Opération le 10 avril 1948. Anastomose sous-clavière-artère pulmonaire gauche, difficile à cause de la vascularisation veineuse importante. Suites simples. Etat au bout de quinze jours : cyanose et hippocratisme presque disparus. Très bon état général. Se lève, plus de dyspnée ni de troubles secondaires. Souffle anastomotique.

Ces résultats constituent notre statistique intégrale à l'heure actuelle. Ils concernent tous les cas que nous avons opérés. Nous aurions, pour nos débuts, désiré n'opérer que les bons cas. Mais ceci est pratiquement impossible, car il nous a fallu intervenir non seulement chez des enfants que nous jugions favorables, mais aussi pour ceux que nous aurions désiré n'opérer que plus tard, armés d'une plus grande expérience.

En effet, l'apparition de complications (syncopes, troubles oculaires menaçants, épistaxis, hémoptysie, etc.) comportent un pronostic opératoire très redoutable, mais aussi une indication formelle à intervenir, devant laquelle, malgré tout notre désir, nous nous sommes inclinés.

En terminant, nous devons insister sur ce que cette chirurgie des anomalies congénitales du cœur comporte d'aléas. La disposition des vaisseaux est profondément modifiée ; variable d'un sujet à l'autre et les données tirées de l'anatomie classique ne comptent guère.

Voici un exemple de ces anomalies : il concerne une opération exploratrice chez un enfant de sept ans.

Cas 18. — D. M... (Robert), sept ans. Tétralogie de Fallot typique. Aorte à droite. Intervention à gauche. L'aspect est très anormal. L'artère pulmonaire gauche, petite, est en bonne place, mais il n'existe à gauche aucune branche de l'aorte visible. Au sommet de la cage thoracique, on découvre une artère sous-clavière qui passe derrière l'œsophage et traverse en flèche. Elle est courte et inabaissable. De cette artère se détache un cordon plein, qui représente l'aorte gauche, gros comme un crayon, et qui, en bas, s'implante comme un ligament artériel sur le bord supérieur de l'artère pulmonaire. Ce cordon est sectionné et l'opération est remise à plus tard pour être exécutée du côté droit.

Devant ces difficultés variées, il est évident que la notion de fréquence et surtout l'expérience de l'opérateur, jouent un rôle capital au cours de l'intervention.

Nous avons pensé vous intéresser en exposant ici nos débuts dans cette chirurgie difficile. Elle est fertile en échecs pénibles, mais elle offre des réalisations magnifiques qui consolent des peines. Elle nécessite une expérimentation prolongée sur l'animal, mais surtout elle ne peut être réalisée que grâce à une organisation absolument parfaite. Il faut obtenir un diagnostic précis qui élimine toutes les autres malformations cardiaques dont certaines sont assez voisines (Eisenmenger). Une étude clinique, radiologique et biologique très poussée permet d'apprécier les conditions d'opérabilité et le côté à opérer.

Il faut enfin, une équipe opératoire et post-opératoire composée en dehors d'opérateurs, de médecins et d'infirmières entraînés, attentifs, compétents, inlassablement dévoués et jamais découragés et qu'il est nécessaire de remercier comme les meilleurs artisans du succès.

M. **Jean Patel** : Si je me permets de prendre la parole, c'est pour louer mon maître d'Allaines, puis pour placer quelques remarques en marge de ce qu'il vient d'apporter de substantiel et d'excellent, sur un sujet que le journalisme a, trop vite, rendu familier, mais qui est, quand même, très neuf en France.

N'ayant pas le rare privilège de pouvoir dresser, dès maintenant, face aux chiffres qui ont été donnés, un pourcentage très étendu, je préfère, au lieu de dire déjà le résumé de mon expérience, n'appuyer, aujourd'hui, que sur les points suivants :

1° *L'intérêt de l'emploi de l'angiocardiographie* pour aider à choisir la future voie d'abord. La représentation des vaisseaux, artère pulmonaire et aorte, qui renseigne en quelques instants sur les dimensions de celle-là, sur le siège exact de celle-ci, sur la zone d'origine et le calibre de ses branches est, en effet, comme chacun le sait, admirablement obtenue par l'injection endo-veineuse d'une substance opaque (le diodrast).

2° *La noirceur du pronostic immédiat des actes seulement explorateurs*, des interventions abrégées, des interventions entreprises, mais qu'on ne peut mener jusqu'au bout. Voici, en exemple, un de mes cas, celui d'une fille de vingt-cinq ans, semblant apte à subir l'opération de Blalock ; la dissection de la pulmonaire, masquée par des veines variqueuses, fut exécutée facilement ; mais le tronc de l'artère était si court, divisé prématurément, que, même en ouvrant le péricarde, je n'avais pas la place suffisante pour effectuer l'anastomose ; je reculai et refermai le thorax ; peu de temps après l'intervention, l'état me parut sans espoir : torpeur, coma, paralysies et décès trente-six heures plus tard.

3° *L'intérêt* — du moins à mes yeux — *d'une certaine souplesse de technique*. C'est bien à l'opération d'A. Blalock que doivent aller les préférences ; c'est elle qu'il faut chercher à faire, en choisissant la sous-clavière, dont on se trouve, d'ordinaire, bien. Mais les dimensions minuscules ou la brièvcté de cette artère — points que l'angio-cardiographie peut trancher — peuvent, malheureusement, quelquefois, forcer à agir autrement, à se rabattre sur une autre artère (tronc innominé, carotide), d'emploi moins souhaitable en raison des réels dangers qu'il comporte.

Pourquoi ne pas opter, dans ces cas, pour l'opération de Potts et Smith (anastomose, cette fois latéro-latérale, entre l'artère pulmonaire gauche et le segment d'origine de l'aorte descendante) ? J'y eus recours dans un de mes cas. L'exécution de l'anastomose nécessite, certes, un clamp spécial, et risque d'être plus laborieuse que dans le procédé d'A. Blalock. Cependant, je crois qu'il y a là, dans cette variante fort ingénieuse, une ressource, parfois précieuse, qu'il ne faut donc pas dédaigner.

Et pour finir, une suggestion. Il est des cas, pas rarissimes, dans lesquels l'artère pulmonaire se divise prématurément, disposition qui force, on le sait, à lier le tronc de cette pulmonaire, et à pratiquer, en fin de compte, avec une collatérale aortique, une anastomose bout à bout. Quand celle-ci est réalisable

— ce qui est d'ailleurs, un pis-aller — , peut-être aussi dans d'autres cas, ne pourrait-on pas l'effectuer avec un tube en vitallium, à la façon de Blakemore et Lord ; cela fait gagner beaucoup de temps ; je m'en suis rendu compte sur le chien.

J'arrêterai ici mes remarques. Je n'ai que fixé ma position sur 3 ou 4 points d'une question sur laquelle je me suis penché, dont je poursuis l'étude exigeante, — en même temps que celle d'autres problèmes de chirurgie des gros vaisseaux — et que je compte reprendre un jour, en apportant à cette tribune mes propres faits chirurgicaux.

M. **Robert Monod :** Je m'associe pleinement aux félicitations adressées à M. d'Allaines, félicitations qu'il mérite grandement car, grâce à lui, cette chirurgie qui se faisait uniquement en Amérique, a été acclimatée en France avec un succès qui fait honneur au corps des chirurgiens des Hôpitaux de Paris.

Je le félicite d'autant plus que je suis à même d'apprécier les difficultés pour mener à bien d'abord l'organisation nécessaire pour faire cette chirurgie et ensuite pour la pratiquer.

Dans notre service de Laënnec, depuis un an, nous nous sommes organisés pour pouvoir pratiquer cette chirurgie qui, évidemment, est étroitement articulée avec la chirurgie thoracique et en est en quelque sorte le prolongement.

Nous avons tout d'abord fait de la chirurgie expérimentale sur des chiens, avec mon assistant Olivier Monod, et je tiens à dire que c'est à lui que revient le plus grand mérite du travail et des résultats obtenus. Ils ont fait l'objet d'un article récent paru dans *La Presse Médicale*. Depuis environ un an nous avons opéré plus de 100 chiens. Nous avons pratiqué une série d'opérations de Blalock et nous avons même essayé de faire comme variantes des anastomoses avec des greffons veineux ; nous avons également fait une quarantaine d'opérations de Crafoord et pratiqué six fois la création artificielle d'un trou de Botal avec Blalock bilatéral.

Nous avons guéri plus de la moitié de nos animaux et avons actuellement conservé plus de 40 chiens en chenil où nous les gardons afin d'apprécier les résultats à distance, étant donné que nous n'en possédons pas encore en France, ni même en Amérique.

Ce sont des interventions qui sont en tous cas, au point de vue immédiat, tout à fait intéressantes et donnent des résultats spectaculaires tels que ceux que vient d'apporter notre collègue dans sa remarquable communication.

Mais pour pouvoir pratiquer ces opérations, il est nécessaire d'avoir un équipement et une organisation que nous ne pouvons pas encore avoir dans les hôpitaux ; c'est pourquoi c'est le grand mérite d'Olivier Monod d'avoir assumé presque à lui seul cette organisation.

Nous n'avons pas eu, comme d'Allaines, la chance d'être aidés par l'Assistance publique ou la Sécurité sociale dans l'apport du matériel ou du personnel, car il est indispensable d'avoir, outre une organisation très ordonnée, un personnel supplémentaire susceptible de suivre les malades d'heure en heure après l'intervention, de jour comme de nuit.

Il est ensuite nécessaire d'avoir une équipe tout à fait entraînée, non seulement en tant qu'aides mais en tant que personnel infirmier, car il y a toute une série de détails qui ne peuvent être connus que d'une équipe absolument rompue à ce genre d'opérations. Il est donc indiqué de prolonger l'expérimentation pendant très longtemps afin d'éduquer ce personnel, avant d'entreprendre l'opération chez l'homme.

Nous avons opéré notre premier malade il y a environ un mois. Nous avons pratiqué l'opération de Blalock chez un enfant qui se présentait dans des conditions extrêmement menaçantes, c'est un des cas parmi ceux que j'ai vus, les plus accentués. L'enfant avait une maladie non pas bleue, mais lie-de-vin ; il

était âgé de douze ans, était incapable de jouer ; je dois dire que c'est avec beaucoup d'appréhension que nous nous sommes décidés à opérer ce premier cas, sur l'insistance de son médecin, le Dr Racine.

Nous avons pratiqué l'opération avec anastomose termino-latérale, c'est de beaucoup la plus facile : anastomose de la sous-clavière avec la face latérale de l'artère pulmonaire, opération longue, qui a duré quatre heures. Les suites ont été simples, sans aucune complication et actuellement cet enfant est complètement transformé : on entend le souffle qui indique que l'anastomose a parfaitement tenu ; sa coloration a complètement changé, il persiste seulement un peu de cyanose au niveau des lèvres mais le fond du teint est transformé et le changement de son comportement est saisissant. L'enfant va et vient. J'avais d'ailleurs l'intention de vous présenter ce malade, après la communication de M. d'Allaines annoncée pour le 12 mai. Je vous le présenterai dans une prochaine séance.

Il faut que nous continuions à faire cette chirurgie de façon à sortir de cette situation un peu humiliante où nous nous trouvions et que la presse a contribué à accentuer.

Je crois donc que nous pouvons dès maintenant pratiquer cette chirurgie sous deux conditions :

1° Qu'on annexe, à nos services spécialisés, un service de chirurgie expérimentale, qui permette de mettre au point ces techniques nouvelles et délicates et, par ailleurs :

2° Que nous obtenions de l'Administration le matériel technique que nous sommes obligés de nous procurer en partie à nos frais, et qu'on nous donne surtout le personnel infirmier qui permette d'avoir pendant les suites opératoires une surveillance indispensable pour pouvoir assumer en toute sécurité la responsabilité de cette chirurgie.

M. **F. d'Allaines :** Je remercie mes amis Robert Monod et Patel de leurs interventions.

J'ai suivi rigoureusement la technique de Blalock et n'ai pas utilisé l'opération de Potts pour la raison majeure que je ne possédais pas l'instrumentation nécessaire. Il est certain que chacune de ces deux interventions présente des indications spéciales et, dans certains cas, l'opération de Blalock paraît insuffisante à cause du volume trop petit de l'artère sous-clavière ; l'anastomose de Potts lui paraît alors préférable. Quant à la valeur comparée de ces deux opérations, il nous faut attendre pour en juger les résultats éloignés qui nous viendront d'abord d'Outre-Atlantique.

L'utilisation de greffons veineux armés d'un tube de vitallium faciliterait certainement l'intervention, mais je crois qu'il faut agir avec une extrême prudence dans l'utilisation de ces prothèses métalliques, dans un milieu aussi mobile que le médiastin. A cette tribune, on nous a rapporté 2 cas d'anastomose œso-gastrique dans le médiastin à l'aide d'un bouton métallique (bouton de Villar). Dans ces 2 cas, les mouvements incessants des gros vaisseaux et du cœur avaient déterminé une ulcération mortelle de l'aorte.

Je crois, en effet, qu'une opération blanche exploratrice est particulièrement grave. Il semble que, pour pouvoir supporter l'intervention, l'enfant en état d'anoxemie chronique et ancienne, ait besoin d'être suroxygéné grâce à l'anastomose. C'est dire que dans tous les cas où l'on ne peut exécuter celle-ci, il faut craindre le pire. De fait, quand le professeur Blalock est venu opérer à Broussais, sur les sept opérés, un seul est décédé ; celui chez lequel il n'avait rien pu faire qu'une exploratrice.

Pour ce qui est de l'angio-cardiographie, nous en avons exécuté plusieurs ; c'est une exploration très utile ; mais nous manquons du produit nécessaire et, au surplus, il ne faut pratiquer qu'avec prudence cette technique qui n'est peut-être pas sans danger.

Enfin, nous sommes tous d'accord sur la nécessité pour un chirurgien qui veut s'engager dans cette chirurgie, de donner beaucoup de son temps et de contribuer beaucoup personnellement et matériellement à l'équipement de son service et de son laboratoire expérimental ; c'est ce que nous avons fait en dehors de l'aide apportée par les organisations administratives.

PRÉSENTATION D'INSTRUMENT

Clou de Kuntscher à palette pour la fixation après ostéotomie haute du fémur,

par M. **Marcel Galland** (de Berck).

(Présenté par M. Boppe.)

Je vous présente, au nom du Dr Galland, un clou de Kuntscher modifié qu'il utilise comme synthèse après ostéotomie sous-trochantérienne d'une hanche mobile. Il l'emploie surtout dans les coxa vara.

L'ostéotomie cunéiforme de correction effectuée, le clou est introduit dans

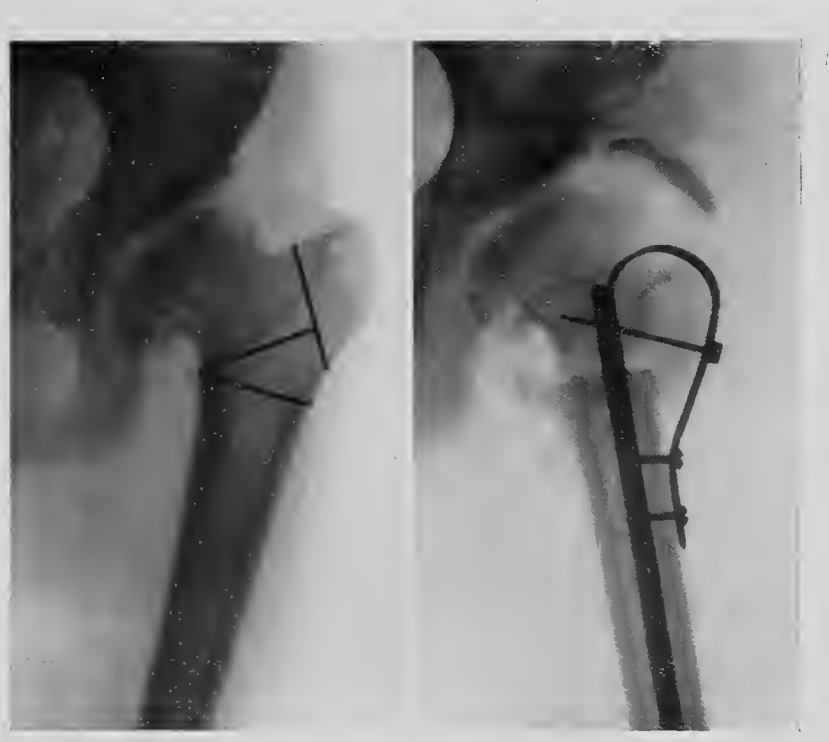


Fig. 1. Fig. 2

le trochanter jusqu'au niveau de l'ostéotomie. Grâce au clou, le fragment supérieur mobile peut être amené dans l'axe du fragment diaphysaire et enfoncé. Avec un clou ordinaire, le montage est très peu solide. Grâce à la palette flexible adjointe au clou, on réalise un montage solide permettant une mobilisation post-

opératoire précoce. Le clou est prolongé par une lame élargie sur ses 5 ou 6 derniers centimètres, en palette percée de plusieurs trous pouvant recevoir des vis. Pour l'introduction, la lame est relevée dans l'axe du clou, puis elle est rabattue au-dessus du sommet du grand trochanter, sur sa face externe ; puis sur la face externe de la diaphyse fémorale, une vis trochantérienne, une ou deux vis diaphysaires la fixant solidement.

ÉLECTION D'UN MEMBRE TITULAIRE

Nombre de votants : 42. — Majorité absolue : 22.

Ont obtenu :

MM Gérard Marchant . . . . 35 voix Elu
Couvelaire . . . . 5 —
Dufourmentel. . . . . 2 —

M. Gérard-Marchant ayant obtenu la majorité des suffrages, est proclamé membre titulaire de l'Académie de Chirurgie.

DÉCLARATION DE VACANCE D'UNE PLACE D'ASSOCIÉ PARISIEN

M. le Président déclare la vacance d'une place d'Associé parisien. Les candidats ont un mois pour faire connaître leurs titres et envoyer leurs lettres de candidature.

Séance du 12 Mai 1948.

Présidence de M. Louis Sauvé, *président.*

CORRESPONDANCE

Une lettre de M. Gérard-Marchant remerciant l'Académie de l'avoir élu membre titulaire.

COMMUNICATIONS

Du traitement des ostéomyélites à staphylocoques par la pénicilline et le traitement chirurgical associés,

par M. **E. Sorrel** et Mme **Sorrel-Dejerine.**

Depuis trois ans environ, nous avons traité par la pénicilline, avec ou sans adjonction d'interventions chirurgicales, 81 malades atteints d'ostéomyélites à staphylocoques, dont 56 étaient des ostéomyélites aiguës, vues à leur phase initiale de septicémie et 25 des réveils aigus de foyers anciens.

Avant de relater les constatations que nous avons faites dans l'un et dans l'autre cas, nous rappelons que, jusqu'à l'avènement de la pénicilline, nous ne possédions aucun traitement *général* vraiment efficace des ostéomyélites à staphylocoques et que nous ne pouvions par aucun traitement de cet ordre ni aider

l'organisme à juguler l'infection à la phase initiale de septicémie et empêcher les lésions osseuses de s'installer, ni, une fois le foyer osseux installé, l'empêcher d'entretenir plus ou moins longtemps l'infection générale par des décharges microbiennes qui partaient de lui, ni même assurer à la longue la stérilisation du foyer entré en sommeil et empêcher des réveils ultérieurs successifs à plus ou moins longue échéance pendant la vie du malade.

Nous en étions donc à peu près réduits à notre seul traitement chirurgical et en particulier à la résection diaphysaire, lorsqu'elle était possible, pour tenter d'empêcher la mort dans les formes particulièrement graves, mais heureusement exceptionnelles, dites formes septicémiques ou septico-pyohémiques, ou pour essayer dans les formes ordinaires d'empêcher l'installation d'une ostéomyélite prolongée.

La pénicilline nous a-t-elle donné des armes meilleures et nous a-t-elle permis de modifier la conduite que nous avions été forcés de tenir jusqu'ici : c'est ce à quoi nous essayons de répondre en relatant les constatations faites chez nos malades.

Un mot, tout d'abord, sur la façon dont nous avons employé la pénicilline. Dans les *ostéomyélytes aiguës*, quelles qu'en soient la forme et la gravité, nous avons fait faire, dès que nous avons vu le malade, suivant la technique habituelle, par voie intramusculaire et toutes les trois heures, 3 à 400.000 unités de pénicilline par jour, suivant l'âge de l'enfant ; les quantités utilisées maintenant étant plus importantes que celles dont nous nous servions au début. Nous avons renoncé aux injections focales et aux injections intra-artérielles du membre malade, de même qu'aux médications associées et en particulier aux sulfamides, car elles ne nous ont pas donné des résultats appréciables. Les doses totales de pénicilline injectées ont varié de 1.500.000 à 4.000.000 d'unités.

Et voici ce que nous avons constaté :

Chez tous nos malades, sans exception, la température est tombée et l'état général s'est amélioré, tantôt de façon spectaculaire, presque d'heure en heure, si bien que, du jour au lendemain, la transformation de l'état général était radicale ; tantôt plus lentement, en cinq ou six jours, et cela même lorsque la gravité extrême de l'état général permettait de craindre une issue fatale. Il ne faut pas oublier, en effet, qu'avant la pénicilline, la mort dans les ostéomyélites aiguës, si on comprend sous ce terme, comme nous le faisons, toutes les formes quelle qu'en soit la gravité, restait assez importante : dans une statistique, que l'un de nous a donnée ici même, il y a deux ans (1) et qui portait sur 290 cas traités dans son sevice en quinze ans, elle était globalement de 12 p. 100 ; elle avait été abaissée par la résection diaphysaire, mais elle restait encore aux environs de 10 p. 100 ; or depuis que nous employons la pénicilline, nous n'avons plus perdu un seul malade et pourtant parmi les 56 que nous avons traités à la phase initiale, il en était de très gravement atteints : autant que l'on peut en médecine porter un pronostic, nous estimons que 4 d'entre eux au moins seraient morts, si nous n'avions eu à notre disposition que nos moyens d'autrefois et que c'est la pénicilline qui les a sauvés. Une fois cependant, mais une seule fois, nous avons eu l'impression qu'elle n'y parviendrait pas toute seule, qu'il fallait lui adjoindre comme jadis, un traitement chirurgical et ce n'est qu'après une résection diaphysaire du tibia, du type de celles que je nomme « résections de nécessité » et une arthrotomie du genou, que la température tomba complètement et que l'état général redevint bon. Il est donc possible que, dans certaines formes d'ostéomyélite particulièrement sévères, il reste indispensable, pour sauver l'existence, d'avoir recours à des opérations et, en particulier, lorsqu'il s'agit d'os longs, à des résections diaphysaires. Mais, grâce à la pénicilline, les interventions de ce genre semblent devenues fort rares.

Nous croyons donc pouvoir dire que dans les ostéomyélites aiguës y compris,

(1) *Mémoires de l'Acad. de Chir.*, 1945, 198.

nous le répétons, les *formes septicémiques et septico-pyochémiques*, la pénicilline a pratiquement supprimé la mortalité et c'est un résultat d'une bien grande valeur à mettre à son actif.

Mais son action ne se borne pas là : employée à la phase initiale, septicémique, elle agit certainement sur le foyer en train de s'installer. Cette action est-elle suffisante pour en obtenir la stérilisation, empêcher les lésions *chroniques* de s'organiser et éviter par conséquent que le sujet soit menacé plus tard de ces réveils et de ces suppurations intermittentes, qui sont la caractéristique de l'affection ? L'observation de nos 56 malades, dont certains sont suivis depuis plus de trois ans, va nous permettre d'essayer de le déterminer.

Cinq d'entre eux, qui cependant, présentaient des signes généraux fort sévères et des signes locaux importants, ont guéri très rapidement, d'une façon parfaite et qui paraît bien définitive. En quelques jours, en même temps que l'état général se transformait, nous avons vu tous les signes locaux disparaître, les abcès déjà en formation se sont résorbés sans se collecter, les petites lésions — un décollement périostique léger, un trouble de l'architecture osseuse — visibles sur la radiographie, et qui signaient la nature de l'affection, se sont effacées. Après avoir gardé les enfants en surveillance pendant quelques semaines, nous les avons laissés reprendre une vie active. Quatre d'entre eux sont suivis depuis plus de deux ans, ils n'ont présenté aucune sorte de lésions et voici brièvement résumée l'histoire très typique du cinquième, qui est de date plus récente, mais remonte quand même à dix mois.

Enfant de six ans, Maug... (Claude), entre dans le service le 10 juillet 1947 pour une ostéomyélite aiguë du bulbe supérieur du tibia droit et une localisation à l'aile iliaque droite. Début des accidents l'avant-veille. Température à 40°7 la veille au soir, 39°9 à l'entrée. Etat général très touché donnant l'impression que la situation était fort grave. Hémoculture positive (staphylocoques et streptocoques). Douleur (spontanée et provoquée) extrêmement vive au bulbe supérieur du tibia. Empâtement, circulation collatérale à ce niveau. Douleur très vive (spontanée et à la pression) au rebord supérieur de l'aile iliaque droite. Immobilisation plâtrée du membre inférieur et du bassin. Pénicilline : 300.000 unités par jour. 13 juillet : amélioration considérable de l'état général, la température est encore aux environs de 38° et 39°, localement l'empâtement de la région bulbaire a disparu, les douleurs se sont atténuées, le rebord iliaque n'est plus douloureux. 15 juillet : tous les signes généraux (à part la température qui est encore à 38°) et locaux ont disparu ; mais la radiographie du tibia montre un petit décollement périostique et un léger trouble de l'architecture osseuse au niveau du bulbe supérieur du tibia. On continue la pénicilline jusqu'au 29 juillet, à dose un peu moindre qu'au début, la dose totale ayant été de 4 millions. Le 31 juillet l'enfant quitte l'hôpital, le membre inférieur restant encore immobilisé dans un plâtre ; les radiographies montrent les mêmes petites lésions que le 15 juillet.

Le 6 octobre l'enfant revient dans le service, pour se faire examiner. On enlève le plâtre. Il n'y a aucune réaction au niveau du tibia et la radiographie montre que les petites lésions visibles antérieurement ont disparu.

L'enfant reprend alors sa vie normale ; actuellement il ne présente plus aucune trace de l'affection.

Dans certains cas (9 p. 100 dans notre série) *la pénicilline a donc stérilisé le foyer d'ostéomyélite déjà installé et l'a fait en quelque sorte avorter sans qu'il en reste aucune trace.*

Il est même probable que le nombre des cas dans lesquels elle eut cet effet remarquablement heureux, est notablement plus élevé : pour 18 autres malades, en effet, chez lesquels nous avions également — de même que les médecins qui nous les avaient envoyés — fait sans hésitation, à cause des signes généraux et des signes locaux qui étaient fort nets, le diagnostic d'ostéomyélite aiguë et que nous avions aussitôt traités par la pénicilline, nous avons vu aussi disparaître très rapidement tous les signes cliniques et la guérison est restée complète ; mais comme chez ces malades, à aucun moment, la moindre lésion n'est apparue

sur les radiographies, et bien que nous soyons persuadés que cette absence de lésions visibles est due seulement à la stérilisation très rapide du foyer, nous estimons qu'un doute peut rester permis sur la nature de l'affection et nous ne croyons pas devoir faire état de ces cas, sans quoi ce serait, non plus dans 9 p. 100 des cas de notre série, mais bien dans 41 p. 100 que la pénicilline aurait déterminé la guérison sans aucune séquelle d'un foyer d'ostéomyélite en train de s'installer.

Pour les autres malades de notre série (33) l'évolution n'a pas été aussi favorable.

Sept d'entre eux, quoiqu'ayant, eux aussi, paru guéris d'une façon parfaite, ont présenté dans les mois qui ont suivi, des *altérations radiologiques* de l'os atteint, en même temps que cet os devenait volumineux et plus ou moins douloureux ; chez deux de ceux-ci, les lésions visibles à la radiographie, pendant quatre mois chez l'un, un an chez l'autre, se sont effacés, sans qu'un abcès se soit collecté, l'os a repris son volume et son aspect habituels et la guérison paraît bien acquise maintenant. Peut-être en sera-t-il de même pour les autres, et peut-être finiront-ils tous par rester complètement guéris, mais nous ne pouvons en être sûrs maintenant encore, nous avons toujours la crainte de voir le foyer reprendre son activité et des lésions chroniques s'installer et momentanément tout au moins, nous préférons dire que dans ces 7 cas, soit dans une proportion de 12,7 p. 100, la pénicilline, tout en ayant eu une très heureuse action sur les phénomènes généraux, n'a pu assurer complètement la stérilisation du foyer et qu'*un doute reste permis sur l'avenir des malades.*

Pour les 26 malades restants, donc dans 47 p. 100 des cas, l'insuffisance de la pénicilline pour assurer, à elle seule, une guérison durable, a été tout à fait évidente : elle a toujours très nettement agi sur l'état général, c'est à ce groupe, par exemple, qu'appartiennent les 4 malades dont j'ai parlé plus haut et qui, à mon avis, seraient morts si la pénicilline n'avait pas été employée et les autres, quoique moins gravement atteints, présentaient des phénomènes généraux alarmants, qui se sont rapidement amendés, mais une fois la phase septicémique jugulée, des lésions locales importantes se sont précisées et des *abcès sont survenus*, exactement comme dans les cas non traités par la pénicilline.

Pour *six* de ces malades, nous avons laissé les choses évoluer sans faire aucune intervention à la phase aiguë, et ils ont fait tardivement, tous les six, *des lésions graves d'ostéomyélite chronique*, nous avons dû les opérer après quelques mois, pour cureter des cavités, enlever des séquestres qui entretenaient des fistules, et ils ont devant eux, selon toute probabilité, un avenir assez sombre.

L'un fit un abcès central du tibia ; c'est un cas particulier sur lequel nous reviendrons.

Les autres (19) ont été opérés dès que les abcès se sont collectés. Six fois, une incision simple de l'abcès, sans toucher à l'os, a été faite, mais nous n'avons pas été satisfaits de cette conduite. Dans le cas le plus heureux, il a fallu plusieurs mois pour que la cicatrisation soit complète et ce n'est qu'au bout de deux ans que les lésions osseuses visibles sur la radiographie ont disparu. Les autres ont conservé des fistules entretenues par des séquestres ; l'un, même, fit, au cours du deuxième mois, bien que le membre ait toujours été immobilisé dans un plâtre, une fracture spontanée du fémur : un autre a éliminé spontanément toute sa diaphyse cubitale et fait une perte de substance très étendue pour laquelle nous avons dû faire une greffe ; si bien que, dans ces 6 cas, l'incision simple de l'abcès n'a en somme donné que *cinq fort mauvais résultats et un médiocre.*

Dans les 13 autres cas, ayant trouvé de volumineux abcès entourant l'os de toute part et décollant le périoste sur une large étendue, nous avons fait, selon la technique usuelle, une résection sous-périostée. Trois fois, nous avons laissé la plaie ouverte sous le plâtre ; la cicatrisation s'est faite en trois ou quatre mois et l'os s'est reconstitué dans les mêmes délais qu'avant la pénicilline. Pour les

dix autres, et ce sont les cas qui nous paraissent les plus intéressants, nous avons tout fermé. Nous l'avons déjà fait quelquefois avant la pénicilline avec de bons résultats, mais nous n'en avions jamais encore obtenus d'aussi rapides et d'aussi nets que ceux que nous avons vus en ces nouvelles conditions. Lorsque nous avons enlevé le plâtre, en effet, au bout d'un mois, nous avons vu que la cicatrisation s'était faite *per primam*, sans qu'à aucun moment il n'y ait eu la moindre goutte de pus sur les compresses du pansement et il n'y avait aucune infiltration, aucun œdème, aucune rougeur des téguments, exactement comme après une intervention aseptique. Nous vous avons montré (2) l'un de ces enfants à cette période et vous avez pu vous rendre compte de la qualité de la cicatrisation obtenue. C'est certainement à la suppression de la diaphyse infectée qu'il faut surtout l'attribuer, mais la pénicilline a dû, elle aussi, jouer un rôle, car auparavant, lorsque nous procédions de même, mais sans pénicilline, nous n'avions pas vu les choses se passer de façon semblable.

Dans tous ces cas si heureux, la reconstitution de l'os ne s'est pas faite de la même façon. Le plus souvent, six fois sur dix (4 tibias, un fémur, 1 péroné), elle a été extraordinairement rapide ; lorsque nous avons enlevé le premier plâtre, un mois après l'opération, l'os était déjà solide et de forme excellente, comme chez l'enfant que je vous ai montré ; par prudence nous avons fait garder le lit pendant un mois ou deux encore et les malades ont repris la marche dans un délai total de deux à quatre mois (sauf pour le péroné qui s'est levé au trente-septième jour) ; aucun incident ne s'est produit et la guérison paraît stable et définitive avec un os reconstitué dans sa forme normale. Voici les radiographies de l'un des malades (3) dont nous avons réséqué le tibia selon cette technique, pour ostéomyélite de forme sévère le 16 mai 1946 (fig. 1, 2, 3, 4 et 5).

Mais pour que des résultats semblables puissent être obtenus il faut que le périoste, ou moment de l'opération, soit en bon état et qu'après l'ablation de la diaphyse sa gaine puisse être entièrement reconstituée. Nous avons, depuis longtemps l'habitude, de noter dans le protocole opératoire l'état de ce périoste et le pronostic qu'il nous paraît impliquer pour la reconstitution de l'os ; chez les 6 malades que nous venons de citer le périoste était en bon état et l'étui périostique avait pu être entièrement reconstitué.

Pour les 4 autres, il n'en était pas de même. Le compte-rendu opératoire indiquait que le périoste était partiellement détruit, que de grandes bandes manquaient, que la gaine n'avait pu être refaite qu'incomplètement et que, suivant toute probabilité, la reconstitution de l'os serait difficile et donnerait lieu à des incidents et c'est bien ce qui s'est produit. Chez deux des enfants la forme de l'os a été irrégulière, des coulées osseuses en assuraient la continuité, mais elles étaient grêles et l'os resta longtemps fragile. Ces deux enfants, dont la cicatrisation opératoire s'était faite, je le répète, *per primam*, comme chez les autres et qui n'avaient comme différence avec eux que cette reconstitution osseuse moins massive, ont repris leur vie active rapidement, mais l'un et l'autre ont fait, après un traumatisme peu violent, une fracture ; cette fracture s'est consolidée normalement, l'os s'est peu à peu ensuite épaissi, et le résultat final a été aussi bon que chez les premiers malades, mais il y a eu cet incident. Les deux autres, qui avaient un périoste en plus mauvais état encore, ont fait une pseudarthrose, sans que nous nous en étonnions, car nous avions, en voyant l'état de la gaine périostique, lors de l'opération, indiqué sur le protocole opératoire que c'est probablement ce qui se produirait ; une fois il s'agissait d'un péroné, la pseudarthrose n'avait donc pas d'importance, le malade a très vite repris sa vie normale et est en parfait état, l'autre fois il s'agissait d'un tibia ; dès que la pseudarthrose a paru certaine, une greffe a été faite par

(2) *Mémoires de l'Acad. de Chir.*, 19 novembre 1947, **73**, n° 30, 614.
(3) Le malade lui même a été présenté à la séance du 5 mai 1948.

l'un des assistants du service, qui avait opéré l'enfant la première fois ; il y a peu de temps encore et je ne connais pas le résultat : mais les greffes pour pseudarthrose d'ostéomyélite en donnent toujours d'excellents et je pense qu'il en sera de même ici.

Nous pensons donc que la façon dont se fera la reconstitution de l'os après l'ablation de la diaphyse dépend directement de l'état du périoste. Quand on



FIG 1. — Ostéomyélite aiguë du tibia gauche traitée par pénicilline et résection. Début des accidents le 2 mai 1946. Résection faite le 16 mai 1946. Cas Per... (Jacques), quatre ans. Radiographie du 18 mai 1946.

y réfléchit, cela paraît évident, mais peut-être n'y a-t-on pas assez réfléchi jusqu'ici, et n'en a-t-on pas toujours, et nous les tout premiers, tiré les conclusions nécessaires. Car enfin, si le périoste se détruit, c'est seulement parce qu'on l'a laissé trop longtemps en contact avec la diaphyse infectée et la suppuration qu'elle a entraînée. Il faut donc faire la résection diaphysaire rapidement, dès que la suppuration est nettement constatée, car

toute perte de temps ensuite est nuisible. Si jusqu'ici parmi les chirurgiens, qui ont fait des résections diaphysaires pour les ostéomyélites, les uns ont obtenu de bonnes reconstitutions et les autres des pseudarthroses, c'est sans doute tout simplement parce qu'un peu empiriquement et sans s'être bien rendu compte, peut-être, des raisons qui les faisaient agir, les uns intervenaient dès que la



Fig. 2. — Même cas que figure précédente.
Vingt-huit jours après la résection la reconstitution de l'os est déjà très avancée.
Cas Per... (Jacques), quatre ans.
Radiographie du 14 juin 1946.

présence du pus justifiait à leurs yeux l'intervention, et les autres « attendaient » plus ou moins longtemps sans rien faire ou en faisant des incisions simples d'abcès, ce qui donnait au périoste le temps d'être plus ou moins détruit. *Mutadis mutandis*, il se passe ici en quelques jours se qui se passe en quelques mois pour les *Spina ventosa* tuberculeux, pour lesquels nous savons depuis longtemps que l'ablation de la diaphyse malade donne des résultats magnifiques

si elle est faite en temps opportun avant destruction du périoste et n'en donne que de plus en plus mauvais au fur et à mesure que la suppuration provoque la disparition de plus en plus marquée de l'étui périostique.

Parmi nos malades, il en était un que nous plaçons à part, car, après la



Fig. 3 — Même cas que figure précédente.
Deux mois après la résection la reconstitution se poursuit rapidement (comparer avec le côté sain).
Cas Per... (Jacques), quatre ans.
Radiographie du 18 juillet 1946.

phase initiale d'infection générale, il fit un abcès central dans le bulbe supérieur du tibia : c'est une forme rare et pour laquelle, avant la pénicilline, nous faisions simplement un évidement de l'os, c'est ce qui a été fait ici aussi, mais comme nous pensions avoir enlevé toute la partie osseuse malade et pouvoir compter de plus aussi sur la pénicilline, nous avons fermé complètement la plaie. La cicatrisation s'est en effet faite par première intention,

l'os s'est bien reconstitué, le résultat est excellent, l'enfant a repris la vie normale en décembre 1947 et nous pensons qu'il restera bien guéri, car, d'après ce que nous avons pu voir jusqu'ici, ce sont des formes favorables.

Aucun des malades que nous avons traités pour ostéomyélite des *os courts* ou pour une ostéomyélite d'une partie non réséquable des os longs, comme l'extrémité supérieure du fémur, par exemple, n'a fait d'abcès à la phase



FIG. 4. — Même cas que figure précédente. Cinq mois après la résection (comparer avec le côté sain). Cas Per... (Jacques), quatre ans. Rdaiographie du 20 octobre 1946.

aiguë et nous n'en avons pas, par suite, opéré à ce moment ; si nous avions eu à le faire, nous aurions pratiqué un évidement osseux, c'est, en ces cas, une bonne opération, et la belle observation d'ostéomyélite vertébrale que MM. Malgras et Herdner nous ont envoyée récemment (4), prouve qu'en y associant la pénicilline, on peut arriver ainsi à des résultats excellents.

A côté de nos 56 ostéomyélites aiguës proprement dites, nous avons vingt-cinq fois traité par la pénicilline des *réveils aigus* d'ostéomyélite chronique

(4) *Mémoires de l'Acad. de Chir.*, 12 novembre 1947, **73**, n° 29, 589.

avec température, douleur locale, menace d'abcès ou abcès collecté, ou abcès déjà fistulisé. Parfois, les résultats ont été très nets : très rapidement, tout est rentré dans l'ordre, les abcès en formation se sont résorbés et les fistules se



Fig. 5. — Même cas que figure précédente.
Deux ans après la résection. La reconstitution de l'os est complète (comparer avec le côté sain).
Cas Per... (Jacques), six ans.
Radiographie du 3 mai 1948.

sont fermées, si bien que le malade a pu reprendre sa vie active sans intervention ; dans d'autres cas, il n'en a pas été ainsi, et une intervention a été nécessaire ; habituellement, il existait alors un ou plusieurs séquestres qu'il fallait enlever, ou bien un abcès central pour l'évacuation duquel une trépa-

nation osseuse a dû être pratiquée. Mais, même en ces cas, la pénicilline ne nous a pas semblé inutile, elle nous a paru favoriser la cicatrisation de la plaie opératoire, et peut-être même, jusqu'à un certain point, mettre le malade à l'abri d'une nouvelle poussée aiguë. Ce sont des faits dont l'interprétation est difficile, et la seule chose certaine que nous puissions dire, c'est que, pour tous ces réveils d'ostéomyélite ancienne, la pénicilline ne nous a jamais paru avoir d'inconvénients et qu'elle nous a semblé présenter quelques avantages.

Les constatations que nous venons d'indiquer nous ont progressivement amenés à nous conduire vis-à-vis des ostéomyélites de la façon suivante :

Pour les ostéomyélites aiguës (quelle qu'en soit la forme) que nous voyons à la phase initiale, avant toute collection d'abcès au niveau du foyer osseux : nous faisons faire de la pénicilline par voie intra-musculaire, en même temps que nous immobilisons le foyer et nous attendons. Au cas, exceptionnel, où les phénomènes généraux ne s'atténueraient pas rapidement et où un ou plusieurs foyers bien localisés paraîtraient responsables de leur persistance, une intervention focale, en particulier s'il s'agit d'un os long, une résection diaphysaire, dite *résection de nécessité*, serait pratiquée ; mais, grâce à la pénicilline, elle est devenue extrêmement rare ; normalement, les signes généraux disparaissent rapidement, et la conduite à tenir ne dépend plus que du ou des foyers. Si aucun abcès n'apparaît, qu'il y ait ou non des signes radiologiques, nous n'intervenons pas ; nous savons que quelques uns de ces malades feront ultérieurement des lésions d'ostéomyélite chronique et que nous aurons à regretter de ne pas les avoir opérés et de ne pas avoir fait, suivant l'os, une résection diaphysaire ou un évidement; nous savons que la présence d'un abcès que nous prenons pour critérium est un critérium imparfait, mais nous ne connaissons pas d'autre signe clinique, radiographique ou biologique qui puisse être un guide meilleur et qui permette de distinguer ces cas de ceux qui guériront de façon totale, sans donner de lésions chroniques. Et comme le nombre de ces derniers n'est pas négligeable et que nous pouvons espérer qu'il augmentera au fur et à mesure que nous saurons mieux nous servir de la pénicilline, nous croyons sage de nous abstenir de toute intervention.

Par contre, si un abcès apparaît, nous opérons, et nous le faisons *dès que l'abcès est bien collecté :* c'est un point auquel nous attachons la plus grande importance. S'il s'agit d'un os long, étant donné les mauvais résultats que nous avons vus, après l'incision simple de l'abcès, nous faisons, même si l'abcès est bien localisé, une résection diaphysaire, dite cette fois *résection de choix*, à condition que l'os s'y prête et que ce ne soit pas, par exemple, une extrémité supérieure du fémur ou du cubitus. La diaphyse enlevée, nous refaisons avec soin l'étui périostique, nous refermons complètement les parties molles, nous immobilisons naturellement dans un plâtre et nous continuons encore la pénicilline pendant quelques jours par voie générale, sans rien injecter dans le foyer local. Grâce à son action et surtout grâce à la suppression de la diaphyse infectée, la cicatrisation se fait habituellement *per primam*, comme après une opération aseptique. Dans tous les cas où le *périoste était encore en bon état au moment de l'opération*, et c'est pourquoi il faut la faire dès que l'abcès est collecté, la *reconstitution de l'os est extrêmement rapide* et, au prix de cette opération simple, sans aucun danger, on assure au malade, en un temps très court, et dans des conditions qui n'ont rien de commun avec celles que nous connaissions autrefois, une guérison sans séquelles. Dans le cas où le périoste est largement détruit, la reconstruction de l'os sera plus lente, et des précautions seront utiles au moment de la reprise de la marche pour un membre inférieur, ou de la reprise des mouvements pour un membre supérieur. Il pourra même se faire, si le périoste a été largement détruit par la suppuration, qu'il y ait une pseudarthrose, mais comme les greffes assurent toujours en ces conditions une consolidation osseuse rapide et de bonne qualité, la guérison du

malade n'aura été retardée que de quelques semaines et, étant donné l'avenir fort sombre qui, dans ces formes graves, attend les malades, le service qu'on leur aura rendu sera encore d'un prix inestimable. S'il s'agit d'un os non réséquable ou d'un abcès central d'un os long, nous faisons, et cela toujours dès que l'abcès est collecté, un évidement du foyer, et puisque nous avons enlevé toutes les parties osseuses infectées et que nous continuons la pénicilline encore pendant quelques jours après l'opération, nous fermons complètement la plaie.

Il nous semble que c'est ainsi que nous pouvons obtenir, non seulement immédiatement, mais surtout à longue échéance, les résultats les meilleurs dans les ostéomyélites aiguës.

Pour les réveils des foyers d'ostéomyélite ancienne, nous traitons également le malade par la pénicilline : si, de plus, la radiographie montre un séquestre, nous l'enlevons, et si elle montre un abcès central, nous en faisons l'évidement.

Et nos conclusions sur l'action de la pénicilline seront les suivantes :

D'une façon générale, elle a permis de réaliser dans le traitement des ostéomyélites aiguës à staphylocoques un très grand progrès ; certes, elle ne permet pas à elle seule d'en assurer toujours la guérison définitive, sans séquelles et sans passage à la chronicité, et il est encore bien des cas pour lesquels nous devons avoir recours à nos moyens chirurgicaux antérieurs, mais elle en a pratiquement supprimé la mortalité, même si on comprend sous le nom d'ostéomyélite toutes les infections à staphylocoques sans exception, dans lesquelles existe une lésion osseuse, si minime soit-elle, et que l'on n'extrait pas de leur cadre, pour les mettre à part, sous le nom de septicémie à staphylocoques, comme on l'a fait parfois, les cas dans lesquels la gravité de l'état général est telle que la localisation osseuse est tenue pour accessoire ; elle en assure parfois, d'autre part, dans les formes usuelles, la guérison réelle, sans aucune séquelle et, de ce fait, elle réduit le nombre des cas dans lesquels nous devons intervenir ; elle nous permet enfin, dans les autres, de faire nos opérations dans des conditions beaucoup plus favorables et d'obtenir beaucoup plus rapidement des résultats très supérieurs à ceux que nous obtenions jadis.

M. **Rudler** : Je voudrais poser à M. Sorrel une question sur un point précis : depuis quelques années, plusieurs malades (adultes, naturellement, mais jeunes) atteints d'ostéomyélite aiguë ont été observés à la clinique chirurgicale de l'Hôtel-Dieu. Il s'agissait de formes aiguës typiques, et non de formes suraiguës ou subaiguës. Je les ai soignés par l'association de la pénicilline et de l'immobilisation plâtrée, parfois j'ai incisé à la troisième semaine un abcès périosté, d'ailleurs aseptique. J'ai suivi par des radiographies répétées les modifications osseuses variables, à type de flou osseux, de décalcification, d'aspect irrégulier, etc. Voici ma question : combien de temps M. Sorrel pense-t-il qu'il faut immobiliser de tels malades, à quel moment est-on en droit d'enlever le plâtre, et de laisser marcher ? Pratiquement, j'ai attendu un mois d'apyrexie, mes malades ont d'ailleurs guéri, c'est-à-dire que l'os était parfaitement recalcifié, mais dans un délai qui a atteint dix-huit mois à deux ans. Peut-être aurais-je dû immobiliser plus longtemps.

M. **E. Sorrel** : Il est bien difficile de répondre à la question de M. Rudler. Chez les adultes, on ne peut faire de résection diaphysaire comme on en fait chez les enfants, car on court le risque de ne pas voir l'os se reconstituer. Je n'aurais donc, pas plus que M. Rudler, réséqué les malades dont il vient de parler.

Comme lui, je me serais contenté d'une incision et je l'aurais complétée ou non par un évidement osseux suivant les lésions trouvées.

J'aurais laissé ensuite marcher les malades un mois environ après la cicatrisation de leur plaie, mais sans m'illusionner sur le résultat à longue échéance,

car il est probable que ces malades chez lesquels la diaphyse malade n'a pu être supprimée feront ultérieurement des réveils successifs de leur foyer, autrement dit, une ostéomyélite chronique.

Premiers résultats du traitement hormonal complémentaire du cancer du sein,

par M. **André Sicard.**

Il est encore prématuré d'apporter une opinion définitive sur la thérapeutique hormonale complémentaire des cancers du sein. Il eût mieux valu attendre des statistiques plus importantes et un recul plus long si une prochaine discussion de la question ne m'avait incité à établir déjà le bilan des premiers résultats acquis.

J'ai actuellement castré ou fait castrer 65 femmes après amputation du sein pour cancer, 37 par ovariectomie ou hystérectomie, 28 par radiothérapie. 27 de ces malades ont en outre subi un traitement radiothérapique post-opératoire local.

7 malades ont été perdues de vue. Je ne peux donc faire état que de 58 cas, dont les premiers ont été opérés il y a quatre ans et dont les derniers sont récents.

2 malades sont mortes, l'une âgée de 28 ans, dans des circonstances et un délai qui ne sont pas connus, l'autre trente mois plus tard. Le cas était particulièrement grave, puisqu'il s'agissait d'une femme de trente-trois ans qui avait fait une récidive locale six mois après l'exérèse limitée de la tumeur, et qui mourut de métastase pulmonaire.

Des 56 malades qui sont en vie, 5 présentent des récidives qui ont apparu de un ans à trois ans après l'opération, 51 sont en bon état, dont 5 opérées depuis plus de trois ans, 14 depuis plus de deux ans, 12 depuis plus d'un an, 20 depuis moins d'un an.

Ces chiffres ne présentent donc qu'un intérêt médiocre. Si l'on en dégage seulement les malades opérées depuis plus de trois ans, on trouve 8 cas avec 1 décès, 2 récidives, 5 guérisons, et celles opérées depuis plus de deux ans, on trouve 16 cas avec un décès, 1 récidive, 14 guérisons.

Les 2 malades qui sont décédées avaient subi une castration radiothérapique. Des 5 qui présentent des métastases, 3 on tété castrées par les rayons, 2 par la chirurgie ; 3 d'entre elles avaient en outre subi un traitement radiothérapique post-opératoire local qui avait été dicté par l'extension de la tumeur et de ses ganglions.

Dans cette statistique, on relève 2 femmes de vingt-cinq à trente ans, 28 de quarante à cinquante ans, 9 de cinquante à cinquante-cinq ans, 1 de cinquante-huit ans, et 1 de soixante et un ans. Les métastases sont apparues parmi les plus jeunes, à l'exception d'une femme de quarante-six ans.

Si l'on veut bien se rappeler que la plupart des statistiques donnent, après trois ans, un pourcentage de 30 à 50 malades mortes ou atteintes de récidives, si l'on veut bien se rapporter à la thèse de Guénin qui, sur 387 cas, indique seulement 38 p. 100 de survies après cinq ans, on trouve un encouragement à compléter l'amputation du sein par la castration, ne serait-ce d'ailleurs que pour éviter une grossesse dont on sait les effets catastrophiques.

L'influence que la sécrétion ovarienne semble avoir sur l'évolution du cancer du sein est aujourd'hui bien connue. Lacassagne, en 1932, en avait apporté expérimentalement la preuve formelle. Il avait montré qu'il n'est pas possible de produire de cancer de la mamelle chez la souris femelle castrée précocement,



que l'injection d'hormone mâle empêche la cancérisation d'une mamelle arrivée à son plein développement et, fait plus remarquable encore, que l'injection d'hormone femelle à une souris mâle, provoque un cancer de la mamelle. Ces conclusions ont été ensuite confirmées par Nathanson, Andervont, Jones, Kennaway, Murray, etc. Mais ce sont les chirurgiens anglo-saxons qui en ont fait les premiers leur profit. On a attendu longtemps en France pour donner aux expériences de Lacassagne toute l'importance qu'elles méritent. Et cependant, dès 1904, à cette même tribune, Guinard, Poirier, Peyrot, avaient apporté des observations où une hystérectomie pratiquée pour fibrome avait été suivie d'une extraordinaire régression d'une tumeur du sein. Mais ils furent à peine écoutés et on ne parla pour ainsi dire plus de cette question jusqu'au moment où Ameline et Gally rappelèrent, en 1943, l'efficacité de la radiothérapie ovarienne dans certains cancers inopérables du sein.

Faut-il, après amputation du sein, pratiquer systématiquement la castration? Pour répondre avec certitude à une question d'une telle importance, il faut savoir si on rencontre moins de cancers du sein chez des femmes châtrées jeunes et si, après amputation du sein, la castration diminue le nombre des récidives et des métastases.

Cette double enquête est celle que je viens de faire.

Sur un nombre de 192 cancers du sein, je ne relève que 6 femmes antérieurement hystérectomisées, dont 4 de plus de soixante ans. Ce qui est peu.

Sur les 56 malades castrées depuis quatre ans, je viens de dire que 5 seulement présentent des récidives. Celles-ci ont apparu sous forme de nodules cutanés et d'adénopathie sus-claviculaire ; mais il est remarquable de constater qu'aucune malade n'a présenté jusqu'alors de métastase osseuse. On peut donc supposer, que dans ces 5 cas, l'intervention chirurgicale n'a pas réussi à passer au delà des lésions, que les nodules cutanés et les adénopathies ont continué à évoluer, mais que la castration a eu pour résultat d'éviter l'essaimage osseux secondaire.

La castration chirurgicale est-elle préférable à la castration radiothérapique? Je ne veux tirer aucune conclusion du fait que les deux malades décédées avaient été traitées par castration radiothérapique, de même que 3 des 5 malades présentant des récidives avaient été castrées par les rayons, alors que le pourcentage des malades ovariectomisées est beaucoup plus grand. Chacun conservera ses préférences.

La radiothérapie est le procédé le plus simple, le plus facile à faire accepter. L'ovariectomie est plus rapide, peut-être moins déprimante, et l'on peut se demander s'il n'y a pas intérêt à obtenir la suppression brusque des hormones.

La castration constitue-t-elle un traitement complémentaire suffisant et suffit-elle à supprimer la totalité des œstrogènes? Il faut rappeler que Guy Laroche et Simonnet ont constaté la présence d'œstrogènes dans les urines de 26 femmes hystérectomisées, que Frank, Golberger et Spielmann viennent de décrire un cycle œstrogène dans le sang d'une femme hystérectomisée, que les mêmes constatations ont été faites chez l'animal castré. Il semble donc bien, sans qu'on puisse en fournir d'explication physiologique, que l'arrêt de la sécrétion d'œstrogène consécuitf à la castration, n'est que temporaire et incomplet.

L'action antagoniste des androgènes devient alors nécessaire pour combattre les hormones nouvellement secrétées. L'expérience montre que cette action n'est efficace qu'à doses très élevées.

Faut-il réserver le traitement hormonal aux femmes jeunes? Il serait logique de le faire si souvent on ne trouvait dans le sang et dans l'urine des femmes ménopausées des hormones œstrogènes, sans que l'on puisse affirmer que celles-ci soient sécrétées par les ovaires. Les résultats que la castration m'a donnés chez la femme âgée dans les douleurs des métastases rachidiennes, m'ont

fait pratiquer l'ovariectomie chez 11 malades ayant dépassé la ménopause ; je crois cependant que, chez elles, l'administration d'androgènes doit suffire pour supprimer l'effet des hormones œstrogènes persistantes éventuelles.

Quelle conduite tenir devant un cancer du sein? Actuellement, chez toute femme réglée, après l'amputation du sein, dans un délai aussi court que possible, je conseille la castration que je préfère chirurgicale, mais qui peut être radiothérapique. Je complète par l'implantation de 10 pellets de 100 milligrammes de propionate de testostérone et je continue régulièrement des injections d'hormones mâles à la dose de 100 milligrammes par semaine jusqu'au moment où l'on voit apparaître les caractères masculinisants. Après un temps d'arrêt, les injections doivent être reprises de façon à laisser la femme constamment à la limite de ces caractères.

Après la ménopause j'administre seulement des androgènes.

Cette conduite provisoire est encore trop nouvelle pour me permettre de prendre position. Elle paraît néanmoins raisonnable et s'appuie sur des travaux expérimentaux solides dont je n'ai voulu rappeler que les principaux et d'où paraît s'exhaler, comme l'a écrit Robert Broca, « un léger parfum de vérité ».

Traitement des métastases du cancer du sein par la castration,

par M. **André Sicard.**

C'est sur les métastases que les effets de la castration sont les plus nets, parce qu'ils peuvent être jugés immédiatement.

J'ai actuellement castré ou fait castrer 23 malades présentant des métastases variées. Les premiers résultats ont été exposés ici en janvier 1946. Ils m'avaient permis de conclure que la castration soulageait les douleurs du cancer secondaire du rachis. Les cas étaient alors trop récents pour formuler d'autre espoir.

22 femmes ont subi une ovariectomie ou une hystérectomie ; 1 seule a été castrée par la radiothérapie ; 5 ont reçu un traitement complémentaire local de rayons X ; 1 homme, dont j'ai rapporté récemment l'observation, a subi une castration bilatérale.

Je ne peux faire état que de 21 malades, 2 n'ayant pu être retrouvées.

Le cas le plus ancien date de quatre ans, le plus récent de un mois.

8 malades sont décédées après des délais de trois mois à trois ans ; 13 sont en vie, dont la plus ancienne depuis bientôt trois ans, mais 3 d'entre elles souffrent à nouveau et sont dans un état précaire.

3 malades étaient âgées de trente à quarante ans, 13 de quarante à cinquante ans, 6 de cinquante à soixante ans, 1 de soixante-douze ans.

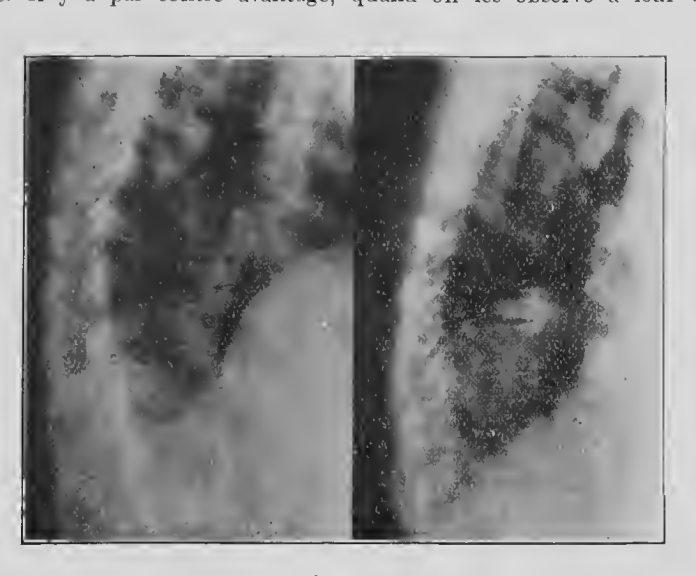
La plupart de ces métastases étaient osseuses et souvent multiples. Elles siégeaient quinze fois au niveau du rachis, deux fois au niveau de la sacro-iliaque, une fois au niveau de l'ischion, avec, dans 6 cas, d'autres localisations au niveau du crâne, des côtes, du fémur ou de l'humérus. Deux fois la métastase était pleuro-pulmonaire. Une fois il s'agissait d'une volumineuse adénopathie susclaviculaire et deux fois de nodules cutanés multiples autour de la cicatrice.

Tels sont les chiffres. Les résultats demandent à être analysés de plus près.

C'est sur la métastase osseuse, et plus particulièrement sur la métastase rachidienne, que la castration agit le mieux. Les métastases viscérales, qu'elles soient pulmonaires, hépatiques, cérébrales, paraissent peu influencées. Deux malades présentant des métastases pulmonaires sont mortes au bout de quatre à six mois sans qu'il y ait eu d'amélioration de leur état. Deux autres malades, présentant en plus des localisations osseuses, une métastase hépatique ou cérébrale, sont mortes également rapidement.

Les localisations ganglionnaires se modifient peu. J'ai cependant vu un énorme œdème du membre supérieur consécutif à une grosse masse sus-claviculaire inopérable rétrocéder dès le lendemain de la castration et disparaître en grande partie, bien que le volume des ganglions soit resté sensiblement le même. L'œdème n'a réapparu que quatorze mois plus tard.

Sur les métastases cutanées, les résultats sont variables. Les larges ulcérations diminuent souvent, se nettoient, deviennent moins douloureuses, mais, comme cette amélioration coïncide avec la période d'hospitalisation et de soins appropriés qui suppriment l'infection secondaire, il est difficile de faire la part qui revient à la castration. Les nodules cutanés disséminés réagissent peu. Je ne les ai jamais vu rétrocéder et je ne puis dire si la castration a sur eux un effet utile. Il y a par contre avantage, quand on les observe à leur début et



Métastase de D_8 traitée par la castration. *A gauche* : Avant la castration. *A droite* : Quatre mois après la castration. Affaissement et recalcification de la vertèbre. Ponts osseux sus- et sous-jacentes.

qu'ils n'adhèrent pas aux plans profonds, à en pratiquer une exérèse étendue et à combler la perte de substance par une greffe. Claude Dufourmentel a traité ainsi deux malades avec un parfait succès.

Les métastases osseuses sont certainement les mieux influencées.

Sur les douleurs, l'action est en général immédiate. Parfois dès le réveil, parfois au bout de deux à trois jours seulement, les douleurs s'atténuent et on peut commencer à diminuer la médication antalgique. Cet effet nous a paru constant, parfois le soulagement n'a été que partiel, mais, dans quelques cas, la cessation des douleurs a été extraordinaire.

Du point de vue général, les résultats sont également très nets. Presque toutes les malades étaient dans un état cachectique. Après la castration, l'état général s'est amélioré, le poids a augmenté et la plupart des opérées, souvent grabataires, ont pu reprendre une existence normale.

Du point de vue neurologique, il est remarquable de constater, dans le cancer métastatique du rachis, une modification des signes physiques : amélioration des troubles moteurs, disparition des troubles sphinctériens. J'ai vu deux fois, le lendemain d'une castration, des femmes uriner spontanément alors qu'on les sondait depuis plusieurs semaines.

Du point de vue radiologique, on assiste souvent à une étonnante recalcification de la métastase qu'on peut suivre de mois en mois. Les images d'ostéolyse disparaissent, les corticales s'épaississent. Au niveau du rachis, la vertèbre continue parfois à s'affaisser, mais elle se recalcifie. Dans ce cas, des ponts osseux se sont même formés en avant, unissant la vertèbre malade aux vertèbres voisines. Mais ces modifications radiologiques ne s'observent malheureusement pas chaque fois. Bien souvent les images radiologiques se fixent. La lésion, sur plusieurs clichés successifs, paraît seulement stabilisée.

Du point de vue biologique, on assiste habituellement à une diminution progressive en quelques semaines de la calcémie qui passe de 11 à 10 milligrammes et à une augmentation de la phosphatase alcaline du sérum qui passe de 3 à 6 jusqu'à 15 milligrammes. Par contre, nous n'avons pas noté de modification des protéines, du chlore et du phosphore du sang.

Mais ce qui importe surtout, quand on parle de traitement des métastases cancéreuses, se sont les *résultats éloignés*. 3 malades sont mortes après trois ans, 2 après deux ans, les 3 autres après huit mois, quatre mois et trois mois. Mais, il y avait des cas de gravité fort variable et au moins 2 d'entre elles étaient dans un état cachectique alarmant avec des métastases multiples. La castration n'a eu pour effet que d'apporter un soulagement, relatif d'ailleurs.

Des 13 malades qui sont en vie, 10 restent très améliorées, ne souffrant plus, conservant un bon état général et menant une existence presque normale, l'une depuis près de deux ans, 2 depuis deux ans, 4 depuis un an ou un peu plus, 3 depuis quelques mois seulement. 3 malades, après avoir été améliorées pendant quatorze mois, six mois et cinq mois, ont vu réapparaître leurs douleurs et les métastases reprendre leur évolution et se multiplier.

Ces résultats demandent à être interprétés avec beaucoup de prudence. Chacun connaît la longue évolution de certaines métastases osseuses. Clakson, Halberstadter ont rapporté des observations de métastases osseuses qui furent suivies pendant cinq ans et quatre ans sans se modifier. N'a-t-on pas même signalé des régressions spontanées ? (Kienböck, Erdheim).

Les faits que nous avons observés paraissent néanmoins apporter des conclusions encourageantes, alors que l'on est si pauvrement armé pour lutter contre ces cas désespérants. Il ne faut néanmoins pas attendre des miracles quand il s'agit de métastases trop avancées. Les résultats les plus nets se voient chez la femme qui présente une métastase douloureuse rachidienne ou pelvienne unique avec un état général encore assez bon. Cette malade sera soulagée et aura, pour un temps plus ou moins long, l'illusion de la guérison. Il faut bien reconnaître cependant que ces résultats ne sont pas constants et que l'on pourra nous opposer un grand nombre d'échecs. Ils ne feront que souligner le rôle encore si mystérieux de la fonction ovarienne dans l'évolution des cancers du sein et de leurs métastases.

Peut-on trouver une explication à l'inconstance des résultats, à la variabilité du délai de guérison, à la reprise de l'évolution des métastases ? est-ce une question cellulaire et certaines tumeurs sont-elles plus ou moins influencées suivant leur forme histologique ? Ne peut-on plutôt admettre que la castration ne suffit pas à supprimer la totalité des œstrogènes ?

C'est ce qui conduit actuellement à compléter la castration par l'administration d'androgènes à la fois par implantations et par injections.

L'expérience a prouvé que *seules, les doses très élevées sont efficaces.* Il faut agir de façon massive et obtenir une véritable masculinisation de la femme (transformation de la voix, développement des poils, hypertrophie du clitoris). Les doses doivent être de 3.000 à 4.000 milligrammes de testostérone échelonnées dans un laps de temps aussi court que possible. L'action est d'autant plus rapide que la dose initiale a été plus forte.

La castration peut être obtenue soit par la chirurgie, soit par la radiothérapie.

Il n'est pas question de revenir sur cette discussion, mais il m'a paru que les résultats avaient été meilleurs après ovariectomie, comme si la métastase réagissait mieux à la suppression brusque des hormones qu'à la diminution progressive de la fonction ovarienne. Dans un cas l'intervention a été suivie d'un soulagement immédiat, alors que la radiothérapie avait donné un résultat presque nul.

Enfin l'avantage de l'opération est encore de découvrir parfois une métastase ovarienne que rien ne permet de soupçonner. Sur 22 cas, cette constatation a été faite quatre fois : deux fois, la tumeur était macroscopiquement évidente ; deux fois, elle fut constatée par l'examen microscopique. Dans les 4 cas, elle était bilatérale. *La fréquence, jusque-là insoupçonnée, des métastases ovariennes du cancer du sein, paraît bien avoir été révélée par la castration.*

Dans une question aussi nouvelle, il ne faut faire preuve ni d'un enthousiasme exagéré, ni d'un scepticisme trop grand. Seuls les faits comptent. Ceux que je viens de rapporter montrent que la castration paraît jouer un rôle freinateur dans l'évolution de certaines tumeurs du sein.

M. **Picot** : A l'occasion de la communication de M. Sicard, je voudrais relater une observation concernant une malade que j'ai opérée en 1939 pour une tumeur du sein présentant tous les caractères d'une tumeur bénigne. Mais comme elle avait une sœur en train de mourir d'une généralisation de cancer du sein, j'ai pratiqué, sous anesthésie locale, l'ablation de la presque totalité du sein. La pièce soumise à l'examen de M. Delarue, montra qu'il s'agissait d'un épithélioma. La famille de la malade me suppliait de n'en rien dire à l'opérée. Je l'ai soumise alors à un traitement par l'acéto-stérandryl. Tous les mois, je lui ai fait deux piqûres d'acéto-stérandryl à 40 milligrammes. Or, ma malade, revue il y a quinze jours, est en parfaite santé. Elle continue son traitement hormonal.

M. **Moulonguet** : Il m'est pénible de dire autres que gracieusetés à mon cher André Sicard, mais je ne puis lui cacher que sa statistique de cancers du sein opérés et traités ensuite par castration est trop hâtive et trop peu nombreuse pour être valable. Le délai de cinq ans est, en matière de cancer, et surtout de cancer du sein, le minimum, le strict minimum. J'espère qu'un jour nous serons enfin tous d'accord sur cette règle.

D'autre part, je suis convaincu, par une triste expérience quotidienne, que les discussions sur le rôle des hormones dans la genèse et la marche des cancers sont souvent mal interprétées. Pour le moment, leur conséquence désolante est que presque tous les cancers du sein viennent en consultation après plusieurs semaines ou plusieurs mois de traitement par la testostérone. Je me suis déjà élevé, ici même, contre cette pratique que rien ne justifie : la testostérone ne permet pas de distinguer, par leur réaction à la thérapeutique, les lésions bénignes et les cancers du sein, elle ne guérit ni les uns ni les autres, elle fait perdre du temps, et en pure perte. Nous ne protesterons jamais assez bruyamment contre cette horrible « mode » médicale.

Revenons à nos discussions sérieuses. Il y a deux questions toute différentes.

a) Le cancer à la phase curable qui *doit être opéré* et pour le traitement duquel s'adjoignent maintenant à la chirurgie la radiothérapie, quelquefois pré-, toujours post-opératoire, la castration et, depuis peu, les implantations de pellets de testostérone dans le but de viriliser l'organisme.

Sicard nous propose de remplacer la castration radiothérapique, qui est de pratique courante dans les Centres anticancéreux depuis plusieurs années, par la castration chirurgicale. Seul le temps nous permettra de savoir si les résultats statistiques lointains en sont améliorés. Il n'y a rien à en dire pour le moment: Le silence est la première vertu du cancérologue.

b) Le cancer du sein très évolué ou récidivé, en généralisation métastatique.

Sicard a reconnu cette distinction nécessaire, puisqu'il nous a fait deux communications distinctes. Des résultats obtenus dans cette seconde classe de faits, on peut parler plus tôt, puisque la survie de quelques mois ou années et le soulagement des patientes constituent déjà un résultat appréciable. La règle de cinq ans, qui est une mesure de guérison, ne s'applique manifestement pas.

Quel est notre acquit en cette matière ? Au Centre anticancéreux de Tenon, à côté de la téléroentgenthérapie, qui est le traitement de base de ces cancers généralisés, nous avons fait des essais d'hormonothérapie. Il nous semble, à Mallet et à moi, que l'action des œstrogènes de synthèse à hautes doses y est plus démonstrative que celle des androgènes. Par les premiers, et en l'absence de tout autre traitement, nous avons vu disparaître des nodules cutanés métastasiques, des adénopathies, ce que nous n'avons pas obtenu par les androgènes à hautes doses. La castration nous a donné aussi quelques succès. Mais la téléroentgenthérapie reste la meilleure, comme cela a été confirmé au Centre anticancéreux de Lyon. Nous sommes encore à la phase des recherches.

M. **Sénèque** : Personnellement, quand tous les signes cliniques du cancer du sein sont évidents, je n'opère jamais immédiatement ces malades, car l'intervention, même très large, ne peut donner de bons résultats éloignés. Je soumets toujours ces malades à un traitement radiothérapique pré-opératoire et n'interviens que secondairement.

Les seuls malades que j'opère précocement sont les cas dans lesquels il n'existe ni adhérence cutanée ni rétraction du mamelon, peu ou pas d'adénopathie et où, seule, la notion de l'âge peut faire suspecter le cancer. J'opère alors sous le contrôle de la biopsie extemporanée et j'ai eu la satisfaction d'opérer ainsi un certain nombre de cancers du sein sans envahissement ganglionnaire.

Quand à la castration ovarienne chirurgicale, radiothérapique ou par hormones androgènes, c'est là une notion récente qui paraît des plus intéressantes et que j'utilise couramment, mais je n'ai pas un recul suffisant pour parler encore des résultats observés par moi.

M. **Ameline** : Lorsqu'avec mon ami Gally nous avons ici même, en janvier 1943, et après combien d'autres, attiré l'attention sur les effets de la castration ovarienne, nous avions spécifié fortement que notre étude portait exclusivement sur les néoplasmes du sein inopérables, et en quelque sorte abandonnés. Depuis, nous avons continué à traiter des malades et nos conclusions ont pu, sur quelques points, être modifiées : elles ne le sont cependant pas d'une façon importante.

1° Il y a d'abord toute la catégorie *des échecs*, échecs absolument relatifs, qui font que la castration ovarienne se montre dans quelques cas absolument inopérante, sans action sur les métastases osseuses, sans action même sur les douleurs qu'elle calme d'habitude d'une façon rapide. Nous ne savons naturellement rien sur la cause et sur le mécanisme de ces échecs ; il serait pourtant bien instructif de les comprendre, ou de les expliquer.

2° Il est incontestable que la *castration chirurgicale* est infiniment supérieure à la castration rœntgönienne. Action plus rapide, action plus poussée, plus évidente ; à notre avis c'est là un point acquis, et définitivement acquis. Elle ne présente pas de risques importants : il n'est que de la faire accepter par les malades, ce qui n'est pas toujours réalisable.

3° *La ménopause*, et l'époque incertaine que nous appelons ainsi, n'est pas du tout un obstacle à l'action (chirurgicale ou radiologique) sur les ovaires. Nous avons irradié des malades de plus de soixante ans avec des résultats heureux. Toutes ces malades ont refait, sans joie, à l'occasion du traitement, les accidents ou les incidents, parfois pénibles, de la plus authentique ménopause. Le béné-

fice de la castration ovarienne chez quelques unes de ces malades n'est quelquefois pas négligeable. Voici une observation résumée :

Mme R..., cinquante-neuf ans, ménopausée à quarante-huit ans. Vue pour la première fois en 1942, pour une tumeur du sein gauche connue depuis 1938. Néoplasme ulcéré fixant la glande au grand pectoral ; ganglions axillaires et sus-claviculaires. On juge la malade inopérable. Elle subit en 1943 la castration radiologique avec un cortège impressionnant de bouffées de chaleur. Elle cicatrise presque complètement l'ulcération, si bien qu'on peut pratiquer à la locale une mammectomie de propreté le 3 avril 1944. Cette malade est vivante au début de 1948, c'est-à-dire dix ans après le début clinique de son néoplasme (épithélioma en cordons pleins à cellules très polymorphes. Quelques ébauches de cavités pseudo-glandulaires).

4° Nous avions dès 1943, comme nous l'avions écrit dans notre communication, utilisé *l'hormone mâle* dans les traitements annexes avec des résultats encourageants. Disons tout de suite qu'avec de petites doses (moins de 200 milligrammes par mois) nous avons eu la désagréable impression, dans 3 cas, d'aggraver peut-être le génie évolutif des lésions. Actuellement nous pensons qu'il faut des doses plus importantes, au moins 600 milligrammes plusieurs mois de suite. Et il nous paraît que l'implantation de comprimés (800 milligrammes à 1 gramme) est encore supérieure aux injections intramusculaires. Nous avons pu penser un moment que le lieu de l'injection n'était pas indifférent ; et il y a trois ans, nous avions injecté la testostérone, ou implanté les comprimés, sous le sein. Cela n'a pas été toujours très bien toléré, et n'a pas paru présenter d'avantages éclatants. La question serait probablement à reprendre.

5° Nous voudrions aussi parler de la prudence et de la rigueur avec lesquelles nous devrions juger *nos résultats*. N'oublions pas qu'il s'agit de thérapeutique, et de thérapeutique médicale. N'oublions pas que si, pour notre part, nous avons vu au moins 4 néoplasmes du sein préménopausiques prendre une allure véritablement foudroyante sous l'action de doses invraisemblables de folliculine, certains auteurs américains insistent au contraire (et avec des résultats probants) sur l'amélioration apportée aux cancers post-ménopausiques par des traitements folliculiniques ! Quelle leçon d'humilité, pour nous empêcher de formuler trop vite des conclusions trop définitives. Pour notre part nous croyons que l'observation clinique de certains cancers nous permettrait très facilement de mettre en évidence deux notions : celle de *malignité clinique*, toute relative, toute variable (et la lenteur évolutive étonnante de certains squirrhes en est la preuve) ; celle ensuite de *poussées évolutives*. Elles sont, à mon avis, dans certains cas, indiscutables, éclatantes et lorsque nous condescendrons à observer plus longtemps nos malades avant de les opérer, nous saurons probablement qu'il ne faut pas les opérer en poussée, ou que ces poussées sont peut-être jugulées ou calmées par la radiothérapie préopératoire. Mon ami Redon a écrit sur ce sujet des lignes que nous devrions tous méditer.

6° Toujours sur ce terrain des résultats, je voudrais parler, ou plus exactement je me demande si je n'ai pas tort de parler de certaines malades, parfaitement opérables, et qui m'ont refusé la large exérèse du sein et des territoires lympho-ganglionnaires qu'il est classique d'essayer d'extirper. J'ai observé ainsi 16 malades, qui n'ont accepté qu'une exérèse très localisée, suivie d'un double traitement radiothérapique : dose de castration ovarienne d'une part ; et d'autre part, sur le sein, en 3 champs, de 3 à 8.000 R selon le physiothérapeute. Dans 10 cas, il a été adjoint un traitement au propionate de testostérone. Une de ces malades est vivante depuis dix-huit ans (1930) et je vous fait circuler des coupes de sa tumeur qu'a bien voulu examiner M. le professseur Moulonguet. Les 15 autres ont été vues depuis 1942. C'est dire qu'aucun recul sérieux (le plus vieux cas est de six ans) n'existe dans leur observation ; c'est vous expliquer mes hésitations de tout à l'heure avant de vous en parler. De ces 15 malades, 3 sont mortes (et à l'évidence, de leur cancer) ; 12 sont vivantes, bien portantes,

sans aucun signe clinique ou radiologique de métastase. Tout ce que je puis dire c'est que la chirurgie large que nous pratiquions sans arrière-pensée ne nous donnait pas constamment des résultats rapprochés comparables. Je ne tire bien entendu aucune conclusion de ces faits isolés. Et je crois que nous devons encore, à l'heure actuelle, proposer aux cancers très opérables, et en apparence peu évolutifs, comme premier terme du traitement, l'amputation large avec curage de l'aisselle. Je demeure persuadé qu'une thérapeutique hormonale nous apparaîtra dans quelques années comme un complément utile, peut-être indispensable : nous ne sommes pas en mesure, à l'heure actuelle, de le codifier exactement.

M. **Luzuy** : Je voudrais apporter à l'appui de la communication de mon ami Sicard deux cas de métastase vertébrale notée chez des malades de moins de quarante ans.

Opérées un an et six mois plus tôt, elles me furent conduites dans un état de cachexie extrême avec des douleurs épouvantables et des signes de parésie des membres inférieurs.

Ces grabataires, quarante-huit heures après l'hystérectomie, donnaient déjà des signes de soulagement. Elles commencèrent à se lever un mois plus tard, reprenaient du poids et de l'appétit.

Les radiographies elles aussi se modifièrent. La zone floue et imprécise de la métastase se transformait en un bloc osseux où se retrouvaient les lignes osseuses normales.

M. **Henri Redon** : Je voudrais d'abord féliciter mon ami Sicard des beaux résultats qu'il a obtenus et de la prudence avec laquelle il nous les soumet, je voudrais aussi le remercier d'avoir attiré l'attention sur les thérapeutiques hormonales que l'on s'accorde à associer aux traitements classiques des tumeurs mammaires.

Mais il faut bien reconnaître et proclamer — si j'ose dire — que nous en sommes encore à la phase empirique, on devrait même dire à la phase expérimentale.

Et il serait vain de nier que nous sommes en pleines contradictions. J'ai eu également l'impression d'améliorer certains cancers mammaires — et même extramammaires — par la testostérone à haute dose, mais j'ai aussi vu des cancers évoluer rapidement chez des femmes castrées chirurgicalement ; j'ai vu la castration ne rien arranger, et l'on traite actuellement les femmes âgées par les œstrogènes alors que nous continuons de faire des hormones mâles aux jeunes femmes castrées pour cancer du sein.

Il faut avouer que nous sommes en plein paradoxe.

Et si l'on tient compte de l'évolution spontanée des cancers du sein, évolution que l'on peut mieux juger dans les services spécialisés en carcinologie, il paraît bien difficile de porter un jugement sur les thérapeutiques nouvelles.

Les cancers à évolution classique, chronique et progressive, nous paraissent en fait rares ; l'évolution du cancer mammaire, comme celle de beaucoup de cancers, se fait pas poussées évolutives.

Celles-ci peuvent, soit tourner court, après une aggravation plus ou moins importante des signes physiques, soit évoluer en quelques mois vers la mort, soit même être suivies d'une phase d'amélioration relative, et qui peut être de longue durée.

Ces notions sont capitales pour apprécier objectivement la valeur d'une thérapeutique, quelle qu'elle soit.

Je pourrais vous citer par exemple un cas de cancer mammaire ayant fait voici plus d'un an une poussée évolutive avec métastases aiguës multiples. Perdue en province, tout transport a été jugé impossible devant cette moribonde et toute thérapeutique inutile. Puis les choses se sont spontanément arrangées : la

malade ne souffre plus, fait quelques pas, vit toujours et je ne doute pas que si un traitement avait été institué, cette amélioration aurait été mise à son actif.

A l'opposé je pourrais citer telles malades où, malgré radiothérapie et traitements hormonaux massifs, l'évolution s'est faite vers la mort en quelques semaines ; et d'autres où ces mêmes thérapeutiques ont paru agir, stabiliser les lésions et même amener une régression parfois spectaculaire et durable. Et nous ne pourrons porter de jugement sur ces traitements qu'après de longues années d'expérimentation sur de très nombreux cas.

Le Secrétaire annuel : PIERRE OUDARD.

Le Gérant : G. MASSON.

Dépôt légal. — 1948. — 2e trimestre. — Numéro d'ordre 710. — *Masson et Cie*, éditeurs, Paris.
Imprimé par l'Ancne Imprimerie de la Cour d'Appel, 1, rue Cassette, à Paris (France).

MÉMOIRES DE L'ACADÉMIE DE CHIRURGIE

Séance du 19 Mai 1948.

Présidence de M. Louis Sauvé, *président.*

CORRESPONDANCE

Un travail de M. F. Surmely (Meknès) intitulé : *Une complication post-opératoire mortelle après gastrectomie, par chute d'une escarre cholédocienne*, est versé aux archives de l'Académie sous le n° 491.

Des remerciements sont adressés à l'auteur.

Une lettre de M. Pedro Larghero Ybarz (Montévidéo) remerciant l'Académie de l'avoir élu Associé étranger.

A PROPOS DU PROCÈS-VERBAL

A propos des métastases des cancers du sein traitées par la castration,

par M. **G. Küss.**

N'ayant pu prendre la parole dans la discussion qui a suivi, dans notre dernière séance, la très intéressante communication de mon ami Sicard sur « 20 cas de métastases des cancers du sein traitées par la castration » et notre Président ayant renvoyé avec à-propos les orateurs encore inscrits à l' « à propos du procès-verbal de la prochaine séance », je défère ici à ses ordres en me bornant à appeler votre attention sur deux points.

Sicard et Coste ont insisté sur *l'intégrité des disques intervertébraux* dans l'envahissement progressif du rachis par les métastases cancéreuses. Dans ma récente communication sur le diagnostic radiologique (et ses difficultés) des métastases rachidiennes dans les cancers viscéraux, j'ai écrit : « Sicard et Coste insistent avec raison sur cette intégrité (discale) pathognomonique du cancer vertébral ». Je faisais quand même quelques réserves sur la persistance de cette intégrité. En étudiant la forme ostéoplastique ou pagétoïde, je disais que, dans les métastases, la prolifération osseuse prédomine dans cette forme et que l'examen radiologique révélait parfois des soudures vertébrales avec ossification des disques et ossification des ligaments avec production d'ostéophytes. Et je citais notamment le malade de Coste chez lequel les trois dernières vertèbres lombaires étaient soudées. Encore, je faisais la réserve que, pour ce malade de Coste, l'examen de la prostate ne permettait pas d'affirmer le cancer. En ce qui concerne le malade, M. F. C..., dont je rapportais l'histoire clinique et radiographique, et dont le cancer prostatique ne pouvait être mis en doute, je notais la soudure des masses latérales de la vertèbre L 5 à la première pièce sacrée, encore qu'il faille soulever ici la différenciation avec une sacralisation, bien

Publication périodique mensuelle.

hypothétique du reste de L 5. Si la loi de Sicard et Coste est généralement observée aux premiers stades évolutifs des métastases rachidiennes, on voit qu'elle comporte des exceptions. Sicard, dans sa communication, nous a apporté lui-même un nouvel et probant exemple de ces exceptions qui, si elles ne l'annihilent point, atténuent considérablement ce qu'avait de trop absolu l'axiome de l'intégrité des disques dans la cancérisation métastatique du rachis.

Mon ami Senèque, d'autre part, nous a dit, avec tout le poids de sa haute autorité, la façon dont il se comporte en présence d'un cancer du sein et qu'il se trouve bien, si je l'ai bien compris, d'attendre un laps de temps qui peut aller jusqu'à trois mois, avant de pratiquer l'exérèse. Evidemment, il traite ses malades pendant cette période pré-opératoire par la radiothérapie. Sans entrer dans les détails et sans vouloir non plus soulever une discussion sur les différentes méthodes employées pour *bloquer* les tumeurs cancéreuses avant leur exérèse, que ce soit par électro-coagulation, par radiothérapie ou pas tout autre procédé, peut-on affirmer que le blocage cherché est effectivement et toujours réalisé ? Dans l'ignorance où nous en sommes, personnellement, je suis d'avis, en laissant de côté délibérément la question du radium et de ses indications, qu'en l'état actuel de nos connaissances, nous devons encore considérer l'exérèse large et *très précoce* comme le traitement de choix. Nul ne peut prévoir et fixer, en effet, la fraction infinitésimale de seconde où une cellule se détachera de la tumeur mère, épithéliome ou sarcome, pour aller coloniser au loin et créer un îlot métastasique.

Je ne dis pas qu'il ne faille laisser au chirurgien le temps nécessaire pour la préparation classique pré-opératoire de ses malades et que, dans les formes évolutives des cancers du sein, ou plus exactement au moment des poussées évolutives ou fébriles de ces cancers, auxquelles mon ami Sénèque faisait vraisemblablement allusion (1), il ne soit indiqué d'essayer de bloquer les lymphatiques par la radiothérapie. L'avenir nous fixera sur ce point. Mais je ne puis exclure de ma pensée la hantise des métastases toujours possibles, ni chasser de ma mémoire l'exemple suivant qui fait image.

Achille Louste, notre regretté collègue des Hôpitaux, élève de Brault, ayant fait, dans le laboratoire de ce dernier, en vue d'une numération globulaire, une prise de sang au pli du coude d'une malade atteinte d'un sarcome, que l'on désignait alors sous le nom de sarcome angioplastique de Malassez et Monod, m'appela pour me montrer sur la préparation qu'il venait de faire, une cellule sarcomateuse qu'il avait eu la chance de « pomper » selon sa propre expression, lors de sa prise de sang. La question n'est pas de discuter ici, s'il convient, ce que je crois, de ranger maintenant ces sarcomes angioplastiques dans la classe des chorio-épithéliomes, leur structure histologique étant celle des épithéliomas développés aux dépens de l'ectoderme fœtal des villosités choriales. Je veux simplement demander qui d'entre nous peut être assuré qu'en consacrant un, deux, trois mois à un essai de *blocage* d'une tumeur néoplasique, ce n'est pas laisser le temps à une cellule de cette tumeur néoplasique-mère, de devenir une cellule errante (avant que de se fixer et d'engendrer un foyer métastatique), analogue à celle surprise dans sa « ballade » par Louste et par Brault ? Poser le problème, c'est, il me semble, le résoudre. Je crois donc que tout traitement dirigé contre un cancer reconnu, exérèse large avec ablation des relais ganglionnaires ou exérèse précédée d'un blocage des lymphatiques, doit être toujours *dans son ensemble* considéré comme un traitement *d'urgence*.

(1) Senèque m'a confirmé depuis qu'il appliquait sa règle *d'attente* allant jusqu'à trois mois, à tous les cas de cancers du sein *évidents* et non pas seulement aux formes à poussées évolutives ou fébriles de ces cancers.

La castration, l'hormonothérapie dans le traitement du cancer du sein,

par M. **A. Tailhefer.**

La récente communication de mon ami Sicard me suggère deux critiques, l'une d'ordre général, l'autre concernant le sujet qu'il a traité.

Dès que nous avons recours à la statistique, méthode d'ordre mathématique, il est essentiel d'en respecter les règles. Sicard retranche de sa statistique le nombre de cas perdus de vue ; il y a déjà longtemps que cette façon de faire a été condamnée et les perdues de vue ainsi que les morts par maladies intercurrentes avant cinq ans doivent s'additionner avec les insuccès. Nous admettons qu'il y a un certain parti-pris de modestie dans cette codification, mais c'est la seule façon pratique d'inciter les auteurs à ne pas publier des statistiques dans lesquelles le nombre des perdues de vue est excessif. Sicard a cité la statistique de Guénin sur le pronostic des cancers du sein ; il nous a rappelé que le pourcentage des survies dans cette statistique était de 38,8 p. 100. Comment imaginer que, sur les 387 cas rapportés par Guénin, il y ait un total de 115 malades dont il avoue être sans nouvelles précises ? Dans son article du *Journal de Chirurgie*, T. 54, 1939, p. 332, l'auteur, avec une honnêteté parfaite, dit avoir classé ces cas dans les insuccès ; il a raison quant à la règle, il a tort quant à l'esprit, l'imprécision est trop grande. Si dans tels cas, nos renseignements ne sont pas plus précis, il ne faut pas faire de statistique, et à plus forte raison pousser le calcul des pourcentages jusqu'à la virgule, alors que l'erreur du calcul des probabilités est de $\pm$ 20 unités pour un nombre de l'ordre de 400, sans envisager la question des perdues de vue. Le fait qui est grave est que, une fois ces faux pourcentages calculés, ils font autorité, et c'est ainsi que Sicard citait la statistique de Guénin pour appuyer son argumentation.

Notre maître, le professeur Moulonguet, a suffisamment insisté dans sa discussion sur d'autres points éminemment criticables. Nous n'avons pas le droit de parler de guérison apparente de cancer avant la cinquième année ; tous les cas de malades encore vivantes ou en bon état à la première, à la deuxième, à la troisième ou quatrième année, n'ont aucun intérêt; ils surchargent les travaux et les rendent confus et tendancieux. Je ferai cependant une exception, il est licite de rapporter les échecs dès leur apparition. Nous pouvons donc affirmer dès maintenant que l'hormonothérapie des récidives, des métastases osseuses, ou des cas très évolués de cancer du sein, ne nous a donné, dans une série de 70 malades environ, que des résultats palliatifs, inconstants et peu prolongés. Il y a parfois des améliorations spectaculaires, en particulier pour les métastases osseuses, on voit alors sur les clichés des calcifications impressionnantes, *mais toujours celles-ci restent passagères*, six mois, un an en moyenne ; la métastase évolue ensuite malgré l'hormonothérapie.

Ceci ne veut pas dire qu'il ne faille pas continuer les expérimentations. Prudent, de Sao-Paulo, cherche actuellement à comparer la fréquence des récidives de ses opérés de cancer du sein dans des séries homogènes, les unes non traitées, les autres traitées par la testostérone. Pour le moment, on ne peut rien dire de résultats si difficiles à apprécier et qui supposent des classements rigoureux en stades et de nombreuses observations suivies pendant de longues années.

Pourrait-on également utiliser l'hormonothérapie pour essayer, au moment des interventions, d'enrayer la poussée évolutive dont nous a parlé mon Maître le professeur Sénèque ? Ces poussées évolutives existent d'ailleurs dans tous les cancers.

Comme tant d'autres, nous avons pratiqué des castrations surtout dans un but prophylactique. Il est certainement beaucoup trop tôt pour parler de résultats, et surtout de résultats comparés pour des stades d'évolution nettement définis.

Sur le traitement des cancers du sein,

par M. G. **Rouhier**.

Je veux d'abord féliciter M. Sicard de son intéressante communication. Sans doute, ses observations n'ont pas un recul suffisant pour qu'elles aient acquis toute leur valeur, mais il s'agit de méthodes encore nouvelles, pour lesquelles il ne me paraît pas opportun d'attendre des années pour apporter, comme il le dit, « ses premiers résultats ». Mais ce dont il doit être félicité sans réserve, c'est qu'il nous présente aussi bien le traitement hormonal que la castration comme *des traitements complémentaires* qui ne doivent en conséquence en aucun cas se substituer à la chirurgie car, pour le moment, le traitement des cancers du sein est et reste *d'abord* et *essentiellement chirurgical.* Si j'interviens dans cette discussion, c'est qu'elle m'a paru mercredi soir prendre un tour dangereux et que déjà certaines communications faites ces dernières années un peu partout et jusque dans cette enceinte, peut-être un peu légèrement, ont eu des conséquences pour le moins regrettables.

Je m'associe pleinement à ce qu'a dit Moulonguet sur le retard apporté trop souvent au traitement chirurgical, pour des essais plus ou moins prolongés de traitement hormonal par le médecin traitant, dans des conditions et à des doses telles qu'ils ne peuvent être qu'inefficaces. Depuis plusieurs années, je fais la consultation de chirurgie de l'hôpital Saint-Louis et je constate qu'on ne voit presque plus de cancers ou d'adénomes du sein venant consulter d'emblée le chirurgien. Toujours ou presque toujours, il y a eu, soit par les hormones soit par les rayons X, un temps perdu qui va de quelques mois à plus d'une année, en sorte que, quelques-uns d'entre eux sont devenus inopérables ou, en tous cas, ne laissent plus à l'exérèse normale que des espérances réduites !

J'estime qu'il faut faire une différenciation absolue entre deux ordres de faits : *pour les cancers opérables*, rien ne doit faire différer ou retarder l'opération ; pour les *cancers inopérables, pour les récidives ou les métastases*, on est autorisé à tout essayer. C'est pour cela que je trouve dangereuses certaines affirmations faites dans la dernière séance, dangereuses surtout à cause de l'autorité qui s'attache au nom de leurs auteurs.

Sans doute, nous sommes tous d'accord pour reconnaître que l'avenir des cancers opérés avant toute diffusion ganglionnaire est incontestablement moins aléatoire que celui des tumeurs déjà plus ou moins largement diffusées. S'en suit-il qu'il faille renoncer à la chirurgie pour tous les « cancers évidents » pour employer le terme de Sénèque, ou au moins considérer leur exérèse comme inutile et vouée à l'insuccès ? Je suis profondément convaincu du contraire et j'ai dans ma pratique un nombre important de femmes qui se sont mises entre mes mains plus tard que je ne l'aurais désiré, ayant déjà des adhérences à la peau et des ganglions axillaires dont l'examen histologique post-opératoire a démontré l'envahissement et qui néanmoins sont toujours en vie depuis de longues années, ou qui sont mortes d'une affection tout à fait différente après avoir mené, jusqu'à un âge avancé, une vie normale. J'estime que lorsqu'une femme opérée vers la quarantaine ou la cinquantaine a vécu quinze ou vingt ans de plus en parfaite santé, pour mourir enfin d'une pneumonie, d'une hémorragie cérébrale ou d'une crise cardiaque sans avoir connu ni récidive ni métastase, la chirurgie a gagné la partie. Même quand elle a réussi à supprimer le cancer, elle ne peut être à tous autres égards un brevet de longue vie. On entend dire tous les jours que le cancer du sein est « un mauvais cancer ». Hélas il n'y a pas de bons cancers, il y a des cancers plus ou moins rapides et infectants, soit par la malignité de la tumeur, soit par le manque de résistance du sujet ; il y a surtout les cancers des jeunes, qui ne sont malheureusement pas exceptionnels et qui évoluent ou se sèment à distance avec une terrible rapidité. En principe,

le cancer du sein devrait être relativement plus favorable, puisqu'il est accessible, qu'il peut être découvert précocement, qu'on le voit, qu'on le touche et qu'on l'explore très facilement. A mon avis, il est réellement plus favorable que les cancers viscéraux profonds ou du moins il le serait, si l'éducation des malades et des médecins n'était en train de se faire à rebours et de tendre désastreusement à retarder l'opération. Voyez tout de même dans l'ensemble de vos souvenirs si vous n'avez pas infiniment plus de cancers du sein arrêtés et guéris depuis des années que de cancers de l'estomac, de l'intestin ou du rein ? Je mets à part les cancers du rectum qui, s'ils guérissent opératoirement, et s'ils échappent à la métastase hépatique de la première année, donnent des résultats de durée particulièrement favorables.

Ce qui nous impressionne tous, nous décourage et rend cette chirurgie trop souvent décevante, c'est la fréquence des métastases osseuses ou pulmonaires qui sont certainement bien plus fréquentes que dans les autres cancers et peuvent survenir même après les opérations les plus précocement faites et qui donnent le plus d'espoir ! C'est pour cela qu'il est un mauvais cancer. Pourquoi donne-t-il lieu à tant de métastases ? Parce que, du fait qu'il est plus accessible, les malades, dès qu'elles ont découvert un noyau dans leur sein, ne cessent de le chercher, de le palper pour voir s'il grossit et pour calmer leur inquiétude, et ce faisant, elles l'expriment comme une éponge et chassent les cellules cancéreuses dans la circulation lymphatique et dans la circulation générale. Il y a longtemps que les Mayo ont remarqué et écrit que les cancers du sein avaient des suites moins favorables dans les services de clinique que dans les autres, parce que les malades y sont plus souvent examinées. J'ai encore vu, dans ma jeunesse, ordonner des frictions sur les tumeurs du sein avec des pommades résolutives, tout cela concourait au même résultat.

Je puis dire que, dans ma pratique, je recule aussi loin que possible les limites de l'opérabilité, puisque j'opère tous les cancers mobiles et qui ne sont pas largement ulcérés, ceux-ci ne permettant que des opérations de nettoyage sans aucun espoir. Bien entendu, je mets à part les cancers aigus, la mastite carcinomateuse à marche galopante, que pas plus que les autres je ne suis tenté d'opérer. En bref, je ne choisis pas les cas, et cependant, je ne vois que très exceptionnellement des récidives locales ou ganglionnaires. Ce que je redoute, c'est ce qui échappe à nos pronostics : la métastase, et surtout la métastase osseuse.

Naturellement, pour éviter les récidives locales ou ganglionnaires, il ne faut pas s'écarter des règles de l'opération large, celle qui enlève d'un seul bloc les deux pectoraux et, en continuité avec le sein, d'une seule pièce, les voies lymphatiques et toute la masse cellulo-graisseuse de l'aisselle avec le maximum de peau compatible avec une réparation possible.

L'ablation du petit pectoral sectionné sur la coracoïde est absolument nécessaire pour qu'il soit possible de vider facilement l'aisselle jusqu'à son sommet, et il faut poursuivre l'évidement non seulement le long du paquet vasculo-nerveux principal et sur la paroi interne le long de la mammaire externe, mais tout le long de la voie scapulaire inférieure. Ce dernier pédicule, plus souvent oublié ou incomplètement évidé, comporte 5 ou 6 petits ganglions, et il est aisé, avec quelque attention, de ménager le nerf du grand dorsal et même celui du grand rond, malgré l'anse qu'il décrit autour de l'artère et son intrication avec les veines. J'ai vu et opéré à trois reprises des récidives ganglionnaires isolées dans le territoire de la scapulaire inférieure, chez des malades roumaines ou polonaises qui avaient subi leur amputation du sein en Allemagne, où l'on ne semble donc pas poursuivre systématiquement l'évidement le long de cette artère. L'ablation du petit pectoral, que certains de mes maîtres respectaient pour ne pas déterminer la bascule de l'omoplate, ne m'a jamais paru gêner considérablement les mouvements de l'épaule chez mes opérées.

Messieurs, ce sont là les préceptes absolument classiques et banaux de l'opé-

ration de Halsted, mais oserai-je dire que, d'après mes conversations et mes constatations, je ne suis pas certain que ces préceptes soient, depuis quelque temps, toujours complètement observés par tous les chirurgiens et que j'ai l'impression que bien des opérations se restreignent fâcheusement, sous l'influence du découragement causé par l'apparition de métastases ou de pustules disséminées à la suite des opérations le plus rigoureusement conduites, et c'est un cercle vicieux qui rend les échecs encore plus fréquents et fait à la chirurgie vraiment correcte un tort immérité.

Pour conclure, je crois que certaines assertions un peu révolutionnaires parce que désabusées, faites ici, sont dangereuses, comme l'ont été, il y a quelques années, celles de Desmarest, qu'il ne faut attaquer qu'avec la plus grande prudence, et appuyé sur des faits nombreux et réellement comparables, la politique chirurgicale traditionnelle d'opération large et sans retard, qui reste jusqu'ici la seule thérapeutique éprouvée, la seule qui ait donné et qui donne toujours de nombreux succès.

Sur le traitement du cancer du sein,

par M. **Rudler**.

Du travail d'André Sicard, je voudrais n'aborder que la première partie, c'est-à-dire le rôle de la castration sur l'évolution des cancers du sein. J'ai castré ou fait castrer presque systématiquement les malades porteuses de cancer du sein que j'ai vues. depuis la communication de MM. Ameline et Gally à cette tribune le 13 janvier 1943. Mais, partageant l'opinion de M. Moulonguet sur la rigueur nécessaire en cette matière, je ne ferai état que d'une observation favorable, qui atteint à quelques mois près le délai minimum de cinq ans, et de 3 cas malheureux. Ces faits sont peu nombreux, mais précis. Les autres malades traitées depuis cette date sont encore en vie, mais le temps écoulé est insuffisant.

Ma première observation est assez étonnante. Fin novembre 1943, Mme B..., quarante-deux ans, vient me consulter avec un volumineux néoplasme du sein gauche d'allure subaiguë (œdème cutané, circulation veineuse collatérale, adénopathie axillaire, sus-claviculaire et même cervicale, le tout évoluant depuis quelques semaines). Je borne mon premier geste à une biopsie du ganglion le plus haut situé (sous-mastoïdien), le 12 décembre 1943. Voici l'examen histologique (prof. Ag. Delarue) : « Epithélioma à petites cellules chromophiles, réalisant la structure d'une des formes les plus fréquentes des épithéliomas mammaires atypiques. La prolifération tumorale comprend deux foyers distincts : un petit ganglion envahi en totalité, et un foyer néoplasique librement développé dans le tissu conjonctivo-adipeux avoisinant, avec les caractères morphologiques d'une pullulation épithéliale très diffusible ».

Devant ce résultat, je confiai la malade au Dr Gally, qui fit une castration radiothérapique commencée le 18 décembre 1943 et terminée le 20 janvier 1944. Mais il irradia également, jusqu'à la fin d'avril, le sein et les ganglions, ce qui enlève évidemment beaucoup de « pureté » à cette observation. Le 20 mai 1944, je revis la malade, et notai : « sein diminué de volume, rétraction du mamelon plus accentuée, peau d'orange dans la moitié inférieure. Aucun ganglion axillaire, ni sus-claviculaire, ni cervical perceptible ».

Le 29 mai, je fis une mammectomie sans toucher à l'aponévrose axillaire et sans curage ganglionnaire. L'examen histologique (Dr Feyel) montra : « Tissu scléreux dense contenant de nombreuses formations néoplasiques : petits boyaux courts comprenant chacun 5 ou 6 éléments épithéliaux de petite taille tassés les uns contre les autres, ce qui leur confère une apparence fusiforme du type que l'on observe couramment dans les squirrhes atrophiques à marche lente ».

J'ai revu tout récemment encore cette malade, qui reste guérie quatre ans et demi après mon premier examen, ne se plaignant que de son embonpoint excessif. Quel que soit le rôle de la castration, de la radiothérapie sur la lésion

et les ganglions, et de mon intervention limitée, il est certain que sans cette combinaison thérapeutique cette malade serait morte depuis longtemps.

Mais trois autre cas, plus « purs » du point de vue doctrinal, furent lamentables.

Mme Ch..., cinquante et un ans, se présente quelques mois après la précédente, avec un néoplasme du sein de forme clinique comparable au précédent ; aspect pseudo-inflammatoire, ganglions axillaires, le tout datant de trois semaines seulement, après les règles. Les ovaires sont stérilisés par 3.600 R en un mois et demi. A ce moment, aggravation clinique manifeste, et (sans doute à tort), amputation large du sein avec curage ganglionnaire. Examen histologique (Dr Feyel) : « Disparition presque complète des éléments néoplasiques qui ne sont plus représentés que par de courts boyaux ou même par des cellules isolées noyées dans un stroma fibro-hyalin très abondant. Au niveau des ganglions, il n'en est pas de même : 7 ganglions ont été examinés, tous envahis par le néoplasme sous une forme végétante absolument indemne de toute atteinte nécrosante. Il s'agit au niveau des métastases ganglionnaires d'un épihélioma atypique en pleine activité ».

Mort quelques mois après de métastase pulmonaire.

Mme K..., trente-six ans, vient avec un néoplasme de la forme classique, noyau induré, mal limité, ganglions axillaires. Je fis faire une castration préalable, enlevai le sein un mois et demi après. Examen histologique (Dr Feyel) : « Deux sortes d'images. Une forme néoplasique squirrheuse, cellules noyées dans un stroma fibreux très abondant. Un épithélioma massif, parenchymateux, développé sans participation d'éléments du stroma, mais la plupart des cellules sont mortes ou en voie de nécrose. Il est vraisemblable de penser qu'il s'agit là du noyau primitif qui a subi la nécrose à la suite de la castration. Les ganglions présentent une forte réaction sclérosante, mais ne sont pas envahis ». Quelques mois après, récidive sus-claviculaire, exérèse chirurgicale. Et quelques mois plus tard, mort de métastase pleuro-pulmonaire.

Enfin, ma dernière observation est extrêmement curieuse :

Un médecin injecte en trois mois à Mlle Grü..., trente-trois ans, pour de vagues troubles des règles, 5 grammes de benzo-gynœstryl. Il réalise ainsi expérimentalement : 1° un cancer du sein, que j'enlève avec amputation large le 20 mars 1946 ; examen histologique (Dr Feyel) : « Epithélioma cylindrique pseudo-tubuleux passant à l'atypie et donnant naissance en certains points à des mégacellules indépendantes. Monstruosités nucléaires et mitoses. La zone centrale du néoplasme est nécrosée, stroma-réaction intense à la périphérie. Envahissement de la graisse avec métaplasie fibroblastique. Il s'agit vraisemblablement d'un néoplasme par dégénérescence d'une lésion scléro-kystique. Trois ganglions sont entièrement envahis » ; 2° une fibro-myomatose utérine constatée au cours de la castration (terminée en hystérectomie), le 15 mais 1946. Malgré l'étiologie apparemment précise de ce cancer, malgré le traitement apparemment logique, la malade revint en décembre 1946, avec une métastase pleuro-pulmonaire, dont elle mourut en juillet 1947.

Tout cela n'est pas très encourageant. De ces cas particuliers, et des nombreuses autres observations que je possède, mais dont je ne peux encore faire état, je retire l'impression que la castration agit peut-être dans certaines formes cliniques, et que son action est nullle dans d'autres cas. Il n'y a certainement pas un, mais *des* cancers du sein. Nous ne pourrons savoir quelles sont les formes où la castration est indiquée qu'en la pratiquant systématiquement, et en étudiant objectivement les résultats obtenus dans un délai de cinq ans au moins. C'est pourquoi je pense qu'il faut approuver et imiter l'effort tenté par A. Sicard. Peut-être pourrons-nous, dans plusieurs années, poser des indications thérapeutiques plus nuancées dans les cancers du sein. J'ai tendance à penser pour l'instant (c'est d'ailleurs dans les mastites carcinomateuses qu'ont été essayées les premières castrations) que la castration est surtout indiquée dans les formes d'allure aiguë ou subaiguë ; mais peut-être me trompé-je ? Et en tous cas nous ne devons pas oublier les beaux résultats obtenus dans ces mêmes formes par la radiothérapie sur la lésion principale et les ganglions.

M. **Le Président :** La discussion qui a suivi l'intéressante communication de M. Sicard, mes chers collègues, a revêtu une forme si multiple, si ample, qu'il est du devoir de votre Président de dégager rapidement le sens de ces interventions.

Le sens initial concernait, vous ne l'avez pas oublié, le traitement des métastases par la castration. Je me permettrai de dire qu'à une époque où, après une longue stagnation, ce traitement brûle les étapes, aucune conclusion définitive n'est possible ; M. Sicard lui-même a formulé les réserves les plus prudentes ; le traitement par les androgènes (type testostérone) enregistre déjà des succès spectaculaires, et il n'est pas interdit d'espérer que ce traitement hormonal pourra, dans de nombreux cas, remplacer une intervention opératoire telle qu'une laparotomie.

Mais cette discussion s'est développée dans un autre sens : les indications de l'exérèse chirurgicale large et précoce des cancers du sein.

Il est possible que ceux de nos collègues qui ont déclaré qu'il était préférable dans un cancer du sein en période évolutive d'attendre plusieurs mois pour opérer, et de faire au préalable de la radiothérapie ou un traitement hormonal, il est possible, dis-je, qu'ils aient raison, Mais il est impossible à votre Président de ne pas préciser que c'est là une opinion qui leur est personnelle, et qui n'engage en rien l'Académie de Chirurgie, dont les opinions ont un retentissement lointain. Beaucoup d'entre nous, en effet, pensent d'abord que le terme de cancer à forme évolutive est à préciser, et ensuite qu'il est redoutable, sitôt le diagnostic dûment précisé, de ne pas intervenir. Je tenais à préciser cette seconde opinion, l'opinion classique, dont il est peut être prématuré de contredire formellement l'exactitude.

M. **André Sicard :** Je ne suis pas surpris que cette question nouvelle ait attiré un si grand nombre d'orateurs, que je remercie de leurs observations et de leurs critiques.

Comme Tailhefer, je n'attache pas une grande importance aux chiffres. La remarque qui m'a été faite est juste dans son principe, mais peut-il avoir la prétention de retrouver toujours la totalité des malades et les statistiques doivent-elles être tenues pour sans valeur parce qu'on en a éliminé ceux dont les résultats ne sont pas connus ? Quant à conclure que l'hormonothérapie des métastases ne peut être considérée que comme un palliatif, je ferai remarquer que personne n'a jamais avancé le contraire.

Je retiendrai des observations de Rudler le fait que ses trois malades sont mortes de métastase pleuro-pulmonaire et qu'aucune n'a présenté de métastase osseuse. C'est une constatation peut-être gratuite, sur laquelle j'ai attiré l'attention.

Notre Président a bien voulu, en des phrases pertinentes et pleines de sagesse, résumer le débat.

Il en ressort qu'aucune opinion définitive (je le répète) ne peut être formulée sur la valeur de l'hormonothérapie dans le cancer du sein, qu'il faut rappeler à ceux qui l'emploient que ce traitement ne peut actuellement s'entendre que comme complément du traitement local, que l'effet antalgique de la castration sur les métastases rachidiennes est à peu près constant (les deux belles observations de Luzuy en sont une nouvelle preuve), qu'enfin l'efficacité des hormones mâles dépend de l'importance des doses, qu'il faut très élevées.

Cette question est, certes, pleine de contradtctions. A d'extraordinaires résultats on oppose et on opposera des échecs. Aux uns et aux autres, on ne peut donner d'explication. L'avenir seul dira la valeur des faits que je me suis borné à enregistrer.

RAPPORTS

Un cas d'embolectomie du carrefour aortique,

par MM. **Pierre-Marion** et **Jacquemet** (de Lyon).

Rapport de M. R. Leriche.

MM. Pierre Marion et Jacquemet nous ont adressé une observation qui mérite d'être rapportée :

Observation. — Une femme de cinquante-neuf ans, cardiaque, asystolique, traitée par la digitale, ressent, brusquement, le 17 juillet 1946, une douleur très violente dans la partie basse de l'abdomen et, surtout, dans les deux membres inférieurs. Elle est examinée immédiatement par le Dr Naudin, qui porte le diagnostic « d'embolie du carrefour aortique » et l'envoie aussitôt à l'hôpital.

Une heure après, nous la voyons, agitée, couverte de sueurs froides, souffrant atrocement dans les deux membres inférieurs. Le cœur est en arythmie complète, le rythme est très rapide. A l'artère radiale ne sont perçues que quelques rares pulsations, suffisantes cependant, pour permettre d'apprécier la tension artérielle qui est à 22-10. Les deux membres inférieurs sont froids, de marbre, le droit présente, en plus, quelques taches cyaniques. Le pouls fémoral n'est perçu ni à droite, ni à gauche. Le diagnostic d'embolie du carrefour aortique est évident (toni-cardiaques, morphine, réchauffement). Trois heures après le début des accidents, l'intervention est pratiquée.

Intervention sous rachi-anesthésie en léger Trendelenbourg.

Découverte du carrefour aortique et des deux artères iliaques primitives par voie souspéritonéale. Le jour donné par cette incision est largement suffisant, malgré l'obésité très marquée. Les iliaques et le carrefour aortique ne battent pas. Les battements de l'aorte s'arrêtent très nettement à 5 centimètres environ au-dessus du carrefour, juste au-dessus de l'origine de la mésentérique inférieure qui ne bat pas non plus.

Le carrrefour, de même que l'artère iliaque primitive gauche, sont le siège de lésions importantes d'athérome.

1° Le fil d'attente non serré est placé sous l'aorte. Mise en place sur elle d'un clamp intestinal.

2° Aortotomie longitudinale au-dessus de la plaque d'athérome, à gauche de l'origine de l'artère mésentérique inférieure. Avec la pince à calculs biliaires, cueillette dans le carrefour de deux fragments d'un caillot organisé, ayant chacun les dimensions d'un noyau de cerise. Cathétérisme des deux artères iliaques avec la pince à calculs : passage facile dans l'iliaque primitive droite ; à gauche, l'instrument bute dans la zone d'athérome. Suture de l'aorte par un surjet à la soie.

3° Ablation du clamp aortique ; la suture est étanche.

L'artère iliaque droite bat normalement et la fémorale du même côté est perçue à travers les téguments.

L'artère iliaque primitive gauche ne bat pas. On suppose que cette artère est obstruée par l'artérite sénile qui siège au niveau du segment initial ou que l'obstruction artérielle chronique a été complétée par un caillot ayant échappé. On hésite à faire une incision de l'iliaque externe en tissu sain et une embolectomie rétrograde. L'artériectomie de l'iliaque primitive paraît préférable parce que plus rapide et, surtout, plus efficace, car elle réalisera, du moins théoriquement, en supprimant un segment d'artère malade, une opération sympathique vaso-dilatatrice. La résection de l'artère est pratiquée très facilement au-dessus de l'origine de l'hypogastrique. Le segment réséqué à 2 cent. 5 de long environ. On termine par une sympathectomie lombaire gauche (résection de la chaîne lombo-sacrée et du 4e ganglion lombaire). Enfin, une infiltration novocaïnique du sympathique lombaire droit et de l'adventice aortique est pratiquée.

La malade paraît avoir bien supporté l'intervention. Le pouls fémoral est perçu du côté droit.

Examen de la pièce d'artériectomie : L'artère iliaque primitive réséquée est le siège d'un processus d'athérome ayant rétréci considérablement la lumière. Mais l'obstruction de l'artère est due, surtout, à un petit caillot qui est resté accroché à une plaque d'athérome. Histolo-

giquement : « Foyer athéromateux dans l'endartère, la mésartère est normale ainsi que l'adventice. Il n'y a pas de lésion des *vasa vasorum* ».

Le 18 juillet 1946, soit dix heures après l'intervention, les deux membres inférieurs ayant été placés sous une caisse chauffante, on note :

Membre inférieur droit : chaud, y compris le pied. Légère cyanose des téguments.

Membre inférieur gauche : froid, pâle, cadavérique.

Suppression de la caisse chauffante.

Membre inférieur droit : d'aspect normal, chaud.

Membre inférieur gauche : froid, avec de grandes marbrures cyaniques. Devant les signes évidents de gangrène inévitable de ce membre, on le fait entourer de vessies de glace placées à distance.

L'état général ne donne pas d'inquiétude.

Le 19 juillet 1946 : Le cœur est de plus en plus irrégulier.

L'état des membres inférieurs n'a pas varié depuis la veille, le membre inférieur droit est chaud, le pouls fémoral est bien perçu et l'on a même la sensation de percevoir le pouls poplité.

Le membre inférieur gauche présente de larges marbrures cyaniques.

Décès à dix-huit heures, soit quarante-huit heures après le début des accidents et quarante-cinq heures après l'opération.

Autopsie : La suture aortique et les ligatures de l'iliaque ont tenu, il n'y a pas eu d'hémorragie secondaire. L'aorte, les iliaques et les fémorales sont prélevées.

Le carrefour est perméable, de même que les iliaques du côté droit. Le moignon de l'artère iliaque primitive gauche réséquée est le siège d'un caillot qui remonte jusqu'au carrefour et qui déborde même légèrement à droite, à cheval sur l'éperon aortique.

Le système artériel gauche, au-dessous de la résection, est également obstrué jusqu'à la fémorale par un long caillot. Ces caillots semblent avoir leur origine dans le foyer de la ligature de l'iliaque primitive réséquée et l'on peut se demander s'il ne s'agit pas d'une thrombose secondaire, consécutive à la ligature, plutôt que de caillots oubliés au moment de l'intervention.

L'artère mésentérique inférieure est obstruée par un processus d'artérite sénile. Un petit caillot se trouve adhérent à son origine.

Cœur : hypertrophie cardiaque : poids 550 grammes. Valvule mitrale calcifiée rétrécie. Dans les deux oreillettes, caillots volumineux, organisés, anciens, adhérents aux parois.

Accroché à une valvule aortique, un caillot de 6 centimètres de long environ prêt à se détacher dans la lumière aortique.

Intestin : pas d'infartus dans le territoire de la mésentérique inférieure.

Viscères : pas de lésions macroscopiques.

MM. Marion et Jacquemet font suivre leur observation d'une étude comparée de l'embolectomie et de l'artériectomie. Ils pensent que l'artériectomie a échoué dans leur cas parce que l'artère, qu'il avait crue complètement oblitérée, ne l'était pas et que des caillots dans l'iliaque externe avaient échappé à leur exploration. Evidemment, ceci a pu jouer, mais je crois qu'il faut incriminer surtout l'état cardiaque de leur malade qui ne permettait pas une énergie systolique suffisante pour forcer des voies anastomotiques non préparées, d'où la stagnation et la thrombose extensive secondaire. Toutes les fois que le sang doit passer par des voies collatérales pour rejoindre finalement la voie principale, il faut un effort cardiaque et certains malades ne le peuvent pas, ceci aussi bien après une ligature qu'après une résection.

On pourrait soulever à propos de cette observation la question embolie ou coagulation sur place récemment exposée ici par Iselin. Le cas est de ceux où toutes les interprétations sont possibles. C'est à des cas plus purs qu'il faut s'adresser pour résoudre utilement la controverse. Les auteurs ont admis une embolie. Faisons comme eux, malgré l'athérome certain des iliaques.

Dans la seconde partie de leur mémoire ils étudient les voies d'abord pour l'embolectomie du carrefour : aortotomie ou iliacotomie? Je pense que les discussions sont un peu vaines à ce sujet. Aucun de nous n'a une expérience suffisante pour donner un jugement motivé. Je crois surtout que dans ces conditions difficiles, on fait comme on peut, suivant la façon dont les choses se présentent et le jour que l'on a. Du point de vue de notre logique, il est aussi

légitime d'aborder le caillot par sa tête que par sa queue. Ce que classiquement on appelle rétrograde est en réalité antérograde et peut se justifier par d'aussi solides arguments que l'incision en amont. Par contre, la voie fémorale, malgré l'autorité d'Einar Key, me paraît un peu aveugle. Marion et Jacquemet pensent qu'elle doit être réservée aux cas avec défaillance cardiaque, mais en fait dans toutes les embolies aortiques, l'état cardiaque est grave aussi longtemps que le caillot n'est pas enlevé. L'aortographie est difficile parce qu'elle oblige à remuer beaucoup un malade fragile et vraisemblablement on continuera de vouloir vérifier le diagnostic. Ceci est d'autant plus justifié que la thrombose peut donner le même tableau clinique que l'embolie.

Je crois donc que la découverte de l'aorte s'impose. Pour cela, il y a grand avantage à passer par la voie sous-péritonéale parce qu'elle n'exige pas la position inclinée qui est, à mon expérience, dangereuse chez les cardiaques parce qu'exigeant une adaptation cardiaque difficile sinon impossible. J'ai perdu, il y a vingt-cinq ans, une embolectomisée de l'iliaque primitive qui était restée vingt minutes tête en bas. J'ai essayé de prendre cette position. Pour un homme sain, elle est très possible.

Un dernier mot : héparine ou non. C'est évidemment le cas ou jamais, mais le risque d'hémorragie post-opératoire est réel. Depuis le cas que j'ai communiqué au Congrès de Londres, j'ai eu confidence de nombreux cas semblables. Leurs possesseurs feraient bien de les rapporter pour que l'on arrive à une codification.

Je vous demande de remercier les auteurs de leur intéressante observation en les félicitant de la conduite tenue.

M. **Moulonguet :** Puisque M. Leriche nous incite à rapporter nos échecs, je dirai celui que j'ai subi dans une tentative d'améliorer la circulation du membre inférieur par artériectomie iliaque.

Il s'agissait d'un homme de cinquante-quatre ans que j'avais suivi depuis plusieurs années pour ulcères trophiques des deux jambes, puis claudication intermittente progressivement aggravée, enfin gangrène partielle du pied gauche. Devant l'intensité des douleurs je me résouds, en juin 1944, à l'amputation de cuisse gauche.

Il revient en juin 1946, la claudication ischémique frappe maintenant le membre droit : il ne peut plus du tout marcher. J'interviens par voie sous-péritonéale pour explorer le tronc artériel droit : l'iliaque primitive ne bat pas, on lie ses deux branches terminales thrombosées et on relève le tronc iliaque sur l'aorte. La bifurcation aortique bat faiblement, de même que l'iliaque primitive droite. Le dernier ganglion sympathique lombaire est réséqué.

Il est certain que la ligature haute n'a pas porté sur un segment sain, mais puisque l'aorte battait je n'ai pas voulu la réséquer. La paroi de l'iliaque enlevée est calcifiée ; sa lumière est occupée par un caillot récent et par des lésions thrombosantes anciennes. Le caillot est ensemencé en aérobiose et anaérobiose ; il n'a pas poussé.

Le lendemain, le malade est très mal ; il souffre beaucoup. Les deux membres sont froids et cyanosés, rétention d'urines ; papavérine, acécholine, infiltration du sympathique lombaire : rien n'y fait. La circulation ne se rétablit pas et la mort survient en trois jours.

La thrombose a évidemment gagné de façon brutale et extensive l'aorte abdominale. Elle ne paraît pas avoir atteint les rénales, ni la mésentérique inférieure : diurèse et circulation intestinale étaient conservées. L'autopsie a été refusée.

Il y a donc dans ces artériectomies, si souvent faites sur des artères malades, un risque grave d'extension de la thrombose en amont.

Equipement d'une salle d'opérations pour radiomanométrie biliaire (Présentation d'un film),

par MM. **P. Porcher** et **J. Caroli.**

Rapport de M. A. Bergeret.

MM. Porcher et Caroli ont réservé dans mon service de l'hôpital Saint-Antoine une installation d'étude radiomanométrique peropératoire des voies biliaires dont le film qui va être projeté vous montrera le fonctionnement et dont vous pourrez lire la description détaillée dans nos Bulletins.

Voici leur texte :

Nous pensons qu'il n'y a plus à plaider pour la nécessité d'une exploration radiologique des voies biliaires au cours de l'intervention. L'angiocholographie simple, comme elle a été proposée par Mirizzi et François, représente la première étape de ces investigations. La radiomanométrie permet une étude plus complète des voies biliaires, non seulement morphologique, mais encore fonctionnelle. Grâce à elle, on peut mesurer la résistance des zones sphinctériennes, du col vésiculaire et de l'embouchure cholédoco-duodénale. Chaque cliché doit être caractérisé par la pression sous laquelle il a été tiré.

Les principes de la méthode ont été publiés ici même par Bergeret, en 1941. L'exploration radiomanométrique est facilement réalisée grâce à un appareil construit sur les indications de l'un d'entre nous (*Semaine Médicale des Hôpitaux*, novembre 1945, **21**, 1278-1282 et *Semaine Médicale des Hôpitaux*, novembre 1946, **43**, 1985-2000).

Cette méthode, pour être appliquée au cours de l'intervention, nécessite un contrôle radioscopique permanent. Il ne saurait être question, dans ce but, de plonger dans l'obscurité la salle d'opération. C'est ce qui nous a amené à réaliser l'installation radio-chirurgicale dont les caractéristiques essentielles sont figurées sur le film projeté.

Le principe de cette installation a été indiqué par J. Caroli. Elle a été réalisée dans notre service par P. Porcher, grâce à la collaboration technique de P. Saens. C'est pour nous un devoir de remercier l'administration de l'Assistance publique, et en particulier son Directeur, d'avoir bien voulu, dans une période difficile, entreprendre les travaux nécessaires à cette installation.

Le film que nous projetons montre, dans une première partie, les organes de cette installation pour ainsi dire au repos ; dans la seconde partie, on peut assister à une intervention pratiquée sous contrôle radiomanométrique. La table d'opération est remplacée par un coffre métallique, rectangulaire, reposant sur quatre pieds à roulettes escamotables, assurant la stabilité et l'ambulation. Ce coffre constitue une salle d'examen radioscopique de format réduit où l'observateur, qui s'y renferme, examine à l'écran et radiographie, à la demande, le sujet couché au-dessus de lui sur le plan supérieur horizontal du coffre promu à l'usage de table d'opération. Sur un de ses côtés, il s'ouvre comme un placard par une large porte à double battant. Sur sa petite face antérieure, on voit :

1° La prise d'air du ventilateur ;

2° Un orifice pour la sortie de commande du diaphragme de l'ampoule ;

3° La fente d'introduction des cassettes ;

4° En bas, la fente de sortie des cassettes ; elles tombent dans une boîte rembourrée où elles seront recueillies par une infirmière et portées à la cabine de développement.

Le dessus du coffre est en aluminium doublé d'une feuille de plomb sauf en regard d'une fenêtre de 24 × 30 centimètres, légèrement excentrée, sous laquelle est disposé l'écran radioscopique. Sur un des grands côtés s'ouvre une

large porte à deux battants permettant au radiologiste de se glisser facilement dans la table-cabine.

L'intérieur est ainsi disposé : sur un plancher légèrement surélevé est posé un matelas sur lequel le radiologiste est confortablement couché : sa tête repose sur un appui-tête type de dentiste, réglable en hauteur. Devant ses yeux se trouve l'écran de scopie, à très faible distance, donc, dans d'excellentes conditions de visibilité et de précision. L'accommodation est assurée par un long séjour dans l'obscurité absolue. En arrière de l'écran est disposé un chassis-magasin pouvant contenir huit cassettes (24 × 30). Un balladeur à main permet d'amener à la demande, cassette après cassette, dans le plan d'examen, entre le dessus transparent de la table et l'écran de scopie. L'escamotage de la cassette impressionnée se fait au moyen d'un deuxième balladeur qui projette la cassette sur une glissière inclinée qui la conduit hors de la table, côté pieds de l'opéré, au travers d'une fente obturée par une bavette en caoutchouc dans une hotte feutrée. Voilà pour la manutention des cassettes, qui s'inspire des différents modèles de sélecteurs familiers. La commande scopie-graphie est à la portée de la main droite du radiologiste. Un système de ventilation, qui demande à être amélioré, assure au radiologue un minimum de confort respiratoire. La commande du ventilateur est également à l'intérieur du coffre.

La liaison entre le radiologue, d'une part, le médecin et le chirurgien, le laboratoire de développement, d'autre part, est assurée par un systèmes d'intercommunication téléphonique avec amplificateurs. Une boîte micro-amplificateur est dans le coffre avec un commutateur central commandé par le radiologue. Une deuxième boîte micro-amplificateur est dans la salle d'opération contre la paroi latérale du coffre. Une troisième boîte micro-amplificateur est dans le laboratoire de développement. De cette façon : le radiologue assure et rectifie le centrage du sujet sur la table radio-chirurgicale. Il annonce au médecin qui pratique la manométrie, le degré de l'injection, imprévisible si l'on ne tient compte que de la perfusion seule ; il commande l'apnée avant la prise de chaque radiographie. Il s'assure, en communiquant avec le laboratoire de développement, de la bonne qualité des images : comme le pupitre de commande du générateur (4 kenotrons) est à côté du laboratoire de développement, en dehors de la salle d'opération, la laborantine chargée du développement est à même de rectifier le réglage, tant en scopie qu'en graphie. A tout moment, et sans élever la voix, le médecin et le chirurgien, l'aide radiologiste, la laborantine peuvent, à leur tour, communiquer au radiologue leurs observations.

Le tube à rayons X est supporté par une colonne-chariot se déplaçant longitudinalement sur le plan du grand axe de la table sur les rails du scialytique. De cette façon, ni le chirurgien, ni ses aides ne sont gênés dans leurs mouvements. Le réglage précis, tant en hauteur qu'en ouverture de diaphragme est commandé par le radiologiste, et facilement exécuté de l'extérieur. Mais nous avons à l'étude une télécommande de diaphragme à l'intérieur du coffre qui simplifiera encore cette manœuvre. Sous la fenêtre du tube à rayons X est tendu un champ stérile, agrafé avant l'ouverture de la paroi.

Le développement des clichés fait l'objet des plus grands soins : il va sans dire que l'on emploie des films et des écrans renforçateurs les plus rapides possibles, au détriment du contraste. Le laboratoire de développement est nécessairement attenant à la salle d'opération puisqu'une fenêtre à guillotine permet au médecin et au chirurgien d'examiner sans avoir à se déplacer, le film qui vient d'être plongé dans une cuve transparente. Le révélateur rapide est porté à 24° et formolé au besoin pour éviter la fonte de la couche sensible. Dès que l'image est révélée, le cadre porte-film est plongé dans une cuve transparente de fixage disposée en arrière d'une fenêtre à guillotine ouvrable du laboratoire de développement et éclairée par un puissant négatoscope. Le bain de fixage doit être filtré et dépouillé de toute impureté nuisible à sa transparence.

Pour l'opération, la table est recouverte d'un matelas caoutchouté en deux

fragments ; en regard de l'écran fluorescent, on glisse une grille de Lysholm sur laquelle on installe un coussin pneumatique qui sera gonflé au moment de l'intervention pour obtenir la lordose nécessaire et dégonflé dès que commencera l'examen radiomanométrique.

Le malade étant en place, le premier temps consiste à mettre le manomètre au point O, celui-ci correspondant au plan de la jonction cholédoco-duodénale. Il est situé sur un plan à égale distance de la paroi postérieure et de la paroi antérieure. On procédera ensuite au remplissage de l'appareil avec la substance de contraste.

La question de l'anesthésie est capitale. Quand il s'agit d'intervenir sur les voies biliaires non calculeuses et probablement dyskinétiques, l'anesthésie locale est de rigueur. Le chirurgien, en effet, doit être guidé avant tout par l'épreuve de la douleur provoquée. L'obstacle fonctionnel est indiqué sur les clichés quand au cours de l'hyperpression provoquée, le ou la malade éprouve exactement le début de ses douleurs spontanées. Il faut ajouter que cette anesthésie locale doit être légère, car si, par une infiltration novocaïnique massive, on bloque toute l'aire de la douleur projetée, dans la plupart des cas, la distension ne sera plus à même de provoquer chez le sujet le début caractéristique de sa crise douloureuse.

L'anesthésie générale est préférable, semble-t-il, en cas de lithiase et d'ictère par rétention, quand il faut étudier convenablement le pédicule hépatique. Mais encore doit-on, pour avoir de bons clichés, recourir à une anesthésie avec contrôle de la respiration, qui permet d'obtenir une apnée complète à la demande du radiologiste.

Au cours de l'intervention, il ne faut pas oublier de purger de toute bulle d'air le conduit caoutchouté qui réunit l'appareil de perfusion à la voie biliaire. Le cathétérisme de celle-ci est rendu très facile grâce à un petit trocart que l'un d'entre nous a fait construire. Ce mandrin, quand il s'agit de cathétériser la vésicule, est droit ; il est coudé pour rendre l'abord plus facile de la voie biliaire principale. La gaine a ceci de particulier qu'à côté de son orifice terminal, sont disposés, en pomme d'arrosoir, toute une série de pertuis, de manière à éviter l'oblitération par la muqueuse des voies biliaires.

Cette installation est seule capable de donner sur les voies biliaires tous les renseignements indispensables : pression de remplissage, pression de passage, résultat des épreuves pharmacodynamiques. Nous devons rappeler que les explorations fonctionnelles n'ont plus aucune valeur quand le sujet est endormi. L'anesthésie générale, en effet, quelle qu'elle soit, déclenche une atonie des zones sphinctériennes qui peut faire croire à un état dyskinétique qui n'existe pas et peut même camoufler des lésions organiques scléro-rétractiles de la jonction cholédoco-duodénale.

Telle est la communication que je vous présente au nom de MM. Caroli et Porcher.

L'usage que j'ai fait de leur installation, avec leur collaboration, m'a permis d'en apprécier les grands avantages.

En cas de lithiase cholédocienne, l'image radiologique renseigne sur le nombre de calculs que l'on doit enlever et nous savons tous combien il est pénible de trouver dans une exploration radiologique post-opératoire du cholédoque un calcul que l'exploration manuelle et instrumentale peropératoire la plus minutieuse n'a pas décelé. Récemment, dans un cas où j'avais ouvert et exploré le cholédoque pendant que l'on développait les films pris au cours de l'intervention, je n'avais pas senti de calcul. Mon explorateur glissant le long du bord droit du cholédoque avait, sous le contrôle de ma main gauche, pénétré jusque dans le duodénum sans que je perçoive le moindre corps étranger. La projection des films faite à ce moment me révéla l'existence d'un petit calcul que la curette mousse d'Hartmann me permit d'extraire d'une sorte de poche de la partie inférieure du bord gauche du cholédoque. Sans le renseignement fourni

par la radiologie, je l'aurais certainement laissé et il serait venu s'ajouter à la liste des calculs non trouvés du cholédoque.

Si, à la fin d'une opération pour lithiase cholédocienne, il persiste un doute, il est facile de fermer le cholédoque sur un tube de Kehr et de faire immédiatement une exploration radiologique de contrôle.

En cas de dyskinesie biliaire, il est indispensable, comme Caroli vient de vous le dire, d'intervenir sous anesthésie locale. Une courte incision transrectale droite permet de ponctionner le fond de la vésicule sans entraîner de perturbation de la physiologie biliaire du malade et d'en étudier ainsi avec précision la pathologie.

Lorsque la vésicule a été enlevée dans une intervention antérieure il faut aborder le cholédoque sous anesthésie locale, ce qui est plus compliqué.

La ponction du cholédoque pour l'étude cholangiographique, peut être faite sans la moindre anesthésie des voies biliaires, donc en réduisant au maximum la participation d'éléments modificateurs. Les interventions commandées par les renseignements ainsi obtenus peuvent être immédiatement entreprises.

Ce procédé de radiomanométrie biliaire peropératoire si ingénieusement et si heureusement mis au point par MM. Caroli et Porcher me paraît appelé à faciliter l'étude de ces dyskinesies biliaires et à en permettre le traitement chirurgical approprié séance tenante.

M. **Gueullette** : Je voudrais demander à M. Bergeret s'il est possible par cette méthode de repérer les petits calculs, ceux-là mêmes, et ceux-là seuls, qui échappent aisément à l'exploration manuelle.

M. **Poilleux :** Je voudrais demander à MM. Bergeret et Caroli :

a) Pour quelles raisons dans l'étude des dyskinesies ils n'utilisent pas l'anesthésie en circuit fermé au cyclo-propane qui, selon M. Mallet-Guy, ne modifie en rien l'état fonctionnel des voies biliaires.

b) Si en cas de dyskinesie vésiculaire ou oddienne, ils se contentent des résultats de l'exploration radiomanométrique per-opératoire pour prendre des décisions thérapeutiques. Personnellement, avec Guy Albot et Cl. Olivier, nous préférons attendre confirmation du trouble par une ou deux radiomanométries post-opératoires.

M. **Bergeret :** Je répondrai à M. Poilleux que l'étude de la physiologie ou de la physiopathologie des voies biliaires ne peut être faite utilement que sous anesthésie locale des téguments et sans anesthésie des voies biliaires. L'anesthésie générale provoque des perturbations profondes qui modifient le comportement des voies biliaires de telle façon, que l'on ne peut plus tabler sur les renseignements fournis par la radiomanométrie per-opératoire. Nous avons pu le constater maintes fois en comparant les résultats obtenus dans ces conditions avec les résultats que donnait sur les mêmes malades une étude nouvelle post-opératoire.

D'ailleurs vous avez vu sur les clichés qui viennent d'être projetés quelle paralysie du duodénum provoque l'anesthésie générale. Son action est la même sur les voies biliaires.

A sa seconde question je répondrai que les dyskinésies du cystique sont faciles à mettre en évidence, qu'il s'agisse du blocage par clapet que Caroli a bien individualisé ou de simples coudures de la jonction cystico-vésiculaire.

La vésicule se remplit, rien ne passe au niveau du cystique et l'augmentation de pression, sans obtenir de passage, provoque une douleur que le malade reconnaît comme sa douleur habituelle.

En pareil cas je fais aussitôt endormir le malade, je passe par la ligne médiane et fais une cholecysto-cholédocostomie (opération de Pribram) qui m'a donné de très bons résultats ou toute autre intervention.

Pour les dyskinésies cholédociennes, l'anesthésie locale et la radioscopie sous contrôle radiomanométrique permanent, sont encore plus nécessaires. Il faut bien mettre en évidence que la douleur caractéristique n'est provoquée, chez le malade, qu'à partir du moment où la voie biliaire principale se remplit complètement. On peut observer les mêmes phénomènes douloureux, soit en cas d'atonie de la région sphinctérienne, en général due au reflux large dans le canal de Wirsung, soit en cas d'hyperesthésie de la zone sphinctérienne, due au reflux brutal de la substance de contraste dans les racines du canal hépatique.

En cas d'exploration difficile, en raison de la nervosité du sujet, par exemple, il faut savoir se contenter d'une sonde de Pezzer dans la vésicule et remettre les explorations à plus tard, pour éviter de prendre à la légère des décisions d'opération complémentaire.

Enfin, je dirai à Gueullette, que n'échappent à la radiographie que des tous petits calculs ayant la dimension d'un grain de mil, qui pourront dans la règle s'éliminer spontanément. Le plus troublant c'est le volume souvent considérable des calculs qui peuvent échapper à l'exploration chirurgicale instrumentale, soit dans les cholédoques très dilatés, soit dans les récessus inférieurs, paraduodénaux.

Gastrite phlegmoneuse à staphylocoques. Gastrectomie segmentaire. Escarre sacrée massive et rapide par pyohémie post-opératoire. Echec de la pénicillothérapie,

par M. **R. Joyeux** (de Montpellier).

Rapport de M. J. Sénèque.

Voici tout d'abord la très intéressante observation que nous adresse le professeur agrégé Joyeux (de Montpellier).

Mme G..., cinquante ans, accuse depuis huit mois une douleur sous-costale gauche de type névralgique, soignée en janvier 1947, par l'ignipuncture. La malade, à cette date, ne se trouvant pas fébrile, ne prend pas sa température et ne s'alite même pas. En quinze jours, l'état aigu disparaît, fait place à une douleur sourde et intermittente, très supportable. Une recrudescence douloureuse survient le 6 juillet 1947, s'accompagne d'un phénomène nouveau : douleurs gastriques à type de tiraillements, gêne mal définie sans nausées ni vomissements. Selles normales. Tout ceci n'empêche pas la malade d'effectuer un voyage en Belgique et de boire, dit-elle, beaucoup de bière tous les jours. Durant ce séjour à l'étranger, les douleurs gastriques sont plus marquées, surtout après les repas, et sont provoquées également par une inspiration profonde. La douleur, localisée au rebord costal gauche, entraîne de la gêne respiratoire. La malade, de retour de Belgique dans les derniers jours de juillet, se trouve de plus en plus fatiguée. Elle ne prend sa température que le 6 août : 39°5 et nous consulte après trois jours de fièvre, le 9 août 1947.

L'étude des antécédents nous apprend que la malade souffre de l'estomac depuis dix à quinze ans. Ce syndrome douloureux gastrique a été mis sur le compte d'une ptose viscérale. Depuis lors, Mme G... porte une ceinture abdominale à mains croisées. Elle a eu une grossesse normale il y a plus de vingt ans et a toujours gardé un bon état général. Cependant, elle signale avoir eu 5 à 6 fois par an et depuis plusieurs années, des poussées thermiques brutales avec frissons, qui n'ont jamais été expliquées. En 1940, hystérectomie pour fibrome. Jamais atteinte de furonculose, elle n'aurait même jamais présenté de plaie infectée.

Notre examen du 9 août note un très bon état général, malgré une température qui oscille entre 38 et 39°7, un abdomen souple dans son ensemble, mais une voussure rénitente et douloureuse sur le rebord costal gauche. Cette voussure paraît due à une masse qui refoule le squelette thoracique plutôt qu'à une augmentation de volume de ce dernier. Cœur et poumons normaux à l'auscultation.

Rien ne permet de penser à une lésion gastrique. Cependant, la recrudescence des douleurs après chaque repas nous pousse à demander un transit digestif si une radiographie du rebord costal reste sans résultat. En voici le compte rendu du professeur Lamarque, du 11 août 1947 :

« L'examen radioscopique du thorax montre une diminution de l'amplitude des mouvements hémi-diaphragmatiques gauches avec blocage du cul-de-sac costo-diaphragmatique. L'examen radiographique des dernières côtes gauches ne montre pas d'image de lésion osseuse ».

On fait ingérer du baryum à la malade. Un cliché est pris en position verticale, un autre en Trendelenburg (fig. 1). Sur ces 2 films, ainsi qu'à l'écran, on voit une image lacunaire occupant la partie médiane de la grande courbure gastrique. Les plis les plus externes sont interrompus. L'examen est complété par un transit rétrograde. Tandis que le liquide opaque remplit l'angle splénique (fig. 2), la malade ingère de la baryte. On voit que l'image lacunaire signalée ci-dessus n'est pas due à la compression par l'angle splénique.

En conclusion, l'image lacunaire nous paraît être d'origine organique et non due à une compression colique. Il peut s'agir d'un phlegmon de la paroi gastrique ou d'une tumeur intrinsèque. On ne peut cependant éliminer radiologiquement une compression par abcès péri-gas-



Fig. 1. Fig. 2.

trique, quoique la solution de continuité des plis de la muqueuse ne soit pas en faveur de cette hypothèse.

Hémogramme du 11 août 1947 :

Globules rouges	3.540.000 par millimètre cube.
Hémoglobine	80 p. 100
Valeur globulaire	1,12
Globules blancs	20.000 par millimètre cube.

Formule leucocytaire :

Polynucléaires neutrophiles	90 p. 100
Polynucléaires éosinophiles	1 —
Polynucléaires basophiles	0 —
Grands mononucléaires	2 —
Moyens mononucléaires et lymphocytes	6 —
Forme de transition	1 —

Bordet-Wassermann et réactions sérologiques diverses : —

Nous traitons aussitôt la malade par la pénicilline, à raison de 200.000 unités par jour. En quarante-huit heures, la température tombe au-dessous de 38° et ce n'est que quatre jours plus tard que nous intervenons. La courbe thermique (fig. 3) reste au-dessous de 38°. La voussure costale s'est effacée. La douleur, seule, persiste à la pression. L'état général est bon.

Intervention, le 16 août 1947, sous rachi-anesthésie haute à la percaïne à 1 p. 5.000. Incision médiane sus-ombilicale. Le ligament suspenseur du foie est attiré vers la gauche et fixé. Nous le libérons prudemment et percevons une importante masse remontant vers la coupole diaphragmatique gauche. L'estomac est fixé et nous ne pouvons attirer le pylore hors du ventre. Nous nous donnons du jour par une incision sous-costale gauche. La cavité abdominale étant bien protégée, nous libérons avec précaution l'estomac de la paroi thoracique et évacuons ainsi un pus crémeux, bien lié, jaunâtre et non fétide. L'abcès paraît avoir effondré le péritoine pariétal antérieur et s'être fait jour dans l'espace intercostal. Le petit épiploon adhère au gril costal et à la grande courbure où à mi-hauteur nous percevons une masse dure, fixée à la coupole diaphragmatique. Nous la libérons au doigt, constatons qu'elle est constituée à la fois par l'estomac, l'épiploon gastro-splénique épaissi. Nous effondrons le grand épiploon sur 3 à 4 centimètres et explorons la face postérieure de l'estomac libre de toute adhérence.

L'estomac est alors bien extériorisé. Nous pouvons étudier de près la masse signalée précédemment. Nous tombons sur une surface noirâtre, cruentée, faisant corps avec la grande

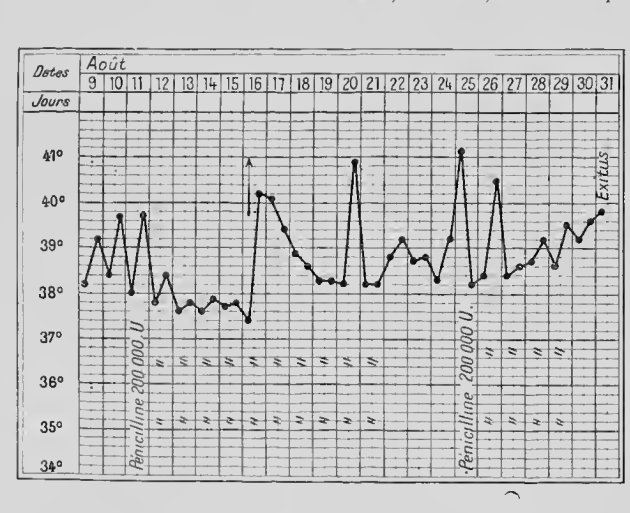


Fig. 3.

courbure et la face antérieure de l'estomac. Il ne paraît pas s'agir de tumeur, mais d'une surface ulcérée de 16 cm^2 ; la séreuse et la musculeuse n'existent plus. Le reste de l'estomac est sain... Aussi, décidons-nous de faire une résection segmentaire en coin, passant largement en tissu sain. Fermeture gastrique par surjet séro-musculo-muqueux et un plan séro-séreux d'enfouissement. 400.000 unités de pénicilline sont mises dans la cavité péritonéale. Drainage de l'espace intercostal, des loges sous-hépatique et sous-phrénique gauche.

Examen de la pièce : La muqueuse gastrique est érodée sur une assez grande étendue et sur certains points la paroi de l'estomac est infiniment mince. L'analyse histo-pathologique confirme ces points : « On reconnaît aisément sur l'estomac, une large ulcération dont le fond atteint les couches musculaires. Il n'y a aucun signe de prolifération cellulaire maligne, ni épithéliale, ni lymphoïde. De part et d'autre de l'ulcère, les couches de la paroi gastrique sont largement infiltrées par des éléments inflammatoires divers, parmi lesquels dominent les plasmocytes, souvent à répartition péri-vasculaire. Les polynucléaires y sont très nombreux. La séreuse, elle aussi, participe à ce processus de pan-gastrite d'allure histologique phlegmoneuse. Les fragments d'épiploon sont littéralement farcis d'éléments inflammatoires divers avec prédominance de polynucléaires. Ces fragments sont exempts de cellules néoplasiques ». (Signé : Dr H.-L. Guibert.)

L'analyse du pus et l'examen de frottis prélevés sur la pièce opératoire a décelé des germes de type staphylocoques. La culture est constituée de staphylocoques.

Suites opératoires : Le soir de l'intervention, la température s'élève à 40°2 et s'y maintient douze heures. Malgré cette importante élévation thermique, le choc opératoire paraît inexistant. Ce contraste est frappant.

Le lendemain de l'opération, nous notons une volumineuse tache ecchymotique sacrée qui va évoluer vers l'escarre profonde. 2.800.000 unités de pénicilline sont injectées dans les cinq jours qui suivent l'opération.

Du côté opératoire, l'évolution est favorable. Le drainage est définitivement supprimé le septième jour, les points enlevés le dixième. La cicatrisation de la plaie opératoire est parfaite. Emission des gaz le deuxième jour. Selles quotidiennes à partir du quatrième jour ; alimentation normale dès le cinquième jour. L'état général de l'opéré se relève progressivement, cependant des clochers thermiques « hachent » la courbe de température, sécheresse de la langue et somnolence. Emission quotidienne de plus d'un litre d'urines.

Le 23 août, sept jours après l'opération : Urée du sérum : 1 gr. 75 par litre.

L'escarre sacrée est très étendue. Résection partielle de l'escarre. Malgré ce, les clochers thermiques se succèdent. La pénicilline est reprise le 25 août, à la dose de 200.000 unités pendant six jours. Elle reste sans résultat. Le 30 août, l'azotémie est passée à 3 gr. 95. Nous pratiquons ce même jour la résection globale des tissus gangrénés de l'escarre et constatons que le sphacèle atteint le sacrum et les masses fessières en profondeur. Larges fusées purulentes dans les muscles lombaires. Exitus le lendemain matin.

Signalons qu'une hémoculture, faite le 28 août 1947, est restée négative.

Nous avons donné pour titre à notre communication celui de « Gastrite phlegmoneuse » et non celui de tumeur inflammatoire de l'estomac qu'ont proposé Bergeret et Olivier (*Revue de Chirurgie*, 1946, n°s 9-10) titre qui, pour ces auteurs, a l'avantage « de mettre aussitôt en vedette ce qui fait tout l'intérêt de cette affection, c'est-à-dire ses similitudes trompeuses avec le cancer ». Chez notre malade, malgré le doute radiologique, l'interrogatoire et l'examen clinique nous ont permis d'éliminer toute idée de tumeur maligne. Si nous sommes intervenus précipitamment et je l'avoue, à tort, c'est par crainte, devant l'image lacunaire importante, d'une perforation brutale en péritoine libre.

Cette observation nous paraît instructive à plusieurs points de vue :

Du point de vue clinique, elle représente le type le plus pur de l'évolution subaiguë des gastrites phlegmoneuses. Ce type est essentiellement rare par rapport aux formes chroniques.

La lésion gastrique ne s'extériorise que tardivement, elle évolue à bas bruit et reste camouflée dans un tableau d'infection locale et générale. Notre malade a accusé pendant longtemps une unique douleur sous-mammaire gauche. C'est quelques jours seulement avant son entrée en clinique que la voussure costale a apparu. Cette voussure était douloureuse spontanément, mais surtout à la pression.

Mais, fait capital, l'alimentation, les repas copieux aggravent la douleur. C'est ce seul signe qui attira notre attention sur la localisation gastrique possible de la lésion et nous fit demander une radiographie de l'estomac. Jusqu'alors nous n'avions pas songé un seul instant à l'existence d'une tumeur gastrique. La conservation d'un bon état général, l'absence de troubles digestifs importants, l'évolution subaiguë et fébrile du syndrome nous empêchaient de penser à une néoformation gastrique. La tuméfaction pariétale perçue dans la moitié des cas environ, habituellement dans la région épigastrique, avait ici son siège sur le rebord costal gauche. Sa fixité était totale. Diez a insisté sur l'importance de la rapidité de son apparition : chez son malade, deux jours après le début, elle avait atteint le volume d'une tête d'adulte. Le malade de Stapeimohk observe une boule dans la partie supérieure de l'abdomen trois jours après les premiers signes. N'en était-il pas de même chez notre malade ? Chez elle, c'est là un fait remarquable, la pénicillothérapie fit régresser en quelques jours la voussure du rebord costal. Cette notion est capitale et s'ajoute à celle de Rothermel chez lequel, dix jours après le début, existait un épaississement tumoroïde qui disparut en cinq jours. Eliminant donc le diagnostic de tumeur gastrique, pouvions-nous émettre l'idée d'une gastrite phlegmoneuse ? La radiographie, jointe aux résultats de l'examen clinique, nous poussa vers ce diagnostic. L'image lacunaire était importante. Son siège sur la grande courbure éveilla notre attention. De fait

les phlegmons de la paroi gastrique naissent et évoluent sur les faces ou la grande courbure. Un signe que Diez considère comme très important : l'absence de rétraction du diamètre transversal de l'organe au niveau de l'image lacunaire, n'a pas été retrouvé sur nos clichés... une sténose incomplète médio-gastrique seule s'y dessinait. La formule sanguine vint confirmer l'état d'infection. Notre observation s'ajoute aux 9 cas où une numération globulaire avec formule blanche a été pratiquée. Le nombre de globules blancs est toujours élevé, au-dessus de 10.000. L'anémie est assez fréquente.

Bref, c'est de l'ensemble des signes cliniques et radiologiques que nous avons pu, avant l'intervention, sans être cependant absolument convaincu, porter le diagnostic de gastrite phlegmoneuse.

Poser ce diagnostic nous obligeait à la prudence opératoire. C'est pourquoi nous n'avons voulu intervenir qu'après pénicillothérapie et encore sommes-nous intervenus trop tôt... nous reviendrons dans quelques instants sur le côté thérapeutique.

Du point de vue anatomo-pathologique, le siège de la lésion a son importance. Si trois fois sur quatre il est banal, par contre doit-on se méfier du siège sur la grande courbure et les faces. La muqueuse peut être intacte ou bien être franchement ulcérée ou présenter, comme nous l'avons constaté macroscopiquement dans notre cas, des ulcérations superficielles d'étendue et de formes variables, limitées parfois par des bords en festons nécrosés.

Des abcès multiples peuvent parsemer les différentes tuniques gastriques, dans tous les cas c'est un processus de pangastrite que l'on rencontre. Plusieurs observations signalent l'abondance des plasmocytes. Ce caractère se retrouve dans la nôtre. La fréquence de ces éléments cellulaires dans les lésions syphilitiques exige, si cela n'a pas été précédemment fait, l'élimination de toute spécificité par l'étude des réactions sérologiques de la syphilis. Tout autour des lésions, il est classique de trouver des lésions de gastrite hypertrophique. Chez notre malade, cette lésion était très limitée et n'allait pas au delà de 1 centimètre de l'ulcération muqueuse.

Le côté pathogénique n'est pas moins intéressant. Nous laissons de côté les gastrites phlegmoneuses secondaires, consécutives à un ulcère, une tumeur, un corps étranger pénétrant dans la paroi gastrique. Ici, l'étiologie et la pathogénie ne se discutent pas. Il n'en est pas de même des gastrites phlegmoneuses primitives, dont le cas que nous rapportons reste un bel exemple.

Il est classique de dire qu'elles sont presque toujours une complication des gastrites chroniques. La fréquence dans les antécédents de douleurs post-prandiales sans signes radiologiques d'ulcus semble cadrer avec cette notion. Les examens anatomo-pathologiques révèlent souvent ces lésions à type hypertrophique, atrophique ou interstitiel.

Chez notre malade, si les antécédents gastriques existaient, par contre, n'avons-nous pas décelé des lésions de gastrite étendue. Nous croyons plus vraisemblable qu'à la faveur des érosions superficielles de la muqueuse le microbe pénètre dans la paroi gastrique.

Peut-on admettre un transport de germes par voie sanguine ou lymphatique ? Il est indéniable dans certains cas tel celui de Takats, qui deux mois avant ses premiers malaises avait été opéré d'une grave appendicite aiguë, ou celui de Marshall qui avait subi un mois auparavant le drainage d'un empyème ! Chez notre malade cette hypothèse pathogénique peut-elle être admise ? Elle est de toute façon très discutable, car nous ne relevons chez elle aucune furonculose ni source microbienne. Cependant plusieurs fois dans l'année et depuis longtemps notre opérée présentait des poussées thermiques de courte durée, avec frissons et céphalées ; ne s'agissait-il pas de décharges microbiennes ?

Parmi toutes les formes primitives de gastrites phlegmoneuses Bergeret et Olivier n'ont trouvé consigné que quatre fois dans les observations le résultat des recherches bactériologiques. Deux fois, il s'agissait de streptocoque hémo-

lytique, une fois de staphylocoque ; dans le dernier cas, de pneumocoque. Dans l'observation que nous rapportons le staphylocoque seul a été trouvé sur les frottis directs et en culture.

Reste enfin le point de vue thérapeutique. Disons tout de suite qu'*a priori*, nous avons eu tort d'opérer notre malade puisqu'il semble que l'acte opératoire ait favorisé la dissémination microbienne, la pyohémie. Si du côté opératoire local, la cicatrisation s'est faite normalement et dans les délais normaux, par contre avons-nous vu apparaître rapidement et massivement une escarre sacrée dans les vingt-quatre heures qui suivirent l'opération. Cette escarre fut compliquée de fusées purulentes et d'extensions lombaires que la pénicillothérapie fut incapable d'enrayer et notre opérée devait succomber de toxi-infection le quinzième jour après l'opération, avec une azotémie de 3 gr. 95.

Nous avons eu un double tort : celui d'abord de ne point connaître les statistiques d'exérèse large « à chaud » qui sont toutes déplorables (20 p. 100 de mortalité) alors que la tendance spontanée à la guérison semble habituelle aux phlegmons gastriques primitifs (4 guérisons sur 5 abstentions) ; celui ensuite d'avoir pris le bistouri beaucoup trop tôt, alors que, sous l'effet de la pénicillothérapie, la température retombait à la normale et que la voussure pariétale s'était, après quatre jours de traitement, estompée considérablement. Les causes de décès sont fonction, dit-on, de la gravité de l'opération : gastrectomie large malgré les difficultés techniques, mortalité nulle par contre dans les gastro-entérostomie. Sans vouloir nier la gravité d'une gastrectomie segmentaire, nous pouvons dire que, dans notre observation, l'acte opératoire en lui-même a été cause de mort par la mobilisation de germes virulents qui ont ainsi favorisé la pyohémie.

Nous ne voulons pas trouver de circonstances atténuantes à notre ligne de conduite chez cette malade. Nous croyons simplement qu'il est sage, dans un cas comme le nôtre où l'image lacunaire est importante, où domine la crainte d'une perforation en péritoine libre, de rester dans l'expectative armée, profitant de ce temps d'attente pour appliquer une thérapeutique anti-microbienne (sulfamidothérapie ou pénicillinothérapie) qui peut amener seule une guérison définitive. Plusieurs cas de guérison de gastrites aiguës primitives ou post-ulcéreuses par les sulfamides ou la pénicilline ont été déjà rapportés tout dernièrement encore à la Société médicale des Hôpitaux de Paris par MM. Justin-Besançon, Moutier et Cornet.

Soulignons en terminant l'inefficacité totale de la pénicillothérapie qui paraît avoir en quelque sorte endormi la virulence microbienne pour un temps, virulence réveillée, nettement accrue par l'acte opératoire et résistante alors à des doses massives nouvelles de pénicilline.

Notre observation nous permet de poser le problème pathogénique de l'escarre sacrée massive et rapide. Nous laissons ce sujet de côté pour l'instant. Il est l'objet de notre part de recherches expérimentales dont les résultats seront rapportés plus tard.

M. Joyeux ayant été le premier à critiquer sa décision opératoire, j'aurais mauvaise grâce à vouloir insister.

Il est bien évident qu'il a pris un risque très sérieux en pratiquant une gastrectomie chez une malade qui présentait quelques jours auparavant une leucocytose à 20.000 par millimètre cube, d'autant plus qu'il avait songé cliniquement au diagnostic de gastrite phlegmoneuse et que lors de la laparotomie il a constaté qu'il ne s'agissait pas d'un néoplasme. Le mieux eut été de se contenter d'une simple laparotomie exploratrice puisqu'une intervention avait été par lui décidée. Mais je considère qu'il faut agir avec plus de prudence encore et ne pratiquer une intervention gastrique que lorsque le chiffre des globules blancs est revenu sensiblement aux environs de la normale.

Dans certains cas le chiffre peut s'abaisser très rapidement sous l'influence du traitement médical, mais il m'est arrivé à plusieurs reprises d'attendre près

de deux mois avant de pouvoir opérer de simples ulcères inflammatoires ; à plus forte raison des lésions de gastrite phlegmoneuse ne doivent pas être opérées « à chaud ».

Je vous propose de remercier M. Joyeux de nous avoir adressé cette intéressante observation et de la publier dans nos Bulletins.

Lithiase du cholédoque sans lithiase vésiculaire évoluant pendant douze ans sans ictère,

par M. **Caby** (de Corbeil).

Rapport de M. J. Sénèque.

Voici tout d'abord les deux intéressantes observations que nous adresse M. Caby.

Si les formes frustes de la lithiase cholédocienne sont bien connues avec les travaux du professeur Delbet et de ses élèves, il est rare de rencontrer un cas de lithiase anictérique d'évolution aussi prolongée. En voici une observation.

En 1935, Mme D..., présente des crises de frissons, de fièvre et de sueurs accompagnées de nausées. Ces crises, à type palustre, sont survenues après une période assez longue de troubles digestifs plus ou moins nets. Il n'y a pas de douleurs caractéristiques, pas d'ictère, même léger. Ces crises pseudo-palustres sont attribuées par le professeur Abrami à une lithiase biliaire. Une cholécystostomie est conseillée.

Le 28 juillet 1936, la malade subit donc une laparotomie exploratrice. Mais le chirurgien referme la paroi sans autre intervention, ayant constaté une vésicule absolument normale par sa coloration, son volume et sa souplesse, comme il est noté dans le compte rendu fait à cette époque.

Pendant onze ans, les crises vont continuer à un rythme à peu près régulier, tous les deux à trois mois, gardant le même type pseudo-palustre, durant deux ou trois jours, souvent accompagnées de douleurs sous-hépatiques plus ou moins fortes.

Il n'a été constaté ni ictère, ni pigmentation des urines, ni décoloration des matières, ni prurit.

Au début d'avril 1947, une crise particulièrement violente se produit, débutant par une poussée fébrile à 41°2. Elle dure une quinzaine de jours, la douleur ne cédant pas comme d'habitude et la fièvre persistant par poussées successives.

Surtout, fait nouveau, un ictère net, bien que léger, apparaît et décide la malade à une intervention, son médecin étant revenu au diagnostic antérieurement porté de lithiase biliaire.

Je vois donc la malade, alors âgée de soixante-dix ans, pour la première fois le 26 avril 1947. Elle est de corpulence normale, mais pâle et extrêmement fatiguée, anéantie par ses douleurs.

Son ictère a presque complètement disparu. L'examen est négatif en dehors d'une sensibilité sous-hépatique au palper. Les examens de laboratoire ne révèlent rien d'anormal.

Après trois jours de préparation par la vitamine K et la pénicilline, l'intervention est pratiquée le 29 avril. Anesthésie à l'évipan continu. Incision en équerre. La vésicule est grosse, adhérente aux organes voisins, sa paroi est légèrement épaissie et blanchâtre. Après libération et ponction, je ne perçois pas de calculs. Le cholédoque paraît légèrement dilaté. L'exploration manuelle permet de sentir un calcul intrapancréatique contre le duodénum.

Après léger décollement rétro-duodéno-pancréatique, il apparaît que le calcul est superficiel, contre le duodénum, recouvert par une très mince lame de tissu pancréatique. Il est donc inutile de pratiquer le décollement inter-pancréatico-duodénal préconisé par Mirizzi, et l'incision directe permet d'extraire aisément un calcul d'un centimètre de diamètre environ. La pince à calcul introduite alors dans la cavité, file directement en dedans. Manifestement, elle a pénétré dans le Wirsung fortement dilaté. En la retirant doucement, je sens nettement le ressaut que forme l'éperon qui sépare cholédoque et Wirsung, et je pénètre dans le cholédoque qui est libre, sans calcul ni boue biliaire notable.

Le calcul siégeait avec évidence dans une ampoule de Vater dilatée où les canaux biliaires et pancréatiques s'ouvraient largement, ce qui donnait de fortes inquiétudes, quant à la possibilité d'une pancréatite hémorragique ultérieure. Un drain est alors fixé dans le cholédoque par l'incision qui a permis de sortir le calcul.

La vésicule est ensuite ouverte et explorée. Elle ne contient pas de calcul. Elle est aussi drainée. Fermeture de la paroi après mise en place d'un troisième drain sous-hépatique.

Les suites opératoires ont été extrêmement simples, la température ne dépassant pas 38°. Les drains vésiculaire et cholédocien donnent tous deux de la bile.

Le drain vésiculaire, vite tari, est retiré le premier.

Le drain cholédocien ensuite au dixième jour.

La malade sort le seizième jour en parfaite santé, qui se maintient cinq mois après sans aucun incident. Elle a repris une activité qu'elle n'avait pas connue depuis longtemps.

Il s'agit là d'une lithiase du cholédoque sans lithiase vésiculaire constatée à deux reprises différentes en 1936 et 1947. Cette lithiase ne s'est compliquée d'un ictère passager qu'au bout de douze ans d'évolution.

Malgré une aussi longue évolution, le foie ne semble pas avoir été touché et les digestions sont parfaites, sans régime, depuis que le calcul est enlevé.

Tels sont les faits peu ordinaires que comporte cette observation.

Une deuxième observation, moins sûre, mais cependant peu commune, semble pouvoir en être rapprochée.

Mme M..., mère de cinq enfants nés entre 1917 et 1931, a présenté dès 1916, à vingt ans, une première crise de colique hépatique.

En 1922, elle a été opérée de l'appendicite sans résultat.

En 1932, après des poussées d'ictère, elle subit une deuxième intervention. Le chirurgien extrait 29 calculs à facettes très volumineux, de la vésicule, de l'hépatique et du cholédoque. Il enlève la vésicule et draine la voie biliaire principale. Cette intervention est suivie d'une amélioration prolongée mais partielle, car la malade continue *à souffrir avec des irradiations à l'épaule droite* et de fréquentes poussées de prurit. Elle ne présente pas de poussées fébriles, mais les troubles s'aggravent peu à peu, et en 1944 les crises deviennent de plus en plus fortes, accompagnées de frissons, de poussées fébriles à 39° ou 40°, de prurit. Il n'y a jamais eu d'ictère mais les urines sont teintées au moment des crises.

La malade me consulta pour la première fois en juin 1945 au décours d'une crise, souffrant très vivement, n'osant prendre aucune nourriture. Elle est très amaigrie. La région sous-hépatique est douloureuse au palper. Les examens pré-opératoires sont normaux. Il existe cependant des pigments biliaires dans les urines.

J'interviens le 15 juin.

Anesthésie : évipan continu.

Incision sur l'ancienne cicatrice transversale. Après libération aisée d'adhérences multiples, le pédicule hépatique est atteint. Le cholédoque épaissi est dilaté au-dessus d'un calcul sus-duodénal, gros comme le bout du petit doigt.

Incision sur le calcul. Il est accompagné de concrétion biliaire noirâtre. Le cholédoque exploré est vide par ailleurs. Je pratique une anastomose cholédoco-duodénale en deux plans (un surjet de catgut et des points séparés de fil de lin). Fermeture de la paroi sur un drain. Les suites sont d'une simplicité remarquable et la malade rentre chez elle le quinzième jour, se levant depuis le dixième.

Elle a été revue périodiquement depuis cette date, ne souffrant plus, mais gardant d'abord une certaine gêne digestive qui a cédé à la cure de Vichy. Elle a engraissé de 7 kilogrammes.

Le calcul cholédocien est exactement semblable aux calculs enlevés en 1932. C'est un calcul blanc, à facettes, enrobé dans des concrétions récentes brunâtres. Son centre est brun. L'analyse montre qu'il s'agit de cholestérine avec un noyau central et une gangue périphérique de pigments biliaires.

S'agit-il d'une récidive cholédocienne après cholécystectomie, ou d'un calcul oublié au moment de l'intervention de 1932 et ayant grossi depuis. Je pencherais pour la deuxième hypothèse à cause de la persistance des douleurs avec irradiation à l'épaule et poussées de prurit, avec guérison totale de tous les troubles après ablation du calcul cholédocien.

Le calcul cholédocien est, à part sa gangue de pigments biliaires, de même forme, de même volume que les calculs tous semblables enlevés en 1932. L'évolution aurait duré là quinze ans.

Les deux observations que nous apporte M. Caby sont fort intéressantes et témoignent de la latence que l'on peut observer dans certains cas de calculs du

cholédoque. Toutefois la persistance des troubles douloureux que l'on retrouve dans les deux observations doit attirer l'attention et faire penser à la lithiase. J'ai apporté moi-même à cette tribune l'observation d'un malade qui avait conservé pendant vingt années un calcul cholédocien, sous le couvert, il est vrai, d'une cholécystostomie.

Le deuxième point que je voudrais discuter est l'importance primordiale dans cette chirurgie souvent difficile et aléatoire de la lithiase de la voie principale des examens radiographiques per- ou post-opératoires.

Dans le premier cas, lors de la première intervention, le chirurgien intervient avec le diagnostic de lithiase : ne trouvant rien dans le vésicule, il referme l'abdomen. S'il avait pratiqué une cholécystostomie suivie d'examen radiographique per- ou post-opératoire le calcul aurait été immédiatement découvert.

Dans le deuxième cas le chirurgien enlève, lors de la première opération, les calculs dans la vésicule et l'hépato-cholédoque ; il enlève la vésicule, draine le cholédoque et enlève ce drain sans pratiquer de cholangiographie post-opératoire. Celle-ci aurait montré qu'il persistait un calcul dans la voie principale.

De ceci M. Caby n'est pas responsable, puisqu'il n'a vu que secondairement les malades, mais je note que dans le premier cas, après avoir enlevé le calcul, il a drainé la vésicule et le cholédoque et ne mentionne pas le contrôle radiographique post-opératoire avant d'enlever le drain cholédocien.

Dans la deuxième observation, après ablation du calcul, il pratique une anastomo-cholédoco-duodénale, sans vérification peropératoire de la perméabilité de la voie principale.

Or, j'estime que, à l'heure actuelle, dans la chirurgie de la lithiase de la voie principale, on ne saurait se passer de la radiographie per ou post-opératoire auxquelles certains ajoutent les examens radiomanométriques.

La radiographie per-opératoire est certainement la méthode idéale ; elle exige une petite installation qu'il n'est pas très compliqué de réaliser, mais surtout la collaboration du radiologiste et du chirurgien. Nous avons pu réaliser sans difficultés cette méthode d'examen per-opératoire à la Clinique de Vaugirard.

Quand on ne dispose pas de la radiographie per-opératoire on peut toujours avoir recours à la *radiographie post-opératoire* et je considère qu'*avant d'enlever le drain placé dans les voies biliaires, il faut toujours pratiquer une exploration radiographique*.

Il n'est pas d'exploration manuelle, aussi minutieuse qu'elle ait pu être lors de l'intervention, qui permette au chirurgien d'affirmer qu'il ne laisse persister aucun calcul dans la voie principale. Tout récemment à la Clinique de Vaugirard j'opère un malade avec le diagnostic clinique de lithiase de la voie principale. A l'intervention, pe ne trouve que 3 calculs dans le cystique ; le cholédoque n'est pas dilaté ; je l'incise néanmoins et ma sonde pénètre facilement dans le duodénum sans percevoir d'obstacle... Etant donné les antécédent cliniques, je n'enlève pas la vésicule et je draine avec une sonde de Pezzer pour pratiquer une cholangiographie post-opératoire (un incident technique m'ayant empêché d'avoir un résultat absolument certain lors de l'examen radiologique per-opératoire). L'examen post-opératoire devait révéler la présence d'un petit calcul près de l'ampoule de Vater, à travers lequel une sonde de Pezzer avait dû passer lors de l'exploration. J'ai été assez heureux pour faire *dissoudre ce calcul par la méthode de Pribram*, et l'observation détaillée de cette malade doit être publiée plus tard. Je ne la cite ici que pour mémoire.

En conclusion, je vous propose de remercier M. Caby de nous avonr adressé ses deux intéressantes observations, de le féliciter d'avoir guéri ses deux opérés. car ces sortes de réinterventions sur les voies biliaires sont toujours difficiles surtout quand la vésicule a déjà été enlevée comme c'était le cas dans la deuxième intervention, et d'insister sur la nécessité absolue des examens radiographiques per- ou post-opératoires dans la chirurgie de la lithiase cholédocienne.

Persistance du canal artériel. Intervention. Guérison,

par MM. **P. Soulié, M. Servelle** et **A. Barreau.**

Rapport de M. Bergeret.

L'observation de persistance du canal artériel traitée chirurgicalement que je vous présente est la deuxième observation française, la première étant celle rapportée ici même par le Dr de Vernejoul.

Observation. — Georg..., quatorze ans, est suivi par l'un de nous, à Rennes, pour une persistance du canal artériel tout à fait typique. C'est à l'âge de deux ans, à l'occasion d'une maladie infectieuse que le médecin de famille, le Dr Lainé, avait signalé aux parents l'existence d'une cardiopathie avec un souffle très intense. L'enfant a toujours présenté un retard de croissance, et surtout il a toujours été très diminué dans ses activités. Au moindre effort, il est rapidement essoufflé et, en particulier, il n'a jamais pu courir. Il va régulièrement en classe, mais ne descend jamais dans la cour pendant les récréations.

Pas d'antécédent notable en dehors de sa cardiopathie.

A l'examen : Enfant de quatorze ans, de la taille et du développement d'un enfant de douze ans, aucun signe sexuel secondaire. L'examen cardio-vasculaire permet d'affirmer le diagnostic. Le pouls est régulier à 90, la pointe bat dans le 5e espace.

A la palpation, dans le 3e espace, près du sternum, on perçoit un thrill très net. L'auscultation dans le même espace permet d'entendre un souffle très fort, tunellaire, continu avec un renforcement télésystolique et protodiastolique. En outre, petit souffle systolique à la pointe sans irradiation.

L'électrocardiogramme est tout à fait normal. Le professeur Lian a bien voulu enregistrer dans son service un phonocardiogramme qui extériorise parfaitement le souffle continu avec son renforcement protodiastolique.

Une téléradiographie cardiaque met en évidence une hypertrophie du ventricule gauche. L'enfant étant fatigué, on renonce à la cardiographie.

Numération globulaire :

Globules rouges	4.500.000
Globules blancs	6.000

Avec une formule normale. L'urée est à 0,25.

Dans le but d'apprécier l'importance du shunt, aorte-pulmonaire, nous pratiquons le 30 mars 1948 un cathétérisme cardiaque. La sonde s'engage très facilement dans la veine cave supérieure, l'oreillette droite, le ventricule droit, puis jusque dans la pulmonaire droite. On prend des échantillons dans l'artère pulmonaire droite, dans le tronc de l'artère pulmonaire, dans le ventricule droit et dans la veine cave supérieure :

	Oxygène p 100
1° Artère pulmonaire droite	16,37
2° Tronc de l'artère pulmonaire	17,32
3° Ventricule droit	13,85
4° Veine cave supérieure	13,49

Il y a donc une augmentation très nette du taux de l'oxygène dans l'artère pulmonaire d'autant plus nette que la sonde était plus près de la communication. Le canal doit donc être de calibre important.

Devant la persistance d'un canal artériel avec des signes fonctionnels aussi marqués, devant la possibilité ultérieure d'une endocardite bactérienne, l'indication opératoire était formelle.

Intervention le 3 avril 1948 (Drs Servelle, Trinquecoste, Vayre) : Anesthésie intratrachéale cyclo-éther (Mlle Delahaye) ; réanimation (Mme Durieux).

Thoracotomie dans le 3e espace intercostal gauche et section du 3e cartilage costal gauche. Incision de la plèvre médiastine, sur l'aorte entre le phrénique et le pneumo-gastrique, puis on incise vers le bas en direction de l'artère pulmonaire et sur le trajet du canal perçu au doigt. Section entre deux ligatures de deux vaisseaux transversaux qui croisent perpendiculairement le canal. Isolement de la face antérieure du canal artériel au tampon monté. On doit refouler en dedans le cul-de-sac péricardique qui masque en dedans le bord interne du

canal. On isole en dehors et en arrière le récurrent. Dégagement du bord interne du canal à la pince courbe et au tampon monté, puis de ses insertions sur l'aorte et sur l'artère pulmonaire. Isolement du bord postérieur. On peut finalement passer sous le canal la pince de Blalock et on ramène une grosse soie qui permet de soulever le canal, de poursuivre l'isolement de sa face postérieure et de refouler le récurrent en dehors.

On passe alors un surjet de grosse soie sur chaque extrémité du canal, puis on serre ces deux surjets. On met enfin un point perforant sur la partie moyenne du canal qui est serré de part et d'autre. Finalement, la grosse soie qui soulevait le canal est serrée sur la ligature précédente.

Fermeture de la plèvre médiastine à points séparés. Enfin, fermeture du thorax plan par plan après avoir suturé le cartilage sectionné. Aspiration thoracique en fin d'intervention.

Suites opératoires : Simples ; un petit épanchement pleural de 80 c. c. est retiré le septième jour ; lever le treizième jour.

Depuis l'intervention, le malade se sent nettement amélioré, il respire plus facilement, peut courir, ce qu'il ne pouvait faire auparavant. Un nouvel électrocardiogramme avec enregistrement des bruits du cœur a été fait par le Dr Soulié. Il n'existe plus de bruits anormaux. Cinq semaines après l'opération, l'enfant a grandi de 3 centimètres et engraissé de 4 kilogrammes.

Pour ce malade, nous avons suivi exactement la technique de Blalock. La thoracotomie dans le 3e espace gauche donne un très bon jour. Quant à la fermeture du canal, nous préférons les ligatures multiples à la Blalock, plutôt que la section avec suture préconisée par Gross. Le résultat immédiat est des plus encourageant, les signes fonctionnels ont complètement disparu. Il est malheureusement encore trop tôt pour apprécier la diminution du volume du cœur.

Nous pensons que le dosage des gaz du sang a un double intérêt : diagnostique d'abord, il permet de différencier le canal artériel de la maladie de Roger, discrimination qui n'est peut-être pas aussi facile qu'on serait tenté de le croire, pronostique ensuite puisqu'il permet d'apprécier l'importance du shunt.

(Travail du service de M. Bergeret. Hôpital Saint-Antoine, et du service de M. Soulié. Hôpital Lariboisière.)

Cyanose congénitale. Atrésie tricuspidienne. Opération de Blalock,

par MM. **P.** Soulié et **M. Servelle.**

Rapport de M. Bergeret.

M. Servelle a opéré dans mon service de l'hôpital Saint-Antoine l'enfant que je vous présente au nom de M. Soulié et au sien et dont vous trouverez l'observation dans nos Bulletins :

Il s'agit d'une atrésie tricuspidienne traitée chirurgicalement, où les dosages des gaz du sang combinés aux autres examens ont permis un diagnostic précis.

Enfant Morb..., neuf ans, nous est adressé pour une cyanose congénitale. La mère de l'enfant nous apprend que cette cyanose n'avait pas été notée à la naissance. Elle a deux autres enfants bien portants. A l'âge de cinq mois, l'enfant fait une congestion pulmonaire et c'est alors que le médecin de famille, le Dr Carrière, découvre que l'enfant a une cardiopathie. La cyanose apparaît vers l'âge d'un an, mais elle est d'abord peu marquée. L'enfant marche vers quinze mois, l'effort ou les cris accentuent la cyanose.

Plus tard, dès que l'enfant veut marcher vite, il se cyanose et a envie de tousser. Il ne s'accroupit pas. Il est allé en classe vers l'âge de six ans, mais il a dû rapidement abandonner ayant beaucoup de difficultés à se déplacer. Il ne peut faire que 100 mètres, ne monte aucun escalier, et a souvent des céphalées.

Examen : Cyanose très marquée des lèvres et des muqueuses (couleur de mûre). Conjonctives injectées. Hippocratisme très net des doigts et des orteils.

Retard de développement très net.

Le pouls est à 92, la tension artérielle à 9,5-6.

Cœur : Souffle systolique intense à maximum xiphoïdien, s'entendant sur toute l'aire cardiaque ainsi que dans le dos. Thrill net.

Electrocardiogramme : Axe QRS — 50, axe de P à gauche. Onde P bifide. Espace PR variable en D (échappements ventriculaires).

Poumon : Auscultation normale.

Pas de gros foie.

Formule sanguine :

Globules rouges	5.380.000
Globules blancs	6.800
Hémoglobine	96 p. 100
Polynucléaires	63 —
Eosinophiles	1 —
Lymphocytes	31 —
Monocytes	5 —

Sédimentation :

1 heure	2 millimètres.
2 heures	4 millimètres.

Compte rendu radiologique du 21 avril 1948 (Dr Combet) :

1° Coup de hache au bord gauche, gros ventricule gauche ;

2° Absence d'arc moyen ;

3° Pas de gros ventricule droit en transverse ;

4° Signe de la fenêtre en O. A. G. ;

5° Situation normale de l'aorte à gauche de l'œsophage ;

6° Champs pulmonaires parfaitement clairs ;

7° V. C. S. débordant largement à droite.

Fond d'œil : Rétines couleur lilas. Grosses veines tortueuses. Artères très sinueuses.

Temps de saignement : trois minutes ; temps de coagulation : neuf minutes.

Le 23 avril 1948, *cathétérisme cardiaque* (Drs Servelle, Trinquecoste) après dénudation et phlébotomie de la veine basilique gauche. La sonde passe très facilement dans la veine cave supérieure et dans l'oreillette droite. Mais au lieu de s'engager dans le ventricule droit, elle est attirée chaque fois dans l'oreillette gauche puis dans les veines pulmonaires. On prélève un échantillon constitué par un sang très rouge qui s'écoule sans battement. La pression basse confirme que l'on n'est pas dans une branche aortique. On essaie à plusieurs reprises de s'engager dans le ventricule droit et l'artère pulmonaire, mais chaque fois la sonde se dirige vers la gauche. On prend alors deux échantillons dans l'oreillette droite et un dans la veine cave supérieure.

Dosages :

	OXYGÈNE p. 100
1° Veines pulmonaires gauches	30,15
2° Oreillette droite	18,46
3° Oreillette droite	18,44
4° Veine cave supérieure	18,41

Concavité du cône pulmonaire, absence de gros ventricule droit en transverse gauche, déviation à gauche de l'axe électrique, communication interauriculaire vérifiée par le cathétérisme avec dosage des gaz du sang, tous ces éléments viennent confirmer le *diagnostic d'atrésie tricuspidienne* avec rétrécissement de l'artère pulmonaire et communication interauriculaire avec un shunt de droite à gauche.

L'indication opératoire est formelle.

Intervention le 3 avril 1948 (Drs Servelle, Trinquecoste, Mme Servelle, Rougier) : sous anesthésie intratrachéale (Mlle Delahaye) ; réanimation (Dr Tzanck, Mme Durieux).

Thoracotomie dans le 3e espace intercostal gauche. Ecarteur thoracique.

I. L'isolement de l'artère pulmonaire est rendu difficile par l'existence de nombreuses veines de suppléance. On peut passer une grosse soie sous l'artère pulmonaire gauche avec la pince de Blalock et on poursuit l'isolement de l'artère en dedans et en dehors puis à la face postérieure. On arrive à isoler les branches de bifurcation à travers lesquelles on passe deux soies.

II. Isolement de l'artère sous-clavière gauche, aussi haut que possible. Ligature de la 1re branche interne puis du tronc sous-clavier à hauteur de la mammaire interne. Pose d'un

clamp bouledogue a 1 centimètre de l'origine de la sous-clavière, amarrage du clamp, puis section de la sous-clavière au-dessous de la ligature. Sympathectomie péri-sous-clavière.

III. Clampage de l'artère pulmonaire, avec le clamp de Blalock. Sympathectomie péri-pulmonaire, ouverture de l'artère pulmonaire à son bord supérieur. Passage du fil de traction du bouledogue sous-clavier sous l'artère pulmonaire et traction par une pince de Gouillou.

IV. Anastomose termino-latérale par le procédé de Blalock : un surjet postérieur avec un point d'arrêt à chaque extrémité, surjet antérieur.

Ablation des clamps : anastomose étanche.

Fermeture de la paroi plan par plan avec aspiration en fin d'intervention.

Suites opératoires simples. Surveillance assurée alternativement par le D[r] Trinquecoste et M[me] Durieux. Ponction d'un petit épanchement pleural de 60 c. c. le sixième jour. Ablation des fils le treizième jour, lever le quinzième jour.

Dès le soir de l'intervention, la cyanose s'est atténuée peu à peu, et, au vingtième jour, l'enfant va bien, se promène, et n'a plus qu'un peu d'hippocratisme des doigts Son électrocardiogramme a toujours son axe gauche et on perçoit nettement dans le 3[e] espace gauche le souffle systolique continu. Le bras gauche est tout à fait normal quoiqu'il n'y ait ni pouls ni oscillations.

C'est au cours d'un séjour de trois mois dans le service du professeur Blalock à Baltimore, que l'un de nous s'initia au diagnostic et au traitement des cardiopathies congénitales, tandis que M[me] Servelle, dans le laboratoire du D[r] Bing, se perfectionnait dans les dosages des gaz du sang. A la fin de cette publication, nous tenons à remercier les D[rs] Taussig, Blalock et Bing pour l'accueil qu'ils ont bien voulu nous réserver et la sollicitude avec laquelle ils nous ont initié au moindre détail de leurs techniques. C'est grâce à eux que nous possédons tout l'appareillage pour le dosage des gaz du sang ; lorsqu'un appareil était trop couteux, ils nous ont permis d'en prendre les plans et ainsi de pouvoir les faire construire à notre retour.

Ce cas d'anastomose de l'artère sous-clavière gauche et de l'artère pulmonaire que je vous présente au nom de MM. Soulié et Servelle montre ce que l'on peut attendre des progrès de la chirurgie vasculaire puisque M. Servelle a pu réussir aussi complètement et aussi simplement la première opération de Blalock qu'il faisait.

(Travail du service de M. Bergeret. Hôpital Saint-Antoine, et du service de M. Soulié. Hôpital Lariboisière.)

PRÉSENTATION DE MALADES

La réduction sanglante des variétés graves de la luxation congénitale de la hanche. (Luxations hautes chez les sujets âgés),

par MM. **Jacques Leveuf, Pierre Bertrand** et **Henri Guias**.

Depuis de longues années, le problème du traitement des luxations congénitales hautes est resté à l'étude sans qu'aucune solution vraiment satisfaisante ait été apportée.

La réduction sanglante de ces luxations soulève des difficultés de deux ordres :

1° La rétraction des parties molles, qui est invincible, empêche d'abaisser la tête du fémur en regard du cotyle. On peut tourner cette difficulté en raccourcissant la diaphyse fémorale d'une longueur équivalente à celle de la rétraction.

2° Dans la plupart des luxations hautes, le cotyle est déformé au point de rendre toute reposition de la tête précaire sinon impossible. Tantôt le cotyle est plat. Plus souvent il est rétréci en ogive à la suite des tractions que la cap-

sule exerce sur ses bords. Force est donc de creuser l'acétabulum en une cavité capable de retenir la tête. Une telle manœuvre ne va pas sans compromettre gravement la mobilité articulaire.

Des solutions partielles de ces problèmes ont été entrevues par quelques auteurs.

Camera, Ombrédanne, Zaharadnicek, par exemple, avaient imaginé de raccourcir la diaphyse fémorale.

Hey Groves et surtout Colonna eurent l'idée de conserver la capsule autour de la tête en manière d'interposition capable d'empêcher les adhérences au cotyle avivé par le creusement.

Mais personne n'était parvenu à mettre sur pied une technique réglée capable de procurer, dans tous les cas, la reposition parfaite de la tête avec conservation de la mobilité articulaire.

C'est pourquoi, dans ces variétés graves de luxations, les bons résultats de la réduction sanglante étaient exceptionnels.

L'opération de Zaharadnicek par exemple, que nous avons exécutée quatre-vingt quinze fois, nous a donné les résultats suivants :

Sujets jeunes (de trois à quinze ans) :

77 p .100 de bons résultats anatomiques (1) ;

37 p. 100 de bons résultats fonctionnels.

Sujets âgés (quinze à trente-cinq ans) :

93 p. 100 de bons résultats anatomiques ;

Pas un seul bon résultat fonctionnel.

L'emploi de cette technique avait dont été réservée aux sujets porteurs d'une luxation unilatérale. Chez l'adulte, l'opération équivalait presque à une arthrodèse de la hanche en position normale. Dans les luxations bilatérales l'aventure pouvait être tentée chez des enfants jeunes, mais non sans une certaine appréhension.

Notre technique actuelle met à l'abri de tous ces dangers.

En voici les temps essentiels :

1° Voie d'abord d'Ollier ;

2° Section transversale sous-trochantérienne du fémur.

3° Dissection de la capsule que l'on sépare des muscles auxquels elle adhère. On isole ainsi la chambre péricéphalique que l'on coupe en travers au niveau de l'isthme. Quelques points de suture referment complètement la capsule autour de la tête du fémur qui reste contenue dans la cavité capsulaire où elle se trouvait jusqu'alors. Le reste de la capsule (chambre cotyloïdienne) est entièrement réséqué.

4° Creusement du cotyle « à la demande » avec une fraise mue par moteur électrique.

5° Résection de la diaphyse fémorale de la longueur nécessaire à l'abaissement de la tête.

6° Reposition dans le cotyle, dûment creusé, de la tête entourée de sa capsule dans laquelle elle joue librement. Ultérieurement la capsule contracte à sa périphérie des adhérences avec le cotyle avivé, rétablissant ainsi l'appareil ligamentaire de cette nouvelle articulation de la hanche.

7° Reconstitution de la diaphyse fémorale dans sa continuité au moyen d'un clou de Küntscher.

8° Suture du grand trochanter.

S'il existe un certain degré d'antétorsion, il est facile d'exécuter la correction désirable avant d'enclouer la diaphyse.

Après l'opération, le sujet est plâtré dans une attitude aussi proche que possible de la normale. Au bout de trois semaines à un mois, l'appareil est enlevé

(1) Les mauvais résultats sont composés de nécroses de la tête et de graves déformations du col en *coxa vara*.

et la mobilisation est commencée sous extension continue pendant quinze jours, puis avec le membre libre. Les opérés marchent deux mois à deux mois et demi après l'intervention.

Cette technique nouvelle de réduction sanglante a été exécutée jusqu'à ce jour vingt fois sans aucune mort.

Onze sujets étaient âgés de cinq à quatorze ans.

Neuf sujets étaient âgés de quinze à vingt-cinq ans.

Les premiers résultats que nous vous montrons aujourd'hui peu de temps après l'intervention (la plus ancienne date de six mois) sont vraiment remarquables.

L'opération reconstruit une hanche d'apparence radiographique normale, dont aucun muscle n'a été ni coupé ni endommagé. La mobilisation de l'article est indolore dès les premiers jours et atteint une étendue de mouvements qui se rapproche progressivement de la normale.

Dans les luxations unilatérales, il persiste un raccourcissement du membre, inférieur toutefois à celui qui existait avant la réduction.

Pour les chiffres habituels de 2 à 3 centimètres, le raccourcissement peut être compensé par une simple semelle. Pour des chiffres plus élevés, il sera utile d'exécuter plus tard un raccourcissement du membre sain, afin d'équilibrer le sujet d'une manière parfaite.

Cette communication n'est qu'une communication préliminaire. Nous reviendrons sur ce sujet lorsque les résultats opératoires seront suffisamment reculés. Mais les résultats immédiats sont d'une qualité si exceptionnelle que nous n'éprouvons guère d'inquiétude au sujet de l'avenir de ces opérés.

La méthode de l'interposition capsulaire a été utilisée par nous dans d'autres circonstances. Ce point fera l'objet d'une prochaine communication.

Séance du 26 Mai 1948.

Présidence de M. Louis Sauvé, *président.*

CORRESPONDANCE

1° Une lettre de M. Carlos R. Travieso (Caracas), remerciant l'Académie de l'avoir élu associé étranger.

2° Des lettres de MM. Billet et Roux, posant leur candidature à la place vacante d'associé parisien.

PRÉSENTATIONS D'OUVRAGES

M. Ricardo Finochietto (Buenos-Aires) fait hommage à l'Académie du tome 10 de technique chirurgicale, publié sous sa direction et celle de son regretté frère, le Dr Enrique Finochietto.

Des remerciements sont adressés au donateur.

M. René Charry (Toulouse) fait hommage à l'Académie de son ouvrage intitulé : *Chirurgie moderne de la hanche. Apport de la radiographie de profil.*

Des remerciements sont adressés à l'auteur.

NÉCROLOGIE

Décès de M. Enrique Finochietto, de Buenos-Aires, associé étranger. Allocution de M. le Président.

Le Dr Ricardo Finochietto, chirurgien de l'hôpital Rawson, à Buenos-Aires, a fait part à l'Académie de la mort de son frère, le professeur Enrique Finochietto qui fut chirurgien du même hôpital.

Enrique Finochietto fut un des plus éminents chirurgiens de son pays et un des meilleurs techniciens du monde. Tout acte opératoire, entre ses mains, toujours accompli par des procédés personnels, était d'une extraordinaire précision et paraissait d'une grande facilité. Il avait, de ce fait, une grande influence dans son pays, où il laissera une profonde trace. L'Académie ne saurait oublier que pendant la guerre de 1914, il fut de ceux qui vinrent apporter l'aide de leur talent à nos blessés. Elle exprime à sa famille et à nos collègues argentins, avec ses meilleures condoléances, l'assurance que son souvenir restera vivant parmi nous.

A PROPOS DU PROCÈS-VERBAL

A propos de la communication de M. Küss sur les métastases osseuses ostéoplastiques,

par M. **P. Moulonguet.**

Pour répondre à l'invitation de notre collègue Küss, j'apporte un document



Fig. 1. — Métastases condensantes, ostéoplastiques sur ischion, le trochanter et la ceinture pelvienne.

anatomo-clinique concernant des métastases condensantes osseuses d'un cancer de la prostate.



Fig. 2. — Biopsie du trochanter, ostéose condensante.




Fig. 3. — Au fort grossissement foyer d'épithélioma cylindrique atypique dans un espace haversien.

Il s'agit d'un malade de cinquante-huit ans soigné depuis 1945, date à laquelle le diagnostic de cancer de la prostate a été fait, par le traitement hormonal. Son état général n'est pas mauvais, et la miction continue de se faire spontanément.

Une biopsie a été faite sur la métastase trochantérienne. Elle démontre l'existence d'éléments épithéliomateux dans les cavités haversiennes au milieu de l'ostéose éburnante.

A propos de la castration dans le traitement des cancers du sein,

par M. **P. Moulonguet.**

Je verse au débat deux faits.

Touchant la castration prophylactique systématique après amputation du sein, une petite statistique du centre anticancéreux de l'hôpital Tenon (radiothérapeute : le Dr Mallet). Sur 26 cas, dont certains trop récents pour qu'on puisse encore fonder de sérieux espoirs sur leur guérison, 8 métastases sont déjà apparues : 6 pleuro-pulmonaires, 2 osseuses.

La prévention des métastases osseuses ayant spécialement retenu l'attention de mon ami Sicard, je résume ces deux dernières observations.

Mme V..., quarante-six ans, amputation du sein, mars 1945 ; castrée chirurgicalement septembre 1945 ; métastases multiples du bassin avril 1947.

Mme P..., quarante-six ans, amputation sein, mars 1945 ; castrée par téléræntgenthérapie (mai-novembre 1945) ; métastase pelvienne, mars 1947.

Touchant la castration chirurgicale dans les cancers du sein inopérables, il faut se rappeler que la méthode est ancienne, puisqu'elle date de cinquante ans. Au début du siècle, plusieurs auteurs anglais, Beatson, Stanley Boyd, Hermann, Watson Cheynes en ont publié des cas avec de bons résultats ; chez nous, Reynes et notre collègue Guinard, en Allemagne, Michels et Cahen l'ont pratiquée. Ce dernier auteur, dans un bon article du *Deutsche Zeitschift für Chirurgie*, 1909, tome 99, p. 415, donne un exposé de la question à l'époque et au moment où la physiologie génitale était bien loin de nos connaissances actuelles. Il conclut de son expérience que si la castration donne de bons résultats chez les jeunes femmes ; il n'y a eu que des échecs chez les femmes âgées.

RAPPORTS

Corps étranger intra-articulaire d'origine traumatique,

par MM. **I. Georgescu** et **C. Blaja.**

Rapport de M. Moulonguet.

Fiche d'observation clinique. — Mlle Valéria Sabău, de vingt ans, a un accident d'automobile le 1er janvier 1946. Elle tombe le genou droit en flexion et abduction, tout le poids de son corps s'appuyant sur le genou. Elle ressent une douleur intense, mais il semble que tout rentre dans l'ordre, la patiente pouvant marcher et gardant la liberté des mouvements. Néanmoins, quelques jours après, le genou se tuméfie et l'articulation reste bloquée en demi-flexion. Le blocage cède petit à petit, la malade pouvant reprendre ses occupations, mais le genou reste douloureux. Le 16 juin 1946, elle se fait hospitaliser, ayant le genou bloqué en demi-flexion et douloureux à tout essai de redressement. L'articulation est tuméfiée, la musculature quadricipitale atrophiée. Après deux jours de repos le genou se redresse et l'on constate la présence du choc rotulien. Le mouvement de flexion est limité à une amplitude

de 30-45°. Au delà de cette limite, les mouvements deviennent douloureux. La marche n'est possible qu'avec l'appui d'un bâton.

La radiographie montre un genou qui présente une perte de substance sur le bord latéral du condyle externe. Vis-à-vis de cette perte de substance, on distingue dans l'angle formé par le condyle externe et le tibia, un petit fragment osseux.

Opération le 18 juin 1946 (Georgescu, Blaja) : Incision recourbée sur la face latérale du genou droit, mise à nu et incision de la capsule articulaire ; on constate la rupture longitudinale du ménisque externe que l'on résèque. Un liquide séreux s'écoule en abondance de l'articulation, la synoviale est épaissie et présente çà et là des fronçures. Dans la partie postéro-externe de l'articulation, se trouve un corps étranger cartilagineux de la grosseur d'un haricot, lisse et jaunâtre d'un côté, poreux de l'autre. Sur le condyle externe, on constate



une perte de substance profonde de 1/2 centimètre et avec un diamètre de 1 cent. 05. Le fond de cette excavation est recouvert d'un tissu conjonctif blanc rosé. Le cartilage diarthrodial du condyle externe est décollé de l'os, laissant entre eux un espace dans lequel peut pénétrer la lame du bistouri. On n'essaya pas de détacher cette portion du cartilage. On refait la capsule et le ligament latéral externe : suture de la peau au fil de lin, plâtre en extension.

L'immobilisation dure quatre semaines. Après quoi la malade commence à faire de légers mouvements et à suivre un traitement par massages, électrisations et ondes courtes. Elle marche le quarante-cinquième jour à partir de l'opération, tout d'abord à l'aide d'un bâton, puis sans cela.

Examen anatomo-pathologique du corps étranger articulaire : Institut Babes, Bucarest. Sur des coupes, on observe la dissociation du cartilage à chondroplastes inégaux et inégalement distribués, certains avec métaplasie fibreuse à disposition en série et stratification préosseuse, d'autres avec altération fibrinoïde de la substance fondamentale qui entoure la capsule. Diagnostic anatomo-pathologique : altération trophique.

Réexaminée en février 1947, la malade n'accuse localement plus de douleurs ; marche normale.

La radiographie prise le 24 février montre qu'au niveau de la perte de substance, le contour osseux est devenu lisse, le cartilage du condyle externe semble s'être ressoudé.
Revue en avril 1947, tous les troubles ont disparu.

Tenant compte de la modalité d'apparition de ce corps étranger articulaire, nous pouvons l'encadrer parmi les possibilités suivantes :

I. Il s'agit d'une ostéochondrite dissécante traumatique, telle qu'elle a été décrite par Barth, et en dépit de ce que le siège n'en est pas typique, pour celle-ci.

II. En égard aux altérations trophiques révélées par l'examen anatomo-pathologique, le cas se place parmi ceux qui — suivant la conception primitive d'Axhausen — sont dus à des altérations trophiques d'origine traumatique et précisément à ce que le traumatisme produit une solution de continuité intra-tissulaire qui détermine à son tour une altération trophique du cartilage, et enfin le détachement du corps étranger intra-articulaire.

III. Abandonnant complètement l'idée d'une ostéochondrite dissécante, on considère ce corps étranger articulaire comme purement traumatique.

Notre avis est que le traumatisme produit une lésion anatomique qui donne lieu à une altération trophique. A cette dernière, s'ajoutent ensuite les micro-traumatismes dus au mouvement et à la marche et qui favorisent le détachement du fragment : évolution en deux temps. C'est justement pour celle-ci que plaide le résultat de l'examen anatomo-pathologique, et le fait qu'à l'opération, nous avons trouvé sur le condyle externe une portion de cartilage détachée de l'os.

Je vous propose de remercier MM. Georgescu et Blaja de leur intéressant envoi.

L'évolution des abcès amibiens du foie et la douleur préperforative,

par M. **R. Bourgeon** (d'Alger).

Rapport de M. P. Moulonguet.

Un certain nombre de travaux américains pourraient inciter à penser que l'évolution des abcès amibiens du foie est facilement « dirigée » par l'émétine.

Nous avons observé, à plusieurs années de distance, deux cas d'hépatites amibiennes suppurées accompagnées d'un syndrome de rupture intrapéritonéale. Elles mettent l'accent sur le caractère imprévisible et dramatique de l'évolution.

A leur propos, nous posons à nouveau la question de la pathogénie de la douleur perforative, qu'ont évoquée, jadis, Huard et Meyer May et, plus récemment, Basset.

Observation I. — Fer... (Mohamed), âgé de trente-cinq ans, est hospitalisé pour petite contusion du cuir chevelu. A vrai dire, il est arrivé depuis peu à Alger et se plaint surtout d'une lassitude générale, de toux, et lors de son hospitalisation c'est son thorax qui retient l'attention. Il y existe un épanchement pleural de teinte louche, renfermant des polynucléaires sans germes. Le lendemain de son entrée, brusquement, le matin, alors qu'il était au repos, une douleur brutale de l'hypocondre droit survient ; elle a les caractères d'une colique hépatique et cède à une injection de morphine. Trois heures plus tard, elle reparaît beaucoup plus vive, se généralise bientôt à l'abdomen, sans s'accompagner de vomissements.

C'est à ce moment que nous examinons le malade. L'état général est bon, la température à 38°5, le pouls à 100. Le ventre ne respire pas, il est douloureux dans son ensemble. Il y a contracture de l'hypochondre droit, défense sur le reste de l'abdomen. Le Douglas est douloureux ; la base thoracique droite est submate. A l'écran, le cul-de-sac costo-diaphragmatique est obscur, la coupole droite immobile.

On ne retrouve à l'interrogatoire aucun antécédent dysentérique caractérisé, mais le malade a séjourné en Syrie, puis a participé à la campagne de France en 1940 et a eu des troubles digestifs vagues à cette époque.

La coexistence d'un épanchement pleural droit et d'un syndrome abdominal aigu nous fait penser à la rupture d'un abcès du foie.

Sous anesthésie locale, incision partant du rebord chondral sur le 10e espace en direction de l'ombilic, pour pouvoir éventuellement remonter sur le dôme hépatique.

Dès le péritoine ouvert, on constate l'existence de caillots dans le ventre et d'un volumineux hématome sous-capsulaire de la face antéro-supérieure du foie.

L'abdomen contient 3/4 de litre à 1 litre de sang et de caillots ; ceux-ci sont évacués, un barrage de champs permet d'examiner en détail la lésion hépatique. Il n'y a pas de saignement, et on ne retrouve pas la fissure de la capsule, par laquelle l'hémorragie s'est faite dans le ventre. L'hématome ouvert, on est conduit sur une surface hépatique congestive, mais c'est en profondeur qu'on découvre une substance gélatineuse, nécrotique, mêlée par endroits de pus franc. La poche réalisée à ce moment est de taille d'une tête de fœtus ; elle n'occupe qu'une partie du lobe droit et remonte vers la coupole diaphragmatique, sans qu'il y ait de perforation. La cavité de l'abcès est drainée, on laisse deux mèches de protection sous le foie ; et la paroi est refermée en grande partie.

Le traitement émétinien est commencé sur la table d'opération : 4 centigrammes, dose qui est répétée dans la soirée. Dans les neuf jours qui suivent l'opération, 78 centigrammes sont administrés ; on complète par une cure de stovarsol.

La guérison et la cicatrisation de la plaie sont obtenues en un mois.

Le fonctionnement hépatique évalué par l'épreuve de la galactosurie est ultérieurement normal.

L'examen bactériologique de la substance extraite du foie a révélé l'existence des éléments du sang avec polynucléose marquée et l'absence de germe, à l'examen direct, comme après culture sur les milieux usuels (Mme Aubaniac).

Obs. II. — Kam... (Kaci), trente-neuf ans, a vécu longtemps en France, mais s'est fixé en Algérie depuis quatre ans.

Malade depuis six mois, les symptômes ont attiré l'attention sur son foie sans aucune sanction thérapeutique efficace. Actuellement hospitalisé depuis une douzaine de jours dans le service de M. le professeur Lebon, et le diagnostic d'hépatite amibienne porté, le traitement émétinien a été institué ; malgré lui, les douleurs persistent, un épanchement pleural droit se manifeste et l'état général ne s'améliore pas. La dose de 60 centigrammes est déjà atteinte, quand le 25 novembre 1946, une douleur violente survient, à type de colique hépatique, accompagnée de sueurs, de dyspnée. Un traitement symptomatique n'améliore pas la situation. Quelques heures plus tard, le 26 au matin, l'état est vraiment dramatique : le malade est assis dans son lit, le facies pâle, les lèvres et les ongles cyanotiques, les extrémités froides, le pouls filiforme ; le collapsus est extrême, la température est à 38°. Les douleurs se sont atténuées, mais l'abdomen ne respire pas, il est moyennement distendu, douloureux dans son ensemble, avec maximum dans l'hypochondre droit. La paroi se défend, mais il n'y a pas de contracture franche ; on délimite un foie qui descend jusqu'à la crête iliaque.

Le diagnostic de péritonite généralisée au stade de collapsus s'impose à l'esprit et les signes négatifs, absence de température élevée, absence de contracture, sont interprétés comme des signes d'asthénie.

Amené sur la table d'opération, le malade est allongé : il ne peut supporter cette position et on doit le maintenir demi-assis. Cette position identique à celle qu'il adoptait déjà dans son lit ne devait être interprétée que plus tard.

Sous anesthésie locale, laparotomie oblique de l'hypochondre droit. A l'ouverture du péritoine s'écoule un liquide clair d'un demi-litre environ. Le foie, très volumineux, est ponctionné, puis un abcès de 2 litres évacué. Cet abcès qui est relativement loin de la corticalité occupe tout le dôme du foie et se prolonge vers la gauche à tel point qu'au bout du clamp on sent battre le cœur à travers le diaphragme ; on ne constate pas de perforation diaphragmatique. L'abcès est drainé, une petite mèche de protection barrant la grande cavité.

Sur la table d'opération même, 2 litres de liquide pleural sont évacués à la seringue.

Le pus de l'abcès était de couleur chocolat, sans odeur, l'examen ne devait y révéler aucun germe, même après culture. Le liquide pleural avait des caractères identiques, mais était nettement plus fluide. Quant au liquide péritonéal, il était aseptique, de caractère exsudatif.

Dans les suites opératoires, on continue l'émétine jusqu'à concurrence de 0 gr. 94. L'évolution est relativement simple en ce qui concerne l'abcès qui se tarit rapidement. Par contre, la dyspnée, la cyanose, ne s'améliorent pas vite et l'épanchement pleural, malgré une pleurotomie à minima, se cloisonne, persiste durant deux mois environ. On ne constate jamais de frottement péricardique.

Nous n'avons, dans aucune observation, mis directement en évidence l'étiologie amibienne ; elle nous paraît cependant indiscutable, dans notre pays, en présence de ces abcès amicrobiens.

Ces deux observations montrent bien le caractère explosif, par poussées, de certaines hépatites amibiennes.

Dans le premier cas, une hépatite nécrotique voisine de la corticalité réalise brusquement une hémorragie sous-capsulaire, avec syndrome abdominal en deux temps.

Le deuxième cas illustre une évolution plus dramatique encore, au cours d'une hépatite suppurée et pendant un traitement par l'émétine.

Le mécanisme de la douleur nous semble jalonné dans les deux observations par la constatation simultanée d'un épanchement abdominal sanglant ou séreux, et d'une réaction pleurale à caractères inflammatoires.

Huard et Meyer-May ont, depuis longtemps déjà (*Journal de Chirurgie*, 1936), montré la valeur diagnostique de l'immobilisation de la coupole diaphragmatique droite au cours des hépatites amibiennes. Dans leur première observation de *La Presse Médicale* de 1936, ils décrivent l'association d'un épanchement pleural au cours d'un syndrome aigu de l'abdomen sans y insister davantage.

La plupart des autres observations très succintes ne font que signaler « l'ascite » discrète.

La douleur abdominale apparait ainsi toujours liée à celle de l'épanchement de l'abdomen. On pourrait invoquer dans son déterminisme une perturbation vaso-motrice splanchnique, comme on l'a fait dans les algies abdominales du paludisme.

A vrai dire nos observations sont plutôt en faveur d'une étiologie inflammatoire : l'épanchement pleural, le premier apparu, était nettement purulent ; le liquide abdominal, séreux ou sanglant était de caractère exsudatif. Lorsqu'il a été sanglant, il s'est associé du reste à un hématome sous-capsulaire indiquant bien l'origine directe, hépatique, des phénomènes.

Comme, cependant, toute congestion inflammatoire du foie n'occasionne pas de syndrome douloureux abdominal, nous croyons que la topographie juxtadiaphragmatique des abcès doit jouer un rôle important. Ces abcès très corticaux du foie doivent irriter directement le diaphragme et sa séreuse, plus que par simple lymphangite comme l'on avancé Huard et Meyer-May.

Nous envisageons dès lors la douleur préperforative comme la conséquence d'une poussée inflammatoire directe sur le diaphragme d'un abcès ayant déjà, par inflammation à distance, provoqué une réaction pleurale. L'existence d'un syndrome des deux séreuses aurait ainsi une valeur diagnostique et pronostique intéressante.

La deuxième de nos observations prête à une discussion particulière : l'interprétation d'un syndrome de collapsus brutal consécutif à la douleur abdominale. L'abcès, très volumineux avait ici une topographie très particulière, à la limite du lobe gauche, profond, sous-diaphragmatique, et surtout sous-péricardique. Nous n'avons pu objectiver d'épanchement préricardique, la pleurésie droite devenue chronique a gêné les investigations radiologiques précises et nous a semblé rendre caduc un examen électrocardiographique.

Cliniquement cependant le blocage cardiaque était manifeste : le collapsus vasculaire périphérique, la cyanose importante, la gêne éprouvée lors de la position horizontale sont absolument ceux que l'on observe dans les épanchements aigus du péricarde.

Les réactions péricardiques sans perforation de la collection intra-hépatique ont été étudiées dans leur ensemble par Huard et Coleno dans un article du *Sud Médical et Chirurgical* de 1938 ; leur existence, quoique rare, est plus fréquente au cours des abcès du lobe gauche.

Dans notre observation la compression directe de la base du cœur est à envisager. Mais l'apparition brutale du collapsus, la persistance de la cyanose et de

la dyspnée après évacuation de l'abcès et de la pleurésie font penser à un autre mécanisme. En même temps que se réalisait l'épanchement abdominal, il est vraisemblable qu'est apparue une réaction liquidienne péricardique ; se surajoutant à la pleurésie inflammatoire elle aurait réalisé ainsi un syndrome exsudatif des trois séreuses.

L'évolution par poussées, le retentissement sur les séreuses voisines nous semblent des caractères assez particuliers des hépatites amibiennes profondes. L'envahissement direct du diaphragme nous paraît expliquer la douleur abdominale sans qu'il y ait perforation, mais il s'agit vraisemblablement d'une étape vraiment pré-perforative. Nous croyons qu'il y a lieu d'être circonspect dans l'interprétation du traitement curateur des prétendues perforations d'abcès en péritoine libre par la ponction.



Ce travail me paraît intéressant parce qu'il touche à plusieurs points de l'importante question de l'amibiase hépatique.

Tout d'abord, en clinique, la valeur de la réaction pleurale, pour la reconnaissance de la lésion du foie. J'ai pu récemment poser le diagnostic d'abcès du foie chez un homme qu'on me demandait d'examiner pour un « cancer colique fébrile ». Un syndrome diarrhéique avait attiré l'attention sur l'intestin et de nombreuses radios avaient été faites, sur lesquelles on avait fini par trouver, naturellement, quelques images suspectes. Je n'étais pas convaincu parce que je ne sentais pas la grosse tumeur colique obligatoire dans les cancers avec fièvre, et comme il m'était dit, incidemment que le malade souffrait d'un point de côté à droite, de « névralgies intercostales », j'examinai le thorax et trouvai un épanchement pleural. J'ordonnai un traitement émétinien. Quelques jours après une ponction était faite : il y avait du pus chocolat dans la plèvre. Le traitement fut poursuivi et intensifié, et le malade est maintenant guéri de son amibiase, sans aucune opération.

M. Bourgeon insiste particulièrement sur les signes qui doivent faire craindre la perforation de l'abcès hépatique. Il pense que ces signes sont rencontrés spécialement lorsque l'abcès siège sur la face convexe et irrite le diaphragme. De fait, dans ses deux cas, il a pu intervenir avant l'irruption du pus en péritoine libre : les signes péritonéaux avaient précédé la rupture. Il n'en était pas ainsi dans les observations de Desmarest (*Acad. de Chir.* 1940, 690) et de Nédelec (*Acad. de Chir.*, 1941, 240) où le pus s'était déjà répandu dans le péritoine.

Le rôle de l'irritation de voisinage du péricarde dans le syndrome abdominal est également étudié.

Enfin, le fait que, dans la seconde observation, c'est au cours d'un traitement émétinien que les accidents dramatiques sont survenus, est à retenir spécialement.

Je crois donc que nous pouvons remercier M. Bourgeon de son beau travail et l'insérer dans nos bulletins.

Etranglement de l'intestin à travers le ligament large,

par MM. **Sarbu** et **Pandele** (de Bucarest) et par M. **L. Leger**

Rapport de M. André Sicard.

Voici deux nouvelles observations d'étranglement de l'intestin à travers une brèche du ligament large :

Observation I (Sarbu et Pandele). — Quarante-huit ans, 3 enfants. Syndrome occlusif depuis trente-deux heures. Une ponction vaginale ramène du liquide sanguinolent. On intervient avec un diagnostic probable de kyste tordu de l'ovaire.

Laparotomie médiane sous-ombilicale. On trouve dans la cavité péritonéale un liquide sanguinolent noirâtre et fétide. On tombe sur une anse du grêle très dilatée, violacée et avec de nombreuses plaques de nécrose. Le mésentère est œdématié et présente des infiltrations hémorragiques. En suivant cette anse intestinale, on arrive à un anneau d'étranglement au niveau du mésosalpinx gauche. L'anse intestinale herniée par cet anneau a une longueur d'environ 1 mètre. Elle est engagée d'arrière en avant. L'anneau d'étranglement est très serré et se trouve entre la trompe et le ligament utéro-ovarien. L'utérus, la trompe droite, les deux ovaires et les ligaments ronds sont normaux. On libère l'anse étranglée en sectionnant la trompe gauche et on fait la résection de l'anse herniée (1 m. 10). On termine l'opération par une entéro-anastomose latéro-latérale.

La malade a succombé vingt-quatre heures après l'intervention à la suite d'un collapsus toxique, quoique le transit intestinal eût été rétabli.

Obs. II (L. Léger). — Cinquante-trois ans. Syndrome occlusif datant de huit jours, avec des alternatives d'amélioration et d'aggravation.

Une radiographie de l'abdomen sans préparation, pratiquée lors du début des accidents, a révélé l'existence de deux petits niveaux liquides au devant de l'aileron sacré droit. Le lavement baryté ne montre aucun obstacle sur le côlon.

Il est apparu plusieurs crises abdominales extrêmement violentes, s'accompagnant de vomissements.

La malade a été hospitalisée dans un service chirurgical d'où elle est sortie au bout de trois jours, avec une purge, qui a provoqué une recrudescence des douleurs.

Au septième jour, une injection de prostigmine a déclenché une crise douloureuse extrêmement intense, suivie d'une évacuation alvine abondante, qui a soulagé la malade.

Lorsque nous voyons la patiente pour la première fois, l'abdomen est très légèrement ballonné ; nous sommes frappés par l'existence d'une cicatrice médiane sous-ombilicale, qui répond à une hystéropexie qui fut pratiquée vingt-deux ans auparavant et dont nous avons pu avoir rétrospectivement le compte rendu : appendicectomie et ligamentopexie à la Doleris. Ligaments ronds fixés l'un à l'autre et à la paroi au fil de soie.

Il existe au palper une très légère sensibilité iliaque droite. Toucher vaginal et toucher rectal sans particularités. L'auscultation de l'abdomen fait entendre une série de bruits aériques qui frappent chez cette malade à jeun depuis plusieurs heures. On intervient avec le diagnostic d'occlusion du grêle.

Le jéjunum est dilaté jusqu'en une zone latéro-utérine droite, où l'intestin disparaît brusquement. On a l'impression qu'il s'agit d'une bride. En fait, on arrive à dérouler l'intestin et l'on s'aperçoit qu'environ un tiers de l'intestin grêle s'est engagé au travers d'une brèche du ligament large droit, située dans l'épaisseur de celui-ci. L'intestin ne présente pas de zone de sphacèle. Seule la région où l'intestin était étranglé présente un anneau de striction qui n'est pas inquiétant.

La ligamentopexie semble avoir tenu du côté gauche et la corne utérine gauche est en effet attirée vers la paroi. Du côté droit, au contraire, la ligamentopexie n'a pas tenu et le ligament rond occupe une situation normale ; il est même possible que cette latéro-torsion utérine ait contribué dans une certaine mesure à étaler le ligament large droit et à faciliter la pénétration au travers de la brèche péritonéale de l'intestin grêle.

Castration droite avec ablation du ligament large de ce côté. Fermeture sans drainage. Guérison.

Histologiquement, l'orifice est bordé sur une partie de sa périphérie par une hyperplasie musculaire dont les faisceaux multiples entourent des vaisseaux. On trouve dans une petite zone un aspect angiomateux. Cet aspect est en faveur de la nature congénitale de la brèche du ligament large (P. Gauthier-Villars).

Les commentaires seront brefs. L'étude de ce type très rare d'étranglement interne a été faite par mon maître Mondor dans ses *Diagnostics urgents* et par mon ami Leger dans le *Journal de Chirurgie* (1941-1942, n° 3).

En ajoutant ces 2 observations aux 22 réunies par Leger et à celle de Papin rapportée par d'Allaines en 1944, on arrive à un total de 25 cas.

D'après M. Mondor, les deux causes les plus fréquentes seraient la brèche opératoire pratiquée au cours de l'hystéropexie suivant la technique de Baldy-Dartigues et la brèche congénitale, dont l'origine est obscure, mais dont l'existence a été bien contrôlée.

Soulignons que, dans l'observation de Leger, la première opération, pra-

tiquée vingt-deux ans auparavant, n'avait pas été une ligamentopexie à la façon de Baldy-Dartigues, mais bien la plus banale des ligamentopexies à la Doleris et que l'examen histologique fait par le professeur agrégé Gauthier-Villars, et qui paraît être le premier pratiqué, plaide en faveur de l'origine congénitale de la brèche du ligament large.

Dans l'observation de MM. Sarbu et Pandele, il n'y avait pas eu d'intervention antérieure. On peut incriminer, comme certains auteurs l'ont fait, l'origine mécanique, véritable déchirure de la portion mince et avasculaire du mésosalpinx sous l'influence des grossesses successives. De fait, la plupart des opérées sont des multipares. celle de MM. Sarbu et Pandele avait eu 3 grossesses.

La plupart des opérées sont âgées de plus de quarante ans, ce qui n'est pas en faveur de l'origine congénitale ou tout au moins laisse penser qu'un orifice étroit s'est élargi progressivement sous l'influence de grossesses répétées.

L'âge, la multiparité, sont certainement des causes favorisantes.

Quant à l'étranglement, il peut être très serré puisqu'après trente-deux heures la première malade présentait déjà un sphacèle qui nécessita une résection de plus d'un mètre de grêle.

Sur un cas de mort en hyperthermie après gastrectomie totale,

par M. **Dan Moucha** (de Roumanie).

Rapport de M. André Sicard.

Quels sont les chirurgiens qui n'ont pas été atterrés par une mort rapide et inexplicable survenue à la suite d'une opération effectuée dans les conditions les plus satisfaisantes et dont les suites immédiates paraissent garantir le succès ? C'est pour s'être trouvé devant un tel cas que M. Dan Moucha a pensé que l'observation de son malade pouvait être instructive.

Il s'agit d'un homme de trente-neuf ans, syphilitique récent et traité, à long passé gastrique, qui fut opéré pour la deuxième fois. En effet, malgré une intervention pratiquée il y a cinq ans sur l'estomac et dont on ignore la nature, la persistance des troubles digestifs, du mélæna et de l'amaigrissement obligèrent à réintervenir.

La préparation du malade fut minutieuse (sérum glucosé alcoolisé, strychnine, extrait hépatique, vaccinothérapie) et l'opération fut pratiquée sous anesthésie loco-régionale complétée par l'éther.

Un gros ulcère dégénéré de la petite courbure adhérait au foie et au pancréas et remontait vers la grosse tubérosité. Il fut enlevé par une gastrectomie totale qui fut réalisée dans de bonnes conditions avec œsophago-jéjunostomie en 2 plans et jéjuno-jéjunostomie complémentaire.

L'opération fut très bien supportée. Les sérums sulfamidés, la pénicilline furent régulièrement administrés et, pendant les trois premiers jours, les suites opératoires parurent favorables, avec une température entre 37° et 38° et un pouls aux environs de 100.

A noter, cependant, un écoulement de bile par le drain, dû sans doute aux petites effractions du foie au moment de la libération des adhérences.

Brusquement, au quatrième jour, l'état du malade devint grave. Température à 39°3. Pouls à 134. Respiration, 60. Tension artérielle à 11-8. Etat de choc. L'abdomen était légèrement météorisé, mais sans arrêt des gaz.

Cet état s'aggrava le lendemain, la température monta jusqu'à 39°8 et le malade mourut le cinquième jour.

Une analyse d'urine avant le décès avait montré la présence de glucose, d'albumine, d'oxalates, de pigments et de sels biliaires.

L'autopsie confirma la solidité des sutures qui étaient intactes et l'intégrité du pédicule hépatique. Par contre, le foie, de couleur ocre, présentait des lésions importantes de dégénérescence graisseuse.

C'est donc « par le foie » que ce malade est mort. Avant la guerre, alors qu'il était l'assistant de mon maître Cunéo à l'Hôtel-Dieu, M. Dan Moucha avait pré-

paré un travail sur le décès rapide avec hyperthermie après les opérations sur les voies biliaires. Les circonstances ont fait que ce travail n'a pas paru en France, mais en Roumanie (*Rev. St. Med.* n° 6 juin 1940, n° 473). Il montrait que, dans les interventions biliaires, la mort au cinquième jour, en dehors de toute infection, peut être due à une insuffisance hépatique suraiguë et s'accompagne alors toujours d'hyperthermie.

Pendant les premiers jours les suites opératoires paraissent excellentes et c'est brusquement, vers le troisième ou cinquième jour, que l'état s'aggrave en même temps que la température monte, atteint 39°, dépasse 40° et même 41° et la mort survient en vingt-quatre heures sans ictère. On met ces signes sur le compte d'une complication pulmonaire ou d'un lâchage des sutures et cependant l'autopsie montre l'intégrité de poumons et des sutures. Les seules lésions que l'on découvre sont au niveau du foie.

La « mort par le foie » a fait l'objet d'un article très documenté de Heyd en 1924.

Ce mécanisme de la mort n'est pas réservé à la seule chirurgie biliaire. Après toute intervention, une insuffisance aiguë du foie peut libérer des toxines qui se fixent sur les centres bulbaires.

Faut-il incriminer l'anesthésie ? Son action ne paraît pas devoir être retenue. Tous les modes d'anesthésie ont été employés, qu'il s'agisse d'anesthésie locale, rachidienne ou intraveineuse.

S'agit-il d'un défaut de vascularisation du foie ? Les lésions de l'artère hépatique n'ont jamais été notées au cours des autopsies.

Le pancréas ne joue-t-il pas après l'acte opératoire, par la mise en jeu des toxines, une influence sur un foie déficient, incapable de jouer un rôle protecteur (Haggard, Visconti) ?

N'y a-t-il pas plutôt une prédisposition, une atteinte discrète du parenchyme hépatique, un processus latent, une hérédo-syphilis que rien ne laissait soupçonner avant l'intervention ? Si parfois on rencontre une histoire clinique assez nette pour admettre que le foie n'était pas indemne, le plus souvent la lésion hépatique est méconnue avant l'intervention. M. Dan Moucha se demande si, chez son malade, la syphilis n'était pas responsable d'une hépatite préexistante.

Il ajoute que, en attendant des recherches nouvelles, on est pratiquement désarmé devant de tels accidents, malgré toutes les précautions pré- et post-opératoires parce qu'on ne peut pas exactement soupçonner le fléchissement brutal du foie.

Des observations analogues ne sont certainement pas rares, mais elles sont méconnues à défaut d'une autopsie bien faite. 2 malades sont morts dans mon service, l'un quatre jours après une gastrectomie totale, l'autre trois jours après une gastrectomie sub-totale, tous deux avec une température qui est montée à 40° et 41°. J'avais incriminé, devant un léger météorisme et un collapsus important, une désunion des sutures. Mais celles-ci étaient étanches, tandis que le foie présentait, macroscopiquement et microscopiquement, des lésions de dégénérescence graisseuse.

Et, quand Banzet, après la communication de Lefèvre, en mars 1947, nous parle de l'échec qu'il a eu après gastrectomie totale chez un malade qui est mort en quarante-huit heures avec une température à 42° et un ventre si parfait que l'on pouvait affirmer que le décès n'était pas dû à un lâchage des sutures, il est probable que l'examen du foie aurait fourni l'explication de ce décès brutal et inattendu.

Il y aurait donc intérêt à avoir des tests précis sur la valeur fonctionnelle du foie et à pouvoir lutter contre cette complication.

Je vous propose de féliciter M. Dan Moucha d'avoir publié un fait douloureux et de le remercier d'avoir attiré notre attention sur l'explication de certaines morts souvent mystérieuses.

M. **Raymond Bernard** : Des faits semblables à celui que nous rapporte M. Sicard sont difficiles à interpréter, mais on en rencontre. Aussi peut-il être utile que chacun relate ceux dont il a connaissance.

Je voudrais demander si dans le cas rapporté on avait fait des injections hypertoniques salées à dose massive et si l'autopsie du cerveau a été faite

En effet, j'ai observé une mort post-opératoire avec hyperthermie à 41°, chez un malade qui avait eu d'abord les meilleures suites et qui, le quatrième jour, fit brusquement un coma avec phénomènes épileptiformes des membres. C'était l'époque ou Robineau et Max Lévy recommandaient après les opérations importantes des injections massives de sérum hypertonique salé. Fort de leur autorité, j'injectai moi-même des doses importantes de sel et j'eux la certitude, confirmée depuis par d'autres accidents relatés dans la presse, que mon malade fit des accidents d'œdème cérébral. Je suis bien convaincu que les injections de sel après les opérations ont une importance considérable, mais je pense qu'il ne faut injecter les doses formidables de 30, 40 grammes et plus en vingt-quatre heures recommandées par Robineau et Max Lévy, que sous le contrôle du laboratoire.

M. **Sicard** : Raymond Bernard a raison de nous rappeler que l'œdème cérébral est une cause de mort par hyperthermie. MM. Quénu et Alajouanine en avaient rapporté un exemple saisissant en 1937. Je regrette que M. Dan Moucha n'ait pas complété l'autopsie par un examen du cerveau. Je ne l'ai pas fait non plus dans les deux cas que j'ai observés, parce que les lésions du foie paraissaient suffisantes pour expliquer la mort.

Mais il s'agit en réalité de cas tout différents.

Si l'hyperthermie de l'œdème cérébral est aujourd'hui, grâce à l'étude des traumatismes craniens, bien connue, il était intéressant de souligner celle de l'insuffisance hépatique suraiguë.

Maladie de Simmonds (Cachexie hypophysaire) traitée avec succès par la sympathectomie cervicale. (Réactivation hypophysaire),

par M. **A. Jung** (de Strasbourg).

Rapport de M. M. Leriche.

M. A. Jung nous a adressé l'observation suivante qui mérite d'être remarquée : elle est en effet le premier exemple d'une cachexie hypophysaire traitée par réactivation opératoire :

Mme M... (M.), quarante-huit ans, est adressée au début d'août 1946, en fort mauvais état avec une asthénie intense, de l'anorexie et un amaigrissement considérable. En outre, elle se plaint de vertiges, d'insomnies, de douleurs dans la région épigastrique, de constipation.

Le début clinique remonte à l'hiver 1944-1945. Il est marqué par trois signes essentiels : anorexie, amaigrissement, asthénie. A partir de mai 1946, des crises douloureuses épigastriques surviennent.

A notre examen du 3 août 1946, c'est l'énorme maigreur de la malade qui frappe d'emblée. Le pannicule adipeux a disparu. Les muscles des membres ont fondu. La face présente une atonie générale, des traits tirés, un aspect las, fatigué, exténué. On note un œdème marqué des jambes, mais les cuisses et les pieds sont indemmes. La peau est mince, sèche et se laisse largement soulever. Poils du pubis et des aisselles clairsemés. Pas de perte de cheveux.

Poids, 42 kilogrammes (avant la maladie, 56 kilogrammes). Taille, 1 m. 62.

Face et crâne : dès le début de la maladie, toutes les dents sont devenues branlantes ; la malade a dû se faire enlever 11 dents sur 12 qui lui restaient. Elle ne possède plus aujourd'hui qu'une seule molaire.

Acuité visuelle, fond d'œil, motilité des yeux normaux. Champ visuel difficile à préciser, paraît cependant normal.

Cou : petit nodule goitreux sur la ligne médiane.

Thorax : glandes mammaires normales, bruits du cœur un peu sourds, mais par ailleurs normaux. Pouls, 62. Tension artérielle, 95-65.

Abdomen normal. Reins cliniquement normaux. Urines normales.

Règles régulières, toutes les trois semaines.

La malade a eu, il y a quinze ans, une grossesse qui s'est terminée au quatrième mois par une fausse couche d'origine imprécise. La malade avait été hospitalisée cinq jours. Il n'y eut aucune autre complication.

Examen radiologique. — Crâne : la selle turcique est assez petite, mais encore dans les limites normales. Sa configuration est sensiblement normale. Les apophyses clinoïdes antérieures sont nettes, il n'y a que le *dorsum sellæ* qui est décalcifié et mal visible, surtout au niveau de sa base. Le sinus sphénoïdal est clair.

Bassin : bonne calcification des os du bassin et de la partie inférieure de la colonne lombaire. Pas de signe d'une lésion osseuse.

Le diagnostic, en présence de l'ensemble de ces signes, oriente vers une maladie de Simmonds.

Nous instituons le *traitement* classique à l'extrait du lobe antérieur de l'hypophyse. L'amélioration est instantanée et considérable. Par son action curative immédiate, le traitement à l'antéhypophyse se présente comme un véritable traitement d'épreuve, témoignant en faveur du diagnostic établi. La malade est d'autant plus frappée de cettte action immédiate, qu'aucun des multiples médicaments prescrits jusqu'alors n'avait eu le moindre effet.

La malade précise que dès la première injection, elle a eu plus d'appétit. A partir de la troisième elle s'est sentie moins fatiguée et l'œdème des jambes a commencé à disparaître. Du 3 août au 7 septembre, la malade a reçu 24 injections d'extrait hypophysaire. Elle se sent complètement transformée. Son appétit est excellent. Elle n'est plus fatiguée. Elle reprend du poids. Les selles sont normales. Elle dort bien et normalement. Les douleurs épigastriques ont disparu, mais, fait curieux, la malade ne supporte plus de légumes dans l'alimentation, alors qu'avant elle les aimait beaucoup.

Les pieds ne sont plus enflés. Enfin la peau se laisse beaucoup moins facilement décoller et plisser.

Le 20 septembre 1946, entre temps, la malade avait cessé de se faire faire les piqûres pendant huit jours. Très rapidement, l'anorexie, les vertiges, la constipation et les douleurs épigastriques ont reparu, de même que la fatigue !

La malade continue donc de se faire faire chaque jour ou au plus tard chaque deux jours, une piqûre d'Antélobine Byla. Dès qu'elle attend davantage, elle se sent sans appétit et mal à l'aise.

Au lieu de continuer le traitement par des injections d'extraits et ayant constaté que la malade ne supporte absolument pas la suppression du traitement par l'Antélobine, Jung a pensé tenter un essai de réactivation de l'hypophyse, en enlevant les deux ganglions sympathiques cervicaux moyens, suivant une méthode générale que j'ai indiquée en 1937 en posant le problème du traitement chirurgical des syndromes d'insuffisance endocrinienne. Passant des idées générales aux cas particuliers, j'avais examiné le moyen de réactiver les différentes glandes en donnant des exemples personnels.

Pour l'hypothyse, le ganglion cervical supérieur agit sur la vaso-motricité de la totalité de la glande, et exerce une influence sur l'ensemble de ses fonctions hormonales. Roussy et Mosinger ont observé chez le chien qui a subi l'extirpation du ganglion cervical supérieur une congestion hypophysaire généralisée et une hypersécrétion de la colloïde. Chez l'homme, Jung a noté, après certaines interventions sur le sympathique cervical moyen, une augmentation des tests anté-hypophysaires d'Aron, précisément dans les cas où, avant l'opération, le test témoignait d'une insuffisance préhypophysaire.

Cela fait penser que, dans cette action sur l'hypophyse, la section des fibres préganglionnaire est suffisante, et que l'on peut obtenir, par la section de la chaîne et l'ablation du ganglion moyen, un effet de même qualité que par l'intervention sur le cou ou les ganglions supérieurs. Ceci établi, la préférence allait à l'opération cervicale moyenne parce qu'elle permettait, d'une part, de vérifier

le nodule que portait la malade dans la région thyroïdienne médiane et, d'autre part, d'intervenir par la même incision sur les chaînes sympathiques des deux côtés à la fois.

Opération le 2 octobre 1946. (Jung, Glassner). Anesthésie locale. Mise en évidence du corps thyroïde qui comporte à la partie moyenne un nodule goitreux du volume d'une noisette. Les lobes paraissent normaux. Notamment de chaque côté de la partie horizontale de l'artère thyroïdienne inférieure. Elle condnit sur la chaîne sympathique. De chaque côté, ablation d'un court segment de la chaîne avec le ganglion moyen (1). L'opération est terminée par l'ablation du nodule goitreux sur le lobe thyroïdien moyen et d'un petit élément graisseux prolongeant le lobe thyroïdien droit en bas vers le médiastin, que l'on prend pour un tissu thymique (l'examen histologique a montré qu'il s'agissait d'une parathyroïde).

Examen histologique (Hoerner). — Ganglions sympathiques : nombreuses figures de neuronophagie, mais pas de lésion appréciable, pas d'infiltration inflammatoire.

Thyroïde : adénome thyroïdien parvi-vésiculaire avec troubles circulatoires et calcification de la capsule fibreuse. La capsule fibreuse est irrégulièrement dense et présente de petits îlots d'infiltration lymphocytaire, soit périvasculaire, soit au contact de petites plages de tissu thyroïdien inclus dans la capsule. Celle-ci est, en outre, calcifiée en plusieurs endroits sans réaction cytologique au contact des plages de sels de calcium. L'adénome est constitué par des vésicules en général petites ou même très petites, soit vides, soit garnies de colloïde généralement dense et qui contient du pigment noir, probablement hématéique de-ci de-là. Ces petites vésicules forment le fond de la tumeur, leur épithélium est généralement cubique, rarement aplati. Sur ce fond, sont irrégulièrement parsemées, des vésicules plus volumineuses, tantôt rondes, tantôt oblongues ou à contours festonnés, à colloïde dense ou dilué avec des taches de résorption en bordure. L'épithélium est cubique, parfois aplati.

Le tissu interstitiel est irrégulièrement œdémateux (troubles circulatoires) et, en certains endroits, les vésicules sont très écartées les unes des autres par cet œdème qui confère au tissu interstitiel un aspect homogène avec hyalinisation partielle. Ce même aspect se retrouve dans la paroi et autour de quelques vaisseaux. Infiltration inflammatoire lymphocytaire modérée et irrégulière.

Thymus : il n'y a pas de thymus dans le prélèvement, mais un fragment de tissu fibreux contenant une petite glande parathyroïde composée uniquement de cellules sombres.

Suites opératoires : Les piqûres d'antélobine ont été arrêtées la veille de l'opération et n'ont à aucun moment été reprises depuis lors. La malade se lève dès le troisième jour et quitte la clinique huit jours après l'opération.

Le 17 octobre 1946, la malade nous rend compte qu'elle n'a plus eu de vertiges et qu'elle ne souffre d'aucune fatigue. Son appétit est très bon. Les douleurs épigastriques sont moindres qu'avant le traitement.

Le 22 octobre 1946, les vertiges n'ont pas reparu ; les douleurs épigastriques et l'œdème des jambes ont complètement disparu. Il n'y a plus de fatigue, notamment dans les jambes. Marche sans lassitude.

Par contre, la malade se plaint de quelques battements de cœur. La tension artérielle est de 115-70, donc plus haute qu'avant l'opération. Bruits du cœur normaux.

7 novembre 1946, l'appétit est excellent mais irrégulier ; la malade mange de tout. Elle est heureuse de n'avoir plus aucune douleur et de ne plus avoir d'œdème des jambes.

26 novembre 1946, la malade se plaint de voir quelquefois un peu trouble. L'ophtalmologiste constate une légère hypermétropie (+ 2 de chaque côté). Mais, par ailleurs, aucune lésion. En outre la malade a une sensation de nez bouché. On prescrit de la pommade de Stovédrine.

Le 2 décembre 1946, la malade est très satisfaite. Elle n'a plus de douleurs. Elle travaille normalement. Elle dit d'ailleurs travailler mieux à la lumière électrique qu'à la lumière du jour. Elle a encore augmenté de poids, elle pèse actuellement 54 kilogrammes.

Le 18 janvier 1947, la malade se sent guérie. Ce n'est que la congestion nasale qui la gêne. Stovédrine et Kephedryl restent sans effets. Nous prescrivons de la Sanédrine, ce qui soulage la malade.

Le 8 mars 1947, la malade respire normalement par le nez. Son appétit est irrégulier. Certains jours, elle mange d'énormes quantités d'aliments les plus variés. Son poids reste à 53 kilogrammes. Elle se plaint de quelques battements de cœur, mais les bruits du cœur

(1) A propos de la technique de l'ablation du ganglion sympathique cervical moyen Leriche (R.) et Jung (A.). *Annales d'Endocrinologie*, 1939-1940, 1, n° 5, 465.

sont normaux. Tension 125-80. Par moments, légère constipation, ce qui l'oblige à reprendre quelques laxatifs. Nous lui faisons une infiltration splanchnique gauche.

Le 11 mars 1947, depuis la dernière infiltration splanchnique, la malade a eu une selle spontanée tous les jours. Elle mange avec appétit. Pas de modifications des règles.

Jusqu'au 23 mars 1947, on fait encore 3 infiltrations splanchniques. La malade est en excellent état et se sent absolument guérie.

Le 15 avril 1947, contrôle radiologique de la selle turcique. Il n'y a pas de changement notable. Le *dorsum sellae* est toujours décalcifié, mais il n'y a pas de signe de destruction osseuse. Le sinus sphénoïdal est très développé et clair. Les sinus sphéno-pariétaux sont bien marqués des deux côtés. Il n'y a pas de signes d'hypertension intracranienne.

Examen ophtalmologique : Rien de spécial au point de vue acuité visuelle, fond d'yeux, motilité ; le champ visuel reste un peu douteux.

Le 18 mai 1948, la guérison se maintient donc depuis plus de dix-huit mois.

En somme, dans un cas typique de maladie de Simmonds la sympathectomie cervicale moyenne bilatérale, en vue de réactiver l'hypophyse, a eu un effet de même qualité que l'extrait hypophysaire antérieur. La malade se sent guérie, et les signes objectifs se sont amendés. Le résultat se maintient depuis dix-huit mois, et les injections d'antélobine, dont la malade ne pouvait se passer avant l'opération, ont pu être abandonnées.

Evidemment l'effet de l'opération, son analogie avec ce que donnait l'administration d'antélobine, la disparition de l'anorexie et de l'asthénie, la reprise considérable de poids, l'augmentation de la tension artérielle, l'amélioration des signes secondaires, en un mot l'amélioration simultanée de *tous* les symptômes de la cachexie hypophysaire, permettent de conclure à la possibilité de réactiver l'hypophyse par la sympathectomie cervicale moyenne.

Dans le passé, j'ai fait deux fois une greffe d'hypophyse de veau pour lutter contre l'hypofonction du lobe antérieur de l'hypophyse dont la maladie de Simmonds est une des formes les plus graves. Dans les deux cas, il y a eu transformation surprenante de tous les symptômes et l'amélioration a duré environ dix-huit mois à deux ans. Au bout de ce temps, la maladie a repris son évolution, et comme l'on n'a pas commencé la greffe à cause de la fièvre, comme l'on n'a pas songé à injecter de l'extrait de lobe antérieur, les malades ont finalement succombé.

La réactivation par sympathectomie est certainement préférable à la greffe et si le résultat obtenu se maintient définitivement dans l'observation de Jung, on sera peut-être en possession d'une méthode capable d'éviter aux malades la servitude des injections ou des inclusions hormonales.

Double kyste hydatique du foie chez une enfant de quatre ans qui avait déjà évacué par vomique deux kystes pulmonaires. (Réduction sans drainage.)

par M. **Talbot**, Professeur au Val-de-Grâce.

Rapport de M. F. Poilleux.

M. Talbot nous a envoyé une observation fort intéressante d'un double kyste hydatique du foie chez une enfant de quatre ans et je ne puis mieux faire que de vous lire la totalité de son travail :

Observation. — T... (Jacqueline), quatre ans et demi. C'est en Tunisie, en janvier 1945, donc à l'âge de deux, que se situe le premier début clinique de l'affection, qui se marqua par un état de dénutrition accentué avec fièvre hectique survenant par crises de vingt jours environ, avec intervalles d'égale durée. La radiographie met alors en évidence, en juin 1945, deux masses ovoïdes occupant, l'une, la partie moyenne du poumon gauche, l'autre la base droite, nettement séparée de la coupole diaphragmatique.

L'état général remonta et, un an après, en juin 1946, la radiographie notait la diminution de densité de l'image anormale du poumon gauche.

Mais les phénomènes aigus reprirent à partir de septembre 1946, avec toux émétisante, puis vomique en octobre qui évacue une membrane caractéristique, sans que le laboratoire ait décelé, toutefois, de crochets ou de têtes d'échinocoques.

Une deuxième vomique survint en novembre 1946, qui montra des débris de rostres. La réaction de Casoni fut ensuite négative, mais l'éosinophilie atteignait le chiffre de 8 p. 100 et des troubles urticariens apparurent. Seuls persistaient à la radiographie des traînées fibreuses irrégulières au niveau des kystes évacués. Les tomographies ne montrèrent aucune image tumorale. Par contre, on note une légère surélévation de l'hémidiaphragme droit. Une bronchoscopie, pratiquée à Cochin par le Dr Lemoyne, ne montra qu'une augmentation de la sécrétion au niveau de la bronche inférieure droite.

L'enfant entra au Val-de-Grâce dans le service du Dr Crosnier en mai 1947, mais, cette fois, pour des troubles hépatiques. Le foie, en effet, déborde les fausses côtes de quatre travers de doigt et se prolonge, en direction de l'ombilic, par une masse rénitente, à contours réguliers, du volume d'un poing d'adulte.

Le nettoyage radiographique des plages pulmonaires est à peu près complet, mais les traînées fibreuses irrégulières persistent. Quant au diaphragme, il présente une déformation en pseudo-brioche du côté droit, qu'on peut attribuer soit à un processus rétractile de guérison du kyste pulmonaire évacué, soit à un processus tumoral nouveau, au niveau du dôme hépatique.

Le Casoni est alors franchement positif ; l'éosinophilie atteint 13 p. 100. Rien dans les selles, sauf des kystes de lamblias. Coefficient de Maillard un peu élevé (7,2).

L'examen somatique général ne permet pas de mettre en évidence d'autre localisation.

L'enfant est admise dans le service de chirurgie générale du Val-de-Grâce le 11 juin 1947 et l'intervention est pratiquée le 13, avec l'assistance du Dr Fabre, sous anesthésie superficielle au balsoforme.

Incision sous-costale droite. Le muscle droit est amarré à sa gaine par trois points de catgut avant d'être sectionné. Le foie apparaît : il est énorme et descend à 10 centimètres au-dessous du rebord chondro-costal.

L'exploration montre un kyste du volume du poing, en dedans et en arrière de la vésicule biliaire. Le kyste est ponctionné, puis formolé (cinq minutes).

Après amarrage de sa paroi, il est ouvert et on évacue une poche hydatique absolument complète, avec un seul orifice, celui de la ponction. Après formolage de la poche fibreuse, cette dernière est complètement refermée et abandonnée dans la profondeur.

Malgré cette intervention, le foie ne remonte pas à sa place sous la coupole. C'est qu'en effet il existe un second kyste, d'un volume égal au premier, qui occupe le versant postérieur du dôme hépatique.

L'incision pariétale est alors légèrement agrandie vers le dedans où elle remonte, médiane sous-xiphoïdienne. Sans qu'il soit besoin d'aucune résection du rebord chondro-costal qui « prête » étonnamment chez cette enfant, le foie peut être basculé en avant, presque extériorisé, et vient présenter très aisément sa lésion, pourtant très postérieure.

Après les précautions habituelles de protection, le kyste est ponctionné, formolé, ouvert comme le premier. La membrane proligère est extraite d'un seul bloc comme la première, la poche fibreuse est refermée après formolage et abandonnée, sans amarrage, qui eût été d'ailleurs difficile, car le foie reprit alors sa place normale sous la coupole.

La réfection pariétale fut réalisée très soigneusement en trois plans, la peau suturée au crin sans aucun drainage.

Il n'y eut pas trace de choc et les suites opératoires furent sans histoire : lever au quatrième jour. Un examen radiologique du thorax, pratiqué le 24 octobre 1947, montre une intégrité des plages pulmonaires.

Il s'agit, en résumé, d'une échinococcose à quadruple localisation, deux pulmonaires qui se sont évacuées, celle de gauche puis celle de droite par vomique, et deux hépatiques que nous avons traitées chirurgicalement par la réduction sans drainage.

Tout récemment, MM. Berard et Sournia ont relaté à l'Académie de Chirurgie un cas analogue (28 mai 1947).

Il parait inutile de revenir sur les remarques des auteurs en ce qui concerne l'insidiosité des localisations viscérales de l'échinococcose et la nécessité de penser au foie en présence de kystes hydatiques du poumon.

Nous nous arrêterons à deux autres considérations.

La vomique est-elle toujours parfaitement efficace et curatrice ? C'est admis généralement. De fait, sur nos clichés, le fin liseré que signalait M. Robert Monod n'apparaît pas. Seules existent des traînées fibreuses d'aspect cicatriciel et l'absence de récidive après plus de six mois nous permet d'espérer la guérison de ce côté.

En second lieu, s'il est classique d'aborder par voie haute transpleurodiaphragmatique les kystes de la convexité hépatique chez l'adulte, il apparaît que, chez le jeune enfant, la docilité du gril costal antéro-inférieur permet une extériorisation parfaite du dôme par voie antérieure. C'est assurément par nécessité que nous avons emprunté cette voie puisque nous étions appelé en avant par une autre localisation, mais on peut se demander si une telle intervention par voie abdominale ne présente pas sur la voie d'Israël-Segond les avantages importants d'un moindre choc, de n'intéresser qu'une seule des séreuses, d'épargner le diaphragme qui conserve ainsi son jeu normal. A côté de ces avantages, il y a certes, l'inconvénient admis de l'énervation partielle du droit : la coaptation soignée des tranches musculaires, amarrées au préalable à leur gaîne et appuyées au surtout fibro-périchondro-périosté d'insertion, doit permettre d'éviter l'éventration consécutive possible.

Réflexions sur les abcès amibiens du foie,

par M. **Talbot**, Professeur au Val-de-Grâce.

Rapport de M. F. Poilleux.

M. Talbot nous a envoyé cinq observations d'abcès du foie recueillies récemment dans son service et que je suis obligé de résumer.

Observation I. — Répondant au tableau clinique classique, bien connu aux colonies, qu'on diagnostique et opère tôt et qui guérit simplement.

L... (Louis), ancien dysentérique, présente le 15 octobre 1945 des signes nets d'abcès du foie. Opéré (professeur Talbot) sous rachianesthésie à l'allocaïne, par incision sous-costale droite. On trouve, sous le versant antérieur de la convexité, un véritable anthrax du foie que l'on ouvre et cure prudemment au doigt. Fermeture sur drain. Traitement : émétino-arsenical. Guérison en un mois.

Obs. II. — Répondant à la forme clinique assez rare de pseudo-cholécystite bien décrite par Guido-Izar, Raspolli.

D... (Gaston), rapatrié d'Indochine, présente le tableau typique d'une cholécystite aiguë avec plastron. Leucocytose élevée. Vu en chirurgie quinze jours après. M. Talbot porte néanmoins le diagnostic d'abcès du foie. Opéré le 4 octobre (professeur Talbot) sous anesthésie locale à la novocaïne par incision médiane sous-ombilicale. On trouve une masse dans le lobe gauche du foie, qui, ponctionnée, se révèle être un abcès que l'on ouvre largement et curette. Le pus prélevé ne contient que de rares amibes hématophages (M. Besnier). Quatre jours après l'intervention apparaît une selle dysentérique glaireuse où se trouvent des formes végétatives d'amibes hématophages.

Obs. III. — Répond à la forme cirrhotique bien décrite par Achard et Foix.

M... (Robert), rapatrié d'Indochine, en avril 1947, pour crises diarrhéiques avec altération de l'état général. Leucocytose (12 à 54.000) sans éosinophilie. Les recherches des amibes dans les selles resteront infructueuses (M. Besnier). Vingt jours après son entrée, apparaissent des œdèmes des membres inférieurs, de l'ascite, une grosse rate et l'on parle de cirrhose.

M. Talbot voit le malade en août 1947, pense à un abcès du foie, pratique une ponction hépatique qui, à 12 centimètres, ramène du pus. Opération (M. Talbot) sous anesthésie générale en circuit fermé, par voie transpleuro-diaphragmatique. Le dôme hépatique et l'espace sous-phrénique droit sont libres. La ponction révèle un abcès profond évacué par aspiration (2 lit. 100). Ouverture de la cavité, drainage. Quelques jours après l'opération apparaît

un épisode dysentérique typique et des amibes sont trouvées dans les selles. Malgré une réanimation sérieuse, l'état général s'aggrave de jour en jour : hémorragies sérieuses par le drain, et le malade finit par mourir, deux mois après l'intervention. L'autopsie révèle que la portion active du foie était réduite à un tout petit lobe gauche.

Obs. IV. — B... (R.), [Dr Giraud], en septembre 1942, rapatrié d'Allemagne, présente un syndrome abdominal douloureux à maximum dans l'hypocondre droit, mais sans signes de péritonite.

Le 10 septembre 1942, opération (Dr Giraud) par médiane sous-ombilicale. On trouve du pus libre sous le foie, qui sourd par un petit orifice situé à droite du sillon du ligament rond. On agrandit l'orifice et on voit s'écouler 20 c. c. de pus épais. Drainage après isolement de la grande cavité.

Le pus ne contient que des coccis et des protéus vulgaris (M. Besnier). On découvre alors que le sujet avait eu un épisode diarrhéique et l'examen des selles permet, le jour après l'opération, de déceler de rares amibes hématophages.

A partir du dixième jour, l'état général s'aggrave : selles sanglantes, syndrome péritonéal qui appelle d'urgence une deuxième intervention où l'on découvre une perforation cæcale, avec péritonite généralisée. Le malade meurt le lendemain de l'intervention.

Obs. V. — Représente le cas le plus grave où s'associent l'inondation péritonéale, l'abcès pulmonaire, la péricardite suppurée.

D... (Jean), ancien amibien, présente, après un épisode diarrhéique, un état typhique avec température à 40°. Hémoculture et séro-diagnostic négatifs. Mis au traitement pénicillique (400.000 à 600.000 unités par vingt-quatre heures) la température tombe, quand brusquement apparaît une colique intestinale violente sans vomissement. On pense à une perforation typhique. 20 octobre (Dr Fabre) sous anesthésie locale. Laparotomie médiane. On trouve : épanchement abdominal abondant et un volumineux abcès du lobe gauche du foie ouvert dans l'espace sous-phrénique non cloisonné. Drainage. Le pus ne contient que du Friedländer et de l'entérocoque (Dr Besnier).

Au sixième jour après l'opération, aggravation de l'état général, leucocytose à 44.000, épanchement pleural nécessitant une pleurotomie à minima. Le malade meurt. L'autopsie révèle : une péritonite évolutive ; un volumineux abcès dn lobe gauche du foie en voie de sphacèle ; un abcès du lobe pulmonaire inférieur gauche, un épanchement louche avec fausses membranes du péricarde.

M. Talbot fait suivre ces 5 observations de quelques réflexions :

Tout d'abord il insiste sur la relative fréquence des cas d'abcès amibiens observés en Europe (3 en deux mois) et qui s'explique peut-être par les mélanges de populations inhérents à la guerre et à l'après-guerre et qui font que l'abcès tropical du foie n'est plus exclusivement tropical.

Il insiste ensuite sur l'aspect clinique essentiellement protéiforme de ces abcès, observés en France. Sauf dans le premier cas où le tableau était typique, dans les quatre autres un masque trompeur risquait de faire égarer le diagnostic si l'on n'avait pas systématiquement songé à la possibilité d'une telle lésion.

L'étiologie des abcès du foie est, dit-il, difficile à affirmer. Dans l'immense majorité des cas, l'origine est amibienne. C'est l'avis de Lacaze et Melnotte qui trouvent les amibes dans le pus dans 49 p. 100 des cas à la ponction ou à l'intervention, dans 38 p. 100 ultérieurement.

Ce n'est pas celui de Huard et Meyer-May qui ne décèlent que dix fois sur 100 l'amibe dans les selles.

Aucun des 5 cas rapportés n'a fait la preuve d'une amibiase avant l'intervention, certains étant néanmoins des amibiens reconnus (I et V).

Par contre, trois d'entre eux ont présenté, dans les jours qui ont suivi l'intervention, un épisode dysentérique caractéristique, avec présence d'amibes hématophages typiques dans les selles. L'un d'eux même, a permis de déceler les amibes caractéristiques dans le pus (n° II).

La preuve secondaire de l'étiologie amibienne paraît donc être fréquente.

Pour faire le diagnostic d'un abcès du foie, *il faut d'abord y penser.*

La notion qu'un malade « vient d'Indochine » ou d'Afrique du Nord, qu'il

a présenté des épisodes diarrhéiques, doit être considérée presque comme un symptôme.

Il reste des signes classiques (gros foie, douleurs irradiées à l'épaule, point douloureux exquis sur le gril costal, dénivellation de la coupole et immobilité diaphragmatique, hyperleucocytose, polynucléose, etc.) sur lesquels il n'y a pas lieu d'insister. Les malades des quatre observations présentaient un syndrome absolument caractéristique et le diagnostic ne fut fait qu'une fois avant l'admission dans le service de chirurgie.

M. Talbot insiste sur la valeur de la ponction exploratrice qui, cependant, a eu ses ardents détracteurs.

On lui a reproché d'être *dangereuse* parce qu'elle créait des hématomes en



Fig. 1.

galette dans l'espace inter-hépato-phrénique (Fontan et Leroy des Barres), parce qu'elle créait des insuffisances hépatiques, comme si l'abcès lui-même n'en créait pas plus.

On a invoqué la pénétration d'air dans le foie (?). Mais c'est là une faute de technique.

On a invoqué les infections, qui ne paraissent être que des fautes d'asepsie... et encore faudrait-il le prouver.

En réalité, la preuve est faite que la ponction hépatique n'est pas dangereuse et M. Talbot en précise avec soin la technique :

1° Il est des zones interdites à la ponction directe, qui répondent à la paroi abdominale antérieure sous-costale (vésicule biliaire). On ne peut ponctionner en ce point qu'à ciel ouvert, après laparotomie. La ponction directe n'est donc autorisée que par voie intercostale basse.

2° La ponction doit être pratiquée sur un *foie immobilisé*, en principe en expiration.

3° Ce n'est pas un trocart aveugle qu'il faut utiliser, mais une aiguille (12 à 18 centimètres de long d'un calibre de 10 à 15 dixièmes). Cette aiguille doit être montée sur une seringue d'assez grande capacité (20 à 30 c. c.) et aspirant bien, car *on doit progresser le vide à la main aussi bien à l'aller qu'au retour*. Cette technique permet au mieux de localiser la profondeur de l'abcès et de s'arrêter dès qu'apparaît un danger.

Et puis, il faut bien dire que l'abcès est, heureusement, plus souvent superficiel que central, qu'il manifeste donc sa présence de façon assez précoce par

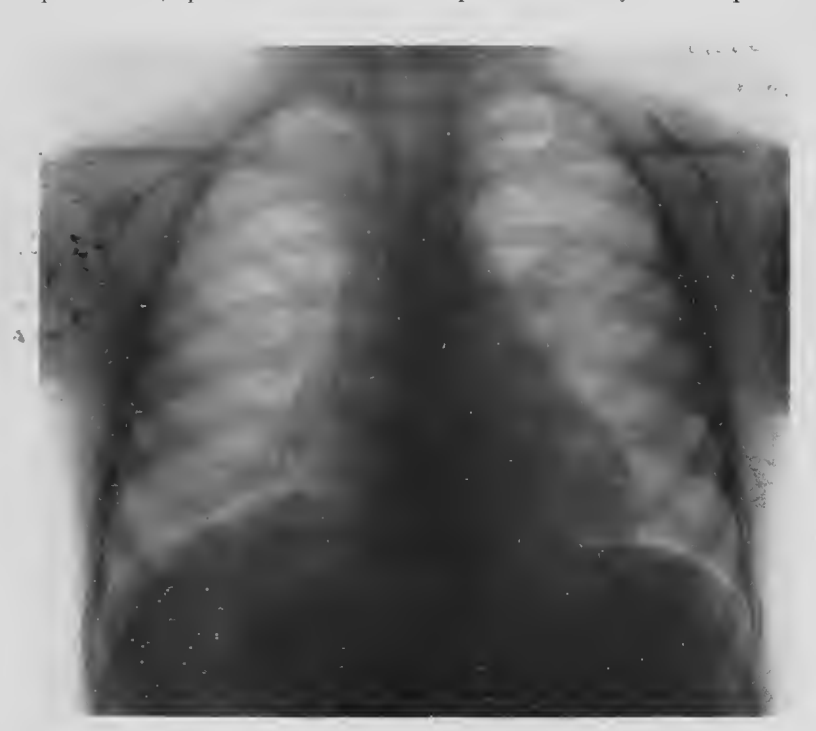


Fig. 2.

le point douloureux intercostal exquis si fréquent qui nous indique le point d'élection de la ponction.

C'est cette pratique de la ponction systématique au point douloureux qui a permis à Lacaze et Melnotte de diagnostiquer précocement la plupart des 252 cas d'abcès qu'ils ont relatés, dont beaucoup ne dépassaient pas le volume d'une mandarine. Cette précocité du diagnostic n'est-elle pas, en fait, la raison primordiale de la faible mortalité (3,9 p. 100) qu'ils ont notée ?

Puis M. Talbot consacre une partie de son travail à l'étude du traitement, qui, dit-il, doit être mixte : médical et chirurgical.

Médicalement,il est à base d'émétine, d'arsenicaux ou de médicaments plus récents.

Chirurgicalement, si, aux Indes, on a encore recours à la ponction évacuatrice continue avec injection continue elle aussi, de liquides modificateurs, il apparaît que l'ouverture large reste la méthode préconisée par la plupart des auteurs.

L' « ouverture large » s'impose en raison de la fréquence des abcès mul-

tiples (1/5 des cas pour Lacaze et Melnotte) notion sur laquelle insiste aussi Huard.

C'est la main qui explore le dôme hépatique qui reconnaît les abcès. Parfois, c'est une zone dépressible, au sein du tissu hépatique ferme, qui indique la présence de la collection. D'autre fois, c'est, au contraire, une zone plus dure, plus résistante. En tout état de cause, il apparaît qu'on puisse dire : *l'abcès est là où la consistance n'est pas la même qu'ailleurs.*

Et puis, il faut savoir ne pas être avare de ponctions à ciel ouvert.

L'abcès reconnu et vidé, faut-il drainer, faut-il refermer (Costantini) ? Les partisans de la fermeture disent ces abcès stériles (89 p. 100 des cas). Mais ils

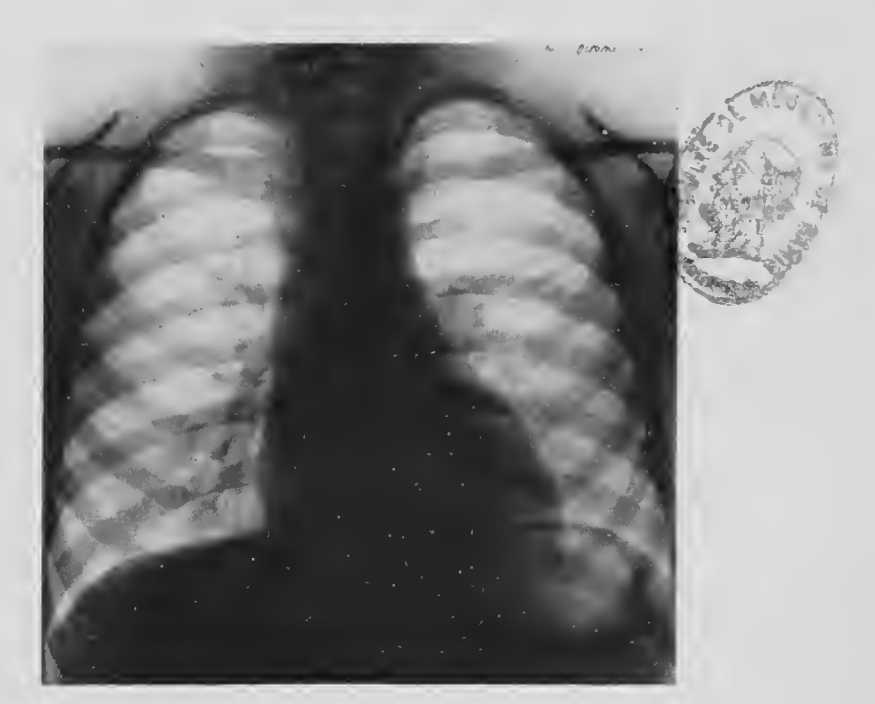


Fig. 3.

le sont beaucoup moins si l'on examine, au lieu du pus, un produit de râclage de la paroi de l'abcès qui n'est qu'un parenchyme hépatique mortifié. Et la majorité des auteurs — sauf les praticiens de l'Inde — préconisent le drainage large.

L'anesthésie doit être aussi atoxique que possible. L'anesthésie locale est assurément parfaite, car le foie est insensible, sauf si l'on en tiraille les ligaments. A défaut, l'éther-oxygène donné doucement en circuit fermé est excellent. Le protoxyde d'azote est contre-indiqué parce que trop hémorragipare, le chloroforme et les anesthésiques intraveineux sont trop toxiques pour la glande hépatique.

Quant à la *pénicilllothérapie*, on se doit, en toute conscience, de la mettre en œuvre. Or, l'auteur n'en a obtenu, dans 3 observations (III et V) aucun succès thérapeutique, même avec des doses massives qui ont atteint près de 4 millions d'unités en douze jours.

Bien plus, elle peut être dangereuse. Le malade numéro V était en observa-

tion pour une fièvre typhoïde. Après deux injections de pénicilline (1 million d'unités en quarante-huit heures), la fièvre a fait une descente brutale... et c'est en pleine euphorie, avec une température à 37°7 que se produisit la rupture intrapéritonéale de l'abcès du foie ! Plus encore, c'est sans fièvre très notable que se sont constituées les complications purulentes pleurale et péricardique.

On a connu le calme trompeur des sulfamides, les méningites qui se constituent sur une mastoïdite chronique. En matière de chirurgie de guerre, on a signalé le danger de la pénicilline qui voile les complications. C'est, dans le cas qui nous occupe, une tromperie égale à celle de la morphine qui calme les ventres. Il apparaît qu'il ne faut mettre aucun espoir dans la pénicilline en matière d'abcès du foie.

Le pronostic de ces 5 cas est, à la vérité, fort sombre (60 p. 100 de décès), mais il ne faudrait pas en tirer des déductions statistiques, car le hasard a fait qu'il s'agit de cas particulièrement graves (ruptures péritonéales, péricardite, cirrhose).

Il n'empêche qu'on trouve des différences énormes quant à la mortalité suivant les auteurs, puisque Lacaze et Melnotte indiquent 3,9 p. 100 (8 décès sur 252 cas) quand Huard écrit : 25 p. 100 environ.

Faut-il tenir compte de l'origine géographique ?

Les malades de Lacaze venaient d'Europe centrale, de Macédoine et du Maroc. Trois cas que M. Talbot a eu l'occasion d'opérer, en 1937-1939, dans la région lyonnaise, et qui ont guéri simplement, venaient du Maroc. Ceux de Huard viennent d'Indochine. L'amibe indochinoise serait-elle plus virulente ?

En réalité, il semble qu'il faille chercher ailleurs la raison de ces différences. M. Talbot dit qu'il a rarement constaté au Maroc des intolérances à l'émétine, et les amibiens pouvaient ainsi subir une excellente imprégnation médicamenteuse.

En Indochine, par contre, l'intolérance serait fréquente et les doses, en conséquence, trop faibles ou pas assez massives pour obtenir la stérilisation. C'est le climat particulièrement débilitant qu'il serait rationnel d'invoquer pour expliquer cette intolérance relative.

Quoi qu'il en soit, le pronostic des abcès du foie reste assez sombre. Le gros danger réside essentiellement dans un diagnostic trop tardif.

M. **Raymond Bernard** : Il semble qu'on rencontre davantage d'abcès du foie. Je viens d'en opérer 3 en trois mois. Deux seulement étaient amibiens.

Le premier s'était manifesté seulement par une hyperthermie sans signes localisateurs, mais avec frissons. On pensait à une typhoïde. Au bout de huit jours, le malade fit un syndrome péritonéal suraigu par rupture de l'abcès en péritoine libre. L'opération me permit de découvrir un abcès gangréneux du lobe carré et une lésion gastrique adhérant au foie que je pris pour un ulcère mais qui devait être un cancer. L'évolution fut d'abord favorable, mais la fièvre persista, ainsi que la suppuration. Il s'agissait en réalité d'un cancer du foie abcédé, qui envahit la plaie et finit par entraîner la mort au bout de trois mois.

Le deuxième cas se manifesta d'emblée comme un syndrome abdominal aigu. Le médecin traitant avait pensé à une cholécystite perforante. Je penchais pour un ulcère perforé bouché. Je trouvai un abcès solitaire du foie du volume d'une orange dont le contenu ressemblait plutôt à de la bouillie. Comme la température restait aux environs de 39°, je fis pratiquer au bout de dix jours, à deux reprises, une recherche des amibes dans les selles et dans le pus. Les deux fois, la recherche fut négative. Je demandai à mon ami Hillemand de voir le malade. Il me conseilla, malgré le laboratoire, d'instaurer un traitement à l'émétine. Trente-six heures après le malade était guéri et la suppuration tarie.

Pour le troisième cas, le diagnostic de phlegmon sous-phrénique avait été

porté dans un service de Tenon, mais j'inclinais pour un abcès du foie à cause de la conservation de l'état général et je mis le malade à l'émétine. La température tomba en vingt-quatre heures, mais le foie restait énorme. Je n'ai pas ponctionné et je crois que j'ai bien fait, car je n'aurais jamais retiré à la ponction l'énorme quantité de 2 lit. 5 de pus chocolat que j'ai retirée à l'opération. En outre à l'endroit où j'aurais ponctionné, le péritoine était libre et le pus aurait continué de s'écouler dans le péritoine. Il est vrai que ce pus était aseptique et qu'il n'en serait peut-être pas résulté grand mal.

A signaler que ces deux cas d'abcès amibiens ont trait à des hommes qui n'avaient jamais fait de dysenterie et n'avaient jamais été aux colonies. Mais tous deux avaient été prisonniers en Allemagne.

M. **Rudler** : Dpuis deux ans j'ai opéré à la clinique chirurgicale de l'Hôtel-Dieu plusieurs abcès du foie, amibiens ou non. J'ai pu ainsi observer avec mon ami P. Camena d'Almeida un fait qui me paraît peu connu.

Si l'on injecte la cavité drainée de l'abcès, quelques jours après l'intervention, avec un liquide de contraste, on constate que cette cavité est parfaitement limitée et close, sauf l'orifice de drainage. Mais si l'on renouvelle cette épreuve trois semaines plus tard, on réalise une injection totale des voies biliaires et même du duodénum, par l'intermédiaire de l'abcès. Celui-ci s'est donc, entre temps, ouvert dans les voies biliaires. Cette ouverture a été cliniquement silencieuse dans tous nos cas. Elle semble coïncider avec une amélioration très nette de l'état général des malades. Tout se passe comme si la guérison clinique n'était véritablement acquise qu'à ce moment. Je ne sais si ce mode évolutif est constant ; les documents que je vous apporte en fournissent du moins la preuve dans les cas que j'ai observés. (Présentation de clichés.)

M. **Brocq** : En écoutant mon ami Poilleux il m'a semblé que la question n'avait pas beaucoup évolué, si l'on met à part les faits que vient de nous communiquer mon ami et assistant Rudler.

Déjà, lorsque j'écrivais, pendant la guerre de 1914, un court mémoire sur le traitement des abcès du foie, on parlait de ces formes maintenant classiques dont Poilleux vient de faire état. Déjà on cherchait les abcès amibiens du foie par la ponction. Déjà on faisait précéder l'acte opératoire d'un traitement par l'émétine, soit uniquement par voie sous-cutanée, soit à la fois par voie sous-cutanée et par injection locale par l'intermédiaire de l'aiguille de ponction. Dans ce dernier cas, on assistait à la transformation du pus de l'abdomen qui, de rougeâtre ou chocolat, devenait peu à peu café au lait. Cette transformation indiquait l'heure opportune de l'intervention.

Un seul des cas que j'avais publiés à cette époque avait guéri uniquement par la ponction et par le traitement local et le traitement général par l'émétine.

M. **Poilleux** : Je remercie les orateurs qui ont bien voulu prendre la parole. M. Raymond Bernard nous apporte un premier cas qui ne rentre pas dans le cadre de mon rapport puisqu'il s'agissait de cancer du foie.

Son second cas ne fait que confirmer le rapport de M. Talbot : la difficulté du diagnostic.

M. Talbot n'a pas parlé de ponction comme traitement curateur de l'abcès du foie, il insiste sur la nécessité de faire un drainage de l'abcès.

Ce qu'a dit M. Rudler est très intéressant et je suis d'accord avec lui ; il faudrait savoir si le malade guérit définitivement de son abcès du foie à la suite de son évacuation et si, d'autre part, guérissant, il ne présente pas de lésion secondaire ; ceci demanderait un examen supplémentaire.

Je remercie M. le professeur Brocq. Je m'excuse de ne pas l'avoir cité, mais je connaissais son travail, et si je n'en ai pas fait mention, c'est que le rapport de M. Talbot était long et je n'ai pas voulu l'alourdir davantage.

Syndrome de Volkmann par abcès métastatique des fléchisseurs au cours d'une septicémie « post-abortum »,

par M. **André Granjon**, assistant des Hôpitaux.

Rapport de M. Mocquot.

Le fait clinique que nous soumet M. Granjon apporte une contribution intéressante à la pathogénie du syndrome de Volkmann, ici déterminé par un abcès métastatique à streptocoques de la loge des fléchisseurs, conséquence tardive d'un avortement provoqué, suivi de péritonite à streptocoques opérée vingt jours auparavant.

Mme G..., âgée de vingt-deux ans, est mère de 2 enfants bien portants de quatre et trois ans. Il y a huit mois, elle a contracté une syphilis dont le diagnostic n'a été fait que tardivement à la période sérologique, en présence d'accidents cutanéo-muqueux secondaires.

Moins de quatre mois après la découverte de cette syphilis secondaire régulièrement traitée, mais pas encore négativée, survient une grossesse. Mme G..., redoutant alors les conséquences que cette syphilis récente peut avoir sur son enfant, décide d'interrompre sa grossesse âgée de deux mois et demi. Le 25 mai 1945, elle tente pour la première fois d'introduire une sonde souple en gomme à travers son col utérin. L'hémorragie attendue ne survient pas et cinq nouvelles tentatives sont faites les jours suivants, sans plus de résultat d'ailleurs.

Dix jours après la première manœuvre, il n'y a toujours pas de pertes sanglantes, mais la fièvre apparaît et la douleur abdominale, d'abord sourde, devient en vingt-quatre heures très violente. Le 7 juin, la malade est transportée d'urgence à l'hôpital Broca. Son état apparaît d'emblée très alarmant : agitation, délire, température à 39°5, facies plombé, lèvres sèches. L'abdomen est ballonné et tendu dans sa partie supérieure, tandis que la région sous-ombilicale est le siège d'une contracture franche. A la vulve s'écoule un liquide sanieux très fétide, au toucher vaginal le Douglas apparaît tendu et électivement douloureux.

On décide alors d'intervenir immédiatement : Cœliotomie médiane sous-ombilicale. Dès l'ouverture du péritoine, issue d'un flot de pus fétide extrêmement abondant : 400 c. c. dont l'examen bactériologique révèlera la présence de streptocoques. L'utérus ne présente pas de traces de perforation, ni aucune lésion visible sous la séreuse, les annexes sont normales. Hystérectomie subtotale, mise en place de 3 mèches, 2 lames de caoutchouc. Paroi en un plan.

L'état reste alarmant pendant cinq jours, la température descend à 38° le lendemain de l'intervention, puis remonte bientôt à 39°, les douleurs pelviennes réapparaissent ; au toucher, on trouve un Douglas bombé et, le neuvième jour, on fait une colpotomie large qui donne issue à un pus abondant contenant des streptocoques. La température baisse progressivement, puis se maintient au voisinage de 38° sans qu'on puisse expliquer ce fait par une rétention au niveau du pelvis et malgré un traitement sulfamidé intensif.

C'est alors qu'on assiste à l'éclosion d'abcès métastatiques à streptocoques, à localisation strictement musculaire, dont l'un d'eux a retenu particulièrement notre attention.

En effet, deux collections douloureuses et fluctuantes apparaissent d'abord au niveau de l'épaule gauche (deltoïde) et du bras gauche (biceps). Les abcès sont incisés et drainés.

Puis une douleur, bientôt suivie de tuméfaction, apparaît à l'avant-bras droit, tandis que la malade accuse une gêne dans les mouvements de la main droite. Vingt-quatre heures plus tard, le médius et l'annulaire droits sont fléchis en crochet dans la paume et cette flexion est irréductible ; l'index et l'auriculaire, par contre, ne sont le siège que d'une flexion partielle. Un examen neurologique, pratiqué par le Dr Kipfer, ne révèle l'existence d'aucun trouble paralytique ou parétique et confirme le diagnostic de syndrome de Volkmann dû à une collection siégeant dans les fléchisseurs. Cette collection est incisée et drainée le lendemain. Le pus contient les mêmes chaînettes de streptocoques.

Vingt-quatre heures plus tard, les doigts commencent à recouvrer leur mobilité et, au bout de quatre jours, l'extension passive du médius et de l'annulaire est possible. Au bout d'une semaine, les doigts ont retrouvé leur mobilité normale.

Pendant ce temps, un nouvel abcès est apparu à la cuisse droite dans le quadriceps et a été drainé. Dès lors, la température redescend à 37° et la malade sort guérie du service le quarante-cinquième jour, ayant ainsi subi une hystérectomie, une colpotomie, 5 incisions d'abcès musculaires et ayant reçu, en tout, 120 grammes de sulfamides.

En résumé, l'infection consécutive aux 5 tentatives d'avortement criminel s'est traduite ici par une véritable gangrène de la muqueuse utérine accompagnée de péritonite à streptocoques, les lésions ayant nécessité une hystérectomie d'urgence avec large drainage abdominal puis vaginal.

Des abcès métastatiques à streptocoques à localisation strictement musculaire sont apparus secondairement. L'un d'eux, développé dans le faisceau superficiel du muscle fléchisseur, permit d'assister à la constitution d'un syndrome de Volkmann prédominant sur les deux doigts moyens, médius et annulaire, et à la disparition progressive de la rétraction après incision et drainage de l'abcès. Ces faits de collection suppurée sous-aponévrotique ont été contesté dans l'étiologie des « véritables » syndromes de Volkmann ; celui-ci nous paraît bien démonstratif et nous semble pouvoir être rapproché des collections sanguines enkystées constatées dans certains syndromes de Volkmann post-traumatiques.

COMMUNICATION

Sur les lésions graves que produit le permanganate de potasse employé comme abortif,

par MM. **Sylvain Blondin, Jean Benassy** et **Philippe Masse**.

Nous n'avions pas encore rencontré ce procédé bien étrange, né sans doute de recettes de matrones, qu'ont utilisé, dans un but abortif, deux jeunes femmes égarées. Sans doute, comme il ne s'agit pas de lésions mortelles, certains cas ont-ils pu ne pas être publiés, et nous n'avons trouvé relatés dans la littérature que les cas de Gaucherand et Payan, et dans le travail le plus justement classique, n'en est-il pas fait mention. Voici nos deux observations.

Observation I (J. Bénassy). — Mme H... (D.), vingt-neuf ans, examinée en novembre 1945 à la Maison Dubois, dans le service de Robert Soupault, a un enfant âgé de dix ans, elle a subi 10 avortements provoqués. Retard de règles de quinze jours, qui l'incite, il y a trois jours, à l'introduction dans le vagin d'une pastille de MnO^4K. Aucune douleur, aucune hémorragie, température 38°. L'examen gynécologique montre un utérus un peu gros et un col mou. Au spéculum, la lèvre postérieure du col est noirâtre, en regard d'elle, sur la paroi vaginale postérieure, une zone noirâtre, de la taille d'une pièce de 50 centimes, fait penser à un infarctus. Il s'agit en réalité d'une lésion de nécrose, qui guérira sans incidents, avec des applications locales de sulfamides. Un mois après, la malade revient à l'hôpital, elle a expulsé son fœtus et est curettée.

Obs. II (Sylvain Blondin et Philippe Massé). — L'un de nous, pendant sa garde à Beaujon, le 30 janvier 1945, est appelé pour une métrorragie grave. Mlle D..., dix-neuf ans, affolée par un retard de règles de quelques jours, est amenée exsangue, avec une température à 40° et un pouls à 120. L'examen surprend : le col est petit, fermé ; l'utérus tout petit ; le vagin plein de caillots.

Sous anesthésie, l'examen est plus fructueux : le col est fermé, ne saignant pas. La valve antérieure du spéculum masque une large ulcération, des dimensions d'une pièce de 2 francs, siégeant à mi-hauteur de la paroi antérieure du vagin ; ses bords sont nets, ourlés d'un liséré violet, son fond est anfractueux, et, chaque seconde à peu près, il tombe une goutte de sang pur. Malgré un tamponnement, peu serré, l'hémorragie se reproduit et, à une heure du matin, la malade est dans un état très grave : nouveau tamponnement, transfusion sanguine.

Les suites furent simples dès lors, et la cicatrisation, sous des pansements faiblement antiseptiques, obtenue en trois semaines.

Par l'interrogatoire, nous apprîmes que cette jeune femme, qui d'ailleurs n'était pas enceinte, avait placé, la veille, dans son vagin, un comprimé de MnO^4K, facilement acheté dans

(1) Gaucherand (J.) et Payan. *Soc. Obst. et Gyn., Lyon*, 13 mai 1946, 263.

le commerce. Elle n'a pris aucune précaution pour l'introduire dans le col et l'y maintenir. Sa journée fut normale et sans douleurs, ce ne fut que le lendemain matin qu'apparurent fièvre et hémorragies.

Ces lésions nécrosantes, que nous avons vues, présentaient des caractères bien particuliers : ulcération profonde, anfractueuse, avec effraction vasculaire, piqueté coloré en violet, circonférenciel, mais de siège un peu anormal sur la paroi vaginale antérieure. Ce sont là les effets habituels d'un caustique : M. Ch. Flandin, qui a bien voulu examiner notre malade, nous a dit avoir, il y a longtemps, vu une malade qui présentait un piqueté hémorragique sur les parois vaginales. On put établir qu'il s'agissait d'un effet caustique : la malade projetait dans son bock un paquet de permanganate et prenait son injection sans se préoccuper de savoir si le produit était dilué. Des parcelles solides se fixaient sur la muqueuse, y adhéraient et produisaient de minuscules érosions hémorragiques. Chez notre malade, l'effet caustique fut plus brutal, nous avons pu d'ailleurs (Ph. Massé et César) reproduire expérimentalement ces lésions chez la lapine. Pouvons-nous rappeler que cette causticité est employée, sous forme de poudre, dans le traitement des lupus selon la méthode d'Aurégan ? et que certains légionnaires, par l'introduction sous-préputiale d'une pastille de permanganate, provoquent des ulcérations du gland d'aspect phagédénique et déroutant ? Bien dilué, ou en pommades avec un excipient non graisseux, le permanganate peut être employé à d'assez fortes concentrations, comme le fit Flandin dans la protection contre l'ypérite.

Ces lésions n'auraient qu'un intérêt assez faible de curiosité, si ce produit qui, dans nos deux cas ne provoqua pas l'avortement, mais une fois des accidents graves, n'était si courant et si facilement acquis dans le commerce

---

Le Secrétaire annuel : Pierre Oudard.

Le Gérant : G. Masson.

Dépôt légal. — 1948. — 2e trimestre. — Numéro d'ordre 710. — *Masson et Cie*, éditeurs, Paris.
Imprimé par l'Ancne Imprimerie de la Cour d'Appel, 1, rue Cassette, à Paris (France).

MÉMOIRES DE L'ACADÉMIE DE CHIRURGIE

MÉMOIRES DE L'ACADÉMIE DE CHIRURGIE

Séance du 2 Juin 1948.

Présidence de M. Louis Sauvé, *président*.

A PROPOS DU PROCÈS-VERBAL

Le traitement de l'invagination intestinale aiguë,

par MM. **Jacques Leveuf** et **Bernard Duhamel**.

Nous avons traité, jusqu'ici, 175 invaginations du nourrisson et de l'enfant et cette expérience ne nous permet pas d'envisager les résultats du lavement baryté avec le même optimisme que celui dont M. Pouliquen a fait preuve à cette tribune le 7 avril dernier.

Voici le résumé de notre statistique en ce qui concerne les nourrissons seuls (143 observations).

Dans 10 cas, le lavement n'a pas été pratiqué, soit que le diagnostic d'invagination n'ait pu être posé dans des formes idéales pures, soit que l'horaire tardif des accidents ou la perception dans le rectum de la tête du boudin d'invagination ait semblé contre-indiquer ce mode de traitement.

Dans 133 cas, le lavement baryté a été mis en œuvre comme procédé thérapeutique et toujours dans des conditions identiques (canule de Pouliquen, pression forte, mais progressive, anesthésie dans la plupart des cas et souvent injection complémentaire d'atropine).

Ce n'est que dans *27 cas*, soit *20 p. 100 des cas traités par lavement* que l'image de sécurité a pu être obtenue. Nous sommes donc très loin du chiffre de 80 p. 100 donné par les auteurs scandinaves et rapporté par M. Pouliquen. Dans 21 autres cas, il n'existait pas d'image de sécurité ; la vérification chirurgicale, ici obligatoire, a cependant démontré que la désinvagination avait été obtenue, ce qui porte à 48 (36 p. 100 des lavements) les réussites du lavement baryté.

Dans 85 cas (64 p. 100), le lavement baryté n'a pu entraîner la désinvagination, qui a pu être obtenue chirurgicalement 82 fois et qui a été impossible 3 fois, obligeant à intervenir sur l'intestin.

Fait plus grave, dans 2 cas où le lavement avait donné une image de sécurité (constatation d'une cocarde sur le cadre colique, désinvagination, puis parfaite injection du cœcum et passage massif dans le grêle), l'intervention, faite de parti-pris, a montré la persistance d'une invagination sur le grêle.

Nous croyons donc que, dans la majorité des cas, il faut intervenir. Ce n'est que dans 10 cas seulement que nous nous sommes abstenus. Dans 19 invaginations avec image de sécurité, nous sommes intervenus de parti-pris et, comme nous l'avons dit, nous avons eu deux surprises désagréables. Dans 106 cas sans image de sécurité, l'intervention n'a montré que 21 fois, une désinvagination effective.

La simple vérification iliaque droite d'une invagination réduite par lavement n'est pas si grave qu'on pourrait le croire. Elle a été faite 38 fois, avec seulement une mort, et encore il s'agissait d'une invagination évoluant depuis trois jours !

Dans les invaginations non réduites par le lavement (que celui-ci ait été prati-

Publication périodique mensuelle.

qué ou non), la désinvagination chirurgicale a été possible dans 87 cas, avec 12 morts (12,1 p. 100). Elle a été impossible dans 6 cas, et la résection intestinale a été mortelle chaque fois.

Nous ne croyons pas, par ailleurs, que l'ancienneté d'une invagination soit une contre-indication à l'essai du lavement baryté (celui-ci a été efficace 8 fois dans 26 cas évoluant depuis plus de quarante heures) et non plus le siège rectal ou même l'extériorisation de la tête du boudin d'invagination (car le lavement a été efficace 2 fois dans 9 cas de cette nature).

Dans la seconde et dans la grande enfance, nous sommes partisans de la vérification systématique, qui a été faite dans tous les cas, sauf un. Dans ce seul cas, nous nous sommes abstenus en toute certitude : il s'agissait d'une invagination du côlon transverse dans l'angle gauche formant collet. La radioscopie montrait le cœcum et le côlon transverse en place et gonflés par des gaz. Lorsque le lavement eut réduit l'invagination (ce qui est rare dans cette forme anatomique à collet particulièrement serré), nous avons vu la baryte couler dans le cœco-ascendant aussi librement que dans un estomac examiné par ingestion de baryte sous écran.

Sur les lésions graves que produit le permanganate de potasse employé comme abortif,

par MM. **Ameline** et **Th. Gibert.**

A propos de l'intéressante communication de mon ami Sylvain Blondin, et pour établir quelques points de l'histoire des caustiques vaginaux à prétentions abortives, je voudrais apporter une observation de lésion vaginale par cristaux de sublimé.

Observation. — Mme F..., trente-cinq ans, entre le 25 janvier 1943, à l'hospice d'Ivry. Elle a 38°5, elle saigne, et elle avoue avoir introduit dans la cavité vaginale des cristaux de sublimé, parce qu'elle se croit enceinte. L'examen gynécologique est très vite continué par une anesthésie générale et un traitement opératoire (Dr Gibert). Perte de substance des parois antérieure et postérieure du vagin, consécutive à une application de longue durée (plus de vingt-quatre heures) de cristaux de sublimé. On détruit la coalescence très lâche qui s'est établie entre les deux ulcérations. Excision et « ébarbage » de chacune de ces lésions. Suture transversale au catgut chromé n° 2 de chaque ulcération ; elles ont les dimensions approximatives d'une pièce de 2 francs, et la postérieure, comme il se doit, est plus grande que l'antérieure. La suture de la paroi postérieure est faite en 2 plans. Résultat immédiat très satisfaisant ; pas d'étranglement ni de diminution de longueur du vagin. Ablation d'un petit polype muqueux du canal cervical. *Pas d'utérus gravide.* Mèche. Septoplix. Revue plusieurs mois après, le résultat anatomique et le résultat « fonctionnel » paraissent excellents. Nous n'avons pas d'examen plus éloigné, et en particulier aucun renseignement sur des grossesses ultérieures. Il n'a été pratiqué aucun examen chimique, et la malade n'a présenté absolument aucun signe d'intoxication mercurielle.

Il est probable que la liste des caustiques introduits dans la cavité vaginale n'est pas près d'être close. Il semble que l'excision large et la suture primitive (sous le couvert d'agents bactériostatiques) soient les gestes de sauvegarde les plus naturels et les plus logiques. Deux points restent à élucider ; celui, d'abord, de l'intoxication générale possible (et nous savons tous l'étonnante faculté de résorption de la muqueuse utérine vis-à-vis du sublimé, par exemple) ; celui, ensuite, du retentissement sur l'utérus gravide. Nombre de malades ont, en effet, une grossesse inexistante (notre malade ; une des malades de Sylvain Blondin) et il est, pour le moment, assez difficile d'élucider ce point particulier.

Rupture intra-péritonéale d'un abcès amibien du foie,

par M. **J. Mialaret.**

Je désire joindre aux observations d'abcès amibiens du foie présentées lors de la dernière séance, et qui ont retenu votre attention, un cas de rupture intra-abdominale simulant une perforation ulcéreuse, adressé à l'Académie par MM. Elbim et Blass.

Un homme de vingt-trois ans, Français, habitant l'Algérie, arrivé à Paris depuis quatre semaines, présente le 30 janvier 1948, un tableau brutal de péritonite généralisée par perforation. Il est opéré à la cinquième heure, avec le diagnostic d'ulcère perforé :

A l'ouverture de l'abdomen, le péritoine contient un épanchement abondant, présentant les caractères habituels des péritonites d'origine gastrique, mais l'exploration gastro-duodénale ne montre pas de perforation. La face convexe du foie, qui est énorme, présente un orifice de la taille d'une lentille d'où sort du pus chocolat. Le lobe droit est fluctuant. Evacuation par ponction et aspiration de 4 litres de liquide. Drainage de la cavité péritonéale. Les suites opératoires furent des plus simples. MM. Elbim et Blass associèrent à la pénicillinothérapie, un traitement par l'émétine (0 gr. 76 en dix jours) et le stovarsol.

Ils ne retrouvèrent dans les antécédents du sujet que deux épisodes dysentériques (septembre 1946 et février 1947) de quelques jours et guéris spontanément. Le laboratoire fournit les renseignements suivants : pus de l'abcès : amicrobien. Sang : anémie avec hyperleucocytose (3.000.000 globules rouges ; 12.800 globules blancs, dont 70 p. 100 de polynucléaires).

Comme le disent MM. Elbim et Blass, cette observation, pour n'être pas exceptionnelle, n'est cependant pas fréquente. La rupture intra-péritonéale est plus rare que la migration thoracique. Dans la plupart des cas, le tableau a été celui d'une perforation gastrique ou appendiculaire. Le pus, dans la statistique de Lacaze et Melnotte, était stérile dans 84 p. 100 des cas.

Le pronostic de cet accident ne semble pas toujours aussi bénin que l'indiquait M. Sylvain Blondin, au cours de la dernière séance. puisque, sur 39 migrations intra-péritonéales, Vergoz et Hermengeat Gérin comptent 1 décès, soit 46 p. 100.

MM. Elbim et Blass, après avoir évacué l'abcès, ont drainé le péritoine. Costantini, lorsque l'examen extemporané du pus le montre amicrobien, préconise la fermeture immédiate. On sait bien que l'on peut aussi, après évacuation de l'épanchement, ne pas drainer le péritoine après perforation ulcéreuse, que l'on ait pratiqué une suture ou une gastrectomie, mais je crois, pour ma part, qu'un drainage de courte durée, complétant une évacuation toujours imparfaite, donne une sécurité qu'il n'y a pas lieu de négliger.

LECTURE

Perforation d'un ulcère duodénal dans le cholédoque,

par MM. **Lebon** et **G. Vergoz** (d'Alger), associé national.

Lecteur : M. Hepp.

Les communications bilio-digestives d'origine lithiasique sont bien connues et les observation en sont nombreuses ; bien moins fréquentes, moins étudiées et surtout moins soupçonnées sont les fistules à évolution inverse, fistules d'origine ulcéro-digestives, soit qu'elles unissent estomac ou duodénum au fond vési-

culaire, soit le duodénum au cholédoque, modalité plus fréquente, par suite des rapports anatomiques plus intimes des deux organes.

Notre observation concerne un indigène de trente-trois ans, hospitalisé par la consultation de gastro-entérologie dans le service de M. le professeur Lebon (salle Soulié).

Depuis 1937, syndrome douloureux de l'hypocondre droit avec irradiations dorso-lombo-scapulaires, ceci sans rythme ou périodicité bien nette : les douleurs surviennent habituellement deux heures après le repas pour s'atténuer et disparaître une heure plus tard : elles se montrent en périodes douloureuses de plusieurs mois avec amélioration durant un mois environ.

Appétit conservé. Pas de vomissement. Les selles sont normales en fréquence et en aspect.



En 1943, le malade aurait présenté une hématémèse (2 verres à boire environ) qui, depuis, ne s'est pas reproduite.

Antécédents héréditaires : R. A. S.

Antécédents personnels : éthylisme probable, accès fébriles fréquents du type palustre. Le malade est du reste originaire d'une région paludéenne.

Examen : sujet robuste, musclé, présentant un subictère très net.

Appareil digestif : abdomen souple dont la palpation profonde révèle un cadre colique douloureux dans son ensemble et surtout au niveau du cæcum.

Foie : limite supérieure : 6e espace ; déborde de un travers de doigt par son bord inférieur avec un point de Murphy douloureux.

Le pôle inférieur de la rate, de consistance dure, déborde de trois travers de doigt.

Appareil pulmonaire : râles soufflants et sibilants aux deux bases avec prédominance grande.

Transit gastro-duodénal : 1° contractions gastriques énergiques et régulières avec déformations très atypiques de la région bulbaire.

2° Une niche ulcéreuse apparaissant presque seule sur un bulbe mal rempli.

3° Une opacité allongée obliquement, réunie à l'image ulcéreuse par un mince pédicule ; cette opacité, due à la baryte, ne se continue sur aucun cliché avec le duodénum descendant ; elle présente un aspect festonné, sinueux, qui évoque l'idée d'une imprégnation des voies biliaires (cholédoque et cystique).

Examens pratiqués :

F. S.	Hématies	2.700.000
	Leucocytes	1.500
	Polynucléaires neutrophiles	36
	Polynucléaire basophile	1
	Lymphocytes	43
	Monocytes	20
	Hémoglobine	60 p. 100

Urée, 0,28 ; cholestérol, 0,94 ; sucre, albumine, 0

Le malade nous est évacué avec le diagnostic d'ulcère du bulbe, compliqué de perforation duodéno-cholédocienne.

Intervention chirurgicale. — Anesthésie loco-régionale ; laparotomie médiane sus-ombilicale qui montre une cicatrice étoilée typique d'ulcère haut situé sur le bulbe ; ce dernier déformé, épaissi, adhère par toute sa face postérieure au pied du pédicule hépatique et à la tête du pancréas, qui est dure, irrégulière, bosselée : ce magma d'adhérences, d'infiltrations inflammatoires, ne permet pas d'étudier le trajet fistuleux. La vésicule biliaire est macroscopiquement saine ; le blocage adhérentiel de l'hiatus de Winslow ne nous permet pas de faire l'exploration digitale du cholédoque qui, du reste, ne semble pas anormalement dilaté.

Résection gastrique pour exclusion suivie d'anastomose gastro-jéjunale à la Finsterer. Les suites opératoires sont normales.

De ce cas clinique nous retiendrons, comme du reste de toutes les observations publiées jusqu'ici, la pauvreté des manifestations cliniques permettant d'établir le diagnostic de cette complication rare de l'ulcère duodénal. Aucun élément aigu signalant la soudaineté de la perforation ne s'extériorise de ce tableau à longue évolution chronique.

Les caractéristiques de ce syndrome douloureux sont les mêmes que dans tout ulcère arrivé à la « période d'extériorisation » (Gutmann). Et les irradiations dorso-lombaires que certains ont voulu admettre comme pathognomoniques de cette fistulisation nous semblent être un caractère commun à tout ulcère pénétrant la zone pancréatique.

Deux symptomes dans l'évolution de ce long processus ulcéreux pourraient attirer l'attention et laisser soupçonner la possibilité de la complication qui nous intéresse ici : le changement de caractère des manifestations douloureuses qui se font très rapprochées, avec irradiations qui se portent maintenant vers la région dorso-lombaire droite ; le point de Murphy devient douloureux ; le subictère franc, comme celui que présentait notre malade lors de son hospitalisation. Dans l'observation de Zavaletta, il était rythmé par le maximum des douleurs. Ce subictère serait très vraisemblablement dû à l'infection ascendante de la voie biliaire, d'autant que la communication duodéno-cholédocienne part d'une muqueuse enflammée et infectée, mais ce subictère ne permet pas de préjuger de l'atteinte du système hépato-biliaire ; n'est-il pas souvent et d'une manière banale signalé dans les ulcères compliqués de périviscérite ? La coexistence d'un syndrome ulcéreux, d'autant plus typique qu'il est ancien, et d'une atteinte infectieuse des voies biliaires, peut orienter vers un diagnostic de présomption, diagnostic, du reste, toujours d'une extrême difficulté, et qui n'a jamais été porté cliniquement dans toutes les observations que nous avons colligées.

Donc, mis à part ce subictère que nous n'avons du reste pas retrouvé dans toutes les observations, on peut dire que presque toujours la perforation duodéno-cholédocienne d'origine ulcéreuse se fait à bas bruit, comme du reste l'évolution inverse de la perforation bilio-intestinale d'origine lithiasique.

C'est la radiologie qui fait le diagnostic de la complication, soit par la constatation d'image claires dans le champ hépatique, images représentatives de la

présence d'air dans les voies biliaires, soit lors du transit gastro-duodénal, par une opacité anormale ascendante des voies biliaires extra-hépatiques. « La présence d'air dans les voies biliaires, prenant le caractère d'un syndrome d'alarme, indiquera la probabilité d'une fistule biliaire, alors que l'opacification des voies biliaires permettra un diagnostic de certitude en donnant, le plus souvent, la localisation de la fistule » (Plattner).

L'image radiologique reste toujours nette et caractéristique : de la déformation ulcéreuse du bulbe toujours constante s'échappe une traînée sombre ascendante que certaines manœuvres (compressions manuelles du duodénum, examen en décubitus latéral droit ou ventral, position de Trendelenbourg) rendent plus facilement réalisable.

L'étude radiologique de ces opacifications accidentelles a été faite par Plattner de Genève dans le *Journal de Radiologie et d'Electrologie* de 1946 et par Lacroix Armand (*Thèse*, Alger 1946).

Quelle méthode opératoire opposer à cette complication fort heureusement rare de l'ulcère duodénal ? La gastro-entérostomie simple est ici inefficace ; elle laisse persister le transit alimentaire gastro-duodénal et, partant, le reflux constant duodéno-cholédocien : Une observation de Zavaletta le prouve. Non seulement la gastro-entérostomie n'a pu empêcher l'apparition de la fistule, mais elle n'a pu en ralentir l'évolution : « La fistule résultant de la perforation dans le cholédoque persistait après l'opération faite pour exclure la lésion du transit intestinal. »

Ce n'est qu'en cas de contre-indication formelle de la gastrectomie que la gastro-entérostomie pourrait être admise, encore faudrait-il la compléter d'une exclusion pylorique, pour mettre la fistule duodéno-cholédocienne en dehors du circuit gastro-duodénal et d'une section des pneumogastriques pour prévenir l'apparition d'un ulcère peptique si fréquent après ce mode d'intervention.

C'est donc à la gastrectomie qu'il faut s'adresser, mais à la gastrectomie pour exclusion, car il est de toute évidence que la dissection systématique du duodénum dans un bloc inflammatoire adhérentiel aussi étendu risque fort de causer des dégâts irréparables du pédicule hépatique.

C'est la rareté de cette complication de l'ulcère duodénal, contrairement à la fréquence des fistules bilio-digestives d'origine cholédocienne, qui fait l'intérêt de notre observation.

Les travaux que nous avons pu consulter et dont nous donnons ci-dessous les références bilbiographiques ne nous ont permis d'en retrouver que 14 cas.

BIBLIOGRAPHIE

Delherm. — Un cas de fistule duodéno-biliaire. *Bull. et Mém. de la Soc. de Radiol. Médic. de France*, janvier 1931, **19**, 33.

Lupacciolu. — *Sur l'injection des voies biliaires à la suite de fistule duodéno-cholédocienne.* Croce Rossa, octobre 1935, **10**, n° 10, 914-935.

Butzureanu, Barth et Gatoski. — Ulcère duodénal perforé dans les voies biliaires extra-hépatiques : fistule cholédoco-duodénale. *Revista de Chirurgie*, Bucarest, mai-juin 1935, **38**, n°s 5-6 (compte rendu dans *La Presse Médicale*, samedi 26 décembre 1936, n° 104).

Zavaletta, Manchini et Curutchet. — Ulcère duodénal perforé dans le cholédoque : formation d'une fistule cholédoco-duodénale. *La Semana Medica*, 9 février 1939, **46**, n° 6, 304-313, Buenos-Aires.

Aubry, Tillier et Pontien. — Image d'opacification des voies biliaires intra- et extra-hépatiques au cours d'un examen radiologique de l'estomac. Soc. méd. des Hôp. d'Alger, séance du 3 juillet 1941. *Algérie Médicale*, mars 1942.

Plattner. — Contribution au diagnostic radiologique des fistules biliaires internes. *Journal de Rad. et d'Elect.*, 1946, n°s 11-12.

Lacroix. — Opacification accidentelle des voies biliaires, *Thèse d'Alger*, 1946.

RAPPORTS

Ulcère duodénal avec sténose duodénale sous-vatérienne et reflux cholédocien radiologique,

par M. **Laborit** (Lorient).

Rapport de M. Jacques Hepp.

Sous le titre « ulcère duodénal avec sténose duodénale sous-vatérienne et reflux cholédocien radiologique », notre collègue Laborit nous a confié une observation qu'il nous paraît opportun de rapprocher de celle que nous venons de vous lire.

Chez un malade présentant une histoire typique d'ulcère duodénal qui s'invé-



tère, sans aucune manifestation particulière permettant de soupçonner une atteinte biliaire, l'auteur a découvert sur le cliché radiologique une injection de la voie biliaire principale par le liquide de contraste. L'image qui l'accompagne montre, en effet, une excellente injection de la voie biliaire par la baryte ingérée, qui objective également la présence d'un double ulcère de la petite courbure et du duodénum et d'une stase duodénale.

L'intervention a montré deux faits : l'existence d'un ulcère duodénal postérieur adhérent en arrière, et qu'il a paru prudent de traiter par gastrectomie pour exclusion, enlevant le pylore et laissant le duodénum en place, et celle d'une sténose duodénale sous-vatérienne, apparemment par pince mésentérique, suffisamment marquée pour qu'une duodéno-jéjunostomie complémentaire ait semblé nécessaire.

Interprétant secondairement les lésions, Laborit pense s'être trouvé en présence d'un reflux cholédocien par l'ampoule de Vater favorisé par la sténose duodénale concomitante et discute la pathogénie neuro-musculaire de cet éventuel reflux. Je ne partage pas tout à fait son sentiment. Les travaux d'Arnous et Foissaud (Soc. de Gastro-entérologie, janvier-février 1947) ont montré, en effet, que le remplissage d'une ampoule de Vater normale au cours du transit duodénal, est absolument exceptionnel et ce seul argument de fréquence a déjà

son poids. Par ailleurs, la découverte à l'opération d'un ulcère duodénal post-bulbaire bloqué en arrière semble logiquement impliquer l'existence d'une fistule duodéno-cholédocienne à ce niveau. C'est la raison pour laquelle je crois pouvoir rapprocher cette observation de celle de MM. Lebon et Vergoz.

Pour rares qu'elles soient, les opacifications cholédociennes apparues au cours de l'évolution des ulcères duodénaux invétérés ne sont cependant pas exceptionnelles, et outre la bibliographie citée par MM. Lebon et Vergoz, je sais que la littérature étrangère (Argentine, en particulier) en renferme d'autres exemples. En France, tout récemment, à la Société de Gastro-entérologie (13 octobre 1947), mon excellent ami Barraya en a rapporté avec Girard une très belle et significative observation contrôlée opératoirement et traitée, là aussi, par gastrectomie pour exclusion.

Du groupement de ces divers faits, nous devons retenir, en premier lieu, la possibilité de diagnostiquer par la radiographie certainces fistules cholédoco-duodénales par ulcère, la nécessité même de s'attacher à les rechercher systématiquement en utilisant des incidences particulières. Connaître d'avance l'existence de ces fistules est, en effet, fondamental pour le traitement. Ce dernier semble s'être codifié spontanément. Trois chirurgiens différents ont eu recours, chacun dans leur cas, à la même tactique de gastrectomie pour exclusion enlevant le pylore ou, au moins, la muqueuse pylorique. Les résultats leur ont donné raison. Si, en présence d'une fistule cholécysto-duodénale ou gastrique par ulcère antérieur et perforé, la suppression de la fistule s'impose, il semble, par contre, légitime d'admettre que le respect de la fistule est ce qu'il y a de plus logique et de plus sage quand elle est cholédoco-duodénale par ulcère duodénal adhérent au pancréas. Exclure la fistule du circuit alimentaire qui peut infecter les voies biliaires hautes par reflux, semble, en effet, suffisant. N'est-ce pas là faire le geste que certains auteurs, comme Mallet-Guy, en particulier, ont proposé de longue date, d'associer à la confection chirurgicale d'une anastomose bilio-digestive pour la protéger ?

L'observation de M. Laborit, qui s'ajoute à celles, toujours intéressantes, communiquées déjà par lui à cette tribune, méritait d'être rapportée, et je l'en remercie en votre nom.

M. **Bréchot** : J'ai écouté avec beaucoup d'attention l'observation rapportée. Je partage tout à fait l'opinion de M. Hepp. Ce qu'il y a de plus simple est de faire une gastrectomie pour exclusion. Je voudrais seulement faire remarquer ceci : c'est que, dans l'immense majorité des cas, ce procédé doit être et satisfaisant, et suffisant. Il est cependant possible qu'il ne le soit pas, car, quelquefois, après gastrectomie, il y a une dilatation de la branche afférente si considérable que sur les radiographies anciennes datant de dix ou douze ans, on peut croire que cette branche afférente est la continuité de l'estomac. Dans ce cas-là, il est possible de trouver un reflux, et il n'est pas certain que les voies biliaires soient absolument à l'abri d'un reflux et d'une infection secondaire, mais cela ne condamne pas la conduite à tenir.

COMMUNICATIONS

La cardio-péricardiopexie (opération de Samuel Alcott Thompson) dans le traitement de la coronarite,

par M. **Gorelik** (de New-York), invité par l'Académie.

La coronarite peut survenir à tout âge, mais est rare chez les jeunes. Génératrice de dyspnée et de douleurs, l'ischémie myocardique entraîne par infar-

cissement pariétal du cœur ou par fibrillation ventriculaire, une véritable infirmité ; elle aboutit à la mort.

Au début, la sténose siège sur les grosses branches coronariennes, puis elle gagne les petites et les capillaires.

Dans 80 p. 100 des cas, le processus débute par la branche descendante de la coronaire gauche et les lésions myocardiques siègent d'abord sur la paroi antérieure du ventricule gauche.

Divers auteurs, O'Shaugnessy, Lezius, Beck, Barton, Rakov, ont cherché à apporter au myocarde ischémié une irrigation artérielle supplémentaire, soit en greffant sur lui du tissu épiploïque ou pulmonaire ou pleural, ou musculaire, ou graisseux, soit en créant des adhérences cardio-péricardiques par l'action locale de substances irritantes.

Chez l'homme, les greffes nécessitent une intervention choquante et dangereuse ; les injections irritantes intra-péricardiques risquent d'entraîner une réaction locale excessive.

Thompson a étudié chez le chien l'action de l'introduction dans le sac péricardique de poudre de talc stérile.

Il a provoqué ainsi une péricardite fibrineuse suivie bientôt d'un processus d'adhérences du péricarde à l'épicarde. En une semaine, les adhérences sont solides, en un mois il y a fusion des deux feuillets par l'intermédiaire d'une couche de tissu contenant des néo-vaisseaux.

Chez le chien, ces adhérences sont capables de suppléer à l'ischémie produite, dans un deuxième temps, par la ligature secondaire des grosses branches coronariennes.

La péricardite produite est seulement adhésive et limitée, et non pas constrictive.

Chez l'homme, les sujets susceptibles de bénéficier de l'opération de Thompson doivent être soigneusement sélectionnés, et on éliminera ceux qui présentent de la congestion passive des bases pulmonaires, un gros foie ou de l'œdème, à moins que ces accidents cèdent rapidement au repos, à la digitalisation et à une cure de diurèse.

Les malades sélectionnés doivent être étudiés, à plusieurs reprises, très complètement, par tous les procédés dont nous disposons : auscultation, radiographie, électro-cardiographie, mesure de la vitesse de circulation et de la pression veineuse, etc.

Le traitement pré-opératoire varie avec l'état de chaque sujet.

La technique opératoire est la suivante. Anesthésie au cyclo-propane. Sur le 5ᵉ arc costal gauche, incision de 7 centimètres à partir du bord sternal. Résection de 3 à 4 centimètres du cartilage costal. Les vaisseaux mammaires internes sont écartés en dedans, la plèvre gauche en dehors.

Le péricarde est incisé sur 2 centimètres dans une zone avasculaire et sa cavité est asséchée avec l'aspirateur. On y introduit alors 5 c. c. de novocaïne à 2 p. 100. Cinq minutes plus tard, on les retire par aspiration.

Un doigt introduit dans l'incision péricardique décèle l'existence d'adhérences, de zones d'infarcissement ou de cicatrices.

A ce moment, avec une spatule ou un atomiseur, on étale sur le bord gauche et les deux faces du cœur, environ 8 grammes de poudre de talc sèche et stérile.

Fermeture incomplète du péricarde au catgut O. La paroi thoracique est suturée plan par plan, sans drainage.

Après deux ou trois jours de fièvre, la température revient à la normale.

Dès le second jour, et parfois plus tôt, des frottements péricardiques sont perçus.

La réaction pleuro-pulmonaire, ni intense, ni inquiétante, n'excède guère une semaine.

Le traitement post-opératoire comporte l'oxygénation systématique, l'usage

de petites doses de morphine, et celui du sulfathiazol pendant trois à cinq jours, c'est-à-dire jusqu'au retour de la température à la normale.

Les résultats obtenus sont d'autant meilleurs et plus durables que l'intervention est pratiquée plus précocement après le début de la maladie.

De 1936 à 1948, 64 opérations de Thompson ont été pratiquées en Amérique par divers chirurgiens. 4 malades sont morts :

2 en vingt-quatre heures. 1 au bout de quatre ans, d'insuffisance cardiaque. 1 au bout de deux ans, de pneumonie ; chez ce dernier, l'autopsie a montré une fusion en bloc de l'épicarde, du péricarde et des muscles de la paroi thoracique, et on a constaté que toute la zone infarcie était parcourue par un réseau important de vaisseaux néoformés.

Les 60 autres opérés ont guéri, travaillent et mènent une vie sensiblement normale.

Ablation d'une tumeur thymique chez un myasthénique,

par MM. **Marc Iselin** et **Pierre Bourgeois.**

Nous sommes confus de ne présenter à l'Académie qu'une seule observation de traitement de la myasthénie par ablation de tumeur du thymus. Notre excuse est dans ce que les possibilités du traitement chirurgical de la myasthénie sont encore peu connues, car notre observation est vraisemblablement la première publiée en France, ce qui explique le peu d'empressement des médecins à faire opérer leurs patients.

M. Baf..., quarante-deux ans. *Myasthénie avec tumeur du thymus. Ablation du thymus et de la tumeur.*

Homme de quarante-deux ans, exerçant la profession de voyageur de commerce.

Les troubles ont débuté brusquement le 10 avril 1946, par une crise de myasthénie très nette : lassitude générale, bras lourds et las, paralysie des mâchoires, impossibilité de relever les paupières et dyspnée intense. Sous l'influence du traitement médical institué alors (prostigmine, glycosthène, percortène, éphédrine), la crise aiguë s'atténue et disparaît progressivement, mais laisse au malade une lassitude extrême qui lui interdit tout travail.

Les crises se renouvellent dans les mois qui suivent de plus en plus intenses, prenant un caractère tragique par l'intensité de la dyspnée.

La radio montre une image kystique calcifiée sous le sternum. On décide d'intervenir.

Examen le 25 juin 1947 :

Pouls	76
Respiration	25
Tension artérielle	170/76
Poumons	R. A. S.

Le malade est au mieux de sa forme quoique très las.

Intervention le 28 juin 1947. — Anesthésie générale ; tubage (Maroger).

Incision en T, section des muscles sterno-hyoïdiens, décollement au doigt rétro-sternal, ligature appuyée du ligament sus-sternal et section médiane du sternum, d'abord à la cisaille puis au ciseau de J. Gosset. Le thymus est bien visible sous la forme de deux cordons roses de 1 centimètre de large qui passent en avant de la veine innominée et la débordent jusqu'en avant du creux sus-sternal ; celui de gauche se prolonge dans la tumeur calcifiée qui est complètement à gauche de la ligne médiane.

La dissection de la tumeur est d'abord assez facile car, contrairement à ce qu'on redoutait, la veine qui lui est postérieure, n'a pas pris adhérence. Par contre, à la partie externe, la tumeur est non pas adhérente, mais fusionnée avec la plèvre gauche qui est normale. Suivant les enseignements de Clagett, on coupe franchement dans la tumeur et on en laisse une lame sur toute la partie adhérente. Finalement, on lie la veine thymique qui débouche directement dans l'innominée et on fait l'ablation du thymus et de la tumeur. Un peu plus bas, la plèvre est ouverte. On arrive à la fermer avec beaucoup de peine en faisant un véritable décollement extra-pleural dans toute la partie antérieure et en comblant la brèche avec un lambeau de muscle qui est maintenu en place par des sutures.

L'opération a duré deux heures trente, elle n'aurait pas été difficile s'il n'y avait pas eu la brèche pleurale.

Fermeture du sternum par deux points au fil métallique ne prenant que la table externe, suture de l'aponévrose, suture de la peau.

Suites : Exsufflation immédiate du pneumothorax.

Forte poussée de température dès le lendemain.

Pas de crise de myasthénie. Le malade respire bien, il est encombré de mucosités, mais les expectore sans trop de peine.

Malgré la minutie de l'hémostase il y a certainement un hématome car, d'une part on note un emphysème sous-cutané s'étendant en direction de l'épaule droite, et ultérieurement,



au même niveau ; on verra apparaître une ecchymose. Il se produit de même un épanchement pleural séro-sanguin foncé important qui nécessite plusieurs ponctions :

Le sixième jour	250 c. c.
Le dixième jour	205 —
Le quatorzième jour	600 —
Le dix-neuvième jour	400 —

L'anémie (Globules rouges : 3.000.000), vraisemblablement consécutive à cet épanchement, est compensée par deux transfusions :

Le douzième jour	500 c. c.
Le vingt et unième jour	300 —

Pendant quatorze jours, le malade a reçu 200.000 U. de pénicilline par jour ; cependant, la température reste élevée, au-dessus de 39° pendant les six premiers jours pour s'abaisser progressivement à 37°8, 38° le vingtième jour. Le malade reste subfébrile pendant plusieurs semaines encore.

Fréquence du pouls :

Les six premiers jours	De 100 à 120.
Jusqu'au vingtième jour	De 90 à 100.
Puis se stabilise vers 90.	

Respiration :

Pendant huit jours	De 30 à 40.
Du dixième au vingtième jour	De 24 à 32.
Le vingt-septième jour (le malade quitte la clinique)	24

Par mesure de précaution on avait institué un traitement préventif de *prostigmine* dès la veille de l'opération, le malade en a reçu en totalité, du 27 juin au 12 juillet : 0 gr. 495, soit une moyenne de 0 gr. 033 par jour.

Pendant la même période, conjointement à la prostigmine, on fait chaque jour une injection de « Triple Bromide » de 20 à 30 c. c. suivant la nécessité.

Le malade quitte l'hôpital américain le vingt-septième jour dans de bonnes conditions physiques quoique sub-fébrile et rentre chez lui, à Grenoble.

Depuis l'opération, il n'a pas eu de nouvelle crise de myasthénie, il a repris une partie seulement de ses activités, mais mène une vie à peu près normale, sans plus prendre de prostigmine.

COMMENTAIRES.

Cette observation appelle un certain nombre de commentaires.

1° SUR LES BASES THÉORIQUES DE LA THYMECTOMIE DANS LA MYASTHÉNIE. — Les autopsies systématiques faites par les pathologistes allemands surtout, avaient montré la fréquence des tumeurs thymiques dans les cas de myasthénie, et dès 1912, Sauerbruch essayait d'enlever une semblable tumeur, d'ailleurs sans succès. Ultérieurement, Bell (1917), Miller (1940) reconnaissaient une altération du thymus (soit tumeur, soit hypertrophie) dans près de 50 p. 100 des cas de myasthénie.

En même temps, le succès obtenu par la prostigmine dans le traitement de cette maladie, avait poussé à approfondir les études biologiques de la connection nerf-muscle et, à l'heure actuelle, tout le monde admet que l'excitation du nerf donne naissance à une production *d'acétylcholine*, substance qui excite la fibre musculaire et en provoque la contraction. Cette action est équilibrée par une substance antagoniste, la *cholestérinase*, qui empêche la diffusion de l'acétylcholine en dehors des limites volontaires. Or, le sérum des myasthéniques contient une autre substance qui inhibe la production (ou l'action) de cette dernière (Wilson et Stoner, 1944) et, par conséquent, agit dans le même sens que le curare qui, lui, altère ou supprime la réponse musculaire à l'influx nerveux, donc neutralise ou supprime l'acétylcholine.

La myasthénie, d'après ces données, ne doit donc pas être considérée comme une maladie du système nerveux, mais bien comme une maladie métabolique, l'agent chimique pathogène ne pouvant être transmis que par le sang. Qui dit métabolisme, dit glande endocrine, et le thymus étant très fréquemment altéré, c'est donc lui qui devrait être incriminé.

Malheureusement, cette théorie, quoique séduisante, présente de grosses lacunes. Si la maladie est métabolique, donc générale, pourquoi se localise-t-elle cliniquement sur certains groupes musculaires au lieu d'être généralisée ? Si le thymus est responsable, pourquoi n'est-il modifié, au maximum, que dans la moitié des cas ? Pourquoi voit-on des thymus sans myasthénie ? Ces lacunes ont au moins l'avantage d'expliquer l'inconstance des résultats du traitement chirurgical, inconstance qui montre de façon certaine que le facteur thymique a une valeur certaine, mais qu'il y a sûrement encore d'autres facteurs prépondérants à découvrir.

C'est à Blalock, en 1941, que revient l'honneur d'avoir lancé l'idée du traite-

ment chirurgical de la myasthénie et d'avoir exécuté les premières interventions, même sur des malades n'ayant pas de tumeur. En 1944, les résultats obtenus par lui dans 20 cas étaient suffisamment probants pour justifier l'expansion de la méthode. Mais les premières publications de Blalock avaient excité un très gros intérêt, et Clagett (à la Mayo Clinic) Geoffrey Keynes à Londres avaient de suite essayé la méthode, de telle sorte qu'en 1947, Keynes pouvait tabler sur 51 interventions, et Clagett sur 32.

2° Sur la technique que nous avons suivie. — Toute opération sur un myasthénique est dangereuse, car ces malades, d'une part, ne pouvant que difficilement mastiquer et déglutir, sont en général maigres et émaciés, d'autre part respirant plus ou moins difficilement et étant incapables de tousser et de cracher, sont particulièrement exposés aux complications pulmonaires.

Leur préparation à l'intervention doit être particulièrement minutieuse, car il s'agit, grâce à l'administration de *prostigmine*, de leur redonner la force nécessaire. De plus, on corrige l'hypo-protéinémie et la déshydratation. On administre de la pénicilline s'il y a soupçon d'affection pulmonaire, et finalement on habitue le futur opéré à la respiration artificielle en le mettant à plusieurs reprises pendant quelques heures dans le Drinker (poumon d'acier).

Anesthésie. — Nous avons adopté l'anesthésie générale, car elle est recommandée par les auteurs qui viennent d'être cités. Elle permet l'introduction d'un tube trachéal, indispensable pour l'aspiration des sécrétions, la possibilité de respiration artiicielle et le contrôle du pneumothorax résultant de l'ouverture accidentelle de la plèvre qui est toujours possible, parfois inévitable (elle l'était dans notre cas) et parfois même bilatérale.

L'anesthésiste dispose de prostigmine toujours prête à être injectée en cas de difficulté respiratoire, la réanimation n'est pas indispensable, car l'opération n'est ni sanglante, ni choquante.

Incision. — Nous avons utilisé l'incision de Blalock, comportant une branche verticale médiane pré-sternale et une branche curviligne transversale sus-sternale. Par celle-ci, on incise les aponévroses de la base du cou et l'on pénètre avec le doigt dans l'espace rétro-sternal qui est décollé. Par celle-là, on expose la face antérieure du sternum que l'on coupe en long jusqu'au 4e espace ; là, on branche deux traits permettant de sectionner l'os transversalement : avec un écarteur à vis, on l'ouvre comme un livre, et l'on expose la région médiastinale antérieure rétro-sternale, tout doucement, pour bien repérer les culs-de-sacs pleuraux et les récliner en dehors sans les léser.

Découverte du thymus. — La tumeur siégeait uniquement à gauche de la ligne médiane et débordait nettement le sternum, car elle était grosse comme le poing ; elle était de couleur grisâtre, de consistance ferme. A sa droite, le thymus était bien reconnaissable, fragile glande bilobée, dont le pôle supérieur droit reposait en avant de la veine innominée d'où partait une veine-repère assez grosse, descendant vers l'isthme et le lobe gauche hypertrophié.

La dissection du thymus proprement dit, avec ligature minutieuse des plus petits vaisseaux qui l'abordaient fut facile, il en fut tout autrement de la partie tumorale. En effet, après avoir facilement libéré les faces antérieures et latérales, on se rendit compte que, par sa face profonde, le thymome était, non pas adhérent, mais littéralement fusionné avec la plèvre pariétale gauche. On tente très doucement de décoller la plèvre, mais tout de suite on la perfore, et par le pneumothorax ainsi réalisé, on voit parfaitement cet envahissement de la séreuse décourageant toute séparation. Ces faits avaient été signalés par Clagett, qui s'était vu forcé de renoncer au décollement et de tailler directement dans la tumeur pour en enlever le plus gros et ne laisser qu'une lame au contact de l'organe dangereux, qui est parfois un gros vaisseau. L'étude des résultats éloignés n'a montré à cet auteur aucune différence avec les cas d'ablation complète, de sorte qu'il conseille cette technique, que nous avons appliquée immé-

diatement. Nous avons été seulement frappés par le suintement sanguin en nappe de la surface tumorale cruentée.

Jusque-là, l'opération s'était déroulée rapidement et sans difficultés particulières : mais nous eûmes alors la plus grande peine à fermer la brèche pleurale, la séreuse étant normale, tendue, tout point passé avec la plus fine des aiguilles ne servait qu'à agrandir la déchirure. Pour réussir à fermer, il fallut d'abord décoller la plèvre à distance pour lui donner un peu d'ampleur, déterminant ainsi un petit pneumothorax extra-pleural antérieur, puis aveugler la brèche avec un lambeau de muscle pectoral, ce qui permit de coudre muscle-séreuse, et non pas séreuse-séreuse, ce qui équivalait à coudre une toile d'araignée.

La fermeture de la brèche sternale se fit sans difficulté et le pneumothorax gauche fut exsufflé dès la fin de l'intervention.

En plus de la tumeur, nous avons enlevé la totalité du thymus, ablation fort simple et qui est recommandée par tous les auteurs.

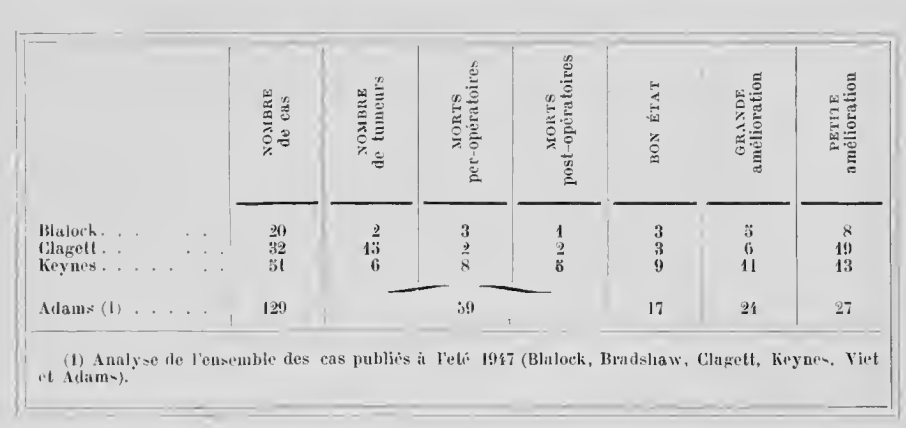
Soins post-opératoires. — Les suites opératoires furent sans incidents : l'opéré n'eût que peu de difficultés à expectorer et son encombrement bronchique, quoique relativement marqué au début, ne nous donna jamais d'inquiétude et ne nécessita ni bronchoscopie, ni séjour dans le poumon d'acier, car il céda aux petits moyens habituels.

Par contre, un épanchement sanguin important se manifesta dans la plèvre, et nous dûmes le ponctionner à 4 reprises, évacuant en tout 1.455 c. c. de liquide très sanglant, soustraction remplacée par deux transfusions, le douzième jour et le vingt et unième jour, de 500 et 300 c. c.).

En résumé, les complications post-opératoires furent d'ordre purement chirurgical, sans aucun rapport avec la myasthénie.

Sur le pronostic. — Actuellement, l'opéré est bien, il a pu reprendre une partie de son activité commerciale et ne prend plus de prostigmine, mais on ne peut à aucun degré le considérer comme guéri par son opération, comme redevenu un individu normal.

La lecture des statistiques très détaillées de Blalock, Clagett et Keynes nous montre qu'un tel résultat est des plus habituels ; il doit être considéré comme satisfaisant. D'ailleurs, aucun de ces auteurs ne prononce le mot « guéri » et, dans leurs tableaux, il est écrit « quasi guéri » ou « en bon état ».



	NOMBRE de cas	NOMBRE de tumeurs	MORTS per-opératoires	MORTS post-opératoires	BON ÉTAT	GRANDE amélioration	PETITE amélioration
Blalock	20	2	3	1	3	5	8
Clagett	32	15	2	2	3	6	19
Keynes	51	6	8	8	9	11	13
Adams (1)	129		59		17	24	27

(1) Analyse de l'ensemble des cas publiés à l'eté 1947 (Blalock, Bradshaw, Clagett, Keynes, Viet et Adams).

Adams termine et résume la discussion sur ce sujet au Congrès Américain de Chirurgie thoracique de 1947 en disant : « la cure complète de la myasthénie ne se trouve pas dans la thymectomie ».

Il n'en va pas moins que, sans guérir complètement, on peut obtenir de tels soulagements qu'ils équivalent pratiquement à une guérison. Les deux premiers

cas de Blalock ont été spectaculaires. Les deux opérés étaient des grabataires qui ont pu reprendre, sinon une vie normale, du moins une vie décente. Le premier cas de Keynes semblait désespéré, raison pour laquelle il fut « livré » sans arrière-pensée par les médecins traitants. Le résultat, « malgré l'inexpérience de l'opérateur et des nurses » (dit l'auteur) fut excellent en ce sens que cette femme clouée au lit et ne pouvant respirer ni déglutir que moyennant des doses considérables de prostigmine, a pu retourner à la campagne et y travailler dix heures par jour.

S'adressant à une maladie de pronostic désespéré, les tentatives opératoires restent donc parfaitement indiquées, puisqu'en règle, elles améliorent toujours la situation et peuvent donner, dans 10 à 15 p. 100 des cas, des presque guérisons. Comparant ses 32 opérés à 159 malades non opérés, Clagett certifie que les résultats sont beaucoup meilleurs dans le premier cas ; malheureusement, les éléments de pronostic ne sont pas connus.

La présence d'une tumeur est-elle un bon élément ?

Les statistiques sont très contradictoires : Keynes dit, dans la sienne, que le pronostic est plus grave, l'opération moins satisfaisante chez les porteurs de tumeur (sur 6 tumeurs enlevées, 2 seulement vivent encore au moment de sa publication). Clagett a l'impression inverse : sur 15 tumeurs, il y a 11 grosses améliorations, alors que sur 17 thymus normaux, il n'y en a que 8.

D'ailleurs, la présence de tumeurs chez les myasthéniques est très contingente : il y en avait 15 fois sur les 32 cas de Clagett, mais seulement 6 sur les 51 de Keynes et 2 sur les 20 de Blalock. En contre-partie, Sweet, sur 20 tumeurs médiastinales solides qu'il a enlevées, en a trouvé 4 d'origine thymique, et aucun des malades n'avait de myasthénie. Un malade porteur d'une tumeur médiastinale reconnue avait refusé l'intervention pendant plusieurs années, mais l'accepta lorsque des signes de myasthénie apparurent : il mourut de l'opération. De toute façon, la tumeur se rencontre surtout après l'âge de 40 ans.

Le fait d'avoir fait une *ablation complète* ou celui d'avoir laissé une partie de la glande ne sembe pas non plus avoir d'importance. 8 fois, Clagett s'est heurté à des tumeurs tellement fusionnées aux organes médiastinaux (plèvre, cœur, aorte), qu'il n'a pas cherché à les enlever en totalité, ce qui aurait été trop dangereux ; il s'est contenté d'enlever tout le possible en coupant dans la tumeur. Les résultats dans ces 8 cas se comparent exactement avec ceux de l'autre série d'ablation complète.

Blalock cite, à ce propos, la mort secondaire (en moins de deux ans), de 2 de ses opérés classés tous deux comme nettement améliorés. L'un mourut de « complications pulmonaires » et à l'autopsie on trouva un morceau de thymus gros comme le pouce « là où on n'aurait jamais songé à chercher de thymus ». Le deuxième mourut dans les mêmes conditions un an après. L'autopsie la plus minutieuse ne put mettre en évidence la moindre particule de thymus. Une opération incomplète ne peut donc être incriminée.

Un seul élément de pronostic semble certain : la précocité de l'intervention. Les meilleurs résultats sont obtenus dans les formes d'évolution les plus courtes, ce qui ferait croire à Blalock qu'après une certaine période, la maladie devient irréversible.

Histologie. — L'aspect de la tumeur est celui d'un lympho-sarcome, et il faut avoir recours à des arguments cliniques (Mc Donald) pour prouver qu'il s'agit bien d'une tumeur bénigne :

1° Pas de réponse aux rayons X.

2° Présence constante de zones de calcifications visibles à la radio, ce qui ne se voit jamais dans un lympho-sarcome.

3° Pas d'envahissement ganglionnaire.

Cependant, sur les 60 cas de Meggendorfer, une fois il s'agissait d'un cancer, et Turnboll a enlevé un cancer du thymus chez un myasthénique sans influencer en rien cette maladie. Enfin, il n'y a aucune différence histologique entre les

tumeurs bien encapsulées et clivables et celles qui adhèrent. En résumé, il s'agit de tumeurs histologiquement malignes, mais cliniquement bénignes que l'on désigne sous le nom de *thymomes*.

Quand il s'agit de glandes thymiques, l'aspect est celui du thymus hyperplasique tel qu'on le trouve chez les hyperthyroïdiens : la glande est de volume très différent, son poids allant de 2 gr. 7 à 31 grammes (en moyenne 15 grammes) dans les observations de Keynes, mais il n'y a aucun rapport décelable entre l'aspect de la tumeur et ses dimensions, d'une part, et la sévérité de la myasthénie d'autre part.

Par conséquent, il est impossible de mettre en évidence un élément de pronostic et nous restons dans l'incertitude sur le mécanisme exact de la thymectomie dans la myasthénie. L'opération est donc purement empirique, mais le fait qu'elle donne 75 p. 100 de bons résultats dans une maladie désespérante suffit à justifier la place de la chirurgie à côté de la prostigmine, puisque dans les opérations réussies, les opérés n'ont plus besoin de ce médicament.

BIBLIOGRAPHIE

Adams (R.). — « Surgical treatment of myasthenia gravis ». *Lahey Clin., Bull. 4.*, July, 1944, 10-18.

Blalock (A.), Mason (M. F.), Morgan (H. J.) and Riven (S. S.). — « Myasthenia and tumors of thymic region ; case in which tumor was removed ». *Ann. Surg.*, Oct. 1939, **110**, 544-561.

Blalock (A.). — Thymectomy in treatment of myasthenia gravis ; 20 cases ». *J. Thor. Surg.*, Aug. 1944, **13**, 316-339.

Clagett (O. T.) and Eaton (L. M.). — « Thymic tumors » in Report of annual meeting of Am. Assn. for Thoracic surg., 1946. *J. Thor. Surg.* (in press).

Campbell (E.), Fradkin (N. F.) and Lipetz (B.). — « Treatment of myasthenia gravis by excision of thymic tumor ». *Arch. Neur. and Psychiat.*, Apr. 1942, **47**, 645-661.

Gillespie (B.). — « Thymoma in myasthenia ». *Arch. Path.*, Oct. 1941, **32**, 659-663.

Hardymon (P. B.) and Bradshaw (H. H.). — « Exploratory anterior mediastinotomy in three cases ». *Surg. Gynec. Obst.*, April 1944, **78**, 402-408.

Keynes (G.). — « Surgery of the thymus gland ». *Brit. J. Surg.*, Janv. 1946, **33**, 201-214.

Miller (H. G.). — « Myasthenia gravis and thymus gland ». *Arch. Path.*, Febr. 1940, **29**, 212-219.

Murray (N. A.) and Mc Donald (J. F.). — « Tumors of thymus in myasthenia ». — *Am. J. Clin. Path.*, Mar. 1945, **15**, 87-94.

Turnbull (F.). — « Removal of malignant thymoma ». *Arch. Neurol and Psychiat.*, Dec. 1942, **48**, 938-945.

Sloan (H. E.) Jr. — « Thymus in myasthenia ». *Surgery*, Janv. 1943, **13**, 154-174.

Viets (H. R.). — « Myasthenia Including use of Neostigmine and thymectomy ». *J. Am. Med. Assoc.*, Apr. 1945, **127**, 1089-1096.

M. **Jean Patel** : Ce que vient de dire Iselin est très intéressant ; seulement, il n'envisage qu'une partie du problème de la cure de la myasthénie : l'intervention sur le thymus, sur laquelle M. Leriche, ici même, a insisté, il y a neuf ans (*Mém. de l'Acad. de Chir.*, t. 65, n° 8, p. 334).

Or, contre cette même myasthénie, d'autres actes furent exécutés. Et je sais que mon ami, M. Leger, traita, avec le même succès qu'Iselin, par l'énervation double sinu-carotidienne, 5 malades dont l'histoire a été publiée (Soc. de Neurologie, séances du 8 janvier 1946, du 4 décembre 1947, du 8 janvier 1948 ; et *La Presse Médicale*, n° 9, du 8 février 1947).

Je demande, par conséquent, à Iselin, de nous dire s'il propose la thymectomie à l'exclusion des autres traitements ? Sinon, dans quels cas la prône-t-il ? Avec quels avantages sur les autres procédés ?

M. **René Leriche :** J'ai opéré par thymectomie 2 cas de myasthénie. Mon premier cas a été communiqué à l'Académie le 1er mars 1939. Le résultat éloigné

n'a pas été bon. Dans le second, au contraire, le résultat a été excellent et deux ans après l'opération, le malade a repris toute son activité : il n'a plus besoin de prostigmine. Dans ces deux cas, il ne s'agissait pas de tumeur, mais de thymus en activité anormale vu l'âge. Dans ce dernier cas, au lieu de passer par la voie cervicale comme dans le premier, j'ai réséqué le deuxième cartilage costal et après avoir refoulé la plèvre, j'ai pu enlever la masse thymique en liant ses pédicules. S'il n'y a pas de tumeur, la sternotomie me paraît inutile.

M. **Ameline** : J'ai eu l'occasion de suivre une myasthénie, de lui implanter des cristaux d'acétate de désoxycorticostérone (bien entendu, sans résultat valable). Les médecins distingués qui suivaient cette malade m'avaient appris, comme élément pronostique, la valeur du « test à la prostigmine ». Dans cette maladie décevante, et à poussées évolutives, on doit considérer comme d'heureuse signification (temporaire) le fait que la malade peut, pendant un assez long temps, se passer tout à fait de prostigmine.

M. **Jean Chavannaz** : Pendant le dernier Congrès international de Chirurgie (Londres, septembre 1947), au cours d'une réunion à Saint-Bartholomew Hospital, Kenns a présenté un très beau film en couleurs sur « Le traitement chirurgical de la myasthénie par la thymectomie » par sternotomie médiane.

Ma statistique personnelle, qui porte actuellement sur une centaine de cas, est extrêmement instructive et les résultats obtenus et jugés d'après les photographies sont tout à fait remarquables.

Il convient de féliciter M. Iselin qui s'est heurté certainement à des difficultés techniques anormales, si nous en jugeons par l'exposé de Kenns.

M. **Iselin** : A Patel, je dirai que je n'ai pas eu la prétention d'établir le traitement de la myasthénie. J'ai voulu simplement apporter une observation de myasthénie avec tumeur du thymus, opérée par thymectomie avec succès. C'est une technique admise généralement à l'heure actuelle.

A M. Leriche : Je m'excuse de ne pas avoir trouvé la référence de l'observation qu'il a présentée ici. Je suis heureux que l'observation qu'il nous apporte vienne me donner de l'espoir pour l'avenir de mon malade.

A Ameline, je dirai que les tests médicaux sont très utiles, et l'action de la prostigmine permet d'amener ces malades à être opérés.

J'ai essayé de chercher dans les éléments purement chirurgicaux la possibilité d'établir un avenir et de savoir si les malades sont nécessairement condamnés à des récidives, des accidents ou, au contraire, si on peut trouver des éléments qui permettraient de leur donner la certitude d'une amélioration de longue durée. Malheureusement, il n'y en a pas.

Vingt observations de Tétralogie de Fallot opérées par la technique de Blalock,

par MM. **P. Santy, M. Bérard, J. Bret** et **P. Marion** (de Lyon).

MM. Gaudart d'Allaines et Donzelot vous ont exposé, ici même, au cours de la séance du 5 mai, les résultats de leurs opérations pour maladies bleues. Parallèlement à l'effort parisien, nous avons commencé, le 16 mars dernier, une série d'interventions pour cyanose congénitale et c'est le résultat de cette première série de vingt opérations, avec les remarques qu'elles ont permis de faire, que nous vous apportons aujourd'hui.

L'idée d'intervenir nous-mêmes chez des enfants bleus est née en mai 1947, le jour où le père d'une fillette de huit ans atteinte de tétralogie de Fallot est

venu demander au professeur Mouriquand, professeur de clinique médicale infantile, d'envoyer la petite malade à Baltimore pour l'y faire opérer. Le professeur Mouriquand, d'accord avec la Sécurité Sociale du Rhône, organisa le voyage de la fillette, mais obtint qu'elle fût accompagnée d'un groupe médico-chirurgical lyonnais, qui put tirer de ce voyage d'étude des enseignements permettant de réaliser, par la suite, à Lyon, le traitement chirurgical des enfants bleus de la région lyonnaise susceptibles d'en bénéficier. La venue en Europe de Miss Taussig et d'Alfred Blalock fit repousser le voyage à l'automne.

Le 27 octobre, j'assistai, au John Hopkins, à l'opération de la petite lyonnaise par Blalock et, pendant une quinzaine de jours, tandis que notre équipier médical, le Dr Bret, travaillait chez Miss Taussig et chez le Dr Bing, le diagnostic et les indications thérapeutiques dans les cyanoses congénitales, j'assistais chaque matin, avec Bérard et P. Marion, aux interventions de Blalock. Cependant que nous observions l'après-midi les suites opératoires des jeunes opérés, au nombre desquels se trouvait une autre petite française.

A New-York, avec son inlassable amabilité, notre compatriote, le professeur Cournant, qui avait beaucoup aidé à préparer notre voyage, nous initiait aux difficultés des recherches du cathétérisme cardiaque et aux multiples problèmes que posent les cardiopathies congénitales.

Bérard et Marion firent ensuite un séjour chez Potts, pour apprendre de lui sa technique et ses indications.

De retour à Lyon, fin novembre, ce fut ensuite le travail expérimental, avec son entraînement indispensable sur l'animal, pour acquérir la parfaite connaissance de la suture vasculaire, mais qui ne peut suffire à familiariser l'opérateur avec les embûches propres à la chirurgie endothoracique et surtout avec les imprévus particuliers aux malformations cardio-vasculaires.

Le 16 mars dernier, nous avons opéré notre premier enfant bleu. Inquiets de l'anesthésie chez le jeune enfant, nous avons commencé par un grand garçon de quatorze ans, dont l'anesthésie fut, en effet, facile, mais dont l'anastomose sous-clavio-pulmonaire fut extrêmement difficile à cause de la brièveté de la sous-clavière.

Nous avons depuis, au rythme de deux ou trois opérations par semaine, acquis une expérience progressive qui nous a familiarisés avec l'anesthésie des tout-petits et montré la moindre difficulté opératoire chez eux.

Les considérations que nous pouvons déjà déduire de ces vingt observations sont d'ordres très divers.

1° *Les indications opératoires.* — Il peut apparaître comme un aphorisme banal de dire que le rôle du médecin est primordial dans le choix des futurs opérés. L'effort que nous poursuivons depuis six mois nous en a cependant convaincus davantage chaque jour. Notre collaboration intime et constante avec le Dr J. Bret a été infiniment fructueuse. Spécialiste des cardiopathies de l'enfance dans le service de clinique du professeur Mouriquand, ayant jadis soutenu sa thèse sur les sténoses congénitales de l'arbre pulmonaire, le Dr Bret s'était passionné, depuis cette époque, pour le problème des cyanoses congénitales et lorsque, en automne 1946, le professeur Cournant nous eut rapporté à Lyon les films de Blalock dont vous avez eu la primeur, Bret avait pu mettre à notre disposition toute une série de pièces anatomiques de cyanose congénitale, recueillies à l'amphithéâtre, et nous en faire comprendre la grande complexité.

Lors de notre voyage commun à Baltimore, il avait emporté une série de dossiers de malades pour les montrer à Miss Taussig et à ses collaborateurs, et les discuter avec eux. Toutes ses interprétations et ses indications se trouvèrent confirmées : ce fut donc avec la plus grande confiance que nous acceptâmes de suivre ses indications.

Parmi les investigations cliniques qui seules, pour l'instant, sont chez nous de réalisation pratique, il nous est apparu que l'on doit préciser :

1° La situation anatomique de l'aorte, la hauteur de l'arc aortique et, si pos-

sible, les malformations associées des branches de distribution de la sous-clavière, la situation du tronc brachio-céphalique, pré- ou rétro-œsophagien.

Dans certains cas, la situation et le volume de la sous-clavière, par angiographie.

2° *L'existence, le volume, l'immobilité des artères pulmonaires.* — Jusqu'à maintenant, grâce à des examens radiologiques très soigneux, le Dr Bret ne nous a confié que des enfants ayant leurs deux pulmonaires, celles-ci d'un volume toujours suffisant et ne battant pas ou ne présentant que des battements très légers ; ce qui est un sûr garant de l'indication de l'anastomose, de sa possibilité et de son innocuité.

3° Parmi les cyanotiques qui nous ont été envoyés, figuraient un certain nombre de cyanoses pour lesquelles n'existe aucune indication chirurgicale ; en particulier, ces syndromes d'Eisenmeuger, si trompeurs comme aspect clinique, et dont l'étiologie reconnaît vraisemblablement une affection progressive de tout le système vasculaire du poumon, à laquelle l'opération de Blalock ne saurait apporter aucun soulagement.

4° L'appréciation de la polyglobulie, qui est un moyen clinique d'apprécier l'insuffisance de l'oxygénation sanguine et dont la valeur pronostique est certaine.

5° L'existence des crises convulsives, qui pose un problème dont l'interprétation n'est pas encore formelle. Ces formes convulsives de la maladie bleue ne s'accompagnent souvent que d'une cyanose peu marquée, et peuvent cependant entraîner des évolutions fatales particulièrement brutales.

Les anesthésies. — Grâce au dévouement de nos deux collaboratrices, Mlle Gard et Mlle Guigon, cette question, qui était notre grosse crainte, a été résolue très correctement par des intubations trachéales avec tube simple chez les tout-petits, tube à ballonnet chez les plus grands. Ether et cyclopropane associés ont permis d'obtenir l'apnée contrôlée au moment opportun, presque toujours dans de très bonnes conditions.

Les échecs. — Un de nos échecs, cependant, a peut-être été dû à une difficulté anormale de l'intubation, qui a dû être recommencée en cours d'intervention, sans arriver à améliorer un état d'extrême cyanose, qui a finalement abouti à une hémorragie veineuse mortelle.

Un autre de nos échecs a été dû à une syncope cardiaque d'une extrême brutalité, survenue en fin d'intervention, au moment où l'on insufflait prudemment le poumon. L'opérée avait eu pas mal de cyclopropane pour obtenir l'apnée, mais le myocarde n'avait donné aucun signe d'alerte, pas même les quelques contractions arythmiques considérées comme pathognomoniques de l'intolérance à cet anesthésique.

Nos 20 opérés se répartissent de la façon suivante :

11 garçons, dont : 1 de dix-huit ans et demi, 1 de quatorze ans, 3 de douze ans, 1 de onze ans, 1 de dix ans, 1 de sept ans, 1 de cinq ans, 1 de trois ans.

9 filles, dont : 1 de quatorze ans, 1 de treize ans, 1 de dix ans, 2 de neuf ans, 1 de huit ans et demi, 1 de cinq ans, 1 de trois ans et demi, 1 de deux ans et demi.

Nous avons à déplorer 5 décès sur 20 opérés.

Trois de ces décès se sont produits sur la table d'opération et ont été, de ce fait, très impressionnants ; j'ai déjà fait état de 2 de ces décès ; 1 par mort subite d'origine cardiaque en fin d'opération chez une fillette de quatorze ans, dont l'opération avait été très simple et sans incident ; l'autopsie a montré l'existence d'une insuffisance aortique surajoutée d'origine endocardique rhumatismale qui ne semble pas avoir cependant joué un rôle.

1 par hémorragie veineuse du tronc commun des intercostales.

1 par hémorragie veineuse après fermeture du thorax, qu'une transfusion importante n'a pu maîtriser et dont l'origine précise n'a pas pu être décelée par l'examen à l'amphithéâtre. Pendant toute l'opération de cette petite

malade de huit ans, nous avons eu à lutter contre un suintement veineux médiastinal important, tenant à une circulation veineuse considérablement développée en arrière d'une énorme veine cave fortement tendue.

Les deux autres décès reconnaissent des causes plus difficiles à préciser. Chez un garçon de six ans, dont l'opération avait été correcte et l'anastomose large et puissante, la cyanose avait presque entièrement disparue dès les premières heures, ce qui nous avait surpris et témoignait d'un apport sanguin très important dans la pulmonaire ; quelques heures plus tard, une hypotension brutale se manifestait et, à la vingt-quatrième heure, l'enfant succombait à une crise d'œdème aigu du poumon.

L'autopsie ne montra pas d'explication satisfaisante de cette complication mortelle.

La dernière concerne un garçon de douze ans, chez lequel je n'ai pas osé faire l'anastomose, à cause de l'incongruence considérable existant entre la sous-clavière, vraiment colossale, et la pulmonaire gauche, très petite. L'exploration faite, nous avons refermé le thorax. L'opération purement exploratrice a été mal supportée et, treize jours plus tard, l'enfant a succombé à une crise convulsive brutale.

Ainsi donc, trois morts opératoires, dont une était sans doute évitable ; celle due à une hémorragie veineuse par lâchage d'une ligature au cours d'une anesthésie imparfaite ; la syncope cardiaque apparaît comme beaucoup plus mystérieuse et, comme telle, difficile à prévoir et à éviter ; quant à l'hémorragie succédant à la fermeture du thorax, nous n'avons pas pu en avoir l'explication anatomique ; elle paraît due à une circulation veineuse considérable, avec laquelle nous avons péniblement lutté et qui s'est révélée tragique dès l'instauration du vide pleural.

Détails techniques. — Quelques détails techniques méritent d'être notés :

Nous avons eu affaire 6 fois à des aortes droites, ce qui nous a amené dans les 6 cas à opérer à gauche, sans difficulté spéciale.

Nous avons encore opéré à gauche, bien que l'aorte fût en position normale, chez un grand garçon de dix-huit ans, et c'est là l'enseignement de Blalock.

Notre premier opéré était un garçon de quatorze ans, à aorte gauche, opéré par la droite, qui nous donna une peine infinie pour abaisser sa sous-clavière

Je suis resté fidèle dans cette chirurgie thoracique, là comme dans toute autre, au siphonage pleural post-opératoire. Tous nos opérés reçurent en fin d'intervention une sonde de Pezzer n° 20 dans le 9e espace, qui siphonne la plèvre pendant quarante-huit heures, et je m'en suis trouvé fort bien ; sur les 16 opérés qui ont été suivis au delà de vingt-quatre heures, nous n'avons été obligés de faire une ponction pleurale, pour évacuer un épanchement hématique, que dans 2 cas.

Un seul opéré a fait un hématome pleural tardif qui s'est évacué par sa cicatrice opératoire et qui a rapidement cédé à la mise en place d'une sonde d'aspiration continue au niveau de la petite désunion.

Deux fois, nous avons eu recours à l'anastomose termino-terminale, une fois avec un succès particulièrement spectaculaire chez un garçon de douze ans très cyanosé, qui a été radicalement transformé en vingt-quatre heures. L'autre cas est celui de la fillette que nous avons perdue d'hémorragie rapide dans les suites opératoires immédiates ; la vérification anatomique a montré l'anastomose intacte.

Les résultats. — Les 15 opérés guéris de leur opération ont tous un résultat très satisfaisant de l'anastomose réalisée.

Un seul, le premier opéré, n'a pas de souffle systolo-diastolique nettement perceptible ; mais il a une transformation complète de son aspect ; son nombre d'hématies a passé de 6.680.000 à 4.070.000, et son activité physique est, à l'heure actuelle, deux mois et demi après son opération, celle d'un convalescent de toute opération importante, c'est-à-dire infiniment supérieure à ce qu'elle était auparavant.

Les 14 autres ont tous un souffle puissant systolo-diastolique du canal artériel artificiel. Leur aspect est totalement modifié et leur activité infiniment supérieure déjà à ce qu'elle était antérieurement.

A noter encore que l'opération la plus simple, la plus rapidement menée, (deux heures vingt) fut celle de la fillette de deux ans et demi, et que les plus difficiles furent celles des deux garçons de quatorze et dix-huit ans.

La cyanose a régressé très rapidement chez la plupart, plus lentement chez quelques-uns.

A noter la régularité des modifications sanguines ; chez tous, la polyglobulie a régressé avec une très grande rapidité.

A la sortie du service, trois semaines en moyenne après l'opération,, tous ces enfants avaient un chiffre de globules rouges sensiblement normal, alors que certains dépassaient dix millions à leur entrée.

La disparition du squatting est également très rapide. Ces enfants qui, souvent, passent, avant l'intervention, une partie de leur journée accroupis sur le sol ou dans leur lit, retrouvent très vite une activité de leur âge, leur plus grande joie étant d'essayer leurs forces en montant les escaliers du pavillon, geste dont ils étaient totalement incapables auparavant.

Chez quelques-uns d'entre eux, dont l'intelligence someillait sous l'empire de la cyanose, s'éveillent avec une rapidité surprenante. Notre premier opéré, grand garçon de quatorze ans, à mentalité antérieure de huit à dix ans, s'était déjà profondément épanoui lors de son départ du service, un mois après l'opération

Les modifications radiologiques du poumon ne sont pas moins spectaculaires. Les poumons d'enfants bleus sont d'une transparence très supérieure à la normale, à cause de leur faible vascularisation ; un mois après l'anastomose, ils ont déjà pris une teinte plus foncée, qui est celle d'un enfant de leur âge. Dans l'anastomose unilatérale termino-terminale, que nous avons réalisée avec succès, le poumon revascularisé a immédiatement changé d'aspect, en opposition avec le poumon qui n'avait pas bénéficié du nouvel apport sanguin.

L'aspect des artères pulmonaires est également très caractéristique à l'écran où leur battement devient manifeste dès les premiers examens. Cette transformation des opérés est d'autant plus rapide qu'ils sont plus jeunes.

Il n'est pas douteux qu'il y a tout intérêt à opérer la tétralogie de Fallot dans le jeune âge.

Je voudrais, pour terminer cette communication, insister sur les qualités de la technique dont l'idée créatrice et la mise au point par A. Blalock a été à ce point parfaite qu'elle a permis une diffusion et des succès aussi rapides. C'est là, je crois, la pierre de touche de la valeur d'un progrès chirurgical, que de pouvoir passer des mains de celui qui l'a créé dans celles qui commencent à le reproduire, sans perdre de sa valeur thérapeutique et sans trop alourdir son pourcentage de mortalité.

PRÉSENTATION DE PIÈCE

Epithélioma du fond du vagin développé neuf ans après une hystérectomie totale pour fibrome. Ablation de la tumeur par voie vagino-périnéale,

par M. **Picot**.

La tumeur que je vous présente n'est pas exceptionnelle, car j'en ai observé personnellement plusieurs cas. Je l'ai enlevée il y a six jours, par la voie que j'ai décrite ici même pour traiter les fistules vésico-vaginales.

Le traitement de ces tumeurs s'avère toujours difficile, du fait qu'elles tiennent déjà à la vessie lorsqu'on les observe pour la première fois et que leur profondeur rend leur abord très pénible. Le traitement curiethérapique aboutit en général à une fistule vésicale lorsqu'elle n'est pas vésico-vagino-rectale.

En suivant la technique que je vous ai exposée (qui, entre les mains de mon ami Roger Couvelaire, qui a bien voulu l'essayer, a donné les résultats magnifiques que vous connaissez), j'ai enlevé cette tumeur avec la plus grande aisance.

J'avais besoin d'un jour très large pour faire une exérèse étendue : j'ai sectionné les deux releveurs. La tumeur tenait à la vessie : j'ai réséqué de cette dernière ce qu'il fallait pour que l'exérèse fût complète. J'ai refermé la vessie simplement par deux plans de surjet. J'ai réparé le vagin complètement, suturé les releveurs au catgut chromé, et j'ai placé, au contact de la suture du Douglas que j'avais faite soigneusement et en arrière du vagin, une petite mèche que j'ai retirée le cinquième jour.

Séance du 9 Juin 1948.

Présidence de M. Louis Sauvé, *président.*

PRÉSENTATION D'OUVRAGE

M. **le Président** : M. Robert Monod a fait hommage à l'Académie de son beau livre sur *Les heures décisives de la libération de Paris.* Je l'en remercie très vivement et au nom de l'Académie de Chirurgie et en mon nom personnel. Il m'a fait revivre et il fera revivre à tous ceux qui le liront les émotions et les espoirs des journées d'août 1944, dans lesquels Prospéro, je veux dire M. Robert Monod, a joué un rôle que nous apprécions tous.

DISCUSSIONS EN COURS

Les problèmes psycho-somatiques en chirurgie générale.

M. **Pasteau** : Quand j'ai entendu notre collègue Jean Gosset lire son travail sur *Les problèmes psycho-somatiques en chirurgie*, sur la « discordance étrange qu'on peut rencontrer entre les constatations objectives et les troubles subjectifs », ma première impression a été qu'il ne nous apportait que des choses bien connues et très simples. Par la suite, j'ai constaté que la question, telle qu'il l'avait posée, méritait vraiment d'être traitée à fond.

Si je me suis fait inscrire pour la discussion, c'est parce que les malades atteints d'affections génito-urinaires semblent, plus que tous autres, se présenter avec des troubles psychiques qui peuvent même revêtir une gravité particulière. Une longue pratique m'a permis de voir beaucoup de malades de ce genre, de ces « obsédés de la goutte urétrale », de ces désespérés qui, comme le disait avec humour mon vieux maître Guyon : « ont leur prostate dans la tête », de ces « simulateurs », de ces « mythomanes » qui déclarent être en anurie totale et qui arrivent à tromper la plus rigoureuse surveillance dans une maison de santé ; de ces hommes et surtout de ces femmes qui s'introduisent dans la vessie une quantité plus ou moins considérable d'objets les plus disparates : épingles, aiguilles, crochets, boutons, perles, crayons, porte-

plumes et stylos, tubes de verre, bijoux variés, statuettes, petites croix ; la nomenclature en est infinie, tout y passe.

Je laisse de côté, par principe, les victimes d'un diagnostic insuffisant en cas de rein mobile, ou ceux qui se plaignent de douleurs lombaires persistantes et qui sont porteurs d'un calcul rénal ou urétéral que n'aura pas décelé un examen radiographique incomplet.

En somme, parmi les malades atteints d'affection génito-urinaire :

1° Il en est d'abord qui sont de *purs mentaux*, bien que porteurs de lésions qui relèvent de la chirurgie. D'ailleurs, dans certains cas, leur lésion urinaire, réelle, peut aggraver leur état mental. On comprend fort bien que les psychiatres soient ainsi amenés à nous demander de les aider dans leur thérapeutique. Je me souviens par exemple avoir été appelé par Auguste Marie, à Bicêtre, pour examiner et soigner dans ces conditions un ingénieur, porteur d'un reliquat d'urétrite banale et sans importance. Dans ce cas particulier, après peu de jours, j'ai refusé de poursuivre tout traitement, bien convaincu que je n'aboutirais à rien.

2° A côté de ces grands malades mentaux, il en est d'autres, et de très nombreux, qui pour être *moins atteints*, n'en sont pas moins fort intéressants. C'est surtout chez ceux-là que le chirurgien doit user de prudence et de discrétion. J'ai vu entre autres un homme instruit et intelligent, porteur d'une urétrite ancienne, compliquée d'un peu d'infection prostatique, qui passait son temps à examiner ses urines pour chercher à y découvrir quelques menus filaments et à s'analyser pour savoir s'il ne ressentait pas quelque douleur, quelque gêne, quelque chatouillement du côté de son périnée. Comme je lui demandais si on ne lui avait pas fait des massages de la prostate, il me raconta qu'il avait été massé par un médecin tous les jours durant un mois, puis qu'ayant eu le bonheur d'être soigné par un homme très consciencieux, il n'avait plus été massé que tous les deux jours durant trois mois encore et quand il est venu me voir, il n'avait plus qu'un ou deux massages par semaine. J'ai eu beaucoup de peine à lui faire accepter de ne rien faire pendant une semaine, et je n'obtins de lui ce sacrifice qu'après lui avoir assuré que je resterais à sa disposition jour et nuit pour le cas où il souffrirait par trop ; ce traitement négatif fut suivi pendant une semaine encore et naturellement le malade alla de mieux en mieux et finit par guérir complètement, de son urétrite évidemment, mais aussi de ses vagues douleurs et de sa véritable phobie.

Il faut, avec ces malades, user de beaucoup de patience ; il faut savoir les écouter et les comprendre, leur inspirer confiance. Renvoyer ces malheureux en leur déclarant seulement qu'ils n'ont rien ou qu'ils ne sont pas de notre ressort, qu'ils sont de « faux urinaires » c'est les désespérer et peut-être les vouer à la mort prochaine, car il en est qui se suicident.

Il en est d'autres qui, voyant qu'on ne les écoute pas ou qu'on les abandonne, estiment qu'ils sont lésés dans leurs droits de malades. Ils en arrivent à développer une idée de persécution, et de persécutés ils peuvent, comme c'est la règle, devenir persécuteurs et alors c'est le chirurgien qui, finalement, devient la victime toute indiquée.

D'ailleurs, ces affaiblis mentaux, quoique très bien traités, peuvent toujours se déclarer non guéris ou aggravés même et mettre encore sur le compte de la chirurgie et de leur chirurgien toutes leurs misères ; ils le lui font payer cher ; point n'est besoin de rappeler dans cette enceinte les assassinats dont nous avons pu être les témoins jusque dans les hôpitaux de Paris.

Il importe donc, comme l'a dit très justement Jean Gosset, et il est bon de le rappeler à ceux qui l'oublieraient, d'apporter des conclusions pratiques auxquelles nous pourrions tous nous rallier : que le premier devoir du chirurgien est d'établir, en bon clinicien, un diagnostic complet. et qu'à côté de son diagnostic purement chirurgical, il ne doit pas oublier qu'il lui appartient d'établir un diagnostic médical ; que beaucoup de ces malades peuvent être ou sont certai-

nement plus ou moins des mentaux ; que s'il ne se juge pas assez averti ou s'il n'en a pas le temps, il lui faut se doubler d'un spécialiste plus particulièrement compétent auquel il pourra abandonner tout ou partie du diagnostic, du pronostic et de la thérapeutique nécessaire, pour apporter à son patient tout le soulagement possible.

M. **Georges Bachy** (de Saint-Quentin) : D'après ce que j'ai constaté, les chirurgiens de province ont assez souvent l'occasion de se trouver en présence de malades atteints de psycho-somatoses. J'en ai vu beaucoup, mais Jean Gosset en a vu certainement plus que moi ; je n'ai pas la même activité que lui d'une part, mais la proportion des psycho-somatiques par rapport à celle des malades que j'ai vus n'atteint pas les 10 p. 100 qu'on signale.

Un article de Jean Delay paru dans *La Presse Médicale* du 13 décembre 1947 précise ce qu'il faut entendre par psycho-somatoses. La doctrine psycho-somatique enseigne qu'il y a réciprocité des relations entre troubles fonctionnels et lésions organiques ; un trouble fonctionnel peut aggraver une lésion (de même bien entendu que la lésion organique engendre des troubles fonctionnels). A l'origine de troubles fonctionnels ayant déterminé une lésion, peut exister un dérèglement neuro-végétatif d'origine psychique ; l'émotion-choc engendre des perturbations neuro-végétatives humorales, digestives, circulatoires, nerveuses, cutanées, hormonales. On sait que la simple tension émotionnelle peut développer des types de névroses d'organe, en particulier une névrose ulcéreuse. Enfin, appartiennent aussi aux psycho-somatoses certaines catégories de malades hystériques ayant présenté des crises motrices, mais aussi certains hystériques ayant préenté des accidents viscéraux, digestifs, respiratoires, circulatoires. Ce sont les malades présentant de l'angoisse et qui échappent à cette angoisse dont la cause est déterminée avec des effets réels, en plaçant, dans une maladie physique qui va dès lors exister, une situation morale intolérable. Ils échappent à leur angoisse ou la précisent en ayant une maladie quelquefois chirurgicale. Ces malades qui présentent successivement tous les signes de différentes maladies chirurgicales, sont quelquefois opérés de très nombreuses fois.

Cette définition de la psycho-somatose nous permettra d'éliminer les pithiopathiques. On en voit certainement autant en province qu'à Paris, et ils ne présentent pas d'intérêt chirurgical quand ce sont des pithiopathiques purs qui n'ont aucune lésion, ni aucun trouble pouvant justifier une intervention ; ces malades, après bien des vissicitudes, finissent par guérir quelquefois subitement quand on leur prouve leur pithiopathie ainsi que l'ont rapporté M. Hartmann et les autres auteurs. Il ne faut pas confondre non plus les psycho-somatoses avec les troubles définis par le professeur Barré : « troubles nerveux, réflexes extenso-progressifs d'origine traumatique ». Ils peuvent revêtir parfois l'allure d'une psycho-somatose sans en être.

Faut-il ranger dans les psycho-somatoses le fait suivant que j'ai constaté à plusieurs reprises ? Après une révision utérine faite dans des conditions presque dramatiques, la dame à qui on devait enlever les mèches au bout de quarante heures, ne voyant pas venir le médecin qui devait exécuter cette besogne, est prise de douleurs, d'énervement, crie et trépigne : le tout est calmé instantanément dès que les mèches sont enlevées. Faut-il considérer comme psycho-somatose le fait qu'un malade se met à souffrir de sa jambe cassée très bien réduite, plâtrée convenablement, parce qu'on lui a laissé son plâtre cinquante jours au lieu de quarante-huit, que tout s'arrange dès que le plâtre est enlevé ? Ça n'a d'ailleurs pas grande importance ; ça en aurait eu si on avait laissé évoluer en mal ce psychisme déficient.

Ce sont les malades du troisième groupe de Jean Gosset qui me semblent les plus intéressantes. Il s'agit de sujets qui paraissent normaux à première vue, et qui dévelopent une psychose à la suite d'un traumatisme opératoire ou accidentel. Il faut toujours rechercher si ces sujets qui paraissent parfaitement nor-

maux n'avaient pas déjà présenté quelques syndromes maniaques ou hypochondriaques, et s'ils ne rentrent pas ainsi dans la deuxième catégorie de Jean Gosset.

Robert Monod a publié à la Société de Chirurgie, le 20 octobre 1926, l'histoire d'une malade qui avait été opérée de l'estomac, du rein, du corps thyroïde, des seins et de l'utérus. Elle se portait d'ailleurs très bien. M. Robineau regrettait que M. Monod n'ait pu apporter plus de précision sur la nature des lésions qui avaient motivé ces opérations. Il est vraisemblable que c'est une psycho-somatique dont la mélancolie, on n'a pas le droit de dire ici hystérique, s'est modifiée en fixant sur un organe puis sur un autre son attention angoissée. L'hystérie consiste à présenter ou à simuler les syndromes de maladies très différentes : cancer, tuberculose, etc., sans réussir à produire des lésions — à moins que les malades ne les créent eux-mêmes —.

Comme tous les chirurgiens, j'ai vu un certain nombre de malades, des femmes presque toujours, qui subissaient de très nombreuses opérations les unes après les autres, qui demeuraient guéries pendant un temps plus ou moins long après chaque opération. J'ai aussi opéré quelques malades qui avaient déjà subi des interventions en dehors de moi. Ce qu'il faut noter, c'est qu'il semble bien qu'en examinant attentivement les pièces enlevées chez de tels malades, on y trouve des lésions quelquefois petites, et toujours des lésions traduisant une gêne circulatoire. Si, après l'opération, on s'astreint à soigner le moral de ces malades, on finit par les guérir. L'intervention chirurgicale peut même agir rapidement dans ces cas sous la forme d'un choc émotif, curatif.

Il ne faut pas se laisser aller à ranger dans les psycho-somatoses chirurgicales ou dans l'hystérie, certains phénomènes douloureux dont la cause, à première vue, a passé inaperçue.

J'ai soigné, il y a quelque temps, une dame assez âgée qui avait subi de nombreuses opérations. On lui avait fait une hystérectomie plus ou moins subtotale. Elle avait perdu un rein, elle n'avait plus d'appendice ; quand je l'ai vue, elle souffrait de la portion sus-ombilicale de l'abdomen. Elle posséderait toutes sortes de torsions intestinales. On l'avait soigné pour un dolichocôlon transverse spasmodique, on lui avait fait des infiltrations splanchniques à la suite desquelles la malade a vomi pendant deux jours et ne voulait plus d'infiltration. Mon jeune confrère, le Dr Charbonnel, qui l'a vue cinq ou six fois après, me parla de cette malade, me demanda de la voir et de l'opérer car il sentait sous sa paroi une grosse vésicule indurée qui semblait avoir été méconnue jusqu'alors. Entre temps, la dame était devenue morphinomane, accusait des douleurs effroyables, et faisait toutes sortes de suppositions malveillantes sur l'origine de sa douleur. A l'intervention, faite au penthotal à doses fractionnées, j'ai trouvé, par une incision transversale, une vésicule, grosse comme un œuf de dinde, bourrée de calculs, à parois très épaisses. Il fut assez facile de lui faire, ainsi que me l'a apris mon maître Gosset, une cholécystectomie rétrograde. Pendant la convalescence, nous avons soumis la malade à une cure de démorphinisation brutale et efficace ; ce qui nous vaut l'antipathie du fournisseur de morphine. Depuis, la malade reste saine, ne fait plus de confusion mentale, ne parle plus de se suicider, n'accuse plus son voisinage.

Mme Estelle, soixante-quatre ans, autrefois dame de compagnie à Paris, a commencé à avoir mal dans l'abdomen en 1924-1925. Elle a perdu son appendice en 1931. Elle présente tous les quatre mois une crise de mélancolie avec déjà un peu d'anxiété. Depuis 1931, tous les médecins qui l'envoient aux spécialistes la font radiographier. Elle est accusée de ptose gastrique, d'hyperkinésie, d'entérocolite spasmodique, de diverticule du duodénum. On lui a bien recommandé de ne pas se faire opérer. Il est facile de la remettre en équilibre avec trois quarts d'heure de conversation, seulement ça ne tient pas. Mais, d'autre part, il commence à apparaître une petite hernie épigastrique et ombilicale, et un de ces jours elle s'étranglera et on l'opérera. C'est peut-être cette hernie

qui lui fait mal, le ligament rond du foie s'y pinçant provoque de la douleur et ça lui donne un peu d'anxiété. Quand elle sera opérée, on peut espérer qu'elle guérira totalement, justifiant ainsi l'avis de M. le professeur Landouzy, dont j'ai été l'externe pendant un an : « Ne traitez pas si facilement vos malades de nerveux, ne les considérez pas si facilement pour des hystériques, on ne déclanche pas des crises de nervosisme sans qu'il y ait une raison physique, guérissez la maladie qui les fait souffrir, ils ne seront plus nerveux. »

Les psycho-somatoses vraies revêtent le plus souvent la forme de la dépression mélancolique. Elles ne durent généralement pas très longtemps et semblent guérir par le repos le calme, quand la guérison de la lésion est obtenue.

J'ai observé l'année dernière, en mai 1947, un cas très démonstratif :

Mme B.., âgée de trente-sept ans, très bien portante, mère de deux enfants de huit et quatorze ans, herbagère, a présenté déjà quelques tendances à faire de petites crises de neurasthénie. Elle a été renversée par un chariot. Le Dr Fainsilber l'a amenée à l'hôpital du Nouvion avec état de choc dont elle est sortie avec le traitement approprié. Une radiographie montre une fracture du bassin avec grand déplacement des fragments. On s'aperçut au bout de quelques heures qu'elle présentait une hématurie d'origine vésicale, peu importante d'ailleurs. L'examen des clichés radiographiques permettait de constater que la pointe d'un fragment du cadre ischio-pubien avait dû embrocher le fond de la vessie. On installa une sonde à demeure dans la vessie, une extension verticale sur le fémur par broches de Kirschner dans les condyles du fémur et une traction externe sur le trochanter avec des broches de Kirschner. J'ai demandé que l'on fasse quelques lavages de vessie à l'argyrol. Pendant quelques jours aucune tendance délirante. Un jour on remit en place l'appareil qui s'était quelque peu déplacé. Dès la remise en place de son appareil à extension, elle fit une crise de délire jovial inexplicable à laquelle succéda, quelques jours après, une crise de larmoiement avec dépression. Au bout de quelques jours, profitant d'une accalmie, on radiographia la malade. La radiographie montrait que la fracture était réduite à peu près convenablement. Les urines étaient claires. Notre malade retourna chez elle. Elle fut installée dans une chambre à coucher dont les fenêtres étaient largement ouvertes sur un jardin plein de fleurs et des prairies. On était alors au mois de juin, tout était ensoleillé, à 500 mètres de là commençait la forêt du Nouvion ; on ne peut pas rêver de séjour plus calme et plus reposant. Notre blessée est actuellement en parfait équilibre mental et sourit quand on lui parle de ses divagations.

C'est aussi quelquefois sous la forme de mélancolie anxieuse, larvée ou atténuée que se présentent les psycho-somatoses chirurgicales. J'ai vu récemment, un blessé du chemin de fer, il avait reçu un traumatisme violent sur l'épaule sans aucun signe objectif. Quelques infiltrations de novocaïne péri-articulaires avaient fait disparaître les douleurs. Six semaines après, je le revoyais, déprimé, appréhendant la réapparition du syndrome douloureux qu'il avait présenté, réclamant une radiographie, des examens de sang. Je lui fis alors quelques séances de diathermie au cours desquelles pour passer le temps, je lui démontrais par toutes sortes de raisonnements qu'il n'avait rien, qu'il fallait reprendre confiance, reprendre son travail à la Compagnie, qu'il devait savoir que s'il apparaissait le moindre trouble, le chemin de fer était toujours là pour le faire soigner et subvenir à ses besoins. En même temps, je lui prescrivais toutes sortes de drogues reconstituantes ; en 5 ou 6 séances mon malade avait complètement retrouvé son aplomb.

Je soigne actuellement un blessé d'une fracture grave de l'extrémité inférieure du fémur, qui est âgé de cinquante-deux ans. Il a mis quatre mois à consolider cette fracture supra-condylienne. Il a subi un traitement par extension par broche de Kirschner, une réduction sanglante pour dégager une interposition musculaire. suivie d'un accrochage des fragments aux fils d'acier extrêmement fins suivant la méthode de Böhler. Il fit une crise de dépression nerveuse qui a

duré trois semaines quand il a vu qu'il avait un genou raide, avec un négativisme absolu, ne voulant plus manger, plus boire, et se laissant soigner avec une résignation mélancolique. Puis, il a repris confiance, il a guéri au bout de trois semaines quand il a vu qu'il pourrait déployer une grande activité dans la petite entreprise qu'il dirige.

La psycho-somatose peut revêtir la forme du délire onirique. Il s'agit d'une dame de quarante-trois ans, d'une complexion affectivo-émotive prononcée. Elle avait subi, autre part que chez moi, une hystérectomie pour fibrome. On me l'envoyait pour lithiase vésiculaire. Je lui ai trouvé une vésicule bourrée de calculs, facile à enlever. Je lui ai fait une cholécystectomie. Les suites opératoires ont été des plus simples. Vers le septième jour, un matin, comme la directrice de l'Hôtel-Dieu, M[lle] Garay, lui demandait comment elle avait passé la nuit, la malade commença un récit : « Mademoiselle, il m'est arrivé une aventure formidable cette nuit, ce n'est pas un rêve, c'est la réalité, je puis vous le prouver, je suis morte cette nuit, je me suis présentée au paradis. Saint Pierre m'a accueilli, m'a conduite devant le Seigneur, je l'ai vu entouré du Christ et de tous les Saints, il m'a dit : tu es une bonne fille, une bonne mère, je te rends à ta famille, tu élèveras bien tes enfants et petits enfants, et tu diras à M[lle] Garay que je lui réserve une place dans le paradis pour tout le bien qu'elle a fait sur terre ; je me suis retrouvée dans mon lit, ce n'est pas un rêve, je sais bien ce qui m'est arrivé cette nuit ; d'ailleurs je me suis sentie mourir, je suis morte, je suis ressuscitée. » M[lle] Garay n'a pas pu faire changer d'avis ma malade, et celle-ci parle d'aller voir le Saint-Père à Rome pour lui conter son aventure.

On peut avoir aussi une agitation délirante aiguë. Tout récemment, j'ai opéré de cancer du corps utérin une femme de quarante-six ans. Pendant dix jours, cette malade ne m'avait donné aucun souci. Le dixième jour au matin, elle manifestait quelques inquiétudes. L'après-midi elle déclarait ne plus savoir où elle se trouvait et avoir peur qu'on vienne la chercher pour la mettre en prison, qu'elle voyait ses ennemis, et les ennemis de son mari partout jusque dans ma Clinique. Il est à noter que cette femme a perdu son mari pendant l'occupation. Il a été déporté et il est mort dans un camp de concentration. Avec pas mal de gardénal, et un peu de pantopon, elle passa une nuit convenable ; le lendemain elle voulait absolument se lever, courir pour ameuter la population et mener la lutte contre les gens qu'elle accusait d'avoir dénoncé son mari et ses camarades. Elle s'agita tellement qu'elle finit par ameuter tous les parents des malades qui passaient dans ma clinique, les voisins du quartier. Devant cette crise de confusion aiguë avec délire et agitation, j'ai demandé à la famille de la transporter d'urgence à l'hôpital de Psychiatrie le plus proche. Le D[r] Mignot qui a bien voulu me tenir au courant me fit savoir qu'au début la malade était très agitée, qu'elle avait un peu désuni sa paroi qui avait été cousue aux crins. Il avait pensé qu'il y avait un peu d'infection, et il lui avait fait un traitement à la pénicilline. Mise au repos, complètement isolée, elle se calma. Au bout de quinze jours, ma malade était guérie.

Ainsi ces psycho-somatoses ont guéri facilement. La règle n'est pas générale :

La psycho-somatose chirurgicale peut revêtir la forme de la mélancolie anxieuse avec interprétation délirante et réactions graves :

J'ai eu une de mes malades opérée d'une tumeur du sein avec des ganglions dans l'aisselle dont l'examen histologique a été fait après opération. La réponse était « adéno-fibrome kystique. Les ganglions sont inflammatoires ». Pour rassurer ma malade, je lui montre cette analyse. Je lui explique avec des figures et des livres à l'appui que son affection n'est pas grave, n'a rien de dangereux. Elle paraît me croire. Un mois et demi après sa sortie de la clinique, elle fait une crise brutale de dépression mélancolique, et se suicide au gaz d'éclairage dans sa salle de bains, alors que, pendant trois semaines, elle n'avait donné aucune appréhension à son entourage familial.

Il est bien certain que beaucoup de malades, dits nerveux, doivent être entourés

des soins les plus attentifs. Il est bon de pouvoir confier ces malades, ainsi que je l'ai fait, à un neuro-psychiatre cimpétent ainsi que je l'ai trouvé en M. Mignot, médecin de l'hôpital de Premontre. Jean Gosset en a trouvé un en M. Matry. Déjà, en octobre 1935 Americo-Valerio de Rio-de-Janeiro réclamait l'organisation de service neuro-psychiatrique dans le service uro-neurologique, et dans les *Archives de la Nutrition* de Novembre 1938, M. Godart étudie longuement les neurasthénies dans la pathologie digestive, qui ne sont que des psycho-somatoses. Il n'est pas toujours facile pour les chirurgiens de province de trouver un collaborateur psychiatrique ; il y aurait peut-être pour eux une manière de s'en tirer, ce serait de faire un an ou six mois de provisoriat ou d'internat chez un psychiatre des Hôpitaux. Notre collègue Truffert dans sa communication nous a dit avoir été provisoire à Bicêtre. Mon ami Robert Monod a été provisoire un an chez M. Nageotte. Haller, ancien chef de clinique de Jean-Louis Faure, ancien Rédacteur en chef de la *Revue de Chirurgie*, mort en déportation, a passé un an chez M. Chaslin. Moi-même, j'ai été provisoire un an chez M. Séglas en même temps que Pakovski qui a été faire de la chirurgie à Clermont-Ferrand. D'autres chirurgiens de ma génération ont été provisoires à Bicêtre. J'ai l'impression que je n'ai pas perdu mon temps chez M. Séglas, j'y ai acquis le goût de m'intéresser à ces troubles de l'esprit. C'est peut-être à son enseignement que je dois de ne pas avoir fait d'opérations sur des estomacs ou des vessies de tabétiques. Et peut-être y aurait-il lieu de demander plus tard, lorsque la qualification de chirurgien sera soumise à des règles précises, qu'un stage de psychiatrie soit nécessaire avant de se lancer dans l'exercice de la chirurgie.

M. **Huc** : Il y a quelques mois M. Gosset, à juste titre, nous a rappelés à la prudence ou à l'abstention opératoire vis-à-vis de malades atteints à la fois de troubles psychiques et d'affection chirurgicale.

Il semble que dans certains cas, assez rares du reste, on puisse transgresser ces règles et obtenir grâce à une intervention, des guérisons en même temps psychiques et physiques.

Ces circonstances spéciales intéressantes à connaître pour les chirurgiens, on les rencontre dans un syndrome psychique dégagé de l'ancien cadre de la neurasthénie par MM. Montassut et Delaville (1938).

Dans la « dépression constitutionnelle » qu'ont décrite ces auteurs, le phénomène caractéristique est un parallélisme étroit entre les variations des activités psychiques ou physiques et les modifications de la réserve alcaline dans le sang.

Ces « déprimés » quelles que soient leurs manifestations psychiques (mélancoliques, hypochondriaques, anxieuses ou même délirantes) ont avant tout une fatigue intellectuelle et physique considérable. Cette fatigue physique est non seulement appuyée sur des impressions sensorielles, mais sur des manifestations de parésies ou d'anesthésies musculaires.

Elle est primitivement et essentiellement statique, c'est-à-dire qu'elle n'est pas liée au mouvement apparent ou à la dépense neuro-musculaire. Voici le résumé du tableau clinique de M. Montassut :

« Après un réveil des plus difficiles, où l'hypotonie généralisée (objectivable par des tests ergographiques) s'associe à de l'obnubilation intellectuelle, la mise en train du sujet est des plus pénibles ; mais dans la matinée, proportionnellement au rythme et à l'intensité de l'effort réclamé, l'organisme paraît s'échauffer, l'inhibition cède et l'activité devient plus facile dans le domaine du mouvement et dans celui des idées.

Le bien-être, la sédation complète de la fatigue, la sensation d'allant et même l'optimisme apparaissent vers la fin de l'après-midi : c'est la « guérison de cinq heures du soir ». Parallèlement à cette guérison reparaissent la curiosité intellectuelle et l'alacrité musculaire et c'est souvent tard dans la nuit que le malade travaille à plein rendement.

Devant semblables manifestations, M. Montassut a pensé que l'amélioration

clinique de la fatigue était liée à l'acidification d'un organisme originellement alcalinisé, acidification provoquée par l'apparition dans la circulation d'acide lactique développé par l'exercice physique au niveau du muscle.

Autrement dit, l'auteur a considéré (et il semble l'avoir prouvé), que ce type de neurasthénie est en réalité une diathèse alcaline et que la fatigue statique est liée à un état d'alcalose sanguine.

Nous nous sommes trouvé trois fois en présence de tels malades auxquels l'exercice physique thérapeutique était recommandé. L'un d'entre eux avait une luxation congénitale douloureuse, l'autre un pied plat traumatique, le dernier enfin une luxation récidivante de l'épaule droite. Or la dépression et les idées délirantes des deux premiers résultaient surtout de ce qu'ils ne pouvaient marcher sans souffrir. Celle du luxé de l'épaule de ce qu'il ne pouvait jouer au tennis de la main droite. Pour prendre de l'exercice, ce dernier refusait de se promener ou de jouer au tennis de la main gauche. De la même façon, les boiteux considéraient que seule la marche pouvait être salvatrice et qu'aucune autre activité physique ne pouvait la remplacer. Ces sujets ont été opérés et ils sont actuellement guéris de leurs troubles psychiques depuis neuf ans, quatre ans, deux ans. Nous espérons, sans pouvoir l'affirmer, qu'ils le seront définitivement.

Avec la collaboration d'un psychiatre il est donc possible d'opérer d'une manière salutaire certains malades atteints de psychose bien déterminée, telle que la dépression constitutionnelle.

Mais en dehors de ces cas il reste que l'intervention doit être proscrite dans les psychopathies. Nous signalerons même que les toxicomanes, quelquefois considérés comme des psychopathes, doivent être compris dans ceux auxquels il faut appliquer les mesures de restriction opératoire. Chez les opiomanes en particulier les opérations orthopédiques donnent de mauvais résultats se manifestant surtout par des retards ou des absences de consolidations osseuses.

COMMUNICATIONS

Le pneumo-péritoine dans la perforation pré-opératoire des grandes éventrations,

par M. **Ivan Goni-Moreno** (de Buenos-Aires), invité de l'Académie.

Monsieur le Président,
Messieurs les Académiciens,

Je vous remercie, Monsieur le Président de l'honneur d'être accueilli chez vous parce que cette salle, pleine de traditions glorieuses touche de très près l'âme d'un Argentin, et cela s'explique, car nous nous sommes presque tous formés du premier instant par l'école classique de la France.

On m'a raconté beaucoup les souvenirs de ma naissance à Paris, et je conserve comme un trésor ceux de mon premier voyage, jeune médecin, il y a vingt ans. Et puis, dans l'année 1929, mon cher ami M. Robert Monod a bien voulu m'accueillir dans son service à Beaujon pour un court séjour. Je n'oublierai jamais ses attentions et je le remercie encore de l'intérêt qu'il a accordé à mes travaux sur la chirurgie des éventrations.

Monsieur le Président, l'Académia argentina de Chirurgia, m'a prié de vous faire parvenir un cordial salut, et je suis heureux d'avoir la chance d'être ici pour vous dire combien nous désirons resserrer les relations scientifiques et culturelles entre nos deux pays.

Messieurs,

Le traitement par le pneumopéritoine progressif associé à la gymnastique respiratoire, permet de résoudre le problème chirurgical de la plupart des grandes éventrations chroniques.

Ce problème chirurgical comprend :

a) Un facteur anatomique : la disproportion qui existe entre le contenant de l'abdomen et son contenu viscéral, logé dans la poche d'éventration c'est-à-dire dans un vrai second abdomen ;

b) Un facteur respiratoire d'insuffisance et sa conséquence : l'ectasie veineuse des membres inférieurs.

On sait que les éventrations peuvent, en vieillissant, prendre de grandes proportions volumétriques, augmentant progressivement, ce qui a lieu en général dans les terrains pauvres en tissu mésodermique et propices à l'obésité. Donc le malade, au bout de quelques années, arrive à posséder, en plus de son second abdomen constitué par un ample sac diverticulaire, une situation physio-pathologique spéciale entraînant un remarquable déséquilibre des pressions thoraco-abdominales et une grave perturbation dans la circulation veineuse de retour, plus ou moins tolérée, parce que l'organisme, avec le temps, s'est trop habitué à son peu d'exigences physiques.

Le risque opératoire augmente par les difficultés techniques du fait de la réintégration des viscères, des sutures, et par les complications veineuses et pulmonaires qui entraînent très souvent la récidive ou la mort des malades.

La thrombose veineuse est favorisée par la mauvaise circulation de retour due en grande partie à l'insuffisance respiratoire. Nous avons observé des chiffres de 40 ou 50 p. 100 au-dessous de la normale, pris au moyen de la spirométrie.

Dans les grandes éventrations avec un large anneau, quelquefois une véritable perte de tissus de la paroi, on peut constater une forte rétraction musculaire de la sangle, c'est-à-dire des muscles qui tirent en dehors. La paroi latérale est dure et inextensible, ce qui gêne énormément le rapprochement des bords de l'anneau.

Dans ces conditions, si une opération peut réussir avec une anesthésie profonde, aussitôt le malade réveillé la tension recommence et les mouvements du diaphragme deviennent remarquablement gênés par la brusque augmentation de la pression abdominale. J'ai vu mourir d'asphyxie une femme à laquelle on avait coupé le phrénique selon la méthode d'Etzel pour agrandir la capacité abdominale. J'ai vu très souvent des complications d'embolie que je m'explique aujourd'hui et qui ont entraîné tant d'échecs. Et l'atélectasie était aussi une redoutable complication due à un véritable emprisonnement des poumons dans la cage thoracique qui, mal traitée, sans le secours de l'aspiration bronchoscopique, était d'ailleurs l'origine de longues complications septiques.

Au cours de l'année 1939, il m'est arrivé de penser que, si on reproduisait très doucement cet état post-opératoire de ventre serré et thorax comprimé au moyen de petites séances de pneumo-péritoine, chaque fois en plus grande quantité, on pourrait habituer le malade à supporter mieux ce brusque changement dû à l'intervention chirurgicale.

J'ai réussi à trouver la méthode qui permet d'opérer ces grandes éventrées sans difficulté et sans complications post-opératoires. Naturellement, il faut aussi utiliser les méthodes modernes : une bonne anesthésie générale avec intubation suivie de broncho-aspiration et, s'il y a lieu, des transfusions et de la pénicillothérapie.

Aujourd'hui je compte sur une statistique qui comprend plus de 500 séances de pneumo-péritoine et 109 opérations avec une seule complication : un étranglement intestinal dans un cas à petit anneau, à issue fatale malgré une hâtive intervention d'urgence.

Le traitement dure environ trois semaines avec 5 ou 6 séances de pneumo.

L'injection d'air se fait dans la fosse iliaque gauche et l'appareillage consiste en deux flacons de 500 c. c. connectés entre eux, pour déplacer successivement l'eau de l'un à l'autre. La première séance doit être considérée comme un « test » ; il arrive quelquefois que le malade ne supporte pas l'introduction de 500 c. c., il éprouve une sensation de gêne respiratoire et de douleur dans l'épaule gauche qui cède à une piqûre de morphine. Trois jours plus tard, deuxième séance, le malade toujours à jeun et hospitalisé ; si les mêmes phénomènes se reproduisent, j'attends encore trois jours, et dans le cas où il y aurait une intolérance manifeste, je considère que le « test » du pneumo prouve que le malade ne doit pas être opéré.

Au contraire, si dans la deuxième séance 500 ou plus, quelquefois 1.500 c. c. sont bien tolérés, je continue deux fois par semaine, augmentant les doses, toujours selon la tolérance individuelle, très variable, et au bout de trois semaines, j'arrive à injecter, sans la moindre sensation gênante, des doses vraiment extraordinaires : 6 ou 8 litres d'air. C'est-à-dire que le malade peut recevoir en trois semaines, sans aucun risque, une quantité totale qui s'approche de 20 litres.

La fin du traitement, c'est-à-dire le moment optimum pour l'intervention, n'est pas le même pour toutes les malades. Trois semaines me paraissent suffisantes dans la majorité des cas : mais il m'est arrivé même chez une obèse de cinquante-huit ans, ayant une énorme éventration sous-ombilicale qui la faisait souffrir beaucoup, récidivée cinq fois en dix ans, avec insuffisance cardiaque modérée et sujette à des crises hépatiques, de prolonger le traitement pendant quatre mois ; l'opération devient facile et les suites opératoires furent simples : depuis trois ans elle est complètement guérie.

Comment peut-on savoir que la fin du traitement est arrivée ? Il y a deux « tests ». D'abord parce qu'on observe qu'après trois jours de la dernière séance, quand l'air est partiellement réabsorbé, la paroi abdominale se ramollit et parce que la contracture musculaire des flancs disparaît.

Ensuite parce que le malade commence à tolérer les grandes quantités d'air : malgré l'hyperpression abdominale et le rétrécissement de l'amplitude thoracique, les chiffres de capacité vitale pris chaque jour commencent à augmenter démontrant que sont entrés en jeu les muscles accessoires de la respiration, et que les parois abdominales se sont distendues.

L'acte opératoire s'est simplifié, d'abord parce que la dissection de ce sac multiloculaire gonflé est très facile, ensuite, parce que aussitôt qu'il est ouvert, et que l'air sort, les parois deviennent souples, les viscères ne poussent pas en dehors, et la suture, même imbriquée, est faite sans tension ; on ne voit plus cette lutte titanesque entre le chirurgien, le malade et l'anesthésiste, les sutures distendues ; comme pansement, je ne mets que de la gaze fixée avec de la toile adhésive, sans bandage serré.

L'air évacué, la capacité vitale subit une rapide augmentation, doublant quelquefois le chiffre initial ; le malade se sentira soulagé aussitôt après l'intervention, au lieu de commencer à souffrir des malaises habituels des suites post-opératoires. Nous avons constaté que même des malades obèses ont dormi presque toute la nuit qui a suivi l'opération.

Et, pour terminer, je vous dirai que les contre-indications de cette méthode sont les mêmes que pour l'opération des grandes éventrées : vieillesse, impuissance cardiaque décompensée, insuffisance respiratoire, diabète grave, etc. ; dans les cas qui sont en bon état de santé apparent, mais fragile, où le déséquilibre organique se produit à la moindre intervention, le même « test » d'opérabilité préviendra les accidents inattendus dans la mesure où nos ressources humaines peuvent le permettre.

Le traitement chirurgical de l'hypertension artérielle. A propos de 92 observations,

par MM. **Pierre Wertheimer,** associé national, et **Jean Lecuire** (de Lyon).

Nous vous apportons les enseignements de notre expérience dans le traitement chirurgical de l'hypertension artérielle. Elle porte sur une période de treize années ; vous vous étonnerez peut-être qu'une durée aussi longue ne nous ait permis de rassembler que 92 observations. C'est qu'en vérité nous avons procédé à une sélection sévère ; sur 129 malades qui nous furent soumis et présumés justiciables d'une thérapeutique chirurgicale nous en avons écarté 37 ; la plupart de ceux-ci, qu'ils aient été ou non soumis à des infiltrations, ont été perdus de vue et nous le déplorons, car il eût été de quelque intérêt de comparer leur sort à celui de nos opérés ; en outre que nous avons réservé nos interventions à des malades choisis par les plus qualifiés de nos collègues médicaux (1), tous gens ayant de l'hypertension artérielle une connaissance particulière. Nous avons exigé pour chacun d'eux : des examens ophtalmologiques, des épreuves rénales, une urographie, des documents humoraux précis dont le détail figure dans nos observations ; des garanties aussi rigoureuses dans l'état actuel de notre fonctionnement n'autorisent pas des statistiques dont l'importance numérique puisse être opposée à celles qui proviennent de certains pays étrangers.

Dans ce total de 92 malades, 22 subirent une surrénalectomie, soit isolée, soit associée à des interventions sympathiques, 20 furent soumis à des opérations diverses sous-diaphragmatiques, 24 furent opérés selon la technique de Max Peet par splanchnicectomie et sympathectomie thoraciques, enfin 26 ont été traités par sympathectomie thoraco-lombaire large. Cette énumération traduit l'éclectisme de notre technique et traduit aussi ses incertitudes comme sa tendance à rechercher la prévalence d'une méthode.

Nous désirons vous soumettre l'analyse de nos observations afin d'en dégager les conclusions qu'elles autorisent tant en ce qui concerne la sélection des malades qu'en vue d'un choix éventuel dans l'indication de ces divers procédés.

La surrénalectomie. — Nous en comptons 22 observations. Nous avons perdu 1 malade au vingt et unième jour, de pleurésie purulente.

Cinq seulement furent pratiquées au titre isolé. Dans un cas, il s'agissait d'un médullosurrénalome.

Parmi les 17 surrénalectomies associées, 10 ne comportèrent qu'une intervention unilatérale : résection splanchnique : 2 ; résection splanchnique et sympathectomie lombaire : 7 ; résection splanchnique, sympathectomie lombaire et décapsulation rénale : 1.

Sept furent bilatéralisées : résection splanchnique et sympathectomie lombaire : 4 ; résection splanchnique et ablation du ganglion semi-lunaire : 1 ; résection splanchnique, sympathectomie lombaire et décapsulation rénale : 2, associée dans un cas à une énervation du pédicule rénal.

Ces malades ont pu être suivis pendant un temps qui varie de treize ans à quelques semaines.

Quatre sont morts, 1 au bout de deux ans, d'accidents cérébraux, 1 après trois ans, d'insuffisance ventriculaire gauche, 1 après quatre ans, d'accidents pseudobulbaires, 1 après huit ans, de façon accidentelle à la suite d'une infiltration stellaire.

(1) Nous tenons à exprimer notre gratitude à tous ceux, maîtres, collègues et amis qui voulurent bien nous faire crédit et nous confier leurs malades : MM. les professeurs Savy, Paupert-Ravault, Roger Froment, Pierre-Etienne Martin ; MM. les docteurs Paliard, A. Guichard, Tourniaire, Gonin, G. Léger, Perreau.

Parmi les 17 malades restants, 5 n'ont pu être suivis pendant un temps suffisant.

Sur les 12 survivants, nous enregistrons 7 bons résultats, c'est-à-dire que les troubles fonctionnels ont disparu et que les chiffres tensionnels sont abaissés et 5 mauvais résultats : 1 avec gros déficit cérébral et une tension abaissée, 3 dont le niveau tensionnel est remonté et dont les troubles subjectifs ne sont pas soulagés, 1 dont la tension reste abaissée mais les troubles fonctionnels très accusés.

Les interventions sous-diaphragmatiques. — Elles sont au nombre de 20 et de type variable, bien qu'essentiellement représentées par des résections splanchniques, 15 furent unilatérales, 6 limitées à la section des nerfs splanchniques, 9 associées à une sympathectomie lombaire complétée on non par une intervention rénale ; 5 furent bilatérales. Dans ce groupe, nous enregistrons 3 morts opératoires et 3 décès tardifs. Les délais d'observation les plus lointains portent sur quatre années. Ces cas concernent soit des malades opérés au début de notre pratique, soit des malades jugés comme étant à la limite d'une indication opératoire et pour lesquels cependant nous avons cru devoir tenter un geste thérapeutique volontairement réduit. Dans l'ensemble, les chiffres tensionnels furent peu abaissés et les troubles fonctionnels médiocrement soulagés.

L'opération de Pett. — L'opération de Pett, dans notre statistique, compte 24 observations. Une seule fois elle fut unilatérale pour des raisons d'opportunité dont l'avenir justifia la valeur puisque le malade mourut quatre mois plus tard d'insuffisance cardiaque. Les deux temps furent habituellement, sauf dans 2 cas, pratiqués dans la même séance opératoire, c'est là l'avantage essentiel de la technique. Nous n'avons enregistré aucune mort opératoire mais 8 de nos malades sont morts entre le dix-huitième mois et sept ans après l'intervention.

Les sympathectomies thoraco-lombaires. — Elles sont au nombre de 26 et représentent l'orientation la plus récente de nos recherches thérapeutiques. Notre statistique est grevée de 3 morts opératoires, une imputable à des accidents anesthésiques, une autre est survenue en hyperthermie et polypnée, une troisième enfin dans un second temps avec les signes d'un œdème aigu du poumon.

Sur ce total, 17 sont unilatérales, soit que le second temps n'ait pas encore été pratiqué, soit que les malades se soient dérobés aux obligations de celui-ci ; 9 sont bilatérales.

Du point de vue technique, enfin, le temps thoracique a été pratiqué dix-sept fois par voie extrapleurale, treize fois par voie intrapleurale. Nos interventions extrapleurales ont été réalisées six fois par une incision thoracolombaire unique, comportant deux fois la section du diaphragme à la façon de Smithwick, le respectant quatre fois à la manière de Poppen ; deux incisions séparées, une lombaire, qui est celle dont nous nous servons habituellement pour l'abord des splanchniques et de la partie haute de la chaîne lombaire ; l'autre, thoracique, qui fut cinq fois verticale et paramédiane avec résection de la 8ᵉ ou de la 9ᵉ côte, six fois parallèle à la côte choisie, 8ᵉ ou 9ᵉ. Nos 13 interventions par voie intrapleurale furent réalisées par une incision thoracique isolée, parallèle à la côte réséquée, la 8ᵉ habituellement, la 9ᵉ dans deux cas. Progressivement, en effet, nous avons fait choix d'une technique personnelle dont nous faisons actuellement un usage exclusif. Elle comporte, dans ses lignes essentielles : 1° une petite incision sur la 12ᵉ côte, dont nous réséquons l'extrémité libre, par laquelle nous enlevons la partie haute de la chaîne lombaire à partir du 3ᵉ ganglion et par dissociation du pilier jusqu'au 12ᵉ ganglion thoracique, et sectionnons les splanchniques. 2° Une incision thoracique sur la 8ᵉ côte, dont nous réséquons environ 8 à 10 centimètres jusqu'au delà de l'angle et par laquelle nous attei-

gnons aisément, par voie intrapleurale, la chaîne thoracique depuis le diaphragme, c'est-à-dire au-dessous du 11e ganglion jusqu'au 5e thoracique, en retrouvant le splanchnique qu'il est facile d'attirer dans le thorax. Cette technique nous est apparue à l'usage comme la plus rapide, la moins mutilante et la plus sûre.

Sur ces 26 observations, qui totalisent 35 interventions, nous ne pouvons évidemment vous apporter des résultats très éloignés, les plus anciens datant seulement de seize mois.

Cette chirurgie, cependant, nous est apparue, sans doute par le fait de notre expérience initiale, plus grave que toute autre. Nous avons déjà fait mention de la mortalité opératoire, mais la morbidité post-opératoire supporte le poids des complications pleurales : douze fois, en effet, nous avons observé un épanchement pleural ; si, dans 9 cas, il évolua simplement, qu'il ait été ou non ponctionné, deux fois son évolution fut prolongée, tout en conservant son caractère hémorragique, une fois il suppura. Il nous est apparu qu'à cet égard, la voie intrapleurale empruntée de propos délibéré, avait sur la voie extrapleurale d'intention des avantages incontestables. Signalons, en outre, 3 cas d'hématomes pariétaux, 2 cas de crises angineuses et 1 cas de shock secondaire grave.

Par contre, nous avons obtenu des résultats incontestablement plus démonstratifs touchant surtout les niveaux tensionnels. La tension systolique subit une baisse réelle, immédiate et durable, dont nous vous citerons seulement quelques exemples : de 285 à 160 (observation 4.002), de 225 à 195, sept mois plus tard (observation 4.009), de 210 à 180, au bout de neuf mois (observation 4.007). Mais, surtout, la tension diastolique est modifiée de façon appréciable. Sur 11 observations comportant des délais d'examen suffisants, nous avons enregistré 8 baisses diastoliques notables variant de 20 à 50 millimètres. Aucune autre intervention ne nous est apparue comme susceptible de modifications aussi importantes de la tension diastolique.

Par ailleurs, les troubles subjectifs furent, chez tous nos malades, considérablement améliorés, réserve étant faite sur la durée de cette amélioration.

Si, maintenant, nous rassemblons dans un aperçu global la totalité de nos résultats, il apparaît que, sur un ensemble de 92 malades, nous avons à déplorer 7 morts opératoires, 1 après surrénalectomie, 3 après intervention sous-diaphragmatique, 3 après sympathectomie thoraco-lombaire. De ce point de vue, l'opération de Peet apparaît donc comme la plus innocente. Mais si nous envisageons le destin de nos malades, nous constatons que, sur 22 surrénalectomisés, 17 sont encore vivants, que sur 20 qui furent soumis à une intervention sous-diaphragmatique, 14 survivent, tandis que sur 24 opérés par la technique de Max Peet, 16 seulement ont survécu à lointaine échéance. Au total, sur nos 92 malades, 70 demeurent soumis à notre observation. Par une appréciation rigoureuse et méthodique de ces 70 cas, de nos échecs comme de nos succès, par une surveillance prolongée de l'évolution, par des contacts difficiles à maintenir avec leurs médecins traitants, notre opinion s'est lentement précisée sur les possibilités de la thérapeutique chirurgicale dans l'hypertension, sur les conditions dans lesquelles elle pouvait être légitimement sollicitée, sur les espoirs qu'elle autorise et sur les procédés les plus aptes à les réaliser.

Les indications opératoires. — Pour fournir à cette chirurgie de l'hypertension des bases solides, il est indispensable qu'une nomenclature soit adoptée, faisant usage de termes adéquats et autorisant des comparaisons. A cet égard, la distinction dans la maladie hypertensive de 4 stades évolutifs correspondant sensiblement à ceux que distinguent nos collègues des Etats-Unis, apparaît comme une nécessité. Elle peut être déduite des travaux de Wagener, Keith et Kernohan ; elle correspond sensiblement à la classification adoptée par Smithwick dans ses récents mémoires et figure dans la thèse récente de Barthélémy inspirée par P. E. Martin. Un premier stade de l'hypertonie correspondrait à des troubles

subjectifs discrets, du point de vue ophtalmologique à des vaisseaux grêles sans modification du reflet des artères de la macule ni de la papille, à une hypertension modérée de l'artère centrale ; du point de vue cardiologique, à des palpitations, à une légère dyspnée d'effort et, du point de vue rénal, à une modification discrète des épreuves excrétoires, à une polyurie légère. Le stade II, dit d'angiosclérose bénigne, serait caractérisé par des troubles subjectifs intenses, par une simple vascularite des vaisseaux rétiniens, des artères moliniformes avec des reflets cuivrés, des veines dilatées, une hypertension marquée dans l'artère centrale, une augmentation du volume cardiaque aux dépens du ventricule gauche, des altérations dans les épreuves rénales, de la polyurie, une albuminurie transitoire. Le stade III d'angiosclérose verrait l'apparition de signes neurologiques discrets et passagers, un aspect spastique des vaisseaux rétiniens, un signe du croisement, des thromboses veineuses, des hémorragies péripapillaires, des exsudats, des lésions myocardiques décelables à l'électro-cardiographie, une albuminurie permatente avec cylindrurie, hématurie, une excrétion défectueuse. Enfin, le stade IV, ou d'angio-sclérose maligne, serait défini par l'apparition de troubles nerveux permanents et évolutifs traduisant la constitution de lésions focales par les signes ophtalmologiques de la rétinite hypertensive, l'œdème papillaire, les thromboses veineuses, des exsudats importants, par les signes de décompensation cardiaque avec insuffisance ventriculaire gauche, le galop, le gros cœur, le pouls alternant, par l'hyperazotémie et les témoignages de la défaillance du parenchyme rénal. Nous reconnaissons bien volontiers l'artifice de ces distinctions : la pathologie tolère mal d'être inscrite dans des formules schématiques. Nous avons vu des malades porteurs d'un gros cœur, avec un galop et des signes de défaillance ventriculaire améliorés par une intervention, et d'autres, au stade d'hypertonie, n'en retirer que des avantages modestes. Il n'en est pas moins vrai que nos indications bénéficieraient d'être ordonnées et discutées en fonction de formes cliniques établies autorisant des comparaisons et un jugement.

De notre propre expérience, il ressort que l'âge impose des limites à l'emploi de la chirurgie dans l'hypertension. Après soixante ans, la contre-indication est formelle ; nous avions estimé que cinquante ans représentaient un terme raisonnable ; nous admettons, aujourd'hui, des dérogations à cette règle, pour la période comprise entre cinquante et soixante ans, mais en petit nombre.

Le stade IV de la maladie, lorsque tous les éléments sont présents qui servent à le définir, proscrit toute tentative chirurgicale. Il en est de même du stade III lorsqu'un seul élément apparaît favorable, tandis que la contre-indication serait seulement relative si, à ce stade, les signes de gravité affectent seulement deux des systèmes pris pour témoins : cœur, vision, rein, système nerveux. Les stades I et II représenteraient les indications les meilleures.

Il rest encore à définir quelle est, à notre sens, l'opération dont les résultats sont les plus assurés. Nous nous garderons d'affirmations trop catégoriques qui dépasseraient les limites de notre information. Encore que nous ayons obtenu par leur moyen des succès intéressants, nous éliminerons désormais de nos indications les interventions nerveuses sous-diaphragmatiques ; les modifications tensionnelles que nous leur devons, nous sont apparues de médiocre valeur et de durée temporaire. De même, nous avions adopté un certain temps l'opération de Max Peet en raison de sa bénignité, des facilités qu'elle offre à une action bilatérale en un seul temps, de la satisfaction temporaire déclarée par nos malades, mais le compte de ses résultats éloignés ne plaide pas en sa faveur. Sans doute, devons-nous reconnaître que Max Peet réalise, par cette voie étroite, une exérèse de la chaîne thoracique plus étendue que celle que nous avons habituellement pratiquée. Mais la sympathectomie thoracique transpleurale satisfait bien mieux encore à cette obligation. En définitive, nous retiendrons deux types d'interventions : la surrénalectomie et les larges exérèses sympathiques par voie lombaire et thoracique. La première, en dépit de son antériorité histo-

rique, n'a pas trouvé, dans le traitement de l'hypertension artérielle, une large audience ; nous sommes, avec notre maître, M. Leriche, les seuls, je crois, à en posséder une importante expérience. Nous lui conservons notre faveur sur la seule foi de nos résultats ; les documents histopathologiques rassemblés par notre collègue Albert Guichard justifient notre geste. Il nous paraît que la surrénalectomie trouve ses indications les meilleures dans les cas d'hypertension où la systolique est élevée et la diastolique comparativement basse, dans ceux où la tension est sujette à paroxysmes, et, *a fortiori*, dans tous les cas où l'hypothèse d'un placibromocytome peut être suspectée. Nous accordons à la sympathectomie une plus large part dans nos indications. Nous estimons, en effet, que l'exérèse large, thoraco-lombaire, doit se substituer aux interventions économiques, que ses résultats les meilleurs correspondent aux hypertensions avec diastolique haute, qu'elles représentent dans nos expériences, confirmant, d'ailleurs, celles de Smithwick, de Grimson, de Hinton et Lord, de Poppen, le moyen le plus sûr, nous dirions même le seul moyen, d'abaisser la diastolique de façon durable. Sans ouvrir le débat concernant son mode d'action et sa justification, elle représente sans aucun doute, dans le traitement chirurgical de l'hypertension artérielle, un progrès appréciable. Nous estimons qu'une large résection étendue du 5e ganglion thoracique au 3e ganglion lombaire, pratiquée par une opération peu mutilante et bien réglée, obligations auxquelles satisfait la technique que nous avons adoptée, satisfait aux obligations théoriques de cette chirurgie, dont les succès méritent la confiance des médecins et des malades. Il est permis de penser qu'un proche avenir disposera sans doute de tests précis, pharmacodynamiques, qui permettront peut-être un choix raisonnable entre la surrénalectomie et les interventions sympathiques, et d'apprécier la part respective des facteurs hormonaux et des éléments neurogènes dans le déterminisme d'une affection où leur prédominance rend vraisemblablement compte des manifestations cliniques comme aussi de l'évolution.

M. **H. Welti** : Dans une publication faite ici même en 1943 avec Lian et Gaquière nous avons rapporté les résultats obtenus à la suite de sections sous-diaphragmatiques des splanchniques associées à des ablations partielles des ganglions semi-lunaires, et à des résections du sympathique lombaire. Pour certains de nos opérés, l'intervention datait à l'époque de huit et neuf ans, les résultats pour être valables devant être confirmés par le temps. Les chiffres tensionnels ne s'étaient abaissés que passagèrement. Seuls, les troubles fonctionnels associés à l'hypertension artérielle — céphalées, vertiges, crampes — avaient été favorablement influencés, mais plusieurs de nos opérés étaient morts ultérieurement d'hémorragie cérébrale ou d'insuffisance cardiaque. Les interventions sous-diaphragmatiques, ainsi que le signale également Wertheimer, ne donnent donc en général que des résultats temporaires et inconstants.

Les sympathectomies thoraco-lombaires, suivant la technique de Smithwick, sont plus intéressantes, et à condition de n'y recourir que chez des malades jeunes et sélectionnés, les résultats immédiats sont beaucoup plus démonstratifs. Mais nos opérations sont trop récentes pour qu'il soit possible d'en tenir actuellement compte.

M. **Baumann** : Je n'ai l'expérience que de l'opération type Smithwick, que j'ai pratiquée chez une vingtaine de malades. Comme M. Wertheimer j'estime que c'est une intervention sérieuse. J'ai observé notamment, surtout lors de mes premières opérations, des collapsus tensionnels inquiétants, l'un d'eux fut mortel. La perfusion sanguine per-opératoire systématique, même lors du premier temps, me paraît devoir mettre, en règle, à l'abri de tels accidents. Il ne faut pas hésiter à faire des perfusions importantes, per- et si besoin post-opératoires, car le collapsus, auquel il faut faire face, est assimilable au collapsus hémorragique, la sympathectomie ouvrant des écluses vasculaires, le

malade « saigne dans ses vaisseaux ». Le collapsus peut être différé, et j'ai observé un opéré chez lequel la tension est brusquement tombée au-dessous de 8 à la sixième heure, et n'a pu être relevée à un taux convenable que grâce à une transfusion de 2 litres de sang et plasma. L'adrénaline et, mieux, la néo-synéphrine, sont d'utiles adjuvants thérapeutiques, et leur emploi n'est nullement contre-indiqué chez les sympathectomisés. L'injection par erreur d'un milligramme d'adrénaline dans les veines d'un de mes opérés, ne fit que me causer une terrible inquiétude.

Je suis resté fidèle à la technique de Smithwick, légèrement modifiée. L'utilisation de la voie transpleurale suivant la technique de M. Wertheimer, voisine de celle de Linton et Moore, me paraît se justifier surtout par le désir d'étendre vers le haut l'exérèse nerveuse. Il semble bien que ce soit l'amenuisement des résultats tensionnels au cours des années, que mettent en évidence les statistiques de médecins ayant suivi les sympathectomisés par voie dorso-lombaire, comme celles de Palmer et de Findley, qui a orienté vers cette extension.

N'aura-t-on pas, là aussi, des mécomptes ? Il est permis de le craindre à l'examen des beaux travaux cliniques et expérimentaux de Heinbecker. Celui-ci a montré le remarquable parallélisme clinique de l'hypertension qui accompagne le syndrome de Cushing et de l'hypertension dite essentielle. Il a observé des syndromes de Cushing sans tumeur, avec simple atrophie des noyaux hypothalamiques, et montré expérimentalement que la prépondérance éosinophilique de l'antéhypophyse qui résulte de la diminution fonctionnelle de la neurhypophyse, sensibilise les vaisseaux à l'action constrictive de l'adrénaline, de la rénine, de la désoxycorticostérone et de la progestérone. Selon lui, l'hypertension pourrait se développer chez des sujets constitutionnellement prédisposés à la faveur d'une inhibition des noyaux hypo-thalamiques d'origine cortico-frontale et la vasoconstriction périphérique qui la caractérise serait essentiellement d'origine humorale. Ceci justifierait la place que garde M. Wertheimer à la surrénalectomie, mais non une extension de la splanchnico-sympathectomie, que certains ont poussé jusqu'à D3 et même jusqu'au stellaire.

Mes interventions, n'ayant qu'un recul de dix-huit mois, au maximum, ne me permettent pas d'établir un bilan exact de leur valeur. Certains résultats se maintiennent très bons, mais aucun test pré-opératoire ne permet, actuellement, de préjuger de l'efficacité de l'opération type Smithwick.

Au demeurant, j'estime que ce n'est pas sur les résultats fonctionnels, ni même sur les résultats tensionnels, qu'on peut juger de la valeur réelle de la chirurgie de l'hypertension. Comme l'a dit M. Leriche, ce qu'il faut savoir, c'est dans quelle mesure la chirurgie fait la prévention des accidents nerveux, et surtout, quelle est son influence sur la longévité des hypertendus jeunes. Ceci, seule la comparaison de statistiques de malades suivis dix ans, traités médicalement ou chirurgicalement, le permettra, et la précieuse communication de M. Wertheimer y contribuera.

M. **Wertheimer** : Je répondrai à M. Welti que j'ai voulu apporter seulement le résultat de ma pratique personnelle dans le traitement chirurgical de l'hypertension. Une expérience de treize ans me permet des comparaisons entre des méthodes diverses. Il n'est pas dans mon intention d'aborder ici le problème que pose la pathogénie de l'hypertension. J'ai tenu à me placer seulement sur le terrain de la thérapeutique à l'aide de faits contrôlés, longtemps suivis, et d'observations minutieusement suivies.

De cette expérience, je conclue à la faillite, du moins dans l'usage que j'en ai pu faire, d'une opération que nous avions défendue ici-même, l'opération de Max Peet, celle aussi des opérations sympathiques sous-diaphragmatiques. Par contre, je fais un crédit large à la surrénalectomie. Elle conserve certainement des indications qu'il conviendra de préciser par des tests. L'anatomie pathologique des surrénales, les études de mon ami le Dr A. Guichard justifient ce

geste qui gagnerait à être plus précis. Mais il y a constamment des hypertensions artérielles qui relèvent de la surrénalectomie.

En ce qui concerne les interventions sympathiques, je ne partage pas le pessimisme excessif de M. Baumann, mais je ne veux pas poursuivre la discussion sur ce point, pour ne pas prolonger le débat.

Je dirai à M. Patel que, si j'emploie la voie transpleurale plutôt que la voie intrapleurale, c'est parce que j'aime mieux pénétrer directement dans la plèvre pour éviter un double hématome extra- et intrapleural ; on peut éviter ce dernier en suturant les deux lèvres de la plèvre. Chez nos dernières malades, nous avons eu, grâce à ce petit perfectionnement, des suites très simples ; cette technique supprime, en effet, le suintement en provenance de la zone décollée, qui est la cause habituelle de l'hématome.

ÉLECTION D'UNE COMMISSION CHARGÉE DE L'EXAMEN DES TITRES DES CANDIDATS A LA PLACE D'ASSOCIÉ PARISIEN

MM. Basset, Brocq, Menegaux, Sylvain Blondin, Jean Patel.

Le Secrétaire annuel : PIERRE OUDARD.

Le Gérant : G. MASSON.

Dépôt légal. — 1948. — 2e trimestre. — Numéro d'ordre 710. — *Masson et Cie*, éditeurs, Paris.
Imprimé par l'Ancne Imprimerie de la Cour d'Appel, 1, rue Cassette, à Paris (France).

MÉMOIRES DE L'ACADÉMIE DE CHIRURGIE

Séance du 16 Juin 1948.

Présidence de M. Louis Sauvé, *président.*

CORRESPONDANCE

1° Un envoi de M. Michel Béchet (d'Avignon) : *Déclaration du roi Louis XV du 12 avril 1772, concernant les études et exercices en chirurgie.*

2° Première réponse du Ministère des Affaires Etrangères au vœu que l'Académie lui a adressé, concernant la situation des médecins en temps de guerre.

3° Un travail de M. Abel Pellé (Rennes) intitulé : *Pleurésie purulente. Pénicilline. Tétanos,* est versé aux Archives de l'Académie sous le n° 492.

Des remerciements sont adressés à l'auteur.

RAPPORTS

Quatre cas d'implantation urétéro-intestinale chez l'enfant,

par M. **Nédelec.**

Rapport de M. Marcel Fèvre.

M. Nédelec nous a envoyé un travail intéressant sur les implantations urétéro-intestinales chez l'enfant, prônant en particulier l'implantation par sonde en un temps, dérivée du Coffey II, et par voie sous-péritonéale, ce qui fait l'originalité de sa technique.

Les réflexions pertinentes de M. Nédelec constituent un plaidoyer en faveur de sa méthode, et nous tenons à les lui laisser exposer avant d'en faire la critique :

« Je désire ajouter à la belle statistique de Fèvre et de Barcat et aux observations publiées par Fontaine dans le *Journal de Chirurgie* (1945) 4 cas d'implantations urétéro-intestinales chez l'enfant, 3 pour exstrophie vésicale, 1 pour épispadias incontinent.

Fèvre et Barcat, comme Fontaine, ont eu recours, à la suite des auteurs anglo-saxons, à l'implantation par voie intra-péritonéale en employant le procédé original de Coffey (Coffey I) ou une des nombreuses modifications proposées.

Ils opèrent en deux temps, séparés par des intervalles parfois assez longs. Il s'y ajoute un troisième temps de chirurgie plastique, consistant à refaire les organes génitaux.

Pour ma part, je suis partisan de l'implatation des deux uretères dans le même temps opératoire, et par voie sous-péritonéale, en employant le Coffey II (anastomose par le procédé des sondes).

Chez l'adulte, je n'ai pratiqué, sur 15 cas, que cinq fois le Coffey II, une fois par voie intra-péritonéale, les quatre autres par voie extra-péritonéale. Je l'ai abandonné pour un procédé sans sondes ; ceci parce que j'ai toujours éprouvé les plus grandes difficultés pour préparer le rectosigmoïde comme le demandait Coffey, en le bourrant par une mèche tassée à travers un long tube de rectoscope

Publication périodique mensuelle.

au moyen d'une pince de laryngologiste. Chez l'adulte, en effet, l'implantation se fait relativement haute, dans le rectosigmoïde. Chez l'enfant, il est très facile de la réaliser à la partie haute de l'ampoule, immédiatement sous la ligne de réflexion du péritoine. (A ce propos, je n'ai rencontré qu'une fois seulement la disposition classique, qui veut que le péritoine descende jusqu'au périnée et y adhère [obs. III].) Il a été d'ailleurs très facile de le décoller et de le récliner

Il y a donc une raison de commodité qui rend l'implantation sous-péritonéale avec sondes, type Coffey II, plus facile chez l'enfant. Il est facile, chez lui, de tasser une mèche dans l'ampoule rectale. Il n'y a pas besoin de franchir la jonction recto-sigmoïdienne. On peut même se passer de mèches, en faisant saisir les sondes par un aide, qui glisse sur un doigt ganté une pince longue un peu courbe.

D'ailleurs, il faut prendre en considération l'opinion de Coffey lui-même : dans un de ses articles (Transplant. of the Ureter into the large intestine, A.G.O., nov. 1928), il cite la technique de J. Peters de Toronto (B.M.J., 22 juin 1901) qui avait repris l'idée de Maydl, en implantant les uretères par voie sous-péritonéale, mais séparément, et il dit que cette opération serait parfaite (ainsi que la technique de Martin), si les chirurgiens avaient eu l'idée « de tracer un canal sous-muqueux entre deux berges musculaires, de 1/2 à 1 pouce », chose que je me suis efforcé de faire, avec quelques modifications de détail.

L'implantation par voie extra-péritonéale permet de faire le maximum en un seul temps : il est facile de terminer par une excision large de toute la surface vésicale malformée, d'aviver les bords, et de terminer en les rapprochant. Dans mes 3 cas, il ne restait qu'une petite surface cruentée, qu'il s'agira de combler au moment de la plastie des organes génitaux, soit par des greffes, soit au moyen d'une autoplastie par glissement.

Il y a deux choses à considérer :

L'anastomose par le procédé des sondes (Coffey II) et l'abord par voie sous-péritonéale.

L'anastomose par les sondes permet — ce qui n'est pas facile avec les autres procédés — d'implanter des uretères dilatés. Fèvre dit n'avoir observé de dilatation des uretères que dans deux cas, et avoir reculé devant un cas de méga-uretère.

Or, dans mes 3 cas (*cf.* les clichés), il y avait une dilatation marquée des uretères pelviens (dilatation que j'ai rencontrée souvent, au moins d'un côté, dans les implantations que j'ai réalisées pour des cancers de vessie).

La dilatation par elle-même ne constitue pas un obstacle. Elle ne s'accompagne pas forcément d'une infection des urines.

Il faut distinguer les uretères dilatés et minces et les uretères dilatés et hypertrophiés.

Les premiers sont dus à l'obstacle et à la rapidité avec laquelle il s'est constitué. Les uretères dilatés et minces sont les plus faciles à anastomoser. Cependant, d'après ce que j'ai pu voir, on peut les affaisser par ponction et aspiration à l'aiguille. La véritable difficulté réside dans la minceur extrême de la paroi. Les points d'ancrage, qui sont indispensables, risquent d'être perforants. Aussi, l'anastomose sur sonde, qui permet à la rigueur de s'en passer, trouve-t-elle ici une de ses meilleures indications.

Si l'uretère est dilaté et hypertrophié — par suite, ici, de la malformation congénitale — les points d'ancrage seront faciles à passer ; par contre, il faut décoller largement la séro-musculaire afin d'éviter une compression dans le trajet oblique sous-muqueux. Il est bon, alors, de ne pas faire un trajet oblique trop long, ce que permet justement la sonde.

Il est normal, à première vue, de redouter l'infection ascendante due à l'emploi des sondes. Ma statistique est évidemment trop courte.

Pour ma part, je ne l'ai observée qu'une fois, et passagère (obs. II) dans les suites immédiates, en dehors de l'observation de l'épispadias sévèrement infecté

avant. Dans cinq autres cas où je l'ai pratiquée, avec un décès, l'implantation bilatérale en un temps sur sondes — une fois par voie intra-péritonéale, quatre fois par voie extra-péritonéale et quatre fois associée à la cystectomie totale, je ne l'ai observée, dans les suites lointaines, que dans 1 cas opéré en 1946 et que je suis en ce moment et ce n'est pas le lieu de traiter du problème de l'infection dans les suites des implantations urétérales en rapport avec le procédé opératoire.

Un des avantages à retenir en faveur de l'implantation sur sondes est la possibilité d'implanter les deux uretères en un seul temps opératoire.

En cas de fistulisation, il n'y a pas à craindre l'éventualité d'une péritonite mortelle : il resterait toujours la ressource de réimplanter au-dessus par voie intrapéritonéale.

Dans l'obs. IV, je n'ai pu obtenir des parents l'autorisation de le faire,, et j'ai perdu mon petit malade ; mais je possède un cas qui fait la preuve de ce que j'avance :

Il s'agissait d'une femme de quarante-quatre ans qui m'avait été adressée en mai 1946, pour un cancer primitif étendu de la vessie, par mon collègue et ami le docteur Vauclin, chirurgien à Angers.

J'ai dû pratiquer d'abord une néphrostomie temporaire (par pyélotomie) pour drainer un rein dilaté et infecté. Huit jours après, le 6 juin 1946, dans le même temps opératoire : cystectomie totale et implantation bilatérale par voie sous-péritonéale (Coffey II). L'uretère droit fistulise au douzième jour. Je l'ai réimplanté, le 20 juin, par voie intrapéritonéale (technique de Hinman) et guéri ma malade, qui est actuellement en excellente santé.

Si l'on intervient par voie sous-péritonéale, il n'y a pas à craindre les adhérences — qui rendent l'abouchement du deuxième uretère plus malaisé, qui obligent, par prudence, à retarder le deuxième temps, et qui peuvent être à l'origine d'un insuccès. De ce point de vue, l'article de Higgins est intéressant à lire.

Hinman et Wayranch, qui ont colligé tous les cas publiés à l'époque en Amérique, admettent que l'implantation par voie sous-péritonéale est celle qui, globalement, a la mortalité la moins élevée.

J'en suis, pour ma part, tellement convaincu, que j'ai mis au point et employé, chez l'adulte, une technique d'implantation dans le rectosigmoïde exclu de la grande cavité péritonéale avec implantation des deux uretères dans le même un temps par voie sous-péritonéale permettrait peut-être d'opérer plus tôt.

Quoi qu'il en soit, pour en revenir à l'exstrophie, l'implantation bilatérale en un temps par voie sous-péritonéale permettrait peut-être d'opérer plus tôt.

Higgins, rappelant que la moitié des enfants atteints de cette infirmité terrible (une exstrophie sur 30.000 nouveaux-nés) meurent avant dix ans par infection et insuffisance rénale, se déclare partisan d'opérer très tôt, dans la première moitié de la première année.

Il rappelle la résistance particulière de l'enfant dans les premiers mois de la vie, aux actes chirurgicaux. L'infection rénale, dit-il, se développe avec l'âge, en même temps que la dilatation du tiers inférieur de l'uretère, la flore intestinale devient plus septique. Enfin, il fait allusion à l'attachement des parents, qui grandit avec le temps et les soins nécessaires, et rend la mort de l'enfant plus cruelle si on attend ».

Telles sont les remarques de M. Nédelec, qui s'appuient sur les quatre observations suivantes :

Observation I. — Enfant B... (Bernard).

Exstrophie avec dilatation des deux uretères dans leur portion pelvienne, surtout marquée à gauche ; en juin 1945, implantation bilatérale en un temps, par voie sous-péritonéale, avec excision de la paroi vésicale.

Les sondes tombent le lendemain. On met un drain rectal et on surélève le siège. Premières selles le sixième jour.

La température se maintient autour de 38° dans la première semaine et tombe le dixième jour après élimination d'un fragment d'uretère sphacélé. Le petit malade a eu une inflammation de l'anus par le passage des urines qui l'a fait beaucoup souffrir dans le courant de la première semaine.

Sort au quinzième jour, guéri.

En septembre 1947, il est revu en excellente santé. Il n'a pas souffert des reins, n'a pas eu de fièvre. Les urines sont claires. Il a sept ou huit mictions en vingt-quatre heures, jusqu'à un quart de litre parfois, une à deux mictions nocturnes mais pas toujours. Il urine parfois au lit dans son sommeil. Diarrhée rare. Mictions et selles le plus souvent distinctes.

Obs. II. — Enfant Duq..., sept ans.

Opéré à Limoges avec le Dr Viollet, en novembre 1946. Implantation bilatérale en un temps, par voie sous-péritonéale et excision de la paroi vésicale.

La sonde droite ne fonctionne pas pendant les premières vingt-quatre heures. Petite poussée de rétention avec douleur lombaire et température à 38°2.

La sonde gauche tombe le quatrième jour, la droite le sixième jour. L'enfant fait une poussée d'infection ascendante les cinquième, sixième et septième jours, avec température à 40°, qui cède à la pénicilline. Au dixième jour, la température se stabilise autour de 37°5. Le docteur sectionne au quatorzième jour un fragment d'uretère en voie de sphacèle qui sort par l'anus.

Première selle le septième jour. Les urines sont émises indépendamment des selles ; la continence est parfaite et les mictions espacées. Lever le quatorzième jour, sortie le dix-septième. Etat actuel excellent. Aucun signe d'infection ascendante.

Obs. III. — Enfant Lec..., quinze ans, exstrophie vésicale.

L'urographie intraveineuse montre sur les deuxième et troisième clichés une dilatation de la partie terminale de l'uretère droit, et, sur le troisième une dilatation de l'uretère gauche flexueux.

Urée sanguine : 0,20.

Séparation d'urines :

A GAUCHE		A DROITE	
Urée	9,74	Urée	13,51
Chlorures	12,80	Chlorures	15,90
Quelques hématies.		Nombreuses hématies.	
Urines aseptiques.		Urines aseptiques.	

Juin 1946 : Implantation bilatérale en un temps par voie sous-péritonéale, avec excision de la paroi vésicale.

Suites très simples :

Chute de la sonde droite le lendemain, de la sonde gauche au cinquième jour. Ablation des fils le onzième. Lever le treizième. Sortie le quinzième.

Le malade, qui avait normalement quatre selles par jour, mais une incontinence totale, présente, au début, de la difficulté à retenir ses urines et se mouille la nuit.

Ceci peut s'expliquer par une malformation ano-rectale : l'anus est très antérieur, l'ampoule de petite capacité, étranglée en son milieu par une ébauche de diaphragme. De plus, l'implantation est relativement basse à 6 ou 8 centimètres de l'anus.

Quelques semaines après tout est rentré dans l'ordre. La continence est parfaite. Mictions de 250 à 300 c. c. tantôt claires, tantôt mélangées de matières.

Aucun signe d'infection ou de pyélonéphrite ascendante.

Obs. IV. — Enfant Cruc..., cinq ans.

Epispadias incontinent qui m'est confié par mon collègue et ami le Dr Robert Bureau.

L'état général est médiocre, l'enfant est chétif, fébricitant, en proie à des douleurs continuelles par la formation et l'expulsion de petits calculs phosphatiques.

A cause de ce mauvais état général, je pratique, en juin 1945, un plissement du col par voie sous-symphysaire.

Succès partiel. L'enfant a des mictions volontaires, mais il se mouille à la toux, à l'effort, quand on le lève ou qu'on l'assoit et surtout la cystite persiste, intolérable, avec petits calculs.

En octobre 1945, je pratique une implantation bilatérale par voie sous-péritonéale après extrapéritonisation de la vessie.

Les sondes se bouchent fréquemment. L'enfant a des crises de rétention rénale avec température à 39° et douleurs lombaires.

Première selle le septième jour. Chute de la sonde gauche le dixième jour, avec un fragment d'uretère ; la sonde droite tombe le lendemain. Le côté gauche fistulise, la plus grande partie des urines continuant à venir par le rectum. La famille refuse que je tente la réimplantation. L'enfant se cachectise, refuse toute alimentation et meurt le 4 novembre.

La première réflexion qui s'impose à la lecture des commentaires de M. Nédelec et de ses observations, succintes, et sans résultat éloigné réel, ainsi qu'il le constate lui-même, c'est la difficulté de porter un jugement sur la méthode qu'il nous propose.

Sa statistique générale : 4 cas. avec une mort, n'emporte évidemment pas la conviction. Mais nous voulons bien admettre qu'il s'agit là d'un début de série et que les succès à venir viendront effacer cette mortalité jusqu'ici sévère. Nous rappellerons simplement qu'à l'heure actuelle, nous ne comptons qu'une mort avec la technique de Coffey III et n'en comptons aucune sur plus de 14 cas avec la très sage technique de Coffey I.

Les arguments invoqués par M. Nédelec en faveur de sa technique tiennent, les uns au fait qu'il s'agit d'une implantation sur sonde, les autres à celui de l'implantation sous-péritonéale.

L'implantation sur sonde (Coffey II) comporte, par rapport au Coffey I, un avantage, celui du gain d'une séance opératoire. Il ne donne peut-être pas, par contre, la même sécurité, puisque Coffey a jugé utile d'inventer un troisième procédé, et de revenir fréquemment à son procédé initial. De toute façon, il restera d'ailleurs un temps complémentaire pour l'ablation du segment de vessie restant ou la réfection des organes génitaux.

M. Nédelec pense que ce procédé sur sondes facilite l'abouchement des uretères dilatés. Il craint, en effet, la pointe d'ancrage quand ces uretères sont minces. Mais nous devons rappeler qu'il faut garder autour de l'uretère le plus de tissu celluleux possible, et c'est grâce à lui qu'on pourra toujours amarrer l'uretère sans incident. Nous ne voyons donc pas là l'avantage du procédé sur sondes, car les seuls uretères qui nous paraissent vraiment difficiles à boucher sont les méga-uretères, qui sont aussi gros que des anses intestinales.

M. Nédelec pense également que l'implantation sous-péritonéale évite la péritonite en cas de fistule. Mais nous croyons que c'est le fait d'un bon enfouissement urétérale dans la paroi intestinale munie de péritoine qui évite les fistules. Le fait est que nous n'en avons jamais observé, alors que sur 4 cas d'implantation sous-péritonéale, M. Nédelec compte une mort après fistule. La fistule est certainement beaucoup plus à craindre sur un segment rectal dépourvu de péritoine.

Nous ne demandons qu'à être convaincu par des faits ultérieurs, mais, actuellement, les considérations et observations de M. Nédelec n'emportent pas notre conviction, et nous continuerons à utiliser cette méthode de sagesse que constitue le Coffey I, qui nous donne toute satisfaction. Mais ceci ne nous empêche pas de souligner tout l'intérêt de ce travail et de vous proposer de remercier vivement M. Nédelec, dont vous connaissez déjà les nombreux mérites.

Sur le traitement des infections staphylococciques,

par MM. **P. Mercier** et **J. Pillet**.

Rapport de M. Marcel Fèvre.

Nous sommes heureux de pouvoir rapporter devant vous ce travail de MM. Mercier et Pillet, court et condensé, dont nous tenons à leur laisser tout le mérite. Voici leurs commentaires :

« La thérapeutique des infections staphylococciques a bénéficié d'une façon indiscutable, très spectaculaire, de l'apparition des antibiotiques. C'est un fait maintenant bien établi que les staphylococcies graves, septicémies, staphylococcies malignes de la face, ostéomyélites aiguës, voient souvent leur pronostic entièrement transformé grâce à la pénicilline. Loin de nous l'idée de vouloir diminuer les mérites justifiés des antibiotiques, mais nous croyons cependant utile de présenter quelques commentaires suggérés à la fois par les caractères cliniques des staphylococcies et par les propriétés biologiques du germe lui-même.

Que la localisation soit tégumentaire, osseuse ou viscérale, la staphylococcie est essentiellement une maladie récidivante, à rechutes plus ou moins lointaines et variées, mais il est d'observation courante qu'une fois infecté par le staphylocoque, l'organisme demeure sous la menace d'une seconde atteinte. Nous rappelerons ici l'étude entreprise avec L. Kourilsky [1] sur la flore bactérienne des fosses nasales de l'homme, qui nous a montré la fréquence avec laquelle le staphylocoque pouvait être décelé au niveau de la muqueuse pituitaire,, même chez les sujets indemnes de staphylococcie en évolution. Certes, l'activité pathogène de ces germes est généralement réduite, coagulase négative, pas de fermentation du mannitol), mais, en l'état actuel de nos connaissances, on ne peut préciser si les bactéries initialement douées d'une virulence très atténuée, mais guettant les défaillances de l'organisme et pouvant s'implanter dans les plus minimes excoriations, sont capables ou non d'engendrer une staphylococcie. D'autre part, nous avons insisté sur le caractère très contagieux des infections staphylococciques chez l'homme et nous avons pu le mettre en évidence dans un cas particulièrement suggestif que nous avons décrit antérieurement [2].

Si l'on se tourne maintenant vers les propriétés biologiques du staphylocoque, on constate que ses constituants antigéniques ne sont qu'imparfaitement connus. Sans doute, a-t-on bien précisé aujourd'hui les propriétés des diverses exotoxines élaborées par le staphylocoque, surtout de l'hémolysine α sécrétée par la plupart des staphylocoques [3]. Mais, il est non moins certain que leur équipement antigénique n'est pas uniquement représenté par l'hémolysine, bien que celle-ci tienne un rôle très important dans la genèse de l'infection. En 1934-1935, Julianelle et Wieghard [4] ont isolé deux polysaccharides, l'un A chez les pathogènes, l'autre B chez les non pathogènes, que l'on peut distinguer par la nature du sucre obtenu par hydrolyse et par la rotation optiques, mais ces polysaccharides sont non antigéniques et non toxiques (Haptènes). En 1940, Verwey a pu mettre en évidence chez tous les staphylocoques, pathogènes ou saprophytes, une protéine complexe non toxique pour les lapins et les souris mais antigénique [5]. Ces recherches sont demeurées du domaine du laboratoire et n'ont pas reçu de consécration pratique dans l'immunisation antistaphylococcique, et pour le moment, nous n'avons, en dehors de l'anatoxine, que la possibilité d'injecter des bactéries totales, tuées par la chaleur, pour provoquer l'immunité contre le staphylocoque.

A la lumière des constatations cliniques et biologiques, comment peut-on concevoir le traitement des infections staphylococciques ?

Le furoncle isolé, non dangereux par sa localisation, peut être traité simplement par des soins appliqués *in situ*, mais dès qu'il s'agit d'une staphylococcie traînante, telle que ces furonculoses invétérées, et *a fortiori*, des staphylococcies dangereuses, il y a lieu de mettre en œuvre le traitement d'attaque et d'y associer immédiatement un dispositif de défense contre les récidives toujours possibles, rappelant en quelque sorte ce que G. Ramon a réalisé dans le domaine de la diphtérie ou du tétanos, sous le nom de séro-anatoxithérapie [6].

Les doses de pénicilline ont été précisées par ailleurs et il ne nous appartient pas d'y revenir, mais il convient de signaler que des doses insuffisantes risquent d'engendrer une résistance accrue des germes à l'égard de la pénicilline, sans diminuer le pouvoir pathogène [7]. L'expérience montre, en outre, combien sont fréquentes les rechutes après un traitement pénicilliné, même correctement

appliqué. Telle infection staphylococcique, stoppée dans son évolution durant quelques jours ou quelques semaines, peut récidiver et nécessiter un second traitement à doses souvent accrues. Convient-il, lors de nouvelles récidives, de répéter constamment les injections de pénicilline en s'exposant à une inefficacité presque certaine de la thérapeutique ?

C'est pourquoi, il nous paraît indispensable d'effectuer une vaccinothérapie la plus complète possible, *immédiatement après la première série d'injections de pénicilline*. A cet égard, nous disposons de deux antigènes : l'anatoxine staphylococcique et le vaccin chauffé. Nous avons déjà signalé avec G. Ramon, R. Richou et G. Holstein que pénicilline et anatoxine pouvaient être utilement associées [8]. Nous allons plus loin aujourd'hui en soutenant qu'il y a nécessité absolue de les employer conjointement et même de leur adjoindre le vaccin bactérien, de façon à juguler l'affection en évolution — c'est là le rôle unique et essentiel de la pénicilline — tout en se protégeant contre les retours offensifs de la maladie, grâce aux deux antigènes injectés simultanément selon la posologie habituelle. Il sera peut-être indiqué de réunir dans une même ampoule l'anatoxine et les germes tués, car les bactéries en suspension dans l'anatoxine pourraient avoir une double action, l'une spécifique, grâce aux antigènes mal connus qui demeurent fixés sur elles, l'autre non spécifique où les germes interviendraient en tant que facteurs stimulant l'immunité.

Nous remarquerons en terminant que l'immunité antistaphylococcique, conférée par l'un ou l'autre vaccin, est, au moins à l'heure actuelle, moins stable que l'immunité antidiphtérique ou antitétanique engendrée par les anatoxines spécifiques. Cette constatation implique la nécessité de renforcer l'immunité déclinante par les injections de rappel, comme nous l'avons conseillé à maintes reprises avec G. Ramon, A. Bocage et R. Richou [9].

Ce travail a pour nous essentiellement le mérite de nous rappeler la résistance et la tendance récidivante des lésions staphylococciques. Et nous pensons que MM. Mercier et Pillet ont raison d'insister sur le fait qu'après l'attaque par la pénicilline et les sulfamides, l'affection staphylococcique doit encore être combattue en vue de ses récidives. Bien que les résultats n'en soient pas absolus, l'anatoxine de Ramon et les vaccins avec germes tués constituent une arme que nous ne devons pas négliger. Et comme chirurgien infantile, habitué aux renouveaux de l'ostéomyélite, nous ne pouvons qu'être d'accord avec MM. Mercier et Pillet pour rechercher tous les moyens de combat contre une aussi navrante affection.

Je vous propose de remercier MM. Mercier et Pillet de leurs intéressantes considérations bactériologiques, biologiques et thérapeutiques et de publier leur travail dans nos bulletins.

BIBLIOGRAPHIE

[1] Kourilsky (R.) et Mercier (P.). *Revue Immunol.*, 1940, **6**, 17.
[2] Kourilsky (R.) et Mercier (P.). *Loc. cit.*, 28.
[3] Mercier (P.). *Rev. Immunol.*, 1939, **5**, 289.
[4] Julianelle (L. A.) et Wieghard (C. W.). *Journ. Exp. Med.*, 1935, **62**, n° 2, 23.
[5] Verwey (A.). *Journ. Exp. Med.*, 1940, **71**, 636.
[6] Ramon (G.). *C. R. Acad. Sci.*, 1937, **205**, 469.
[7] Blair (J.-E.), Carr (M.) et Buchmann (J.). *Journ. Immunol.*, 1946, **52**, 281.
[8] Ramon (G.), Richou (R.), Mercier (P.) et Holstein (G.) *Bull. Acad. Médec.*, 1944, nos 35-36, 651.
[9] Ramon (G.), Mercier (P.) et Richou (R.). *La Presse Médicale*, 1942, n° 35.

Deux cas de rupture spontanée des muscles larges de l'abdomen,

par MM. **F. Lagrot** et **J. Salasc** (d'Alger).

Rapport de M. Sauvage.

MM. Lagrot et Salasc nous adressent 2 observations de rupture spontanée des muscles larges de l'abdomen : la première concerne les muscles petit oblique et transverse, localisation tout à fait exceptionnelle, la deuxième le muscle grand droit du côté gauche dans sa portion sus-ombilicale, localisation également rare.

Voici le résumé de ces deux observations :

Observation I. — Une femme de soixante-douze ans, obèse, est envoyée par son médecin avec le diagnostic d'occlusion intestinale par tumeur de la fosse iliaque droite. Alitée depuis quelques jours pour une grippe, elle est prise, en allant à la selle, d'une douleur brusque dans la fosse iliaque droite. Ni selle, ni gaz pendant quarante-huit heures ; température : 38°2-39°5.

On perçoit dans la fosse iliaque droite une masse douloureuse ayant les caractères diffus quoique superficiels d'un plastron inflammatoire.

La malade est opérée avec le diagnostic d'appendicite avec plastron. Sous l'aponévrose du grand oblique, les muscles sont rompus, « en bouillie » au milieu des caillots qui s'étendent sous la gaine du droit. Après nettoyage du foyer et ébarbage des muscles, reconstitution du plan musculaire. La peau est laissée ouverte.

L'examen du sang montre une glycémie à 2 gr. 07.

L'examen histologique (professeur agrégé Laffarge) montre un infarcissement musculaire aboutissant à la nécrose. Rien ne permet d'affirmer l'existence d'une lésion antérieure. Les lésions discrètes d'une artériole attirent l'attention sur l'origine artéritique possible du processus.

Obs. II. — Pendant l'évolution d'une bronchite aiguë, un homme de cinquante-cinq ans, ancien pottique, ressent, au cours d'un accès de toux, une douleur brusque dans l'hypocondre gauche. Cette douleur se calme mais se ravive légèrement à chaque effort de toux. Cinq jours plus tard, dans la nuit, de nouveau à l'occasion d'une quinte, la douleur réapparaît brutalement et devient intolérable au point que son médecin l'adresse au chirurgien avec le diagnostic d'ulcère perforé.

Il existe une défense généralisée avec une contracture plus localisée à l'hypochondre gauche et à l'épigastre. Avertis par leur observation précédente, MM. Lagrot et Salasc, en présence d'une légère voussure para-médiane gauche, pensent à une rupture musculaire. En regardant de plus près, ils découvrent une imperceptible ecchymose linéaire, épigastrique, médiane.

La température est à 38°7.

Par une incision para-médiane gauche sus-ombilicale on ouvre la gaine du droit, ecchymotique et tendue : le muscle est rompu mais de bon aloi, rouge, ni nécrosé, ni infarci. La masse des caillots, en situation propéritonéale, s'étend sur toute la hauteur de la gaine, jusqu'au pubis.

Le muscle rompu est reconstitué et la peau fermée sur lame de caoutchouc.

Glycémie	1 gr. 30
Plaquettes	220.000
Temps de coagulation	24 minutes.
Temps de saignement	1 min. 1/2

Examen histologique :

Foyer hémorragique au sein du tissu musculaire en voie de nécrose. Réaction histiocytaire banale. Pas de signes de réaction inflammatoire.

Voici les réflexions dont MM. Lagrot et Salasc font suivre leurs observations :

Au sujet de la première :

1° Ils n'ont pas retrouvé, dans la littérature, d'autres cas d'une localisation aux muscles larges.

2° Le diabète leur paraît un facteur étiologique à retenir.

3° Les constatations de la biopsie musculaire permettent de considérer les lésions musculaires comme secondaires à un infarctus d'origine artéritique, en rapport avec le diabète.

4° La localisation aux muscles larges pose des problèmes diagnostiques différents de ceux qui sont posés par les hématomes du droit : tous les syndromes de la fosse iliaque droite s'accompagnant de tumeur mal limitée peuvent être simulés.

De la deuxième observation il faut retenir :

1° La rupture en plusieurs temps d'un muscle dont rien ne permettait de préjuger d'une atteinte pathologique antérieure ;

2° La simplicité avec laquelle le diagnostic de rupture fut posé, grâce à l'expérience récente d'un cas analogue.

3°Le rôle qui semble pouvoir être attribué au port prolongé d'un corset chez un pottique ancien et à sa suppression récente : le bord inférieur du corset venait s'appuyer à gauche au point même où s'est faite la rupture.

Ces quelques points particuliers viennent s'ajouter à ce que nous savons déjà des ruptures des muscles de l'abdomen.

Un cas d'hématome spontané des muscles larges de l'abdomen

par M. **Aupinel**.

Rapport de M. Sauvage.

Le hasard a voulu que mon assistant Aupinel opérât récemment un nouveau cas de rupture des muscles larges de l'abdomen du côté droit, avec intégrité du muscle grand droit.

Voici son observation résumée :

Une femme obèse de cinquante-trois ans lui est adressée en septembre 1947 avec le diagnostic d'appendicite aiguë ; la veille, une violente douleur de la fosse iliaque droite était survenue brutalement, sans vomissements ni nausées.

La malade est une ancienne hémiplégique, hypertendue (24-10), sans spécificité avérée, sans diabète.

A son arrivée la température est à 37°5, le pouls normal ; l'état général bon, ni vomissement, ni arrêt des gaz. Aussi est-ce avec surprise qu'on découvre à l'examen du ventre une contracture étendue, franche, invincible de la fosse iliaque droite. Sur ce seul signe, l'intervention est décidée.

Sous rachi-anesthésie, l'incision iliaque droite traverse un épais pannicule adipeux, puis l'aponévrose du grand oblique, pour atteindre sous elle une zone noirâtre, infiltrée de sang, œdémateuse correspondant aux muscles petit oblique et transverse, infarcis mais non rompus. Les lésions s'arrêtent net au bord externe de la gaine du droit ; on l'ouvre pour exposer le muscle qui contraste par son aspect rosé, absolument normal. L'état du petit oblique et du transverse ne paraît pas une contre-indication formelle à l'ouverture du péritoine ; l'appendice est enlevé sans difficultés et ne présente aucune atteinte importante. Un petit drain sous-cutané est laissé quarante-huit heures. Les suites opératoires furent excellentes et la malade sortit guérie le dixième jour.

Il est regrettable que M. Aupinel n'ait pas songé à prélever un fragment musculaire, mais l'aspect qu'il décrit est si net, qu'on ne peut pas douter qu'il se soit agi d'un infarctus chez une hypertendue. Il n'existait ni hématome circonscrit, ni rupture musculaire : peut-être les eut-on rencontrés quelques jours plus tard.

Voici donc un deuxième exemple d'une localisation exceptionnelle d'hématome spontané au niveau des muscles petit oblique et transverse : dans ces deux cas, celui de Lagrot et Salasc et celui d'Aupinel, il s'agissait de femmes obèses

et tarées, l'une diabétique, l'autre hypertendue ; dans ces deux cas il semble bien s'agir de lésion d'infarcissement. Rien n'en explique la localisation particulière.

Le diagnostic exact ne fut pas posé : il le serait certainement à une nouvelle rencontre. Car depuis le premier cas que j'avais rapporté avec David, en 1946, trois autres ont été hospitalisés dans mon service à l'hôpital de Saint-Denis : nous avons chaque fois, comme MM. Largot et Salasc, à leur deuxième observation, fait sans hésitation le bon diagnostic.

Qu'il s'agisse de rupture franche, d'hématome circonscrit ou d'infarctus, d'atteinte des muscles larges ou des grands droits, ce qui marque le tableau clinique, c'est le contraste entre les signes locaux et les signes généraux, entre l'intensité de la douleur et de la défense, d'une part, le calme du pouls, le bon aspect du facies, l'intégrité habituelle des fonctions intestinales d'autre part.

Ne serait-ce que pour éviter quelques erreurs plus piteuses que graves, et des interventions trop hâtives par des voies d'abord incommodes, il n'est pas mauvais que quelques observations rappellent à notre attention des accidents dont la fréquence n'est pas négligeable.

M. **Chabrut** : J'ai été très intéressé par la communication de Sauvage. J'ai eu l'occasion de voir 2 cas de rupture du droit. Dans le premier cas, j'ai fait une erreur de diagnostic, et pensé à une torsion. Cette erreur est due à ce que j'ai vu la malade immédiatement après la rupture, au cours d'un tableau de douleur intense, avec contracture et choc. La deuxième fois, j'ai fait le bon diagnostic, mais sans grand mérite, car j'ai vu la malade tardivement, deux jours après le début. Il y avait chez elle une voussure, nettement pariétale, occupant la partie sous-ombilicale para-médiane gauche et la partie interne de la fosse iliaque, avec un peu d'œdème sous-cutané et une petite ecchymose. Le tout survenant après un début brutal au cours d'un gros effort de toux.

Il s'agissait, comme Sauvage le fait remarquer, de malades âgés et obèses.

Par contre, si dans les cas rapportés, la paroi put être refaite de façon satisfaisante, il n'en a pas été de même dans les miens et j'ai dû me borner à l'évacuation de l'hématome, sans pouvoir faire de suture correcte du muscle rompu.

M. **René Sauvage** : M. Chabrut a certainement raison de dire que le diagnostic est plus facile si on voit les malades tardivement : les signes fonctionnels sont moins alarmants et les signes physiques plus précis.

A ce stade et le diagnostic fait, il n'est pas sûr du tout qu'il faille opérer : les choses s'arrangent souvent toutes seules. Mais au début, on opère presque toujours, et même si on soupçonne le bon diagnostic : c'est, tout au moins, une garantie contre le risque inverse d'un d'accident aigu intrapéritonéal.

DISCUSSION EN COURS

Les troubles psychosomatiques en chirurgie,

par M. **Louis Sauvé**.

Je tiens tout d'abord à féliciter mon ami Jean Gosset d'avoir, le 12 février 1947, remis à l'ordre du jour cette question extrêmement importante des rapports de la psychiatrie et de la chirurgie : vieux problème et que Lucien Picqué, à la fois chirurgien de Sainte-Anne et de Lariboisière, avait, il y a bien longtemps déjà, abordé. Mais, depuis cette époque, cette question était, convenons en sans

fierté, un peu à l'écart de nos preoccupations chirurgicales ; et pourtant, de quelle importance n'est-elle pas ; et que d'erreurs éviterait-on en en connaissant mieux les données fondamentales ! Je suis d'accord avec M. Jean Gosset pour reconnaître que c'est une question essentielle ; et je souscris aux conclusions de sa communication : le chirurgien doit collaborer pleinement, dans les cas difficiles, avec le psychiatre, car seul le psychiatre peut dépister ces cas et, seul, il peut instituer éventuellement une psychothérapie pertinente.

Ce juste tribut de louanges accordé à M. Jean Gosset, me permettra-t-il de différer tout à fait d'avis avec lui sur certains points, qui sont les suivants :

Tout d'abord, la collaboration psychiatro-chirurgicale ne doit pas être à sens unique : et si, comme il le dit excellemment, la psychiatrie doit venir au secours de la chirurgie ; dans de nombreux cas, par contre, qu'il a passés sous silence, c'est le chirurgien qui peut et doit venir au secours du psychiatre. Aucune de ces deux branches de la science médicale ne doit être prédominante ; toutes les deux doivent se venir en aide suivant la différence des cas. Si, dans certains d'entre eux, le psychiatre évitera au chirurgien des mécomptes, dans d'autres, c'est le chirurgien qui empêchera le psychiatre de persister dans une thérapeutique erronée, parce que la cause originelle, chirurgicale, a été méconnue.

Le second point, plus accessoire et par lequel je terminerai, est sur la fréquence des symptômes psychosomatiques en chirurgie. Ce point secondaire a son importance.

I

Que la psychiatrie puisse, dans de nombreux cas, venir en aide à la chirurgie et l'empêcher de commettre des erreurs, M. Gosset a bien raison de le dire. Des trois groupes de faits qu'il a étudiés, deux sont parfaitement bien étudiés, et je me garderai de les reprendre ; le premier, qui comprend les cas de psychonévroses pouvant simuler un syndrome chirurgical, et le dernier, qui comprend les troubles psychiques consécutifs à un traumatisme accidentel ou opératoire. Ce sont d'ailleurs à ces deux ordres de faits que la plupart des orateurs ayant pris part à la réunion ont apporté leur intéressante contribution.

Mais le second groupe de faits étudiés par M. Gosset, ceux dans lesquels il y a coexistence d'un syndrome chirurgical réel et de troubles psychosomatiques non moins réels, voilà celui sur lequel nous sommes, lui et moi, en désaccord. J'ai lu et relu attentivement sa communication, et tous les cas qu'il rapporte dans ce groupe le mènent à l'abstension chirurgicale, ou du moins à la temporisation, l'aide chirurgicale ne venant qu'après la psychothérapie. Que Gosset ait eu raison de s'abstenir ou d'attendre dans ses cas, c'est possible ; bien qu'on ne voie pas pour quelles raisons un ulcère de l'estomac avancé ou un fibrome compliqué ne seraient pas traités. Mais il est d'autres cas, fort nombreux, dans lesquels la collaboration du psychiatre et du chirurgien, loin de retarder l'acte chirurgical nécessaire, aboutissent à sa réalisation rapide, guérissant d'un seul coup la lésion chirurgicale et les troubles mentaux. Dans ces cas, la chirurgie, comme l'a fort bien dit Padovani, vient en aide à la psychiatrie. Ayant vécu dans l'intimité de psychiatres notoires, j'ai été amené à observer de nombreux cas dans lesquels ils m'ont prié d'opérer leurs malades, loin de freiner mon ardeur opératoire. Les cas dans lesquels le psychiatre appelle le chirurgien, et non le chirurgien le psychiatre, peuvent être répartis en trois groupes :

1° Celui ou l'acte chirurgical supprime des épines lésionnelles (non cérébrales) causes de troubles mentaux.

2° Celui des soi-disant névroses qui sont en réalité des lésions chirurgicales méconnues.

3° Celui des toxicomanies guéries par un acte chirurgical supprimant la lésion qui les a occasionnées,

I. — J'exclus du premier groupe les lésions encéphaliques relevant du neuro-chirurgien, pour ne m'occuper que des « épines organiques chirurgi-

cales » autour desquelles se sont cristallisés des troubles mentaux. Dans ces cas, la suppression chirurgicale amène la guérison ou l'amélioration des troubles mentaux, et les psychiatres avertis sont les premiers à demander l'aide chirurgicale. Ces troubles sont surtout certains états anxieux, certaines phobies, voire même certaines hallucinations ; et je n'y comprend pas les lésions génitales qui peuvent prêter à discussion, tout en faisant remarquer qu'il faut bien distinguer les troubles purement psychiatriques des troubles hormonaux, si fréquents dans les affections génitales des deux sexes. Il y a de nombreux cas où il est pertinent de consulter sans doute un psychiatre, mais encore et en premier lieu un endocrinologiste.

Si je laisse de côté ces affections génitales — non pas qu'il faille toujours que le chirurgien s'abstienne ou attende, mais parce que je veux éviter la confusion d'une discussion incidente — je pourrais citer à M. Gosset de très nombreux cas d'appendicites, d'ulcères de l'estomac, de lithiases viscérales méconnues, de fissures anales, dans lesquels la chirurgie, en supprimant la lésion chirurgicale certaine, a supprimé les troubles mentaux qui s'étaient cristallisés autour de ces épines. Je n'infligerai pas à notre Compagnie le récit de ces cas ; tous, j'en suis certain, nous en avons observés. Ce qui est indispensable, dans ces cas, pour opérer, c'est : 1° la certitude d'une lésion organique nécessitant un acte chirurgical prochain et, 2° une étude psychiatrique pré-opératoire établissant avec le maximum de probabilité le bilan mental du sujet. Dans lesdits cas, le psychiatre ne peut pas plus se passer du chirurgien que le chirurgien du psychiatre.

Et je ne parle pas, bien entendu, des cas à indication chirurgicale immédiate, tels que perforations viscérales, torsions, hémorragies, étranglements, dans lesquels l'état mental antérieur (et non consécutif) ne doit pas empêcher d'aller d'emblée à l'indication. Je ne parle que des cas plus ou moins méconnus dans lesquels c'est autour de l'épine lésionnelle chirurgicale que se sont cristallisés les troubles mentaux.

II. — Mais, s'il faut se garder de prendre pour une lésion chirurgicale un état purement mental, il faut se garder non moins de prendre pour malade psychique un malheureux sujet à tendance exagérative le plus souvent, qui est bel et bien atteint d'une lésion méconnue dont le chirurgien peut le débarrasser. Il faut, là encore, faire appel au chirurgien en temps opportun.

Voici, par exemple, un cas typique. J'ai opéré une femme de trente-six ans, M[me] B..., qui se plaignait d'algies à type pelvien et sacré. Différents chirurgiens avaient pratiqué sur elle : une appendicectomie, d'abord et bien entendu ; une hystéropexie avec ovariectomie unilatérale ; une résection du nerf présacré : le tout en vain. Cette malheureuse croupissait dans un service de médecine voisin, où elle était tenue pour folle : elle fatiguait le personnel de ses plaintes. En désespoir de cause, on finit par me demander mon avis ; un examen très poussé montra un spina bifida des trois premières pièces sacrées. J'acceptai de faire quelque chose pour cette pauvre femme dont toute activité sociale était supprimée depuis trois ans. L'oblitération du spina bifida, la résection des nerfs sacrés postérieurs, le tout complété par une greffe de membrane amniotique, guérirent cette malade, qui a repris, depuis deux ans, toute son activité.

Il est d'autres cas plus humbles, ceux d'appendicite méconnue ou de mégacôlon (sans parler des lithiases, ni des fissures, ni même des hémorroïdes) que je ne puis citer tous. Je veux rappeler le plus modeste d'entre eux. Une jeune femme, mère de quatre enfants, atteinte d'état anxieux et de phobies qui, depuis de nombreux mois, était en maison de santé psychiatrique. Le médecin chef, heureusement pour elle, suspecta une appendicite, m'appela ; après des examens très précis, une opération de dix minutes délivra cette malade de son appendice et de ses phobies. Cette femme a repris depuis huit ans la vie familiale et a supporté même en 1944 un terrible drame : l'assassinat de son mari.

Je me borne à ces deux cas, car je les tiens pour typiques, et je conclus ; gardons-nous, certes, d'opérer des malades imaginaires ; mais craignons aussi de

laisser en maison de santé des malades qu'une opération simple peut guérir.

III. — Je ne m'étendrai pas longuement sur le troisième ordre de faits : ceux de toxicomanie provoquée par une lésion chirurgicale plus ou moins latente. Ce sont des cas connus de tous, et nombreux, notamment les opéromanies. J'ai enlevé, il y a vingt-trois ans, un gros calcul vésiculaire et la vésicule à un littérateur très distingué qui, depuis un an et demi, se faisait chaque soir, avant de travailler la nuit, 2 centigrammes de morphine : il ne s'est plus piqué depuis son opération. Et voici aussi le cas de tel gros agriculteur qui, vivant presque exclusivement dans sa propriété, venait rarement consulter à la ville. Il s'alcoolisait ferme, et avait cherché à se débarrasser de son vice en séjournant dans plusieurs maisons de santé où, chaque fois, la cure de désintoxication était suivie de rechute. Dans la dernière, le psychiatre en chef, très averti, diagnostiqua une vieille appendicite chronique et me fit appeler. J'enlevai l'appendice, et, cette fois, la désintoxication réussit. Cet homme n'était pas un vicieux, c'était un appendiculaire.

Voilà deux cas typiques, mais vous et moi, mes chers Collègues, en avons vu de semblables pour d'autres lésions, et il est inutile de prolonger un récit fastidieux à la longue.

II

Le second point sur lequel mon ami Gosset et moi différons d'opinion, c'est sur la fréquence relative des phénomènes psychosomatiques ou chirurgicaux. Travaillant en collaboration avec M. Marty, il a observé 52 cas de psychosomatiques sur 500 consultants, soit plus de 10 p. 100. Qu'il me permette de dire que je trouve cette proportion fort exagérée.

Depuis mon honorariat, j'ai pris la consultation de Saint-Antoine qui est fort active : 150 consultants y viennent par jour ouvrable. J'ai donc vu depuis février 1947 — en défalquant le temps des vacances — plus de 10.000 consultants ; je n'ai pas vu 10 mentaux incontestables, et j'exige que tout cas suspect me soit soumis : sur 4.500 consultants vus depuis janvier 1948, je n'ai vraiment vu que 2 psycho-somatiques : 2 femmes, dont l'une était pithiatique, et l'autre une obsédée ; je les ai envoyées toutes deux dans des services spéciaux. Ma statistique est loin de concorder avec celle de Gosset.

Comment expliquer une telle divergence ? Il est évident que, n'étant pas psychiatre, et n'ayant pas de psychiatre constamment près de moi, je ne puis dépister les cas limites. Mais, au terme d'une longue carrière, et étant depuis longtemps l'ami et le collaborateur de psychiatres avertis, si je ne puis poser des diagnostics psychiatriques et instituer de traitement, il ne m'est pas interdit de dépister les cas suspects et de les envoyer aussitôt au psychiatre. Et pourtant j'aboutis à des chiffres tout à fait différents de Gosset. En voici peut-être les raisons :

On a beaucoup parlé des demi-fous, et même des littérateurs ont pu écrire que les vrais fous ne sont pas ceux qui sont enfermés. Mais si nous restons sur le strict terrain scientifique, il nous est bien difficile d'admettre que sur 100 malades qui se présentent à nous, plus de 10 relèvent de la psychiatrie. Il ne faut pas voir des fous partout ; et peut-on admettre comme valables les antécédents qui figurent dans une des observations de mon ami Gosset : « Une sœur en état d'hostilité caractérisée envers son père, un frère asthénique déprimé et... une autre sœur religieuse » ? Si l'on range parmi les mentaux les gens qui ne s'entendent pas entre eux dans une famille ou dans un pays, ainsi que les religieuses, évidemment on peut obtenir 10 p. 100 de mentaux.

Je tiens à bien préciser que je ne cherche là aucune chicane à Gosset qui, évidemment n'est pas le rédacteur de cette observation, mais à bien montrer que, dans le domaine de la psychiatrie, les critères sont différents suivant les psychiatres, et les statistiques différentes suivant les statisticiens. Ma statistique

ne comprend ni les alcooliques, ni les petits anormaux, ni les déviés, ni, hélas, les paranoïaques qui sont légion, mais seulement les cas qui, suspects pour moi, sont certainement évidents pour le psychiatre. Aussi est-elle différente de celle de Gosset.

C'est pourquoi je pense que la collaboration du psychiatre qui, pour être féconde, doit être amicale et franche, doit être également à double sens et non à un sens unique. Le doute étant à la base même de la doctrine cartésienne, si française, la collaboration psychiatro-chirurgicale doit faire que le psychiatre ne doit pas accepter sans contrôle les affirmations chirurgicales, de même le chirurgien doit avoir le droit de réfléchir sur celles du psychiatre. Après confrontation amicale des opinions, une ligne de conduite commune s'établit pour le plus grand bien du malade.

Je suis tellement partisan des conclusions de Gosset que j'irai encore plus loin. Je souhaiterais vivement que les jeunes chirurgiens qui veulent être des chirurgiens complets fassent un stage de quelques mois dans le service d'un psychiatre. Ils ne deviendront pas pour autant des psychiatres, mais du moins acquierreront-ils une connaissance élémentaire des bases de la psychiatrie et cela leur évitera bien d'ultérieurs mécomptes et ils entreront en contact avec certains de ces médecins extraordinaires qui, en se basant sur des symptômes seulement subjectifs, arrivent, en face d'une confusion mentale ou d'une manie aiguë, à établir un diagnostic, à faire des prévisions pronostiques et thérapeutiques, parfois à les guérir. A ces hommes, à ces médecins d'élite, je tiens, en terminant, à rendre ce tribut de juste admiration, et certainement les jeunes chirurgiens ne pourront que gagner à leur contact, tout en gardant, ce qui est juste et nécessaire, leur libre arbitre personnel (1).

COMMUNICATIONS

Inconvénients et dangers des antithyroïdiens de synthèse dans le traitement de la maladie de Basedow,

par M. **H. Welti.**

Les antithyroïdiens de synthèse sont une acquisition intéressante en thérapeutique thyroïdienne et de nombreux auteurs ont attiré l'attention sur leur action favorable. Mais cette médication, à côté de ses avantages, présente des inconvénients. Bien plus, l'obstination avec laquelle certains médecins y ont recours, les doses excessives qu'ils prescrivent ne sont pas sans danger. Le but de notre communication est d'attirer l'attention sur cet aspect peu commun du problème.

Notre étude est basée sur 225 observations d'hyperthyroïdies que nous avons opérées après échec d'un traitement par ces médicaments. Ces 225 observations ont été recueillies de 1945 à 1948, période pendant laquelle nous avons pratiqué 1930 thyroïdectomies, 833 pour goitre sons hyperthyroïdie, 1097 pour maladie de Basedow ou adénome toxique ; 1/5 environ des hyperthyroïdiens que nous avons opérés avaient donc été soumis à cette thérapeutique. En 1945 et 1946, la proportion fut plus faible. Plus forte en 1947, elle nous semble diminuer actuellement ou plus exactement, en cas d'échec ou d'intolérance, les médecins pensent à nouveau plus rapidement à la nécessité d'un traitement chirurgical.

(1) J'ai omis volontairement le groupe si important, mais si particulier, des troubles mentaux graves d'origine infectieuse. Il serait très désirable qu'il fasse l'objet d'une nouvelle discussion.

Dans la presque totalité de nos cas, les malades avaient été traités par l'aminothiazol, antithyroïdien le plus employé en France.

Les malades ont été opérés après échec du traitement dans des circonstances diverses que nous envisagerons successivement.

1° *Accidents d'intolérance.* — Nous les trouvons dans 70 cas. Pour 33, l'intolérance a été immédiate, survenant quelques jours après le début du traitement, parfois après l'absorption des premiers comprimés. Pour 37 cas, l'intolérance ne s'est manifestée qu'après un traitement prolongé de plusieurs semaines.

Les troubles gastriques et les vomissements sont l'incident de beaucoup le plus fréquent. Ils furent observés dans 49 cas. Dans l'un d'eux, des vomissements incoercibles survenaient quelques heures après l'absorption de petites doses du médicament. Nous ne retenons d'ailleurs ici que les accidents gastriques qui motivèrent l'interruption du traitement sans tenir compte des malaises stomacaux plus légers qui sont habituels. Signalons également, que si parfois les troubles gastriques survinrent isolés, dans d'autres circonstances, ils furent associés aux accidents suivants.

La diarrhée est moins habituelle mais dans 3 observations, chez des malades présentant déjà des selles fréquentes, du fait de leur hyperthyroïdie, les crises diarrhéiques furent particulièrement sévères. Dans 5 cas, des douleurs rhumatismales, dans 6 cas des céphalées avec vertiges furent le symptôme majeur d'intolérance. Souvent ces troubles s'accompagnèrent d'un sentiment d'abattement avec asthénie, les malades se sentant incapables de tout effort. Trois fois des ictères, l'un d'eux, fébrile et grave, une fois, une congestion hépatique sans jaunisse forcèrent d'abandonner le traitement. Ces complications hépatiques sont regrettables du point de vue chirurgical, car de grandes précautions sont alors nécessaires, dans la période pré-opératoire, pour éviter les hémorragies en cours d'intervention.

Chez 7 malades, des crises d'urticaire survinrent. Dans 1 cas, l'urticaire dura deux mois, dans un autre, elle fut particulièrement impressionnante. Enfin, dans 1 observation, une éruption généralisée avec fièvre se produisit quatre jours après le début du traitement. Chez un seul malade traité par l'aminothiazol, des troubles de la formule sanguine survinrent avec anémie et leucopénie. Il fut nécessaire dans ce cas, d'attendre plusieurs semaines avant de pouvoir opérer. Dans une autre observation, chez un malade traité par la thio-urée, un début d'agranulocytose fut noté. A plusieurs reprises, ces divers accidents d'intolérance s'accompagnèrent de fièvre. Dans un cas, la malade présenta des traces d'albumine, dans un autre une hématurie, ou encore la teinte acajou des urines fut une des causes de l'interruption du traitement.

Ces intolérances n'eurent souvent aucune conséquence grave. Le traitement fut abandonné et l'hyperthyroïdie poursuivit son évolution. Cependant, dans 12 cas, les accidents basedowiens furent aggravés, une seule fois, à la suite d'un traitement de quelques jours, onze fois au contraire, après des traitements prolongés. Ces aggravations furent également plus fréquentes à la suite de traitements à fortes doses. De même, les ictères ne survinrent que chez des malades traités longtemps et d'une manière intensive.

Ces constatations comportent les déductions suivantes. Tout d'abord, il est dangereux de poursuivre trop longtemps le traitement surtout si de fortes doses sont prescrites. Par ailleurs, les faits précédents montrent à nouveau combien les basedowiens sont sensibles à certains médicaments. Ils supportent mal les substances toxiques, car leur fonctionnement hépatique est troublé et c'est pourquoi nous les opérons sous anesthésie locale. En cas d'hyperthyroïdie grave, une grande prudence est nécessaire. Le malade soumis à un traitement par les antithyroïdiens doit être suivi méthodiquement et en cas d'incident, la chirurgie sera envisagée sans retard.

2° *Aggravation de l'hyperthyroïdie.* — Il en fut ainsi dans 24 cas. Ici, sans aucune intolérance, l'aminothiazol déclencha rapidement une poussée thyroï-

dienne. Ces cas s'ajoutent aux aggravations précédentes qui étaient consécutives à des phénomènes d'intolérance médicamenteuse.

Parfois de véritables crises d'hyperthyroïdie se produisirent. Dans certains cas, celles-ci se traduisirent par de la fièvre, de l'agitation, une tachycardie extrême, voire du délire. Les crises thyréotoxiques de cette variété surviennent en général, après des traitements peu prolongés. En raison de l'intensité des accidents, la médication est immédiatement suspendue et les accidents rétrocèdent spontanément. Dans une deuxième éventualité, les crises thyréotoxiques consécutives à l'absorption d'antithyroïdiens prennent une allure asthénique, avec faiblesse extrême, parésie musculaire exagérée, immobilité de la face avec la bouche ouverte, éventuellement même, incontinence des sphincters et état confusionnel avec ralentissement mental et torpeur. Cette deuxième variété de crise thyréotoxique, contrairement à la précédente, survient, en général, à la suite de traitements prolongés. Par ailleurs, elle est difficile à contrôler, les accidents persistant après suppression du médicament. *Ainsi, deux malades succombèrent sans qu'il fût possible d'arrêter l'évolution de leurs accidents.* Dans une observation, il s'agissait d'une femme de cinquante-cinq ans, qui nous avait été adressée pour intervention chirurgicale un an plus tôt. Malgré nos conseils, elle préféra se soumettre à un traitement par aminothiazol. Celui-ci, après des améliorations transitoires, fut de moins en moins bien toléré, et la malade nous fut de nouveau adressée, cachectique et délirante. Elle succomba sans qu'il soit possible de l'opérer. Un an plus tôt, l'opération aurait été faite dans d'excellentes conditions, l'hyperthyroïdie, à l'époque, étant relativement peu sévère.

Dans une deuxième observation, un traitement par aminothiazol chez une femme de soixante-cinq ans, précipita des accidents asystoliques. La malade suspendit son traitement car elle avait l'impression qu'il ne lui était pas favorable. Sur l'insistance de son entourage, elle s'y soumit à nouveau Une véritable crise thyréotoxique survint avec incontinence des sphincters et délire et la malade succomba sans qu'il nous fût possible de l'opérer.

Des accidents semblables furent notés dans d'autres observations pour lesquelles l'intervention chirurgicale devint secondairement possible. La thyroïdectomie n'en fut pas moins faite dans des conditions peu favorables et cela en raison des aggravations provoquées par les antithyroïdiens. L'histoire d'un malade de trente-neuf ans, ayant subi un traitement intensif par aminothiazol pendant un mois est suggestive. Sous l'influence de ce médicament, l'amaigrissement devint extrême avec tachycardie à 140, état subfébrile, asthénie profonde et prostration. Devant cette aggravation, la médication fut interrompue et un traitement iodé fut institué. Il donna une légère amélioration, mais quand le malade nous fut adressé son état était encore alormant et pendant plusieurs semaines sa vie resta en danger. Peu à peu cependant, les pulsations se ralentirent, la diarrhée disparut, l'état mental devint meilleur. Trois mois plus tard, une hémithyroïdectomie complétée ultérieurement par la résection du lobe opposé marqua le début d'une véritable résurrection. L'intervention n'en avait pas moins été faite dans des conditions peu favorables et cela en raison d'une aggravation consécutive à un traitement par aminothiazol.

Ces constatations montrent à nouveau que dans les hyperthyroïdies sévères, il importe de surveiller de très près les malades soumis aux antithyroïdiens et de suspendre la thérapeutique dès qu'elle provoque des accidents. Les traitements mal surveillés sont plus graves qu'une thyroïdectomie. En effet, pour les 1930 goitres que nous avons opérés dans la période que nous envisageons, nous n'avons eu à déplorer que 3 morts, soit une mortalité de 0,16 p. 100. Une fois, chez une femme âgée, la mort survint par broncho-pneumonie à la suite de l'ablation d'un goitre sans hyperthyroïdie. Ainsi, pour 833 goitres sans hyperthyroïdie, la mortalité fut de 0,12 p. 100. Pour les 1097 goitres avec hyperthyroïdie, nous relevons 2 morts : une après embolie chez une malade présentant par ailleurs un volumineux fibrome utérin, l'autre, par hémorragie cérébrale chez une

femme âgée dont le goitre basedowifié était associé à une grande hypertension artérielle. Dans aucun cas, nous n'avons eu à déplorer de mort par crise thyréotoxique. La mortalité globale pour nos hyperthyroïdiens n'a donc été que de 0,18 p. 100.

3° *La persistance de l'hyperthyroïdie sans aucune amélioration* fut notée dans 58 cas, *des améliorations légères ou incomplètes* dans 40 cas, *des récidives après des améliorations importantes* dans 20 cas. Le plus souvent ces récidives se produisirent de suite après l'interruption du traitement. Toutefois, dans 3 cas, elles survinrent chez des malades améliorés depuis plusieurs mois et se croyant même guéris. Pour un de ces cas, pendant plus d'une année, tous les troubles avaient disparu, lorsque les accidents récidivèrent. La maladie de Basedow évolue par poussées, séparées par des rémissions et une période d'observation assez longue est nécessaire avant d'affirmer une guérison.

Ces échecs n'eurent pas les conséquences graves des éventualités précédentes. Ils n'en ont pas moins été regrettables. Du point de vue social, les malades restèrent immobilisés pendant des mois, alors qu'une intervention chirurgicale aurait permis de les guérir en quelques semaines. L'hyperthyroïdie n'étant pas contrôlée ils furent exposés aux accidents aigus thyréotoxiques dont la gravité est grande. Surtout en raison de l'insuffisance du traitement, dans certains cas, des lésions organiques se constituèrent progressivement. A la tachycardie du début succéda l'arythmie complète puis l'insuffisance cardiaque. Par précaution et sécurité, la thyroïdectomie dut alors être faite en deux temps successifs, un lobe étant réséqué quelques mois après l'autre ; au début, les deux auraient pu être extirpés en une seule séance opératoire. Les résultats à distance risquèrent également d'être moins satisfaisants. Certes, les thyroïdectomies chez des asystoliques sont en général suivies de véritables résurrections. Il n'en est pas moins préférable d'opérer avant l'apparition de l'insuffisance cardiaque. Et pour prendre un autre exemple, il est certain que les exophtalmies récentes et peu marquées rétrocèdent plus complètement et plus vite après opération que celles dont l'existence est déjà ancienne. Plusieurs de nos malades n'avaient pas d'exophtalmie avant le traitement à l'aminothiazol. Elle survint au cours de celui-ci et était déjà importante au moment de la thyroïdectomie. Les opérations précoces, tant en ce qui concerne la sécurité opératoire que les résultats à distance sont préférables.

4° *Cancers latents du corps thyroïde* chez des malades traités à l'aminothiazol. Cette éventualité fut notée dans 4 cas. Une fois, il s'agissait d'une malade guérie de son hyperthyroïdie mais dont le goitre, pendant le traitement, avait augmenté de volume. L'examen histologique, sans être absolument concluant, comportait de grandes réserves quant à l'existence d'une lésion maligne. Le pathologiste concluait : « un observateur, même habitué aux aspects pseudo-néoplasiques viendrait à se demander s'il ne s'agissait pas d'un cancer ». Pour les trois autres malades dont l'hyperthyroïdie n'avait pas été améliorée, nous notons dans un cas, un adénome papillaire végétant, dans un autre, un adénome fœtal en dégénérescence. Quant au troisième, bien que l'on ait dans l'ensemble davantage l'impression d'un adénome remanié que d'un épithélioma, il est difficile d'éliminer avec certitude une lésion maligne. Enfin, dans un cas, un nodule suspect fit son apparition dans la glande, quelques mois après la cessation du traitement : l'examen histologique montra qu'il s'agissait d'une zone en nécrobiose.

Nos constatations conduisent aux conclusions suivantes. En cas de maladie de Basedow proprement dite avec hyperplasie diffuse de la glande, la crainte d'un cancer n'est qu'exceptionnellement justifiée. Les antithyroïdiens seront donc prescrits sans aucun inconvénient et le corps thyroïde étant peu remanié, ces cas devraient être les plus favorables pour la médication. Dans l'éventualité d'un adénome, par contre, des réserves s'imposent. Si la lésion est de consistance molle, si elle est bien mobile, si elle n'a pas augmenté de volume rapidement

dans les semaines précédentes, l'éventualité d'un cancer est peu probable, encore que nous ayons observé des cas déconcertants à ce point de vue et que, dans bien des circonstances, l'impossibilité d'affirmer qu'il ne s'agit pas d'un cancer soit un argument important en faveur de la chirurgie. Mais lorsque l'adénome a une consistance ferme, qu'il présente déjà une certaine fixité, lorsqu'il a grossi rapidement, principalement chez les malades âgés, également chez les jeunes, l'existence possible d'une tumeur maligne doit toujours être prise en considération. L'indication opératoire devient formelle : s'attarder à un traitement médical serait une erreur.



Du point de vue chirurgical deux questions méritent d'être envisagées.

1° *Les antithyroïdiens de synthèse sont-ils utiles dans la préparation des malades à l'opération?* A notre avis, leurs indications sont exceptionnelles. En raison des accidents que nous avons signalés, nous préférons dans les maladies de Basedow sévères qui nous sont adressées, recourir au traitement iodé avec repos absolu au lit. En cas d'insuccès, un changement de milieu permet souvent de rétablir la situation, ou encore les artères thyroïdiennes supérieures sont liées. Ces ligatures faites successivement à quelques jours d'intervalle des deux côtés, sont suivies d'améliorations qui rendent possibles quelques semaines plus tard la thyroïdectomie. Dans 11 cas seulement, nous avons eu recours à titre d'essai à l'aminothiazol. Trois fois, l'hyperthyroïdie fut aggravée avec tachycardie, fièvre et dans une observation, délire. Cinq fois, l'influence du médicament fut nulle ou discutable. Trois malades furent améliorés mais le repos au lit concomitant a sans doute contribué à l'amélioration.

2° *Les antithyroïdiens rendent-ils l'opération plus difficile?* Il est délicat de répondre à la question. Certes, chez plusieurs malades qui avaient absorbé des doses importantes du médicament, la glande était friable, déliquescente et vasculaire et il fut difficile d'assurer l'hémostase tout en ménageant les parathyroïdes et le récurrent. Mais cette friabilité de la thyroïde se rencontre chez toute une série de Basedowiens qui n'ont été soumis à aucune médication particulière. Inversement, dans certains cas traités à l'aminothiazol, la glande thyroïde a une consistance homogène, et sa vascularisation est relativement peu développée. Il n'en est pas moins vrai que les altérations ou les remaniements de la glande sont plus importants dans les maladies de Basedow qui évoluent depuis longtemps d'où l'intérêt des opérations précoces. *Le temps perdu à des traitements inutiles, à ce point de vue encore, n'est pas sans inconvénients.*

Il est difficile, par ailleurs, d'apprécier les modifications histologiques des glandes réséquées après traitement par les antithyroïdiens ; Les zones d'involution sont en général peu étendues et les modifications sont loin d'avoir la netteté de celles observées après traitement iodé. Quant aux nécrobioses parenchymateuses, avec perte d'individualisation cellulaire, avec vacuolisation du cytoplasme, vésiculation et fragmentation des noyaux, elles sont inconstantes et s'observent en dehors de cette thérapeutique. Peut-être sont-elles plus fréquentes : Huguenin le pense, ainsi que Feyel et Duperrat qui ont examiné certaines de nos pièces opératoires. Mais il est difficile d'affirmer. Remarquons toutefois, que nos constatations ont été faites dans des cas non améliorés par l'aminothiazol et qu'il est possible que chez les malades traités avec succès, les phénomènes de nécrobiose soient plus importants, justifiant alors le terme de thyroïdectomie chimique, donné à la médication. Mais dans notre statistique, chez des malades qui avaient été améliorés par les antithyroïdiens, les altérations cellulaires étaient parfois absentes alors qu'elles étaient présentes dans certains cas aggravés par le médicament ou chez des malades qui n'en avaient pris que de très petites doses. La thyroïdectomie chirurgicale, en supprimant la glande, est autrement active et nous concevons la constance de son action.

En conclusion, si les inconvénients et les dangers du traitement par les antithyroïdiens ne doivent pas en faire sous-estimer les avantages, ils nous incitent cependant à de nouvelles recherches, afin d'obtenir des produits plus actifs et mieux tolérés. Dans l'état actuel du problème, les indications suivantes nous semblent justifiées :

1° *Dans la maladie de Basedow proprement dite*, pour les formes graves évoluant depuis longtemps, les tentatives médicales doivent être prudentes. La chirurgie conserve tous ses droits et il importe d'y recourir avant qu'il ne soit trop tard. Pour les formes légères ou au début, les possibilités d'un résultat favorable par les antithyroïdiens sont plus grandes, mais en cas d'échec ou de résultat incomplet la chirurgie doit être envisagée.

2° *Dans les adénomes basedowiens* l'existence possible d'un cancer est un argument en faveur de la chirurgie. Même lorsque l'éventualité d'un cancer est exclue, si l'adénome est volumineux et détermine des phénomènes de compression, l'ablation chirurgicale s'impose, car les antithyroïdiens ne permettent pas de faire disparaître la tumeur. Au contraire, le goitre serait susceptible d'augmenter de volume sous leur influence. En terminant, rappelons qu'il est illogique de prescrire des antithyroïdiens à des malades dont le goitre ne s'accompagne d'aucune hyperthyroïdie.

M. **Sylvain Blondin** : Il est très important, à mon avis, que Welti, qui fut notre excellent initiateur en chirurgie thyroïdienne, vienne nous dire son opinion sur les anti-thyroïdiens de synthèse. Ces drogues sont actuellement utilisées, de façon courante et dangereuse, car sans surveillance et sans précautions.

Je trouve à ces médicaments deux indications :

1° Sous le couvert d'une surveillance médicale régulière, j'ai obtenu de bons résultats dans les cas de dysthyroïdie au début, avec faible augmentation de volume du corps thyroïde : cas que je suis peu enclin à opérer avant l'épreuve des traitements médicaux.

2° Les cas rares et sévères où, avant l'opération décidée, le traitement préparatoire habituel par le Lugol n'agit pas : malgré une longue patience, l'état du malade ne semble pas permettre l'intervention. Un traitement par le thio-uracil m'a permis de freiner l'hyperthyroïdie dans plusieurs cas, et d'opérer dans de bonnes conditions en un seul temps. Mais cela nécessite des précautions de toute importance :

D'abord de surveiller deux fois par semaine la formule blanche ; il ne s'agit pas, contrairement à ce que disent les Américains, d'un traitement ambulatoire ;

Ensuite, pour éviter la friabilité particulière du tissu thyroïdien, de cesser le thiouracil huit jours avant l'intervention et de donner du Lugol pendant cette semaine.

Diagnostic causal des sténoses duodénales subaiguës et chroniques par l'examen radiologique du gros intestin,

par M. **Marcel Fèvre.**

Nous avons eu l'occasion d'opérer chez l'enfant 6 cas de sténoses duodénales : 1 atrésie congénitale, 2 sténoses par adhérences congénitales et inflammatoires, 3 sténoses par volvulus (1 volvulus total du grêle, 2 cas de volvulus de l'anse ombilicale).

Je ne voudrais pas insister aujourd'hui sur le diagnostic de ces occlusions à ventre plat, ni sur leur allure clinique, ni sur le diagnostic radiologique de sténose duodénale après examen par voie haute, mais d'attirer votre attention sur un point : l'intérêt de l'examen par voie basse, lorsque l'état de l'enfant le

permet. C'est la position anormale du cæcum qui peut permettre de soupçonner un volvulus, fait capital, car le chirurgien sera ainsi guidé dans sa tactique opératoire et saura détordre le volvulus, traitant la cause de la sténose duodénale et ne se contentant pas, par défaut de diagnostic, d'une G. E. ou d'une D. J. qui risquerait de demeurer inefficace. L'examen des cas publiés nous apporte des preuves de cette erreur néfaste, et le cas exposé par Normann M. Dott dans le *British Journal of Surgery* (1933) en est un exemple. Il s'agissait d'un bébé de douze jours, opéré pour vomissements répétés ayant débuté le cinquième jour. L'opération montra un estomac distendu, se continuant sans limite marquée avec le duodénum. Les anses grêles étaient affaissées. Les auteurs trouvèrent difficilement le côlon transverse en situation anormalement profonde. L'état de l'enfant ne permettait pas de pousser plus loin les investigations et les auteurs devant cette occlusion duodénale basse pratiquèrent une G. E. antérieure. L'enfant mourut douze heures plus tard et l'autopsie montra qu'il s'agissait d'un volvulus de l'anse ombilicale.

Pour avoir opéré déjà 6 cas de sténoses duodénales, nous concevons parfaitement qu'un chirurgien non prévenu puisse passer à côté de la lésion, difficile à reconnaître sans éviscération. L'épaisseur du pédicule mésentérique, le fait que le grêle passe devant un côlon anormalement profond peuvent faire soupçonner la cause, mais seule l'éviscération, manœuvre toujours grave qu'on hésite à exécuter sans raison, démontre le volvulus.

Lorsque l'occlusion duodénale évolue par crises intermittentes, l'examen radiologique par voie basse est possible et la situation anormale du cæcum apporte sinon la preuve, du moins une présomption très importante pour le diagnostic.

Résumant trois observations personnelles et n'insistant que sur les résultats de l'examen radiologique par voie basse, nous vous présenterons les données qui nous permettent ces déductions :

Un premier cas nous apporte un exemple de cæcum fixe, situé anormalement haut et attiré vers la ligne médiane, l'occlusion duodénale étant causée par un volvulus de la totalité du grêle.

Observation I. — S... (Anne-Marie), présente des vomissements verts huit jours après la naissance. Vingt jours après le début des accidents, un examen radiologique (Dr Méry), montre une sténose duodénale à hauteur de la mésentérique avec énorme dilatation sus-stricturale. Le traitement postural à plat ventre détermine un apaisement des vomissements, mais ces vomissements verdâtres reparaissent. Une infiltration splanchnique, un tubage duodénal n'améliorent guère la situation. Un lavement opaque, pratiqué à trois mois, donne les renseignements suivants : « La pénétration de la solution barytée se fait rapidement et on parvient, malgré des évacuations répétées, à injecter tout le côlon. L'anse sigmoïde est un peu longue, mais sans excès. Le cœcum est situé à la partie supérieure de la fosse iliaque droite et attiré en dedans. Il a bien été atteint puisqu'une petite quantité de baryte a franchi la valvule iléo-cæcale. Au palper, on ne note aucune fixité spéciale sur le côlon gauche, mais la situation du cæcum paraît bien permanente. Les clichés enregistrent sur le cœcum une encoche le segmentant complètement. Bien qu'elle se répète à la même hauteur sur les deux clichés, il s'agit sans doute d'un spasme. Le duodenum rempli d'air est visible au-dessus du côlon transverse. Absence de niveau liquide, les clichés ayant été pris en *décubitus*.

Les vomissements continuent, l'enfant ne prend toujours pas de poids et finalement, nous intervenons le 9 décembre 1943, l'enfant étant âgé de cinq mois.

Médiane. Le grêle apparaît de très faible calibre. Le cæcum est haut situé, reporté vers la ligne médiane, recouvrant l'angle des deuxième et troisième portions duodénales et la partie droite du D^3 qui ne devient visible qu'après libération du cæcum, qu'on clive et replace en situation normale. Cette troisième portion est croisée par une énorme bride, épaisse comme le pouce et blanchâtre, qui se continue dans le mésentère, tordu sur lui-même. Extériorisation du grêle sous sérum chaud, détorsion en masse du volvulus qui s'est fait dans le sens des aiguilles d'une montre. Il s'agit d'un volvulus total du grêle dont les deux pieds étaient contigus, puisque l'iléon s'implantait sur un cæcum fixé, au voisinage de l'angle iléo-cœcal. Le duodénum prémésentérique est énorme, contrastant avec le segment duodéno-jéjunal rétréci, mais les parois du duodénum dilaté ne sont pas épaissies. Le grêle s'est dilaté après la détorsion, mais néanmoins nous libérons quelques adhérences vers l'angle duodéno-jéjunal

et mobilisons cet angle. Pas de fixation colique afin d'éviter d'allonger l'opération. Il semble que l'écartement des deux pieds du grêle devrait permettre d'éviter la récidive du volvulus Suites opératoires immédiates simples, mais suites secondaires pénibles, avec périodes de reprises de poids, entrecoupées de crises de vomissements, qui ont changé de caractère, sont beaucoup moins jaunes qu'avant l'opération, s'espacent et finissent par disparaître, le dernier ayant lieu neuf mois après l'opération. L'enfant revue deux ans après l'opération suit un régime normal, ne présente plus aucun trouble depuis plus d'un an, et paraît totalement guérie.

Cette première observation se résume donc ainsi : sténose duodénale par volvulus total du grêle. Radiologiquement, cæcum haut, coudé, attiré vers la ligne médiane et fixé à ce niveau. La position anormale du cæcum est-elle secondaire à un volvulus fœtal, le cæcum s'étant fixé secondairement en position anormale ? Cette fixation atypique est-elle antérieure au volvulus du grêle dont les deux extrêmités étaient devenues pratiquement contiguës ? Peu importe au fond cette question pathogénique, le fait important reste que le volvulus existe avec un cæcum en position atypique, et nous désirons montrer que ce signe doit évoquer un volvulus lorsqu'on le constate au cours d'une occlusion duodénale.

Voici une seconde observation d'occlusion duodénale par volvulus total de l'anse ombilicale. Le cæcum radiologiquement se trouvait à gauche de la ligne médiane, et le grêle occupait la fosse iliaque droite.

Obs. II. — L'enfant G... (Jean), huit ans, a présenté dès la naissance des crises de vomissements alimentaires mêlés de bile jaune verdâtre, ces crises durant vingt-quatre à trente-six heures, éloignées de quelques semaines à plusieurs mois et n'empêchant pas une croissance normale.

A trois ans, pour la première fois, la douleur se surajoute au tableau des crises, précédées de malaises, d'anorexie, d'accentuation de la constipation habituelle, de céphalée. Les crises durent deux jours.

Fin janvier 1947, crise violente, avec douleurs abdominales particulièèrement vives, vomissements très abondants jaune verdâtre, arrêt des matières et des gaz, ayant nécessité une mise sous surveillance en clinique durant quatre jours. Un lavement baryté pratiqué par A. Lehmann donne les indications suivantes : « Le lavement opaque de trois quarts de litre remplit sans présenter de temps d'arrêt l'ampoule rectale et le cadre colique. On constate l'allongement du transverse et le déplacement vers la gauche du segment cæco-ascendant de telle sorte que le cæcum paraît situé au bord gauche de la colonne lombaire. Rapidement, la valvule de Bauhin est franchie, les anses grêles sont opacifiées et viennent rendre plus difficile le repérage de la position exacte du cæcum ». Deux radiographies objectivent les faits observés, mais le grêle rempli de baryte cache le cæcum et rend sa position moins évidente qu'au cours de l'examen. Le grêle occupe toute la fosse iliaque droite.

L'enfant est envoyé dans notre service de Saint-Louis par le Dr Quercy, et nous l'opérons le 19 février 1947 : « Médiane. Les anses grêles ne sont pas dilatées, mais d'énormes vaisseaux parcourent le mésentère. Certaines veines étaient aussi grosses que le petit doigt. Ceci évoque l'idée de volvulus. Le cœcum est complètement en arrière du grêle, reporté vers la gauche, loin de la fosse iliaque droite. Le côlon et le grêle sont enroulés sur eux-mêmes. Tout le côlon droit est mobile. Par contre, le côlon gauche est fixé. On pense au volvulus de l'anse ombilicale et on pratique une éviscération sous sérum chaud. Il s'agit bien d'un volvulus de l'anse ombilicale qu'on détord, mais qui présente une singulière tendance à se reproduire, et dans ces conditions, on juge nécessaire de fixer le côlon droit. Pour cela, le psoas est dénudé. Une série de fils de lin est passée dans le muscle, destinés à être amarrés ultérieurement à la bandelette colique postérieure. En voulant ramener l'intestin, on constate que le volvulus s'est reproduit. Il faut à nouveau éviscérer le grêle et détordre le volvulus. Colopexie. Fermeture ». Les suites opératoires immédiates furent pénibles, nécessitant deux transfusions et l'emploi du sérum hypertonique. Les vomissements furent impressionnants et firent craindre la persistance d'une occlusion. Puis tout s'arrangea. Trois mois plus tard, l'état général est bon, il n'existe plus de vomissements, et l'enfant présente des selles régulières qui contrastent avec la constipation constante d'avant l'opération En janvier 1948, le Dr Quercy, médecin de cet enfant, nous en donne d'excellentes nouvelles.

Obs. III. — S... (Bernard), quatre ans, nous est montré par le Dr Gerbeau en septembre 1946. Vomissements tout de suite après la naissance, pendant quinze jours, vomis-

sements noirs et bilieux, qui se calmèrent en position ventrale. De temps à autre sont survenues de nouvelles crises, avec vomissements bilieux. Ces crises se rapprochent. L'enfant en a présenté en janvier, mai, août, des crises de huit jours avec vomissements verts, bilieux et alimentaires. En octobre 1946, vomissements durant trois semaines, état de faiblesse extrême, bien que l'enfant soit soigné et remonté par des perfusions dans le service du Dr Clément. Finalement, il faut se résoudre à opérer cet enfant émacié, qui pèse 10 kilogrammes et présente de l'albumine dans les urines. Son abdomen est plat, sauf à droite. Il existe une sorte de barre sus-ombilicale et on observe à ce niveau des mouvements péristaltiques allant de droite à gauche. Un examen radiologique n'a pas objectivé la sténose duodénale que l'histoire évoque typiquement, mais a montré un dolichocôlon avec cæcum à gauche. On porte le diagnostic de sténose duodénale, avec anomalie intestinale, causant la sténose ou coexistant avec elle. Intervention le 17 octobre 1946 :

Médiane, à cheval sur l'ombilic. On constate l'existence d'une sorte de corde très dure. Le grêle et le côlon sont enchevêtrés, le grêle passant devant le côlon et se trouvant en partie coincé derrière. Le cæcum est rapproché de la ligne médiane et se présente par sa face postérieure.

La torsion paraît se faire de gauche à droite. Sortie en masse de l'intestin grêle qu'on détord d'un tour, semble-t-il. A ce moment, le cæcum est revenu en position normale. Réintégration du grêle ; mais, en suivant le côlon, on s'aperçoit que celui-ci disparaît dans la profondeur sous une bride épaisse. Suivant le côlon de droite à gauche, on se rend compte que cette bride épaisse est encore le mésentère ; à nouveau nous éviscérons le grêle et détordons l'ensemble grêle et côlon d'un nouveau tour en sens inverse des aiguilles d'une montre. A ce moment seulement, la disposition des anses redevient normale. Il n'existe pas de bride à l'origine du mésentère. On voit le côlon droit en place normale, continué par le transverse vers l'angle colique gauche, resté, lui, en place normale.

Il s'agissait donc d'une torsion de l'anse ombilicale de deux tours, en sens inverse des aiguilles d'une montre.

Catguts chromés sur la paroi et crins sur la peau.

Suites opératoires assez difficiles ; l'enfant ayant présenté un foyer pulmonaire et les perfusions ayant dû être cessées assez rapidement.

Le deuxième jour, ballonnement et vomissements, contenant nettement des matières intestinales. Ceci indique que la sténose duodénale est bien levée. Passage de la sonde duodénale qui donne très abondamment du liquide noirâtre d'origine intestinale. L'enfant se déballonne. Il a des gaz, d'ailleurs, et une selle diarrhéique dans la nuit.

Le transit intestinal est rétabli dès le lendemain.

Les suites opératoires éloignées furent parfaites. Et c'est un enfant en très bon état que nous avons revu huit mois après l'opération.

Dans ces deux observations de sténose duodénale par volvulus total de l'anse ombilicale, nous devons mettre en valeur le fait que le cæcum se trouvait dans les deux cas en situation anormale et gauche. Evidemment, un tour de spire complet dans un volvulus de l'anse ombilicale pourrait replacer le cæcum à droite, mais chaque fois que la situation du cæcum est anormale au cours d'une sténose duodénale, on doit suspecter pour cause un volvulus.

Si nous regardons l'ensemble de ces trois observations de sténose duodénale par volvulus, nous constatons que dans les trois cas, le cæcum était en situation anormale, une fois fixe, il s'agissait alors d'un volvulus total du grêle, deux fois situé à gauche, le volvulus correspondait à la torsion de l'anse ombilicale.

Pouvons-nous apporter la contre-épreuve de ce que nous avançons ? Dans une certaine mesure, oui, car nous avons opéré un autre cas de sténose duodénale, à hauteur de l'artère mésentérique, que nous avons attribué à l'adénopathie inflammatoire et aux adhérences qui existaient à ce niveau, et que nous avons traité par duodéno-jéjunostomie, en n'obtenant qu'une amélioration qui alla s'atténuant, semble-t-il, jusqu'au décès de l'enfant, survenu pendant la guerre, sans que nous ayons de renseignements précis. Or, dans ce cas, le cæcum injecté au cours d'un examen radiologique par voie haute paraît en place normale dans la fosse iliaque droite.

Dans les observations rassemblées dans la thèse de notre élève Marie sur les « sténoses duodénales par volvulus de l'anse ombilicale ou de la totalité du

grêle », nous ne trouvons pas d'examens radiologiques par voie basse qui puissent étayer nos dires, mais nous trouvons, par contre, des protocoles opératoires qui les corroborent. Dans l'observation capitale d'Ombrédanne, présentée le 30 avril 1919 à la Société de Chirurgie et qui concerne une torsion de l'anse ombilicale, le cæcum est trouvé lors de l'opération dans la fosse iliaque gauche. Dans une observation rapportée dans la thèse de Mme Forget, tout le côlon est situé à gauche. Dans l'observation de Grenet et Boppe (Société de Pédiâtric, 1943) l'opérateur a trouvé « le côlon droit entièrement situé à gauche de la ligne médiane ». Dans le cas de Ribadeau-Dumas et Mme Forget, Longuet a trouvé le cæcum médian, sous-ombilical et un volvulus partiel du grêle, dont le pédicule était engagé dans un orifice du mésentère de la dernière anse iléale.

Nous pouvons penser que dans tous ces cas, si des examens par voie basse avaient pu déterminer la localisation du cæcum, sa situation anormale aurait été constatée.

Appuyant notre opinion sur les clichés que nous allons vous projeter, nous concluons donc par les deux propositions suivantes :

1° En présence d'un sujet suspect de sténose duodénale, ou présentant une sténose duodénale confirmée, il reste utile, chaque fois que l'état du malade le permet raisonnablement, de compléter l'examen radiologique par voie haute par un examen par voie basse.

2° La position anormale du cæcum doit faire soupçonner un volvulus comme lésion causale de la sténose duodénale.

Accessoirement, comme signes de volvulus, on a pu noter les anomalies de position et d'aspect du côlon, la situation antérieure du grêle et son déplacement vers la fosse iliaque droite. Enfin, peut-être du fait de coïncidences, ou pour des raisons tenant au volvulus, le remplissage du gros intestin, dans un cas du moins, paraît avoir été particulièrement facile et le grêle s'est finalement injecté sans opposition de la valvule de Bauhin, comme s'il avait existé une sorte d'atonie de cet intestin, ce qui explique aussi la constipation fréquente chez ces sujets.

M. **Jacques Hepp :** Je voudrais demander à Fèvre s'il considère que chaque fois que le lavement baryté objective une ectopie cæco-colique on peut affirmer le volvulus du grêle comme responsable du syndrome de sténose duodénale sous-vatérienne.

En pensant au cas de sténose duodénale sous-vatérienne avec mésentère commun que j'ai opéré chez un jeune garçon de seize ans et où l'obstacle, malgré l'ectopie cæcale, était une coudure par bride du bas duodénum à droite de la ligne médiane qu'il ne croisait pas et, en évoquant les constatations de Ladd et Gross, il me semble que l'ectopie colique avec mésentère commun peut provoquer la sténose par un autre mécanisme. Ces derniers auteurs, dans l'excellent chapitre sur les défauts de rotation de l'intestin de leur livre de chirurgie infantile, insistent sur le fait que, dans les rotations incomplètes du cæcum, on trouve assez souvent cet organe sous la région antro-pylorique et relié par des adhérences péritonéales de faux accolement à la paroi postéro-latérale droite de l'abdomen, les replis péritonéaux forment de véritables brides qui croisent le duodénum et peuvent l'obturer. Leur section permettant de libérer complètement le cæco-côlon et de le rejeter franchement à gauche, lève l'obstacle duodénal et assure la guérison. Ces réflexions ne diminuent en rien l'intérêt qui s'attache aux très belles radiographies que Fève vient de nous présenter. Elles doivent nous inciter à réclamer systématiquement l'étude du transit colique en cas de sténose duodénale pour en préciser si possible au départ le mécanisme qui, à notre sens, n'est pas univoque.

Troubles psycho-somatiques en chirurgie infantile,

par M. **Marcel Fèvre.**

Les troubles psycho-somatiques jouent un rôle en pathologie infantile, même chez le nourrisson et les jeunes enfants. Il importe d'en tenir compte dans la seconde enfance. Mais c'est surtout à la période pubertaire et post-pubertaire que nous les rencontrons.

Nous voudrions montrer quelques aspects des problèmes qui se posent en chirurgie et orthopédie infantiles. Comme parmi les adultes de J. Gosset, nous trouvons des psychiques purs et des lésions psychiques provoquées ou entretenues par une épine irritative organique qu'il ne faut pas négliger et qu'il convient de découvrir et de traiter.

Mettons en évidence, de façon très brève, quelques problèmes qui se voient en pratique :

1° *Les températures anormales :* Chaque fois qu'une température anormale se trouve constatée chez un enfant il faut que les parents ou l'infirmière vérifient eux-mêmes cette température.

Après quelques douleurs de croissance vraisemblables, nous avons vu défiler au chevet d'une fillettte les plus grandes sommités médicales et pédiatriques, déconcertées par une température élevée que rien n'expliquait et par des ecchymoses vers l'extrémité supérieure d'un tibia. Les radiographies, les examens de sang furent multipliées jusqu'au jour où la température fut prise par la mère et redevint immédiatement normale. Les compresses chaudes que réclamait l'enfant pour son soulagement facilitaient la montée du thermomètre.

Notre collègue Sauvage se souvient certainement d'une fillette pour laquelle était évoqué un diagnostic d'ostéomyélite. La température ne s'est plus élevée dès que l'infirmière a tenu elle-même le thermomètre.

2° *Les ecchymoses* sont volontiers entretenues par les enfants, ou même provoquées. Elle apitoient les parents, elles déterminent de multiples examens sanguins, et plongent dans la perplexité les médecins consultés.

Dans un cas s'accompagnant de température artificielle au thermomètre l'enfant entretenait ses ecchymoses en se frappant avec un crucifix placé à la tête de son lit.

3° *Les douleurs anormales, les attitudes pithiatiques* coïncident souvent. L'attitude est parfois extravagante. Nous venons encore d'en observer un cas récent où le diagnostic s'imposait et avait été posé par un éminent médecin qui s'était abstenu d'examiner l'enfant. Or, elle accusait des points douloureux, toujours les mêmes, et un examen plus approfondi a fait soupçonner une radiculite qu'a démontré le résultat de la ponction lombaire, montrant une hyperalbuminose accentuée. Les lésions à traiter étaient donc doubles : l'une réelle, la radiculite, les autres pithiatiques.

Nous rappellerons que souvent nous n'avons vu que de courts résultats d'un plâtre appliqué peu de temps pour des douleurs du membre inférieur avec attitudes de type pithiatique. Au contraire, les immobilisations de plusieurs semaines amènent la guérison avec une beaucoup plus grande fréquence. Peut-être ont-elles permis la guérison d'une épine irritative, d'une arthrite légère, de troubles de croissance, qui avaient provoqué ou entretenu la lésion.

4° *L'inappétence, les troubles digestifs, les rétentions d'urine,* posent chez l'enfant de nombreux problèmes psycho-somatiques.

En définitive, nous considérons que si le chirurgien doit se méfier des manifestations psychiques, les psychiatres doivent également se méfier des troubles organiques réels et que la possibilité d'un double traitement doit souvent être évoquée

Séance du 23 Juin 1948

Présidence de M. LOUIS SAUVÉ, *président.*

COMMUNICATIONS

Importance des renseignements fournis par l'urétrographie pré-opératoire, et résultats de l'urétrectomie et de la réfection immédiate de l'urètre au cours des phlegmons diffus du périné,

par M. **L. Sabadini,** associé national (d'Alger).

La fréquence des phlegmons périnéaux diffus ou circonscrits est grande en Algérie. Cela ne peut étonner, étant donné l'importance de la pathologie urétrale dans notre pays.

Cette expérience habituelle, m'a permis d'avoir une opinion précise sur le traitement dit « classique ».

Je l'estime insuffisant, incomplet, routinier et archaïque. Il est resté au point mort depuis de nombreuses années, ne tenant aucun compte des acquisitions récentes biologiques.

La tactique habituelle en présence d'un phlegmon périnéal diffus est la suivante :

Après un interrogatoire sommaire sur ses antécédents urétraux, sur l'existence d'un rétrécissement, quelquefois même sans s'arrêter, au moindre interrogatoire, qu'il urine ou non, on place le malade sur la table d'opération. C'est une « urgence » qu'il faut opérer rapidement. Une incision longue allant de la racine de la verge à l'anus, sépare les bourses en 2 valves, et ouvre le périnée. Le doigt explore toute la région, poursuit tous les clapiers. Principalement, est repéré le décollement scroto-inguinal. Si les téguments suspubiens sont nets, certains les drainent en plaçant un drain dit « au plafond ». D'autres plus logiques, font une contre-incision. Si l'œdème cuivré ou gazeux s'est étendu à l'abdomen, des incisions sus-pubiennes sont pratiquées. Puis un traitement anti-infectieux local est institué : sérum anti-gangréneux, sulfamides, pénicilline. Enfin, la région scroto-périnéale largement ouverte est pansée à plat. Et l'on attend les évènements, tout en pratiquant un traitement local et général antibiotique intense.

Après ce traitement, la mort peut survenir rapidement. Dans le cas contraire, on assiste à l'évolution suivante :

Immédiatement, dès l'opération, le malade urine souvent par son périnée. Son lit est perpétuellement inondé d'urine. Car *la péri-urétrite, cause des accidents infectieux diffus,* n'a pas été traitée. Le malade continue à pisser non plus dans son périnée, mais dans son lit.

Les tissus infectés cependant se détergent ; mais l'élimination est lente, très lente. La détersion chemine petit à petit et la cicatrisation demande de nombreuses semaines à se faire. Mais, tardivement, un callus périnéal plus ou moins important se forme, parsemé de fistules : la péri-urétrite aiguë, diffuse, grave s'est transformée en péri-urétrite scléro-fistulaire chronique. La cellulite certes, est guérie, mais la lésion péri-urétrale primitive s'est aggravée ; quant au rétrécissement, auteur de tous les maux, il s'est souvent aggravé : il n'a, en tous cas, pas été amélioré.

Et c'est là la grande critique que l'on est amené à faire à cette méthode. On

a traité l'effet sans s'occuper de la cause. Bien mieux, on ne s'est pas intéressé à elle. On l'a ignorée totalement.

Il est extraordinaire, en effet, que l'on entreprenne le traitement de la cellulite périnéale sans s'être renseigné sur la lésion urétrale et péri-urétrale qui est à son origine. On a agi empiriquement et à l'aveugle et le traitement s'en est ressenti. On a remis à plus tard la thérapeutique de la lésion causale.

C'est pourquoi je me suis refusé, depuis quelques années, à perpétrer ces erreurs.

J'ai tout d'abord pratiqué au cours de tout phlegmon périnéal, diffus ou



Fig. 1. — Dougdag. 1, urétrographie pré-opératoire; brèche urétrale importante; diffusion périnéale massive du contraste.

circonscrit, gangréneux ou non, une urétrographie pré-opératoire, contrairement au dogme, naturellement. Ici encore l'anathème jeté contre l'urétrographie au cours d'accidents infectieux péri-urétraux, est incompréhensible. Je n'ai jamais eu d'accidents. Par contre, l'urétrographie a une double importance : pratique et spéculative.

Du point de vue pratique : L'urétrographie montre :

1° Le siège, l'étendue du rétrécissement.

2° La péri-urétrite. Elle peut être plus ou moins importante selon les cas. tantôt simple infiltration péri-urétrale, limitée, du contraste (cliché 4), elle peut être dans certains cas, très étendue, monstrueuse, le contraste envahissant massivement le périnée (clichés 1, 2, 3).

3° Le siège de la péri-urétrite, donc de la lésion causale, signe important pour l'opérateur : il s'étale de l'angle pénien au bulbe.

L'urétrographie surprendra souvent : cliniquement, le périnée paraît d'allure normale ; par contre, toute la lésion semble siéger au niveau des bourses, de la verge, qui sont énormes, sphacélées souvent, de l'abdomen parfois envahi. Or, l'urétrographie montre la lésion causale localisée dans la région bulbaire, très loin de la localisation clinique.

Ces constatations ne sont-elles pas importantes ? N'est-il pas utile de voir les lésions causales, de connaître leur siège, leur étendue. Et leur constatation





Fig. 1. — Dougdag. 2, réparation urétrale.

ne conseille-t-elle pas leur ablation, en cours d'intervention, au lieu de la simple ouverture de phlegmon, fatalement opération incomplète ?

Mais il y a plus :

Du point de vue spéculatif : L'urétrographie pré-opératoire au cours de phlegmons périnéaux est intéressante. Voillemier avait raison : la diffusion péri-urétrale du contraste prouve qu'il y a infiltration d'urine dans le périnée. Pierre Delbet, Albarran, Escat ont eu tort.

Il ne s'agit certes pas d'invasion massive du périnée par l'urine, à la suite d'efforts vésicaux luttant contre l'obstacle et ayant fait éclater l'urètre, mais de la pénétration goutte à goutte à travers des orifices péri-urétraux.

Une de mes observations vaut une expérience. La diffusion périnéale avait commencé deux à trois jours auparavant dans un hôpital de l'intérieur, qui

m'évacua le malade. A l'intervention, tout le périnée était bleu. J'appris que la médication, pratiquée ailleurs, avait consisté en l'absorption de bleu de méthylène.

Mais l'urétrographie est plus importante encore. Les classiques ont décrit depuis longtemps des foyers de cellulite pelvienne, *d'infiltration d'urine pelvienne*, consécutives aux phlegmons périnéaux, aux péri-urétrites périnéales. Ils ont insisté sur les difficultés de leur diagnostic, les signes en étant masqués, profonds. Or la pratique de l'urétrographie m'a permis d'imaginer les signes d'une infiltration d'urine pelvienne, apparue en même temps que l'infiltration



Fig. 2. — Bouzid (Amar). 1. urétrographie pré-opératoire; grosse diffusion du contraste dans le périnée Dilatation membrano-prostatique rétrostricturale;

périnéale. Le cliché 5 montre, en effet, le contraste diffusant autour du bulbe, puis remontant ensuite dans la cavité pelvienne où il s'étale largement. Cette image indique l'obligation faite à l'opérateur d'aborder la cavité pelvienne, de la drainer sous peine de pratiquer une intervention incomplète.

Par quel mécanisme cette diffusion périnéo-pelvienne se produit-elle ? Le plancher pelvien, l'aponévrose périnéale ne sont pas cloison étanche. Entre périnée et pelvis, des pertuis existent suivant les vaisseaux, les nerfs, les lymphatiques trans-aponévrotiques. L'infection a tôt fait de s'y propager. Mais elle se propage aussi par contiguité. A l'intervention, on est surpris de trouver le bulbe, le raphé ano-bulbaire, l'espace recto-urétral, siège d'œdème, de tissus dilacérés, sphacélés, sanieux, en voie de disparition.

Ainsi donc, l'urétrographie au cours des phlegmons du périnée s'avère comme élément documentaire important éclairant non seulement sur la lésion, mais

aussi sur sa diffusion possible. Elle indique indiscutablement l'acte et la tactique opératoire.

La thérapeutique logique découle de ces documents. Peut-on laisser en place la lésion initiale urétrale et périnéale, ne pratiquer qu'une simple ouverture du phlegmon, opération fatalement incomplète ? Est-il logique, au cours d'un phlegmon, diffus du périnée, gangréneux, de ne pas appliquer la tactique habituelle au traitement de tout phlegmon gangréneux, de toute gangrène ?

En présence de gangrène, se contente-t-on d'un simple débridement, d'une



Fig. 2. — Bouzid (Amar). 2, réparation urétrale.

mise à nu de la lésion ? Ne pratique-t-on pas l'exérèse des tissus nécrosés s'étendant parfois à l'ablation de loges musculaires entières ? Et ce, pour le plus grand bien du malade.

Pourquoi une tactique différente sous prétexte que le phlegmon est périnéal ? N'est-ce pas lésion similaire à la fois cellulaire et musculaire ?

De plus est-il logique, après l'ouverture du phlegmon, de laisser l'urine s'écouler par le périné, par la péri-urétrite causale, laissée en place, d'où ultérieurement formation d'un callus fistuleux périnéal important qu'il faudra plus tard traiter ?

Tous ces raisonnements m'ont conduit à envisager et appliquer une tactique que l'on peut résumer ainsi : au cours de tout phlegmon du périnée, il convient, les lésions largement mises à nu, de pratiquer immédiatement l'exérèse de toutes les zones sphacélées, de pratiquer un nettoyage complet ne laissant en place que des tissus sains ou d'apparence telle. Cela entraîne parfois à des résections étendues. Peu importe la perte de substance. On y gagnera toujours :

du point de vue général, en stoppant la résorption tissulaire toxique, élément de gravité extrême dont le point de départ se fait au niveau des tissus nécrosés ; localement, en raccourcissant le temps de cicatrisation et en obtenant une cicatrice souple.

D'autre part, il convient, si l'on veut faire une intervention logiquement complète, de réséquer le foyer initial urétral et péri-urétral dans toute son



Fig. 3. — Bourganat (Ali). 1, urétrographie pré-opératoire ; brèche urétrale importante ; diffusion périnéale massive du contraste ; dilatation prostatique rétrostricturale.

étendue, quelle que soit l'importance de la résection urétrale et péri-urétrale à laquelle on sera entraîné. Tout cela se réparera facilement.

Et ceci amène à rétablir tout de suite le transit urinaire par la reformation de l'urètre autour du tuteur de caoutchouc placé en cours d'intervention, après l'exérèse urétrale, *sous couvert d'une dérivation vésicale préalable d'urines, qu'il faut établir dans tous les cas.*

Voici schématiquement indiquée la tactique que j'emploie depuis quelques années pour le traitement des phlegmons du périnée. Tout d'abord pour le phlegmon diffus.

Avant toute intervention, il importe de pratiquer une urétrographie et un bilan biologique du sujet : dosage de l'urée sanguine, des polypeptides, si possible, de la glycémie, auquel il faut joindre l'étude de la réserve alcaline. Ce bilan est absolument nécessaire.

Perte de temps ? Nullement. La prise des matériaux nécessaires est si rapide. Par contre de quelle utilité vont être les renseignements fournis pour l'établissement d'un traitement biologique post-opératoire. Personnellement, j'ai toujours constaté chez tous mes malades une azotémie élevée, dépassant souvent 2 grammes (ce qui ne peut surprendre, étant donné l'étendue du foyer septique), souvent une polypeptidémie importante, très souvent une glycémie avec acidose.

L'intervention suit immédiatement. La tactique variera suivant que le



Fig. 3. — Bourganat (Ali). 2, réparation urétrale.

phlegmon est strictement périnéal ou se propage à l'abdomen, suivant qu'il est périnéal pur ou périnéo-pelvien.

1° *Le phlegmon diffus est strictement périnéal.* — Trois temps successifs sont nécessaires : vésical, périnéal et urétral.

Une cystostomie est d'abord pratiquée avec mise en place d'un cathéter rétrograde. Puis l'on passe *au temps périnéal*. Le malade est placé en position de la taille.

Au bistouri électrique, incision médiane allant de l'angle péno-scrotal au raphé ano-bulbaire. Elle sépare le scrotum en deux valves. Toute la région se découvre largement, faisant apparaître des tissus sanieux, noirâtres, sphacélés, nécrosés. Au doigt, poursuivre tous les décollements et les étaler. Rapidement limitée latéralement, l'exploration se portera en avant vers la région inguinale, vers l'abdomen, vers l'hypogastre.

Au bistouri électrique, résection de tous les tissus sphacélés, noirâtres, effilochés, de tous les tissus de mauvais aloi. On sera entraîné parfois à des résections larges. Mais on supprime ainsi la résorption toxique et l'on gagne du temps pour la cicatrisation qui sera souple et nette.

Le nettoyage pratiqué, le fond de la plaie est traversé d'avant en arrière par le cordon urétro-péri-urétral, épais, œdématié, parsemé de fausses membranes, souvent complètement séparé de ses attaches au plancher pelvien par des fusées purulentes, qu'il faut poursuivre et nettoyer. En un point de son trajet, une zone plus ou moins étendue apparaît, noirâtre, sphacélée, sanieuse ; la péri-urétrite initiale, la chambre d'attrition. C'est elle qu'il faut enlever.

On aborde alors le temps urétral. Mise en place par le méat d'un cathéter antérieur. Il rejoindra le cathéter postérieur ou butera contre un obstacle, bien avant l'extrémité de ce dernier.

L'exérèse des rétrécissements et de la péri-urétrite est alors entreprise.



FIG. 4. — Ourabah (Mouloud). 1, urétrographie pré-opératoire, diffusion limitée du contraste (le malade présentait cependant un sphacèle étendu des bourses).

Si les deux cathéters se sont rejoints : incision longitudinale, sur eux, de tous les tissus péri-urétraux et de la lumière urétrale. Elle sera prolongée en amont et en aval, très loin, jusqu'à découverte de tissu urétral sain.

Si les deux cathéters sont distants, ou bien l'incision médiane partie de l'antérieur rejoindra le postérieur, ou bien une incision de découverte sera pratiquée sur chaque extrémité des deux cathéters et la zone intermédiaire sera ensuite ouverte.

La résection suit ; deux procédés :

a) Section transversale sus- et sous-jacente à l'incision longitudinale primitive, puis décollement supérieur et exérèse de toute la zone intermédiaire.

b) Résection par copeaux de chaque lèvre de l'incision jusqu'à découverte de tissu sain.

Il ne faut pas craindre les résections étendues dépassant largement les lésions urétrales. La réparation sera d'autant plus aisée, et le résultat d'autant plus définitif que les lésions auront été dépassées.

Finalement subsiste une perte de substance urétrale plus ou moins impor-

tante. Chez certains de nos opérés elle allait de l'angle péno-scrotal à l'urètre membraneux.

On place alors le tuteur en caoutchouc. L'une de ses extrémités, fixée à l'olive du cathéter rétrograde, est amenée à l'orifice de cystostomie, tandis que l'autre bout saisi au périné par une pince introduite par l'urètre antérieur, ressort par le méat.

On peut se servir, aussi bien, et plus rapidement, d'un clamp courbe, introduit par le périnée, par le bout supérieur de l'urètre réséqué. Son extrémité apparaît à l'orifice de cystostomie, saisit l'une des extrémités du tube de caoutchouc et l'amène au périnée. Cette extrémité est ensuite amenée au méat suivant la manœuvre indiquée.



Fig. 4. — Ourabah (Mouloud). 2, réparation urétrale.

Terminaison : en règle, le tuteur de caoutchouc ne sera pas recouvert. Seule une très petite perte de substance autorisera une tentative très modérée de recouvrement. Exception, d'ailleurs, car la résection urétrale est toujours large. En principe une longue solution de continuité entre les deux bouts de l'urètre ne doit pas effrayer. La plastie automatique se fera toujours.

En cas de fusée inguinale, certains mettent un drain dit « au plafond ». Si vraiment le décollement est important une contre-incision inguinale est préférable.

La plaie périnéo-scrotale est laissée largement ouverte et pansée à plat. On a toujours bénéfice à laisser en place un ou deux drains de Carrel pour irrigations ultérieures.

Naturellement, avant de terminer, barrage à la périphérie de l'infection, par des injections de sérum anti-gangréneux, même si la sérosité n'est pas odori-

férante. Dans la plaie, eau oxygénée, saupoudrage de sulfamides, pansement au sérum anti-gangréneux.

Soins post-opératoires : Leur importance est aussi grande que l'acte opératoire. Ils seront doubles : biologiques et antibiotiques.

C'est ici que les renseignements, fournis par le bilan biologique, seront utiles pour doser la médication salée d'après le dosage de l'urée et des polypeptides, pour équilibrer le traitement insulinique et l'alcalinisation, si hyperglycémie et acidose.

Le sérum anti-gangréneux, ainsi que la pénicilline à haute dose, seront



Fig. 5. — Saiba (Ahmed). *Infiltration d'urine périnéale et pelvienne.* 1, urétrographie pré-opératoire; on peut noter : *a*, une diffusion perinéale du contraste (infiltration d'urine périnéale); *b*, une diffusion pelvienne étendue du contraste envahissant aussi bien l'espace prostato-rectal que les espaces latéro- et pré-prostatiques.

maintenus pendant plusieurs jours, jusqu'à chute totale de la température et amélioration nette de l'état général.

Localement, pansements au sérum anti-gangréneux ou injection intermittente par le drain de pénicilline d'abord puis de liquide de Dakin.

En règle, la température tombe totalement en trois à cinq jours, ainsi que l'azotémie. La glycémie obéit plus lentement. En pratique, la situation grave se règle de quarante-huit heures à trois ou quatre jours. Passé ce cap, la partie *quoad vitam* peut être considérée comme gagnée.

Le périnée devient rouge, bien vascularisé ; les téguments recouvrent progres-

sivement le tuteur. Celui-ci est laissé à demeure jusqu'à recouvrement complet. Il est alors remplacé par une sonde à demeure, pendant la fermeture de la cystostomie. Les soins sont les mêmes que ceux qui suivent toute urétrectomie.

2° *Le phlegmon diffus s'est propagé à l'hypogastre et à l'abdomen.* — La tactique diffère quant à l'établissement de la cystostomie. Il ne s'agit pas, en pleine infection pariétale hypogastrique de risquer l'ensemencement du cellulaire périvésical. Force est donc de surseoir à la dérivation hypogastrique.

L'intervention périnéale sera donc conduite comme il a été indiqué, avec naturellement, en plus, des incisions et contre-incisions de drainage abdominal, et une thérapeutique antigangréneuse sous-cutanée plus étendue. La résection



FIG. 5. — 2, réparation urétrale. On note la persistance du contraste pelvien.

urétrale. à la demande, sera pratiquée également. Mais pour éviter l'issue constante des urines par la brèche urétrale, par le périnée, une sonde de Malécot ou de Pezzer, sera placée dans la vessie. Le pavillon en ressort par le méat urétral. La partie moyenne apparaît donc dénudée lors de sa traversée périnéale, exactement comme le tuteur.

Cette dérivation par sonde n'est que très momentanée.

En fait, la poussée infectieuse est vite éteinte. L'expérience m'a montré qu'en cinq ou six jours, une semaine au plus, il est possible de traverser la paroi abdominale sans risque d'infection cellulaire péri-vésicale. Il importe donc de pratiquer à ce moment une cystostomie de dérivation, et de remplacer la sonde par le tuteur en caoutchouc sur lequel se reforme l'urètre.

Par mesure de précaution, je n'ai jamais cessé la médication antibiotique avant cette cystostomie retardée. Je n'ai jamais eu d'ennui. Je le répète, la période dangereuse post-opératoire ne dépasse par trois à quatre jours.

3° *Le phlegmon diffus périnéal s'accompagne de phlegmon pelvien.* — C'est

là un des avantages de l'urétrographie pré-opératoire : l'envahissement du pelvis est toujours connu. La tactique opératoire peut donc être menée avec précision.

Elle comprendra 4 temps : vésical, périnéal, urétral et pelvien.

Les temps vésical, périnéal et urétral sont similaires à ceux de tout phlegmon diffus. Mais l'incision scroto-périnéale se prolongera, en vue du temps pelvien, en arrière jusqu'à l'anus. Elle permettra de découvrir un bulbe et un raphé ano-bulbaire tuméfiés, œdématiés, laissant écouler une sérosité odoriférante. Surtout le raphé ano-bulbaire, si résistant, a disparu ; c'est avec le doigt, sans le secours des ciseaux qu'on peut parfois l'effondrer. Tout de suite, tout l'espace recto-prostatique baille largement, car il est distendu lui-même par un œdème et une sérosité importante.

Le doigt en explore tous les contours, à la recherche des clapiers. Latéralement, il sera bridé par les releveurs qui sont encore une barrière solide. Mais il faudra surtout porter son attention en arrière, de chaque côté du rectum, en haut vers la région vésiculaire, poursuivant tout décollement.

Egalement, l'exploration des faces latérales de la prostate, et surtout de l'urètre membraneux, doit être attentive. Si le doigt pénètre dans une zone ramollie, déliquescente, si de part et d'autre du membraneux, on ne sent pas le plan horizontal solide de l'aponévrose moyenne, il faudra se méfier et aller drainer l'espace pré-vésico prostatique par la mise en place d'un drain à la Fullerton qui, pénétrant par l'espace sous-pubien, ressort par le périnée.

Quoi qu'il en soit, des mèches et des drains sont laissés dans la cavité rétro-prostatique demeurée largement ouverte.

Les soins post-opératoires s'apparentent à ceux de tous les phlegmons périnéaux. Mais il importe de pratiquer par le drain pelvien une irrigation intermittente de pénicilline, puis, ultérieurement, pendant trois à quatre jours, de liquide de Dakin.

Telle est la technique que j'ai employée depuis trois ans pour traiter les phlegmons diffus du périnée, accompagnés ou non de cellules pelviennes.

Les résultats. — Mon expérience de l'urétrectomie immédiate, et de la réfection de l'urètre sur tuteur au cours des phlegmons diffus du périnée, s'élève à une cinquantaine de cas.

J'ai eu sept décès dans les trois à cinq jours qui ont suivi l'intervention. Mais, il s'agissait de gangrènes étendues, avec état général très déficient, intoxication. La simple ouverture du phlegmon, accompagnée d'un traitement antibiotique intense, n'aurait certainement pas donné un meilleur résultat.

Tous mes autres opérés ont guéri dans les conditions suivantes :

La température, toujours élevée au moment de l'opération, tombe au deuxième, troisième ou quatrième jour. L'azotémie chez la plupart au moins aux environs de 1 gramme, dépassant parfois 2 grammes, revient à la normale du troisième au quatrième jour. L'acidose, la glycémie, suivent également une courbe rapidement descendante.

L'état général s'améliore rapidement. Localement, du fait de l'exérèse des tissus sphacélés, la vaste brèche opératoire prend très rapidement un aspect de bon aloi. Elle se cruente, bourgeonne. Il existe bientôt de part et d'autre du tuteur deux masses cruentées qui, avec une vitesse de réparation que l'on ne soupçonnait pas, le recouvrent bientôt.

L'urètre se refait spontanément sur le tube de caoutchouc. On peut activer la réparation par suture des tissus néoformés autour du tube.

La cicatrice est souple, fine. Au terme de la réparation, il ne paraît pas que la région ait été le siège d'un drame tissulaire et général.

Habituellement, la réparation et du périnée et de l'urètre, qui marchent de pair, n'excède pas quarante-cinq à soixante jours.

Une petite fistulette bulbaire peut parfois subsister quelque temps. Elle ne doit pas, en principe, entraîner l'ablation rapide du tube. Si sa persistance se

prolonge, et lorsque son calibre sera revenu, on remplacera le tube par une sonde, pendant la fermeture de la vessie.

Et si, la vessie fermée, la fistulette persiste encore, on enlèvera complètement la sonde. Mais le malade n'urinera pas seul ; il sera sondé deux à trois fois par jour avec les plus grandes précautions d'asepsie et de douceur. La sonde ne sera remise que la nuit si les mictions nocturnes sont très fréquentes. Naturellement, durant ce temps, les séances de diathermie sur béniqué auront lieu tous les jours.

Un point est à signaler : la réparation un peu plus longue de l'angle péno-scrotal, si la résection a dû comprendre la racine de l'urètre pénien. Ici les tissus, moins étoffés, sont moins aptes à recouvrir rapidement le tuteur toujours de calibre important.

L'incident est mineur. Lorsque la réparation scroto-périnéale sera terminée, le tuteur enlevé est remplacé par une sonde à demeure. Sur elle, la petite brèche urétrale est fermée, soit par rapprochement des lèvres, soit pas simple plastie avec tubes de Galli. Inutile de recourir à des interventions compliquées. Quant à l'avenir de mes opérés, je n'ai jamais eu à réintervenir ni pour reproduction de la sténose urétrale, ni pour apparition de nouvelles fistules périnéales.

Après guérison, ayant subi une quinzaine de séances de diathermie sur béniqué, l'opéré sort avec conseil de revenir deux mois après pour exploration et calibrage. Il ne revient plus car il est guéri.

M. **Wolfromm** : Il est piquant de voir lever l'anathème qui frappe le terme d'« infiltration d'urine », anathème classique au point qu'il en cuit, dans les concours, aux candidats qui usent de ce vocable autrement que pour le condamner. Les urètrogrammes qui nous sont présentés aujourd'hui nous renseignent sur la solidité d'un dogme classique.

Je sais à quelles lésions périnéales « algériennes » à affaire M. Sabadini. Je connais la perfection de ses diagnostics et de ses méthodes. Devant les désordres qu'il rencontre, le procédé qu'il emploie est, à peu près, le seul applicable. Et nous-mêmes qui, ayant affaire à des cas moins graves, nous piquons de préconiser des restaurations urétrales plus fines, nous sommes loin de pouvoir toujours les mener à bonne fin et, bien souvent, nous devons demander à l'urètre de se reconstituer sur une sonde. Mais nous gardons l'arrière-pensée qu'il n'y arrive que tant bien que mal et qu'une telle méthode exige une longue surveillance, des séries répétées de dilatations, et nous nous sentons angoissés quand nous perdons le contrôle de tels malades.

Je demanderai donc à M. Sabadini de nous dire ce que deviennent ses opérés à longue échéance. Doivent-ils être soumis à des traitements suivis de dilatation, faute desquels on les verrait revenir, au bout de quelques temps, aussi rétrécis que naguère ? Ou au contraire les malades, une fois opérés, sont-ils abandonnés à eux-mêmes ? Que deviennent-ils alors ?

M. **Sabadini** : Je répondrai à mon ami M. Wolfrom que l'appréhension qu'il ressent quant à la persistance de la perméabilité urétrale a été mienne au début de mon expérience de la chirurgie urétrale. C'est pourquoi je conseillais à mes malades de revenir à intervalles réguliers pour exploration et calibrage. Sauf quelques exceptions très rares, mes malades ne sont jamais revenus. Et pourtant j'ai à mon actif près de 250 urétrectomies et périnéectomies larges pour périnées algériens, près de 100 réfections de l'urètre membraneux ou périnéal pour ruptures, auxquels il faut ajouter les 50 cas dont je viens de parler.

Il ne faut pas accuser la nonchalance ni l'incurie du musulman algérien. Il sait parfaitement bien devenir obsédant lorsque les résultats opératoires ne sont pas satisfaisantes.

En réalité ces malades sont guéris parfaitement et leurs mictions sont parfaitement normales. L'expérience me montre tous les jours la parfaite réparation

de l'urètre sur un tube de caoutchouc laissé pendant des semaines et même des mois. Il faut en revenir sur l'anathème classique jeté sur le tuteur de caoutchouc générateur de rétrécissements, d'infection. Il est tout au contraire le modeleur parfait du nouvel urètre.

Dans un cas j'ai eu la curiosité de me renseigner sur le mode de réparation de l'urètre, et sur sa nouvelle constitution histologique : j'ai prélevé un fragment du néo-urètre, au cours de la fermeture d'une fistule vésicale. L'histologiste a noté la reformation de la muqueuse urétrale.

Résultats obtenus par la dénervation des artères coronaires associée ou non à la ligature de la grande veine coronaire dans le traitement de la maladie coronarienne,

par M. **Mercier Fauteux** (de Montréal).

La thérapeutique médicale de la maladie coronarienne tend à abolir les crises angineuses, les réflexes coronariens vaso-constricteurs et l'ischémie cardiaque. Le but que recherche la chirurgie est exactement le même. L'unique différence entre les deux modes de traitement semble résider dans le fait que les interventions chirurgicales donnent des résultats meilleurs et plus durables. Telle est, du moins, l'opinion des chirurgiens qui s'occupent de cette question depuis plusieurs années

Il serait intéressant de faire une revue des procédés opératoires employés et de comparer les effets obtenus par chacun d'eux. Malheureusement, une telle étude nécessiterait beaucoup trop de temps. Aussi, me bornerai-je à présenter les résultats acquis par la dénervation des artères coronaires associée ou non à la ligature de la grande veine coronaire. Ce rapport est basé sur l'étude de 43 cas personnels. Chez plusieurs de ces malades, plusieurs années se sont écoulées depuis l'opération. Je comprends qu'il faudra une série beaucoup plus importante avant d'arriver à des conclusions définitives. Quoi qu'il en soit, j'espère pouvoir démontrer qu'il y a lieu de continuer à utiliser cette méthode qui sûrement donne des résultats encourageants.

Les bases physiologiques de cette opération ont été expliquées dans différentes publications antérieures. Je ne crois donc pas qu'il soit nécessaire d'insister longuement sur ce sujet aujourd'hui. Qu'il suffise de rappeler que l'expérimentation a montré que la ligature veineuse stimule le développement du réseau anastomotique coronarien artériel et aide à prévenir ou diminuer les dommages myocardiques rencontrés à la suite d'une occlusion coronarienne. En effet, chez le chien préparé par la ligature veineuse, l'occlusion secondaire d'une branche coronaire artérielle importante n'entraîne pas toujours la formation d'un infarctus, et lorsque cette lésion s'observe, son étendue est généralement beaucoup moindre que chez les chiens de contrôle [**1**, **2**]. Par ailleurs, la dénervation des artères coronaires diminue sensiblement l'apparition de la fibrillation ventriculaire à la suite d'une ligature coronaire haute, semble empêcher les spasmes coronariens et abolir très fréquemment les douleurs angineuses [**3**, **4**, **5**].

Sélection des malades pour l'intervention.

Généralement, les malades qui se présentent à la chirurgie sont des angineux qui ne sont pas améliorés par la thérapeutique médicale et le repos, et qui ne peuvent plus faire leur travail. L'angine de poitrine *per os* ne signifie pas nécessairement que ce symptôme soit causé par la sclérose coronarienne. Comme l'on sait, il y a des angines d'origine réflexe. Ainsi, certaines affections de la vésicule biliaire, du duodénum et de l'estomac, comme certaines mal-

formations diaphragmatiques et la syphilis aortique, peuvent déterminer des crises d'angor. Il faut donc rechercher, par tous les moyens que nous avons à notre disposition, si les malades angineux ne souffrent pas de l'une ou l'autre de ces conditions pathologiques. Si tel est le cas, l'on devra d'abord traiter l'affection trouvée. Il arrive souvent alors que les crises d'angine disparaissent entièrement pour ne plus revenir. C'est dire qu'avant de songer à intervenir sur le cœur, il faut bien établir le diagnostic de sclérose coronarienne et s'assurer que l'angor est directement en rapport avec cette maladie. Généralement, l'histoire clinique, ainsi que les tracés électrocardiographiques au repos et à la suite d'un exercice aideront à cette fin.

Le facteur *âge* joue aussi un rôle dans la sélection des malades. En principe, il vaut mieux ne pas opérer ceux qui ont dépassé la soixantaine. Au delà de soixante ans, les risques opératoires s'accentuent. D'ailleurs, l'homme qui a atteint cet âge ou plus peut, en général, se permettre plus de repos. Ainsi, chez ces malades, il semble préférable de continuer la thérapeutique médicale ou, si l'on juge indispensable d'avoir recours à la chirurgie, d'utiliser des interventions moins graves, telles que l'infiltration du stellaire ou les injections paravertébrales.

On sait avec quelle fréquence l'on rencontre l'association de la sclérose coronarienne avec le diabète. Parsonnet et Hyman [6] rapportent que Levine a trouvé, dans une série de 145 cas, à peu près 24 p. 100 de diabétiques. Ces auteurs, dans un groupe de 89 malades, trouvent des symptômes diabétiques chez 22. Le diabète n'est pas une contre-indication à l'opération, pour autant qu'il soit bien contrôlé avant l'opération et dans les jours qui suivent.

L'opération est contre-indiquée chez les malades qui viennent de faire une thrombose coronarienne. Ce n'est qu'au bout de deux ou trois mois après un tel accident que l'on étudiera si ces malades peuvent bénéficier ou non de l'intervention. Le fait que, chez certains d'entre eux, les douleurs angineuses ont disparu à la suite de la thrombose ne signifie pas que leur état soit amélioré ou qu'ils soient à l'abri d'accidents ultérieurs graves. C'est pourquoi la disparition de l'angine à la suite d'une thrombose coronarienne n'est pas considérée comme une contre-indication à l'opération.

Les malades qui présentent des modifications importantes du système de conduction du cœur, telles que, par exemple, des blocs de branches, sont des risques trop importants pour cette intervention.

Il est aussi nécessaire de connaître la valeur fonctionnelle du cœur avant de décider d'intervenir. L'insuffisance cardiaque la plus légère est une contre-indication opératoire. C'est dire que les malades qui présentent de l'œdème, de la dyspnée au moindre effort et de l'hypertrophie cardiaque prononcée sont automatiquement rejetés. Par ailleurs, l'insuffisance cardiaque latente doit être recherchée. C'est pourquoi il est essentiel de connaître, au cours de la période d'observation pré-opératoire (*a*) la capacité vitale quotidienne, (*b*) la tension artérielle de chaque jour et (*c*) les réactions cardio-circulatoires aux tests à l'exercice. Ces derniers sont tout particulièrement importants.

Voici comment l'on procède. Le malade est dirigé dans une chambre spécialement réservée pour ces examens. Pendant une demi-heure, il doit rester couché, ne pas causer, fumer ou lire. Après cette période de repos complet, on enregistre la tension artérielle, le pouls, le nombre de respirations à la minute et un électro-cardiogramme comprenant les trois dérivations conventionnelles, et au moins une dérivation précordiale. L'on enregistre après la tension veineuse et le temps de circulation. Pour le test à l'exercice, l'on se sert de l'escabeau de Master [6]. Les résultats sont, ainsi, toujours comparables.

Avant de commencer la montée et la decente, on avertit le malade de nous dire s'il ressent quelque chose d'anormal au cours du test, ayant soin de ne pas lui suggérer le mot douleur. On lui signale aussi qu'il ne doit pas s'arrêter pour nous donner ces renseignements. Au cours de l'exercice, on laisse en

place le brassard pour la tension artérielle ainsi que les électrodes, afin d'éviter une perte de temps appréciable après le test, lorsqu'il faudra reprendre à nouveau des électrocardiogrammes et la tension artérielle.

Chaque malade doit être capable de faire un certain nombre de montées et descentes dans un temps donné, suivant son âge et son poids [6]. Si ce minimum d'exercice ne peut pas être fait par le malade, soit parce qu'il devient dyspnéique ou très fatigué, il est considéré comme un mauvais cas opératoire. Si le malade dépasse ce minimum d'exercice, mais, soudainement, se plaint de douleurs ou sensations de pression rétro-sternale, le test est immédiatement discontinué. Enfin, si le malade ne présente aucun signe anormal, l'on ne dépasse généralement pas un total de 40 montées et descentes.

Le test terminé, le malade retourne immédiatement à son lit. L'on prend d'abord les tracés électro-cardiographiques. Puis, au bout de deux minutes de repos, l'on enregistre la tension artérielle, le pouls, le nombre de respirations, la tension veineuse et le temps de circulation. Chez l'individu présentant un bon fonctionnement du cœur, au bout de deux minutes de repos, la tension artérielle, le pouls, la tension veineuse et le temps de circulation doivent être à peu près ce qu'ils étaient avant le test. Une diminution notable de la pression systolique associée à une élévation de la pression diastolique, représente un mauvais signe. Il en est de même d'une élévation de la pression veineuse et d'un temps de circulation ralenti. Des modifications électrocardiographiques telles que salves de tachycadie paroxystique, blocs et fréquentes extrasystoles sont aussi de mauvais augure.

Si, au contraire, la tension systolique est normale ou légèrement élevée, avec une pression diastolique normale ou abaissée, la pression veineuse normale ou diminuée et le temps de circulation normal ou accéléré, le malade est un bon cas opératoire, pour autant que les altérations électrocardiographiques ne soient pas autres qu'une élévation ou dénivellation du segment S-T et des modifications de l'onde T.

Si le malade a présenté, au cours du test, des douleurs angineuses, l'on note à quel moment celles-ci sont apparues, leurs caractères, leurs irradiations, ainsi que leur durée.

Un seul test à l'exercice n'est pas suffisant pour arriver à des conclusions. En effet, certains angineux peuvent, aujourd'hui, marcher pendant un temps assez long sans présenter le moindre ennui ; le lendemain, cependant, le moindre effort pourra suffir à déclancher une crise. C'est pourquoi le test à l'exercice est répété chaque jours pendant cinq jours consécutifs et, autant que possible, à la même heure et dans les mêmes conditions. L'ensemble des résultats est alors étudié minutieusement et l'on peut arriver à des conclusions ayant une valeur très précise.

Soins pré-opératoires.

Les cardiaques sont plus exposés que d'autres aux embolies post-opératoires. , Sur 43 malades, j'ai observé 3 cas d'embolie pulmonaire. Comment prévenir l'embolie pulmonaire ? La thérapeutique anticoagulante préventive en chirurgie thoracique est dangereuse [7]. Chez un malade, héparinisé le jour même de l'intervention, un hémothorax abondant détermina la mort quelques heures après l'opération. Chez un autre, le dicoumarol entraîna la même complication deux jours après l'intervention. Heureusement, l'hémorragie fut contrôlée et le malade survécut.

Les dangers que présente la thérapeutique anticoagulante m'ont donc porté à donner la préférence à la ligature des deux veines fémorales pratiquée sous anesthésie locale quelques jours avant l'intervention sur le cœur. Depuis que cette méthode est utilisée, aucune embolie pulmonaire ne fut observée. Comme médication pré-opératoire, nous donnons une capsule de Nembutal (1 gr. 1/2) la

veille de l'intervention, et une capsule de Nembutal (3 grammes) une heure avant l'opération.

La quinidine a été recommandée par certains auteurs afin de diminuer l'irritabilité cardiaque au cours d'une intervention sur le cœur. Certains chirurgiens se servent de ce médicament afin d'avoir moins d'extrasystoles ou d'autres troubles du rythme. Dans mon expérience, ce médicament doit être administré à une dose assez élevée pour *réellement* diminuer l'irritabilité du cœur. Il devient alors dangereux, parce qu'il déprime le myocarde, abaisse la tension artérielle et détermine même des modifications du rythme du cœur. Je crois que, pour diminuer l'irritabilité et prévenir certains réflexes dangereux, il vaut beaucoup mieux : *a*) s'assurer d'une bonne concentration d'oxygène au cours de l'anesthésie et éviter ainsi l'ischémie cardiaque qui est probablement la cause la plus importante d'hyperirritabilité du cœur, *b*) éviter les manipulations brutales et intempestives du cœur, et *c*) de se servir de la solution de novocaïne à 2 p. 100 au niveau où l'on doit faire des dissections.

Technique opératoire.

Anesthésie à l'éther. Avant de commencer l'intervention, un tube intratrachéal est introduit de façon à pouvoir développer une pression positive en cas de déchirure de la plèvre.

La peau est incisée transversalement au niveau de la 2ᵉ côte gauche et cette incision se continue vers le sternum à environ 1 centimètre de la fourchette sternale. Elle descend alors le long du bord gauche du sternum jusqu'au niveau de la 5ᵉ ou 6ᵉ côte. Après avoir libéré les masses musculaires et bien exposé le gril costal, les 2ᵉ, 3ᵉ et 4ᵉ cartilages costaux sont réséqués, ainsi qu'une portion des côtes correspondantes. La moitié gauche du sternum est également réséquée. A la compresse, la plèvre gauche est dégagée du péricarde aussi loin que possible vers la gauche. Le péricarde est alors incisé longitudinalement de la pointe du cœur jusqu'à sa réflexion sur les gros vaisseaux de la base. La lèvre gauche de l'incision péricardique est incisée transversalement aussi loin que possible, en prenant bien soin de ne pas léser la plèvre. Cette manœuvre permet de bien mettre en évidence l'auricule gauche, point de repère important

Avec une petite compresse imbibée de sérum physiologique, on récline et maintient en place vers le haut l'auricule gauche qui, autrement, cacherait plus ou moins la grande veine coronaire à l'endroit où devrait être placée la ligature. Avec deux pinces mousse coudées, l'épicarde qui recouvre les vaisseaux dans le sillon auriculo-ventriculaire est saisi de chaque côté des vaisseaux. Une boutonnière épicardique est créée, et, à l'aide d'un crochet mousse passé dans cette boutonnière, on dégage davantage l'épicarde. La grande veine coronaire vient alors faire saillie. Elle est facilement reconnaissable par son calibre. Un fil est passé au-dessous du vaisseau à l'aide du crochet mousse.

On s'informe à ce moment de la tension artérielle, du pouls et l'on fait prendre un tracé électrocardiographique. Alors, les deux chefs du fil sont croisés temporairement afin d'observer les effets de l'occlusion veineuse sur les fonctions du cœur. Au bout de deux minutes d'occlusion, reprise de la tension artérielle, du pouls et du tracé électrocardiographique. Si la ligature a été placée au bon endroit, l'on ne doit pas avoir de baisse importante de la tension artérielle, le pouls reste le même ou devient quelque peu ralenti, enfin le tracé électrocardiographique demeure identique à celui pris avant le croisement des chefs du fil. Au contraire, si la ligature a été placée trop haut en direction du sinus coronarien, la tension artérielle peut s'abaisser de plus de dix points et le pouls devenir considérablement ralenti ; enfin, l'électro montrera des altérations nettes d'ischémie cardiaque. Dans cette occurence, on doit enlever le fil et le passer un peu plus bas, c'est-à-dire en direction de la pointe du cœur. Jamais il ne m'est arrivé d'avoir à changer l'endroit de la ligature.

Le vaisseau n'est pas lié immédiatement ; cela entraînerait des difficultés opératoires au cours de la dissection nerveuse par la présence de petites veines distendues et faciles à se rompre au moindre contact.

L'artère pulmonaire est libérée de l'aorte ascendante. Au cours de cette manœuvre, il est essentiel d'imbiber fréquemment la région d'une solution de novocaïne à 2 p. 100 ; autrement, l'on s'exposerait à déterminer des réflexes dépresseurs graves. Au fur et à mesure que l'on dégage l'artère pulmonaire, on aperçoit des fibres nerveuses descendant le long de l'aorte ascendante à sa face antérieure et d'autres émergeant de la face postérieure aortique pour venir se fusionner en avant de l'aorte avec les fibres nerveuses de la face antérieure et constituer un plexus où convergent les branches afférentes et efférentes des nerfs qui longent les deux artères coronaires. Toutes ces branches nerveuses sont réséquées sur une longueur aussi grande que possible, afin d'éviter les risques de régénération nerveuse. Puis l'on dégage de la face postérieure de l'artère pulmonaire d'autres branches nerveuses qui sont aussi en rapport avec les artères coronaires. Enfin, l'on attouche légèrement la face postérieure de l'artère pulmonaire, la face postérieure de l'aorte ascendante et l'origine des deux artères coronaires avec une solution phéniquée à 50 p. 100. Cette application de phénol a pour but de détruire les fines branches nerveuses situées au niveau de l'adventice, que l'on ne peut pas, évidemment, réséquer. L'expérimentation a montré que cette application de phénol ne détériore pas les parois vasculaires, sauf l'adventice.

A ce moment, la dénervation est terminée. La grande veine coronaire est ligaturée. Le péricarde est laissé largement ouvert. La paroi thoracique est refermée sans drainage.

Soins post-opératoires.

Par voie nasale, l'oxygène est administré pendant au moins vingt-quatre heures. Une transfusion d'environ 500 c. c. est pratiquée.

Les membres sont mobilisés fréquemment et, aussitôt que le malade devient conscient, on l'encourage à se tourner sur le côté, et à mobiliser ses membres. Si le malade souffre, on administre un sédatif. Pendant les premières vingt-quatre heures, la tension artérielle et le pouls sont enregistrés toutes les quinze minutes. Toutes les trois heures, on donne 200.000 unités de pénicilline, et ceci durant cinq à six jours. Le lendemain de l'intervention et les jours suivants, on donne une médication fluidifiante des sécrétions bronchiques. On encourage le malade à prendre, de temps en temps, de profondes inspirations et à tousser.

Généralement, le lendemain de l'intervention, le malade peut s'asseoir pendant quelque temps dans un fauteuil et, le surlendemain, se lever et marcher un peu dans sa chambre.

Complications post-opératoires.

Nous n'avons jamais eu d'hémorragies post-opératoires, excepté chez les 2 malades qui furent traités par l'héparine ou le dicoumarol. Nous n'avons jamais eu d'infection du médiastin. Nous n'avons jamais eu de complications broncho-pulmonaires infectieuses graves.

Si, au cours de l'opération, la plèvre a été déchirée, nous avons toujours cru bon de drainer la cavité pleurale pendant quelques jours.

La complication la plus sérieuse est, sans aucun doute, une chute graduelle, mais constante, de la tension artérielle. Cette baisse de tension survient généralement dans les premières vingt-quatre heures et, souvent très vite après l'intervention. Il en résulte, entre autres effets, une stase sanguine qui peut conduire facilement, soit à une thrombose coronarienne [8] soit à l'embolie

pulmonaire. Nous n'avons pas eu de thrombose coronarienne récente après l'intervention, mais nous avons perdu 3 malades par embolie pulmonaire.

Au début, la chute de tension fut attribuée à un état de choc ou encore à une défaillance cardiaque. Je suis sûr, maintenant, qu'elle est secondaire à des réflexes dépresseurs d'origine aortique et dus à l'irritation locale déterminée par la dissection nerveuse et la phénolisation. Ce qui porte à croire qu'il en est bien ainsi, c'est que. chez un de mes plus récents malades, la tension artérielle, effondrée jusqu'à zéro, fut relevée immédiatement à un niveau normal par l'injection intra-veineuse de 20 c. c. d'une solution de novocaïne à 1 p. 100. Il n'y eut pas de chute de tension par la suite.

Statistiques opératoires.

J'ai opéré à cette date 43 malades. Chez 16, seule fut pratiquée la ligature de la grande veine coronaire. Chez 2, seule fut faite la dénervation des artères coronaires. Chez 23, les deux interventions furent combinées; enfin, 2 malades moururent avant l'intervention sur le cœur.

Sur 43 cas, j'ai eu 8 décès imputables à l'opération, soit une mortalité d'environ 18,6 p. 100. Un malade meurt au cours de l'anesthésie, avant l'incision de la peau. Nous n'avons pu avoir l'autopsie. Un autre meurt au cours de la résection des cartilages costaux, d'insuffisance cardiaque aiguë. A l'autopsie, les deux artères coronaires étaient complètement oblitérées à leur origine aortique. Un troisième meurt de pneumothorax sous tension quelques heures après l'opération. Ce diagnostic fut confirmé par l'autopsie. Un quatrième meurt d'intoxication par la quinidine. Il s'agissait d'un hypertendu avec bloc de branches. Une forte dose de sulfate de quinidine fut administrée avant l'intervention. Lorsque le malade arriva à la salle d'opération, la tension systolique était d'environ 60. Il fut décidé de ne pas intervenir; mais comme la tension avait tendance à s'élever après une injection d'adrénaline, l'intervention fut pratiquée. Au cours de l'opération, des chutes de tension à zéro furent fréquentes, obligeant à faire du massage cardiaque. Le cœur était sans tonus et présentait, non seulement des extra-systoles, mais de la dissociation auriculo-ventriculaire. Il fut impossible de réanimer ce myocarde. Un malade meurt d'hémorragie profuse quelques heures après l'intervention. Il avait reçu de l'héparine afin de réduire les risques d'embolie. A l'autopsie, il fut impossible d'expliquer cette hémorragie foudroyante par une faute de technique, 3 malades sont morts d'embolie pulmonaire ; le premier, vingt-quatre heures après l'opération, le second, deux jours après, le troisième vingt jours après l'intervention.

6 malades sont morts après l'opération, 1 de thrombose coronarienne, deux mois après l'opération. 1, de thrombose cérébrale, deux mois après l'intervention, 1 deux ans et six mois après, de thrombose coronarienne compliquée de fibrillation ventriculaire. 1, d'insuffisance cardiaque progressive, trois mois après l'opération. 1, sept ans après, de pneumonie. 1, sept ans après, d'insuffisance cardiaque.

29 malades sont vivants. 5, plus de six ans après l'intervention. 2, trois ans après. 5, deux ans après. 11, plus d'un an après. 6, depuis un an ou quelques mois.

Nous avons divisé en quatre groupes les 35 malades qui ont eu des suites opératoires normales. Dans le premier groupe, qui comprend 20 malades, les résultats de l'intervention furent excellents, c'est-à-dire que ces malades ont repris leur travail, n'ont plus de douleurs angineuses, mènent une vie normale sans aucune médication. Dans le second groupe, qui comprend 2 malades, les résultats furent très bons, c'est-à-dire que le travail a été repris, les malades n'ont pas de douleurs angineuses, éprouvent cependant, lorsque fatigués, une sensation de pression non-angoissante rétro-sternale, qui ne les oblige pas à prendre des médicaments. Dans le troisième groupe, qui comprend 7 malades,

les résultats furent bons, c'est-à-dire que les malades ont repris leur travail, mais parfois, présentent des douleurs angineuses, qui sont moins fortes qu'avant, et d'une durée beaucoup moindre. Dans le quatrième groupe, qui comprend 5 malades, les résultats donnèrent une amélioration, c'est-à-dire que ces malades peuvent donner une certaine somme de travail, mais ressentent encore des douleurs angineuses par périodes, nécessitant l'usage de la nitro-glycérine. Enfin, un cas opéré tout récemment (un mois), n'est pas compris dans l'un de ces groupes, parce qu'il est évidemment trop tôt pour évaluer les résultats. A noter que nous n'avons pas eu de malades non améliorés.

L'expérience a toujours démontré que toute chirurgie nouvelle présente, au début, des embûches et, souvent, de nombreux désappointements. Si l'on prend comme exemple l'histoire de la chirurgie gastrique, nous avons là une preuve de ce fait. Les 28 premières gastrotomies furent fatales. En 1896, la mortalité opératoire de la pylorectomie était de 72,7 p. 100. L'histoire de la chirurgie cérébrale est identique. Les 10 premiers malades opérés par Cushing pour tumeur cérébrale virent leur état empirer et moururent. L'on sait quels sont aujourd'hui les beaux résultats que l'on obtient par la chirurgie gastrique et la chirurgie cérébrale. Les 15 premiers malades que j'ai opérés ont tous survécu.

Les 43 cas que je viens de rapporter représentent la première série d'une chirurgie nouvelle. Si l'on tient compte de ce fait, il ne semble pas érroné de conclure que les résultats obtenus sont encourageants et autorisent à continuer dans cette voie que j'ai patiemment défrichée depuis 1935. Comme bien d'autres, je crois en l'avenir de la chirurgie du cœur proprement dite. Elle est appelée à jouer un grand rôle dans le traitement de diverses affections congénitales ou acquises du myocarde. Il peut être bon de souligner, cependant, que ce que nous avons à faire pour accélérer son développement ne consiste pas uniquement à trouver des techniques utiles dans telles ou telles conditions pathologiques, mais à démontrer à nos confrères médecins qu'il est possible d'opérer sur le cœur avec sécurité, qu'il est possible d'avoir entièrement le contrôle du cœur au cours d'une intervention et éviter ainsi des complications fatales.

Je l'ai prouvé par maintes et maintes expériences chez le chien. Non seulement l'on peut éviter les hémorragies et les réflexes graves, mais l'on peut réanimer le cœur qui ne bat plus ou qui fibrille.

Cette maîtrise, évidemment, ne s'acquiert qu'après un long séjour dans le laboratoire de chirurgie expérimentale et une expérience suffisante de la chirurgie cardiaque chez l'homme. Mais, encore une fois, elle peut s'acquérir.

Elle est la condition essentielle pour ouvrir des horizons nouveaux et assurer à cette nouvelle chirurgie un avenir des plus brillants.

BIBLIOGRAPHIE

[1] Gross (L.), Blum (L.) et Silverman (G.). — Experimental attempts to increase the blood supply ot the dog's heart by mean of coronary sinus occlusion. *J. Exper. Med.*, 1937, **65**, 91.

[2] Fauteux et Mercier. — Experimental study of the surgical treatment of coronary disease. *Surg. Gyn and Obst.*, 1940, **71**, 151.

[3] Fauteux et Mercier. — Traitement préventif de la fibrillation ventriculaire au cours de la maladie des coronaires. Etude expérimentale. *Union Med. du Canada*, 1946, **75**, 368.

[4] Fauteux, Mercier et Swenson (O.). — La neurectomie péricoronarienne peut-elle abolir les douleurs angineuses de la maladie coronarienne ? *Union Med. du Canada*, 1945, **74**, 1518.

[5] Fauteux, Mercier et Swenson (O.). — Pericoronary neurectomy in abolishing anginal pain in coronary disease. An experimental evaluation. *Arch. Surg.*, 1946, **53**, 169.

[6] Master (A. M.). — The two-step test of myocardial function. *Am. Heart J.*, 1935, **10**, 495.

[7] Beattie (Edward J.), Cutler (Elliot C.), Fauteux, Mercier, Kinney (Thomas D.) et Levine (Harold D.). — The use of dicumarol in experimental coronary occlusion. *Am. Heart J.*, 1948, **35**, 94.
[8] Blumgart (H. L.), Schlesinger (M. J.) et Zoll (P. M.). — Multiple fresh coronary occlusions in patients with antecedent shock. *Arch. Int. Med.*, 1941, **68**, 181.

Dysplasie fibreuse polyostotique avec modifications craniennes à type d'hyperostose,

par MM. **Emile Delannoy** (associé national) et **P. Ingelrans** (Lille).

On a peu parlé, à cette tribune, de la dysplasie fibreuse polyostotique (maladie de Jaffé-Lichtenstein), dont les observations vont en se multipliant un peu partout. Bien que, jusqu'alors, aucune thérapeutique chirurgicale visant la cause puisse lui être appliquée, sa rencontre pose un problème diagnostique dont l'absence de solution peut mener à des gestes chirurgicaux pour le moins inutiles. C'est la raison de cette présentation :

Il s'agit d'un garçon de treize ans, de taille normale, 1 m. 45, mais dont la tête, de volume considérable, attire immédiatement l'attention. Il est trapu et lourd : 44 kilogr. 500, le thorax et le bassin sont particulièrement développés et disproportionnés par rapport aux membres inférieurs ; il s'avance lentement en se dandinant, légèrement voûté et la tête penchée en avant, les jambes écartées, sur des pieds larges et plats ; son front très élevé, énorme, surplombe une face aplatie, aux pommettes saillantes ; le nez est écrasé à sa base, les narines dirigées un peu en avant (fig. 1). Sous les arcades sourcillères hautes et arquées, les yeux, anormalement écartés, dirigent obliquement leur regard. Seul, le maxillaire inférieur est normal. Les oreilles décollées, les lèvres épaisses sur des dents saines complètent l'aspect bestial de l'enfant. Son caractère correspond à son apparence : batailleur et brutal, son intelligence est peu développée ; il répond aux questions d'une voix nasonnée et avec un retard correspondant à un certain degré de surdité : il sait pourtant lire et écrire. La mensuration de la circonférence fronto-occipitale mesure 63 centimètres au lieu de 53 chiffre normal. Le rapport de Manouvrier 5/13 = 1,5 au lieu de 0,30.

$$\text{Rapport} : \frac{\text{Poids}}{\text{Taille}} = 307 \text{ au lieu de } 238.$$

Indice de Vitalidi :

$$\frac{\text{P. thoracique}}{\text{T}} = 0{,}555 \text{ an lieu de } 0{,}455.$$

Coefficient de Pignet :

$$\text{T} + (\text{P} + \text{P}') = 13{,}4 \text{ au lieu de } 44{,}5.$$

La courbe de température très irrégulière atteint fréquemment 37°9 et 38° et se maintient toujours au-dessus de 37°4.

L'examen des différents appareils ne révèle aucun symptôme pathologique.

Un examen de fond d'œil (professeur J. Morel) a donné les résultats suivants : VOD : 1 ; VOG : 1 ; champs visuels normaux ; légère stase papillaire bilatérale sans atrophie optique.

Les téguments présentent de vastes *taches pigmentaires* brunes : au niveau de la face, devant et derrière le pavillon de l'oreille, sous forme de larges plaques homogènes de contours nets, irréguliers et déchiquetés ; au niveau du thorax, les taches sont moins abondantes ; dans la région lombaire et fessière, elles sont étendues.

Sur le membre inférieur, elles prédominent à la jambe et au cou de pied sous forme de tacheté brun violacé, sans contour net, diffus, non homogène ; elles sont distribuées uniquement à gauche.

L'auscultation du cœur et le pouls révèlent une arythmie légère, inconstante et quelques extrasystoles.

Le corps thyroïde, le métabolisme basal sont normaux.

Les organes génitaux sont très développés, la pilosité est normale aux pubis, aisselles et lèvre supérieure.

Il n'existe pas de gynécomastie nette.

Au point de vue nerveux, les réflexes tendineux et cutanés sont normaux. Pas de troubles de la sensibilité. On a noté des troubles vaso-moteurs et des crises de sudation abondante.

L'examen des oreilles a révélé une surdité droite partielle « par otite ».

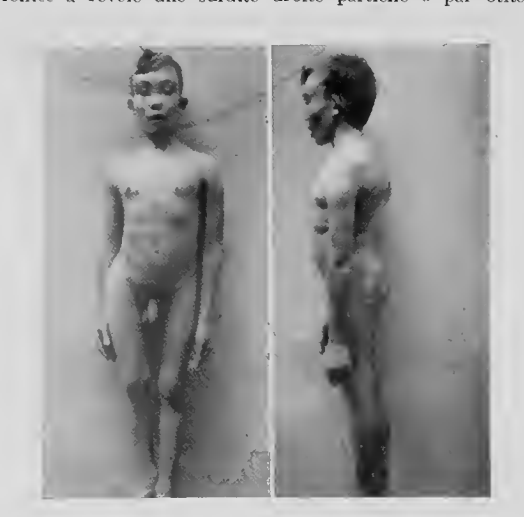


FIG. 1.

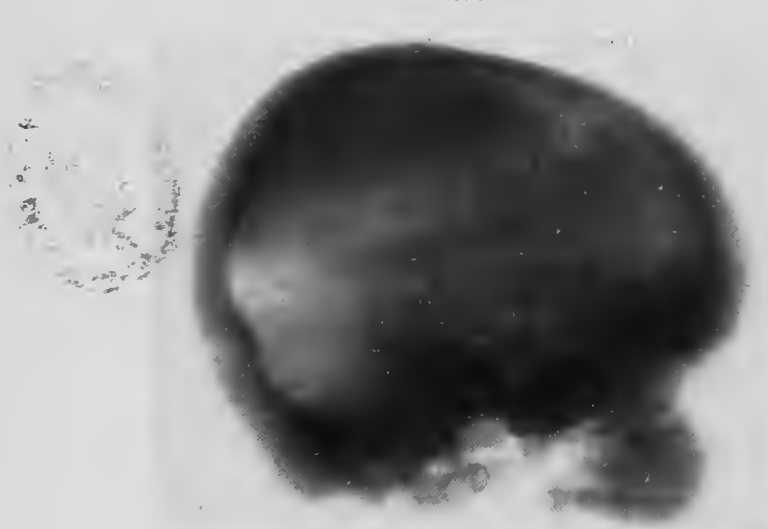


FIG. 2.

Examen du sang : Calcémie : 110 milligrammes. Phosphorémie : 320 milligrammes. Phosphatasémie : 275 milligrammes.

Les radiographies montrent :

Au niveau du crâne : un épaississement et une densification considérable de la base avec aspect flou de la voûte, rétrécissement de la selle turcique et altérations importantes du massif facial (aspect soufflé et nuageux, disparition des sinus et effacement des contours orbitaires).



Fig. 3.





Fig. 4.

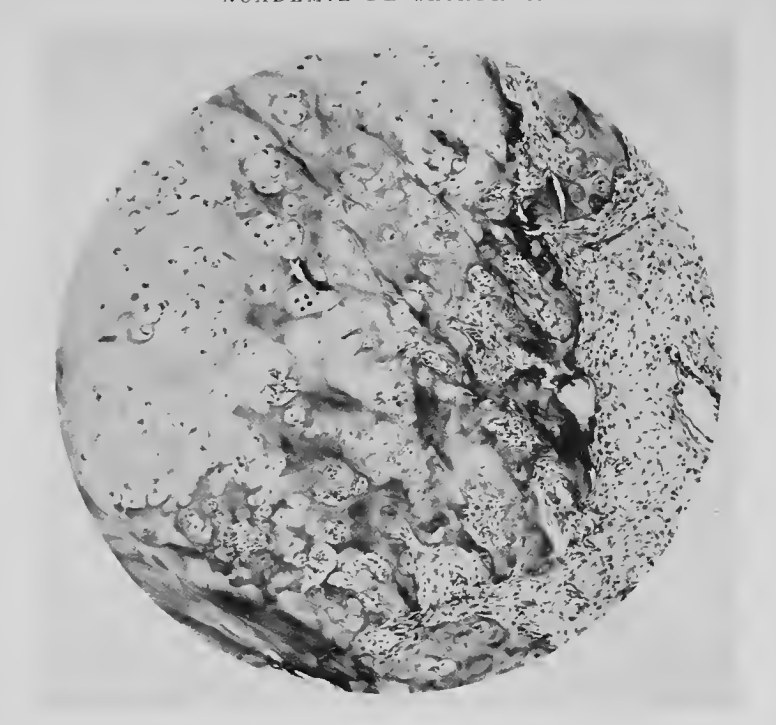


Fig. 5.

Fig. 6.

Au niveau de la colonne vertébrale : des déformations des corps vertébraux, avec ostéoporose d'aspect kystique.

Au niveau des os des membres, des fémurs en particulier, des aspects géodiques épiphysaires, avec cloisons de refend. Les diaphyses péronières sont renflées, fusiformes, avec canal médullaire irrégulièrement élargi et images kystiques incomplètes.

Une biopsie osseuse est faite le 9 février 1945 au niveau du trochanter gauche. L'examen est pratiqué par le professeur Driessens qui répond :

« Lésions typiques tout à fait classiques d'ostéite fibreuse avec présence de quelques myéloplaxes situés en bordure des lésions de transformation fibreuse de l'os. »

Le 29 mars 1945 : Intervention sur les parathyroïdes sous anesthésie au Schleich (professeur Ingelrans, Dr Watel et Dr Groult). La parathyroïde inférieure gauche d'aspect normal est réséquée, à droite son éradication est moins certaine et l'on termine par la section des branches terminales de l'artère thyroïdienne inférieure.

Examen histologique (professeur Driessens) : Tissu parathyroïdien d'aspect normal.

Le 22 octobre 1945, un examen de sang montre (professeur Boulanger) : Calcémie : 97 milligrammes. Phosphorémie : 180 milligrammes. Phosphatasémie (en PO^4H^3) : 232 milligrammes. Globules rouges : 4.140.000. Globules blancs : 7.500. Lymphocytes : 4 p. 100. Moyens monocytes : 15 p. 100. Monocytes : 4 p. 100. Polynucléaires neutrophiles : 73 p. 100. Eosinophiles : 4 p. 100.

Le 12 novembre 1945, il revient d'urgence pour une fracture spontanée du fémur gauche.

La radiographie montre une fracture sous-trochantérienne en rave avec déplacement minime en un point extrêmement décalcifié d'apparence kystique avec une corticale très amincie, mais non soufflée. Le massif trochantérien et le col fémoral sont également ostéoporotiques et d'apparence kystique.

La fracture consolide dans les délais normaux sous extension continue, puis sous plâtre. Les radiographies de février 1946 montrent un bon cal accompagné de recalcification et de nette atténuation de l'image kystique.

Le malade est revu en octobre 1947. Son aspect général et son psychisme sont inchangés.

Il se plaint de douleurs spontanées et diffuses dans tout le squelette, survenant par crises. Ce sont des sensations de tension, de pesanteur siégant en particulier dans le rachis dorso-lombaire et dans la ceinture et le membre supérieur gauche. De plus, il souffre de céphalée fronto-temporale gauche. Tous ces signes subjectifs sont mal précisés.

Le volume du crâne a encore augmenté : la circonférence fronto-occipitale mesure 65 centimètres.

C'est un garçon de seize ans, trapu, au thorax et au bassin larges : sa taille est de 1 m. 52, son poids de 50 kilogrammes.

Il présente une scoliose dorsale à convexité gauche avec courbure de compensation lombaire accompagnée de cyphose dorsale.

La démarche est traînante, chaloupée, les jambes écartées. On note une saillie importante de la région trochantérienne et une légère rotation externe du membre inférieur droit.

Un médullogramme a été pratiqué par ponction sternale (Dr Cornillot) : Myélocytes : 27 p. 100. Métamyélocytes : 5 p. 100. Polynucléaires neutrophiles : 30 p. 100. Moyens monocytes : 10 p. 100. Erythroblastes : 26 p. 100. Erythroblastes basophiles : 2 p. 100. C'est une formule de moelle diluée par le sang, sans caractères pathologiques. Calcémie : 140 milligrammes par litre (3 dosages). Phosphatasémie : 161 milligrammes en PO^4H^3. Phosphorémie : 108 milligrammes en PO^4H^3. Cholestérol : 2,5 par litre (professeur Boulanger).

Des radiographies nombreuses ont été tirées :

Le crâne, de profil, est complètement ossifié, lea sutures ne sont plus visibles. L'épaississement des os est considérable avec maximum à la base et dans la région occipitale : 3 centimètres mesurés sur le film. Les sinus ont disparu. L'ensemble est nuageux, estompé, sans homogénéité ; la loge hypophysaire est très réduite entre des clinoïdes hypertrophiées (fig. 2).

De face, l'opacité de la base du crâne est surprenante ; on distingue à peine les cavités orbitaires.

Le maxillaire supérieur est très épaissi et les sinus ne sont pas visibles. Le maxillaire inférieur est beaucoup moins touché.

La colonne vertébrale, de face, est en colonne torse (fig. 3) ; dans la région cervico-dorsale, les corps vertébraux ont des contours flous, ils sont nuageux, présentent des aplatissements cunéiformes du côté de la concavité des courbures ; les interlignes articulaires ont disparu. Les vertèbres lombaires sont moins altérées.

De profil, l'ostéoporose des corps vertébraux s'objective mieux encore ; la cyphose est importante et l'une des dernières dorsales est complètement écrasée entre deux interlignes encore visibles ; c'est une véritable « vertébra plana ». La lordose lombaire de compensation est importante.

Les côtes sont asymétriques à cause des courbures, élargies à leurs extrémités antérieure et postérieure où l'on observe des zones géodiques.

Les dernièrs espaces intercostaux sont très larges et mesurent 3 centimètres.

La clavicule et l'omoplate gauches sont épaissies et géodiques.

Les ailes iliaques épaissies et pommelées s'unissent au sacrum, délavé et flou, par des articulations sacro-iliaques qui se laissent à peine deviner.

Le pubis et l'ischion sont mieux respectés.

Les fémurs sont particulièrement touchés. Au niveau de leurs extrémités supérieures, surtout à droite, les épiphyses sont décalcifiées ; on y voit des images géodiques, le cartilage de conjugaison existe encore, mais peu net. Il s'est produit un certain degré de *Coxa-vara*. Les interlignes articulaires sont pincés. Le col et le trochanter présentent un aspect rappelant celui des tumeurs à cellules géantes : géodes séparées par quelques rares cloisons plus denses et minces : les géodes sont remplies de tissu en mie de pain. La corticale des diaphyses fémorales est très mince, la cavité médullaire très large avec de-ci, de-là, une digitation transversale plus dense comme dans une tige de bambou (fig. 4).

Un prélèvement biopsique est pratiqué le 8 novembre 1947 au niveau du grand trochanter droit. L'examen histologique est pratiqué par le professeur Leroux : en voici le compte rendu :

Deux fragments examinés comportent du cartilage ; un troisième, du tissu osseux.

Le cartilage est de structure élémentaire normale, mais subit sur la limite profonde une imprégnation osséinique, avec calcification. Cette transformation dessine une ligne de démarcation très sinueuse, avec un tissu fibroblastique à cellules étoilées assez homogène (fig. 5).

Le tissu osseux du troisième fragment est formé de lamelles anastomosées type os spongieux, mais dont les cloisons osseuses sont d'épaisseur très irrégulières, cependant que les espaces médullaires ménagés entre elles, sont eux aussi de superficie très variable. Trois de ces espaces sont occupés par du tissu graisseux, sans élément de la série hématopoïétique. Il est à remarquer que les lamelles osseuses qui bordent ces espaces, sont de surface glabre, absolument dépourvues d'ostéoblastes en bordure (fig. 6).

Tous les autres espaces sont comblés par un tissu fibroblastique à cellules étoilées, au sein d'une trame fibrillaire collagène fine. Quelques lamelles osseuses sont ici bordées par une rangée souvent serrée, d'ostéoblastes.

Il n'existe pas une seule figure ostéoclasique.

Les vaisseaux sont des capillaires de dimensions et de nombre apparemment normaux.

Aucune cellule spumeuse de type lipophagique. Pas de foyer d'infiltration granulomateuse.

En résumé : image de dysplasie fibreuse pure.

Nous n'avons pas l'intention de reprendre ici l'histoire nosographique complète de la dysplasie fibreuse polyostotique. Soupçonnée en France par Lièvre et Weissenbach, décrite par Albright dans sa forme unilatérale avec troubles endocriniens, bien connue en France depuis l'étude magistrale de Mondor et de ses collaborateurs, c'est à Jaffé et Lichtenstein que revient le mérite d'avoir tracé, en 1943, le tableau complet de cette affection.

Nous voulons simplement faire quelques remarques :

1° L'évolution très lente, mais progressive, de la maladie, dont les lésions se sont nettement aggravées pendant les deux années d'observation.

2° Les déformations craniennes particulièrement frappantes attiraient immédiatement l'attention : cliniquement et radiologiquement, elles évoquaient le crâne d'un Paget juvénile ou la léontiasis ossea, malgré l'absence de déformation de la mâchoire inférieure. Ces altérations des os du crâne et de la face, hyperfréquentes dans la dysplasie et citées par de nombreux auteurs : Albright, Mallet-Guy, Dockerty, Pugh, Windholz en Amérique. Ces derniers auteurs en font un argument de premier plan pour démembrer la léontiasis ossea comme entité morbide. Pratiquement, et quelle que soit leur interprétation, leur constatation

clinique ou radiologique doit mener à une exploration systématique du squelette qui permettra le diagnostic correct.

3° Les formes véritablement polyostotiques de la dysplasie peuvent être d'un diagnostic difficile pour qui n'est pas averti : par ses images radiographiques, géodes tout à fait radiolucides, ou avec cloisons de refend, elle simule l'ostéose par adénome parathyroïdien. L'erreur a été maintes fois commise, et on peut relever dans la littérature plus de vingt opérations sur les parathyroïdes : si elles ont permis, dans certains cas, de redresser un diagnostic, elles se sont montrées totalement inefficaces, et il n'est peut-être pas indifférent de supprimer une parathyroïde normale.

Il apparaît, au premier abord, que la discrimination soit facile : le début dans le jeune âge, les taches brunes de la peau, la présence d'hyperostoses, la puberté précoce chez les filles, doivent faire penser à la maladie de Jaffé-Lichtenstein. Au surplus, la biopsie, qui doit toujours être pratiquée dans les cas douteux, donnera des renseignements de première importance : la constatation dans la géode d'un tissu fibreux plein, élastique et comme caoutchouté, sans aucune image ostéoclasique au microscope, alors que dans l'ostéose parathyroïdienne, en même temps qu'une ostéoporose diffuse, on trouve, ou de véritables kystes osseux à contenu liquide, ou des tumeurs brunes, et des images ostéoclasiques constantes.

4° Les formes localisées ou monostotiques dont le diagnostic peut se discuter avec un grand nombre de lésions osseuses, demande obligatoirement l'exploration biopsique.

5° Enfin, il nous paraît intéressant de noter, après de nombreux auteurs, que, malgré la mauvaise qualité apparente de l'os, les fractures pathologiques se consolident facilement dans les délais normaux et que l'aspect radiologique de l'os paraît alors meilleur qu'avant la fracture. Ceci explique et légitime certaines interventions de curettage avec greffes dans les formes localisées menacées de rupture : appliqué d'une manière opportune, ce traitement « symptomatique » permettrait d'éviter, dans une certaine mesure, les déformations gênantes.

M. **Truffert** : D'après les travaux de Charles Ruppe, la dénomination de léontiasis osseuse doit être réservée à une déformation exclusivement faciale — débutant à la branche montante du maxillaire supérieur — et caractérisée par le faciès léonin, mais surtout radiologiquement par une opacification du massif facial et, histologiquement, par une raréfaction osseuse à laquelle se superpose une calcification.

M. **Delannoy** : Je remercie M. Truffert de son intervention. Je suis du reste de son avis. J'ai précisé dans mon observation qu'il n'y avait pas de lésion de la mâchoire inférieure, lésion fondamentale dans la léontiasis osseuse, et que ce n'était qu'une ressemblance avec cette conformation cranio-faciale. Par ailleurs, nous n'avons pas de biopsie des os du crâne, mais, en règle, ce sont des calcifications sans ossification parallèle.

CANDIDATURE AUX PLACES D'ASSOCIÉS NATIONAUX

Conformément à l'article 63 du Réglement de l'Académie de Chirurgie, le Secrétaire général rappelle que les lettres de candidature aux places d'Associés nationaux qui pourront être déclarées vacantes doivent être envoyées *avant le 1er octobre* à l'adresse suivante : M. le Secrétaire général de l'Académie de Chirurgie, 12, rue de Seine, Paris (6e).

Ces lettres doivent *être renouvelées chaque année* et accompagnées, quand cela n'a pas déjà été fait, de l'exposé des titres du candidat, comprenant l'indication du sujet et la date de la thèse, ainsi que la bibliographie des travaux scientifiques et, notamment, des communications à l'Académie de Chirurgie.

Le Secrétaire annuel : Pierre Oudard.

Le Gérant : G. Masson.

Dépôt légal. — 1948. — 3e trimestre. — Numéro d'ordre 710. — *Masson et Cie*, éditeurs, Paris.
Imprimé par l'Ancne Imprimerie de la Cour d'Appel, 1, rue Cassette, à Paris (France).

MÉMOIRES DE L'ACADÉMIE DE CHIRURGIE

Séance du 30 Juin 1948.

Présidence de M. Louis Sauvé, *président.*

RAPPORTS

Exploration tomographique du sternum de l'adulte et des articulations sterno-claviculaires. Trois cas de tuberculose ostéo-articulaire du sternum,

par M. **R. Herdner** (de Bourges).

Rapport de M. E. Sorrel.

Le Dr Herdner, de Bourges, qui, à multiples reprises déjà, nous a fait part des recherches qu'il poursuit sur l'exploration tomographique du squelette, et nous a donné de remarquables exemples de l'intérêt que présentait cette technique en chirurgie, nous a adressé, cette fois-ci, un très beau travail sur l'exploration tomographique du sternum des adolescents et des adultes. Il l'a illustré par des observations cliniques, dans lesquelles la tomographie a permis de préciser exactement le siège et l'étendue des lésions du sternum. Or, cet os est l'un de ceux qui, par les procédés radiologiques usuels, échappe presque à l'examen, [illegible] visibilité radiographique, suivant l'expression de M. Herdner, est pratiquement nulle. Plusieurs procédés, l'un de Zimmer (de Bâle) dit « par double [illegible]ition », l'autre de Tixier et Parouty, dit « de stratigraphie simple », ont été tentés, pour obtenir une image satisfaisante du sternum, mais sans résultats bien appréciables ; la tomographie, par contre, permet d'en obtenir : [illegible] les difficultés du procédé sont nombreuses et de tout ordre, cas elles proviennent tout aussi bien de la forme anguleuse et de l'orientation de l'os que des fortes opacités médiastinales qu'il faut traverser et des mouvements respiratoires qui obligent à réaliser l'épreuve radiographique dans un temps très bref. M. Herdner, dans son travail, indique minutieusement ces écueils et montre comment la technique qu'il a réglée permet de les éviter ou, tout au moins, de les réduire au minimum. Il donne ensuite des images, non seulement du sternum lui-même, mais des articulations sterno-claviculaires et sterno-costales et pour montrer tout le parti que l'on peut, en chirurgie, tirer de ces examens, il relate brièvement 4 observations : l'une de sarcome de l'extrémité sternale de la clavicule chez un homme de quarante-quatre ans, les 3 autres de fistules de la région thoracique chez des sujets de treize, trente-cinq et vingt-neuf ans, et pour lesquelles le diagnostic d'origine resta hésitant jusqu'au moment où les tomographies montrèrent qu'il s'agissait d'ostéite sternale ou sterno-chondrale et permirent de faire l'intervention nécessaire. Malgré sa complexité, son incontestable difficulté et la multiplicité des documents qu'elle exige, la tomographie peut donc rendre de très grands services, puisque, dans les cas que cite M. Herdner, elle fut, en dehors d'une intervention exploratrice, le seul moyen de préciser l'origine des lésions.

Je vous propose de conserver dans nos archives (n° 493) le travail de M. Herdner, car ceux de nos collègues que la question intéresse pourront y trouver des renseignements forts utiles, et de le remercier de nous l'avoir adressé en le félicitant d'apporter, par la longue suite de ses travaux, une contribution aussi importante à la mise au point de la tomographie osseuse.

Publication périodique mensuelle.

Voie d'accès sous-péritonéale et sous-périostée à la face endo-pelvienne de l'aile iliaque et au promontoire,

par M. **Giraud**.

Rapport de M. P. Padovani.

M. Giraud nous a adressé un travail dans la première partie duquel il fait la critique des diverses voies utilisables pour l'abord de la face interne de l'aile iliaque et du promontoire.

La voie transpéritonéale est contre-indiquée s'il s'agit de lésions infectieuses ou infectantes, en particulier en cas de projectiles inclus dans les parois de la fosse iliaque.

La voie sous-péritonéale convient lorsque le corps étranger est situé en dehors des vaisseaux iliaques, mais au cas où un projectile est plus interne, la présence de ces vaisseaux apporte une gêne importante. En outre, malgré l'aide des antibiotiques, le risque de cellulite sous-péritonéale est considérable.

La voie sous-iliaque ou sous-périostée permet d'éviter les gros vaisseaux, de ne pas ouvrir l'atmosphère celluleuse sous-péritonéale en profitant du clivage du périoste de la fosse iliaque interne. En décollant celui-ci, on entraîne avec lui le muscle iliaque et l'on peut atteindre la ligne para-médiane. On est arrêté seulement par les racines sacrées antérieures venant du canal sacré.

Pour réaliser ce décollement, M. Giraud emploie une incision le long de la crête iliaque sans dépasser en arrière la masse sacro-lombaire. L'incision, menée d'emblée jusqu'au squelette, permet de désinsérer à la rugine les muscles larges de la crête iliaque. Le décollement du périoste de la fosse iliaque se fait alors très facilement à la rugine, puis au doigt. La capsule de l'articulation sacro-iliaque constitue une limite interne qu'on peut cependant franchir en effondrant le périoste au niveau de la ligne d'insertion externe de la face antérieure de la capsule et cheminer en avant d'elle dans l'atmosphère cellulo-fibreuse, en arrière des gros vaisseaux et de l'uretère, en évitant les racines sacrées.

Une longue valve récline facilement en dedans toutes les parties molles de la fosse iliaque interne, contenant et contenu, et l'on peut aisément rechercher un projectile inclus, soit dans l'os, soit dans le muscle iliaque.

Outre l'emploi systématique de la sulfamidothérapie et de la pénicillothérapie locale et générale, il ne faut pas hésiter, au cas de lésions infectées, à drainer largement, au besoin à l'aide d'un Mikulicz, sans crainte de faiblesse ultérieure de la paroi.

M. Giraud rapporte trois observations où l'emploi de cette voie d'abord a permis l'extraction facile de corps étrangers et le traitement de lésions osseuses avec d'excellents résultats opératoires.

Rôle de la contracture musculaire dans la production des blocages du genou. Valeur des infiltrations péri-articulaires de novocaïne,

par M. **Giraud**.

Rapport de M. P. Padovani.

Le travail que nous a adressé le médecin lieutenant-colonel Giraud envisage en fait deux points différents.

D'une part, la valeur des infiltrations novocaïniques dans le traitement de certains blocages du genou. D'autre part, les modalités évolutives des lésions méniscales.

M. Giraud a, comme Braine, J. C. Bloch, remarqué que les blocages du genou ne relevaient pas toujours et uniquement de calage ou d'accrochage mécanique. La contracture des muscles, en particulier des muscles de la patte d'oie et du demi-membraneux, joue un rôle certainement très important.

Braine avait insisté sur l'action de la rachianesthésie qui, par le relâchement musculaire qu'elle détermine, permettait le plus souvent la réduction facile des blocages. M. Giraud a constaté des insuccès par cette méthode et préfère recourir à une large infiltration de novocaïne à la face interne de l'articulation du genou, au contact des insertions capsulaires du ménisque et des muscles périarticulaires. Il relate quatre observations où une telle infiltration a amené la réduction immédiate de blocages datant de plusieurs jours. Il est à signaler que dans un cas où paraissait bien exister une lésion du ménisque externe, l'infiltration au niveau de celui-ci fut inopérante et le blocage ne céda qu'après infiltration des insertions des muscles de la patte d'oie et du demi-membraneux.

La contracture des muscles fléchisseurs s'explique facilement par l'existence d'un réflexe dont le point de départ se trouve au niveau du ménisque et de la capsule, riches en nerfs sensitifs. La suppression de cette contracture permet, à la faveur d'un léger écartement des surfaces articulaires, la libération du fragment méniscal coincé. On peut d'ailleurs bien souvent neutraliser cette contracture musculaire en plaçant smplement le genou en plus grande flexion, notamment sur le malade en position ventrale. Des mouvements de latéralité et de rotation de la jambe permettent alors généralement une réduction facile. C'est le procédé habituellement employé par les rebouteux. J'en ai personnellement vérifié dans quelques cas la réelle efficacité..., mais j'ai enregistré aussi des échecs.

Il est en effet certain que de tels procédés de réduction avec ou sans infiltrations novocaïniques ne sont susceptibles de réussite qu'au cas de lésions limitées. Au cas de ruptures du type « en anse de seau », il est au contraire habituel de ne pouvoir obtenir la disparition du blocage et il est indispensable d'envisager l'intervention immédiate. L'infiltration novocaïnique peut donc, à ce point de vue, présenter une valeur diagnostique et mérite d'être tentée avant toute thérapeutique.

Je pense, en effet, comme M. Giraud, qu'il ne faut pas, en présence d'un premier blocage, se précipiter sur le bistouri. Il n'est pas exceptionnel d'observer des malades chez lesquels un blocage typique ne se reproduit jamais et qui peuvent, de la sorte, échapper légitimement au chirurgien. La décision opératoire ne doit donc venir que de la répétition des accidents.

Reste à préciser, et c'est le second point envisagé par M. Giraud dans son travail, les raisons de ces guérisons spontanées apparentes. Il admet qu'en cas de lésions minimes d'un ménisque, les tranches peuvent se cicatriser, considérant que le dogme de la non réparation des lésions méniscales ne doit plus être admis sans réserves. Il cite, à l'appui de cette opinion, le travail de Jentzer, publié en 1946. Celui-ci, ayant constaté la régénération partielle des ménisques après méniscectomie partielle (surtout lorsque l'opérateur a laissé le bord de l'insertion méniscale qui est la zone de régénérescence par excellence), admet que l'organisme est certainement capable d'un réel effort de cicatrisation, effort qui doit être soutenu au début par un traitement conservateur.

Il s'agit, évidemment, d'un raisonnement par analogie et la constatation de la formation d'un néo-ménisque ne prouve pas qu'une rupture méniscale soit susceptible de cicatrisation. Il serait indispensable, pour s'assurer de la réalité de ce processus, d'avoir constaté *de visu* une lésion méniscale, de l'avoir laissée en l'état et d'avoir pu, secondairement, vérifier sa consolidation, toutes circonstances dont la réunion éventuelle paraît peu probable.

Je me demande d'ailleurs si, dans les cas de non reproduction des accidents après un premier blocage typique, il ne se produit pas, plutôt qu'une hypothétique cicatrisation, une véritable résorption du segment détaché. Ce qui m'incline

à le penser, c'est la constatation en cours d'intervention d'un segment méniscal détaché, par exemple, au niveau de la corne antérieure et manifestement diminué de volume de manière considérable, incapable d'occuper à nouveau la place correspondant au segment manquant du fibro-cartilage.

Quoi qu'il en soit, il demeure acquis qu'un blocage unique ne doit pas constituer une indication opératoire formelle. La réduction, soit par mobilisation en flexion, avec ou sans anesthésie générale, soit après infiltration novocaïnique, comme le propose M. Giraud, est donc parfaitement légitime. Au cas d'échec de cette tentative ou au cas de reproduction ultérieure des accidents, l'intervention chirurgicale demeure la seule conduite logique.

Je vous propose de remercier M. Giraud d'avoir attiré notre attention sur ces points très intéressants.

Réflexions sur la splénectomie notamment dans les grosses rates nord-africaines,

par M. **J. C. Demirleau** (de Tunis).

Rapport de M. P. Padovani.

M. Demirleau, à la suite de la communication de M. Rouhier, le 3 décembre 1947, a pensé qu'il pourrait être de quelque intérêt de nous faire part des résultats de son expérience qui porte sur 27 interventions pour grandes splénomégalies.

Ces splénomégalies, dites égyptiennes ou nord-africaines, sont d'étiologie assez obscure. Il est probable qu'elles peuvent relever de causes diverses, souvent intriquées, parmi lesquelles on peut citer la malaria, le kala-azar, la schistosomiase et divers parasites intestinaux. Cependant, la preuve histologique n'a jamais pu être administrée pas plus que n'avait jadis été vraiment prouvée l'hypothèse d'une origine mycosique soutenue par mon maître Grégoire à l'époque où j'avais l'honneur d'être son interne.

Ces rates pathologiques atteignent souvent d'énormes proportions allant de 1.500 grammes jusqu'à 7 ou 8 kilogrammes.

L'état général du malade paraît être habituellement assez précaire, avec anémie importante, ascite, hypertrophie du foie. Ceci ne suffit cependant pas à expliquer la mortalité importante que M. Demirleau avait, comme la plupart des auteurs, observée dans sa première série opératoire (20 cas avec 8 morts, soit 40 p. 100).

La lecture d'une statistique de Steven portant sur 390 cas avec 13 p. 100 seulement de morts, le confirma dans l'opinion qu'une meilleure technique pouvait améliorer les résultats.

M. Demirleau avait remarqué qu'il n'arrivait jamais à bien systématiser les mésos comme l'anatomie apprend à le faire. Il y avait toujours un vaisseau là où il n'aurait pas dû être ou un vaisseau qui s'échappait et donnait lieu, on ne savait comment, à une hémorragie importante ou bien une minuscule veine se déchirait juste à sa sortie de la rate. L'estomac est si près de la rate en haut par la brièveté des deux premiers vaisseaux courts qu'il lui était arrivé, comme à M. Rouhier, de faire une brèche dans la grosse tubérosité dont un cône minuscule est attiré par la tension du premier vaisseau court. La fréquence de cet accident est, pour les Américains, un argument contre cette technique. La queue du pancréas, surtout si le pédicule splénique est court, peut être sectionnée avec les veines spléniques et ce peut être un grave inconvénient. La manipulation de cette rate monstrueuse qui glisse dans les mains et dont le pédicule, constitué de veines grosses comme le pouce, semble prêt à se rompre, rend cette intervention véritablement angoissante.

Ayant ainsi reconnu les inconvénients et les dangers de la technique clas-

sique, M. Demirleau utilise maintenant la méthode suivante, qui rend l'opération très bien réglée, ce qui lui a permis d'abaisser la mortalité au-dessous de 30 p. 100.

Il emploie comme voie d'abord l'incision paramédiane gauche plus ou moins longue suivant les besoins. Il estime qu'elle est assez large pour permettre la mobilisation et l'extériorisation sans tension du pédicule. On peut admettre qu'il faut toujours commencer par cette incision, quitte, au cas de difficultés à brancher une incision tranversale comme le faisait systématiquement M. Grégoire, ou comme le conseille Costantini, à la prolonger en haut et en dehors en sectionnant le rebord chondral. Dans l'ensemble l'abord antérieur paraît préférable à la voie transthoracique de Huard et Montagné, malgré le mérite que présente celle-ci d'amener facilement sur la face postérieure du pédicule.

La laparotomie une fois faite, il faut, selon M. Demirleau, libérer la face convexe de la rate, l'extérioriser, la basculer et attaquer son pédicule par l'arrière.

Si la rate est mobile, la chose est facile. S'il existe quelques adhérences limitées, on les sectionne entre deux pinces ; si la périsplénite fusionne la rate à la paroi, on incise les adhérences et, soit en sous-capsulaire, soit en extra-capsulaire, on libère très rapidement l'organe sans s'occuper de l'hémorragie qui n'est dangereuse que si l'on déchire la rate, ce qu'on ne doit pas faire, et qu'on aveugle immédiatement en tamponnant la loge à l'aide de grands champs tassés imbibés de sérum.

Les possibilités de ce décollement spléno-pariétal ont donné lieu à de vives discussions. Sergent et Suire admettaient, à la suite de leur maître Grégoire, qu'un tel décollement était particulièrement dangereux et qu'il était préférable de s'abstenir lorsque l'on constatait des adhérences intimes spléno-pariétales. Costantini, au contraire, a insisté sur la possibilité du décollement qu'il appelle « sous-capsulo-adhérentiel » dans lequel on décolle la capsule doublée par les adhérences. L'expérience de Demirleau vient, semble-t-il, confirmer en tous points l'opinion de Costantini.

La rate basculée, tout est facile. L'artère splénique est sous les yeux, souvent énorme, serpentant sur le bord supérieur du pancréas. On commence par la lier à la soie. L'injection d'adrénaline intrasplénique est inutile car ces rates ont totalement perdu leur pouvoir de contraction.

La queue du pancréas bien visible peut être écartée et la ou les veines spléniques liées ; elles ont souvent le diamètre du pouce. C'est à ce moment qu'on se rend compte de la facilité avec laquelle on lie les vaisseaux courts malgré la proximité de l'estomac en haut. La séparation de l'angle colique gauche n'offre aucune difficulté. Il ne reste qu'à faire l'hémostase de la loge splénique à l'aide de ligatures et de sutures. Pour Demirleau, il vaut mieux ne jamais tamponner ni drainer. Rappelons que Costantini conseille au contraire le tamponnement à l'aide d'un Mikulicz de la loge splénique isolée du reste de la cavité abdominale par une suture gastro-épiploo-pariétale.

La fermeture de la paroi doit être solide car les éventratons sont fréquentes dans ces affections.

Deux autres points de technique ont paru à M. Demirleau améliorer considérablement ses résultats ; d'une part, l'anesthésie péri-durale ; d'autre part, l'auto-transfusion du sang contenu dans la rate.

Celle-ci, placée après son ablation dans un récipient contenant du citrate, donc une quantité de sang variant entre 500 et 2.000 grammes qu'on injecte en perfusion au malade. Une seule fois il a observé un choc intense, d'ailleurs sans conséquence. Nous pensons d'ailleurs que ce qui compte, c'est essentiellement le remplacement de la masse sanguine et non le fait que ce soit le sang du malade. Dans les cas observés par lui et qui représentent de très mauvais cas, M. Demirleau estime qu'il faut donner dans les premières vingt-quatre heures 4 à 5 litres de sang, de plasma et de solutions salées et glucosées.

Par cette technique M. Demirleau n'a plus observé de mort dans les quarante-huit heures. Des morts secondaires ont eu lieu, notamment par thrombose, mais dans l'ensemble, alors que les 20 premières splénectomies pour splénomégalies nord-africaines avaient donné 8 morts, soit 40 p. 100, les 7 dernières ne lui ont donné que 2 morts, soit 28 p. 100.

En somme, la technique que nous propose M. Demirleau présente comme principale caractéristique l'abord postérieur du pédicule. Huard et Montagné avaient déjà insisté sur l'intérêt de cette tactique : « Cet abord postérieur présente en effet le gros avantage de permettre de lier les gros vaisseaux un à un sous le contrôle de la vue, en évitant la pose de clamps aveugles qui peuvent conduire à la blessure de l'estomac, du côlon ou de la queue du pancréas. Il est également précieux pour rattraper les vaisseaux spléniques pathologiques susceptibles de se déchirer sous une traction très faible et sur qui les ligatures peuvent facilement glisser. »

Urban Maes et Rives avaient également souligné l'utilité d'une telle manœuvre.

Je pense que nous devons remercier M. Demirleau d'avoir à nouveau insisté sur ce point. Les résultats de son expérience seront certainement profitables à ceux qui se trouvent amenés occasionnellement à traiter une de ces importantes splénomégalies.

M. **Rudler** : J'ai enlevé plusieurs fois de grosses rates, non pas coloniales, mais des rates de maladie de Banti, qui ne sont pas tant difficiles par leur volume (pourtant considérable) que par les anastomoses veineuses énormes que la rate cherche autour d'elle (estomac, côlon, diaphragme), et qui ne sont autres que ces anastomoses porto-caves que nous créons chirurgicalement, par exemple par anastomose spléno-rénale. Dans ce cas, l'artifice décrit par M. Demirleau (d'ailleurs classique, on le trouve, je crois, dans le Traité de M. Quénu) n'est pas valable, puisque, précisément, on ne peut pas basculer la rate. Il n'y a alors qu'un procédé possible : c'est de faire la ligature primitive du pédicule splénique, après ouverture du ligament gastro-colique, puis de couper un par un entre deux ligatures tous les pédicules anormaux, souvent très gros et très courts : besogne ingrate et difficile, mais seul moyen de s'en tirer sans courir le risque d'une hémorragie catastrophique.

M. **Moulonguet** : La communication de mon ami Demirleau est intéressante, mais il ne fait pas mention d'un état pathologique fréquent des veines spléniques qui sont non seulement dilatées, mais d'une extrême fragilité. Ces veines éclatent sous les yeux de l'opérateur en aval de la ligature qui vient d'être posée. J'ai constaté le fait il y a quelques années : après plusieurs reprises des ligatures sur les veines spontanément rompues, et alors que je croyais avoir obtenu l'hémostase définitive, j'ai eu une hémorragie post-opératoire dans la vaste loge splénique déshabitée et j'ai dû réintervenir au bout de quelques heures pour mettre un énorme tamponnement. Le malade a guéri, mais au prix d'une longue fistulisation due au tamponnement.

M. **Padovani** : Les critiques formulées par M. Rudler constituent un nouvel aspect de la discussion qui avait jadis opposé Sergent et Suire à la suite de leur maître Grégoire d'une part, et Costantini d'autre part. Il est probable que dans les splénomégalies nord-africaines, les adhérences souvent intimes spléno-pariétales sont moins riches en gros vaisseaux qu'au cas de maladie de Banti.

Quant à l'exemple cité par M. Moulonguet, je pense qu'il peut venir à l'appui de la thèse de M. Costantini qui conseille le tamponnement systématique de la loge splénique après son isolement par suture gastro-épiploo-pariétale.

Volumineuses tumeurs à myéloplaxes des gaines tendineuses du cou-de-pied avec lésions osseuses secondaires,

par M. **F. Caby** (Corbeil).

Rapport de M. P. Moulonguet.

En octobre 1946, Mme B... venait me consulter pour une difformité considérable du membre inférieur gauche, accompagnée de douleurs vives qui rendaient la marche presque impossible. C'était là le terme de la longue évolution d'une affection qui datait d'avant 1938. A cette



Fig. 1.



Fig. 2.

Fig. 1. — Tumeurs à myéloplaxes des gaines synoviales du cou-de-pied.

Fig. 2. — La radiographie montre l'altération secondaire du squelette par la tumeur des parties molles.

date, elle avait été consulter pour des tumeurs de petit volume et peu saillantes essaimées autour du cou-de-pied. Une radiographie, faite le 25 mai 1939, ne montre aucune lésion osseuse, mais l'ombre des tumeurs y est parfaitement discernable. On voit en particulier une ombre fusiforme, peu opaque, située entre le tendon d'Achille, le tibia et le calcanéum. Cette tumeur venait gêner l'extension du pied dont l'équinisme est prononcé sur la radiographie. Accessoirement, on peut noter la présence de deux osselets surnuméraires, un os trigone et un osselet dorsal astragalo-scaphoïdien.

Un spécialiste parisien fut consulté. Il aurait fait, paraît-il, le diagnostic de syphilis qui ne fut pas confirmé par le laboratoire. Le traitement antisyphilitique fut sans action. Des injections sclérosantes intratumorales furent pratiquées et bientôt abandonnées, car elles ne donnaient aucun résultat et étaient fort douloureuses.

L'évolution se poursuivit ainsi pendant des années, les tumeurs augmentant progressivement jusqu'au développement considérable présenté en 1946.

Sur une radiographie faite en 1942 on décèle bien le début des altérations osseuses. Il s'agit d'érosions encochant nettement l'extrémité inférieure de la malléole interne, le bord antérieur de la malléole externe, plus discrètement la face antérieure du scaphoïde et de l'astragale, ainsi que la face inférieure du calcanéum. A part ces encoches, l'architecture

osseuse ne présente aucune anomalie. L'ombre arrondie des tumeurs se discerne aisément dans l'ombre des parties molles.

En octobre 1946, les lésions avaient augmenté considérablement, et la marche était devenue à peu près impossible. La malade avait été forcée de faire faire une botte spéciale pour contenir son pied déformé et monstrueux. A l'examen, en effet, on constatait que le cou-de-pied était comme matelassé de tumeurs multiples arrondies. La plante était rendue convexe par l'une d'elles. Les gouttières rétromalléolaires avaient disparu, comblées par d'autres qui entravaient le jeu du tendon d'Achille. Aussi le pied restait en équinisme prononcé. De même les orteils étaient immobilisés en flexion dorsale par d'autres tumeurs soulevant les tendons et faisant hernie entre eux sous la peau. Les tumeurs, un peu mollasses, étaient immobiles mais non adhérentes à la peau. La tibio-tarsienne pouvait faire quelques mouvements de peu d'étendue.

L'examen général était, par ailleurs, négatif. Aucun signe de malignité et en particulier pas d'adénopathie au creux poplité ni à la racine du membre. La radiographie montre une aggravation considérable des lésions osseuses. De profil, l'astragale est comme usée aux deux tiers. La tête, le col, la moitié antérieure de la poulie ont disparu. Le bord postérieur est écorné par une autre tumeur. En fait, il ne reste plus qu'une lame mince de tissu osseux en bas et en avant surmontée d'une portion de la poulie astragalienne. Malgré le volume de la tumeur plantaire, le tarse et le métatarse ne semblent pas atteints. La concavité de la voûte plantaire est simplement exagérée.

Le tibia et le péroné, de face comme de profil, sont creusés de logettes au niveau de l'interligne tibio-tarsien. L'ensemble de ce qui reste du squelette est uniformément mais légèrement décalcifié. On se rend compte que la malade marchait, en fait, sur ses tumeurs. Le diagnostic devant une pareille lésion n'était pas évident. La profonde atteinte des os était impressionnante. Mais la comparaison des divers clichés permettait d'affirmer que cette atteinte osseuse avait été progressive et secondaire à l'apparition des tumeurs. Aussi, finalement le diagnostic de tumeurs des gaines tendineuses sembla le plus probable.

Malheureusement, à ce stade, l'amputation seule pouvait être proposée. Elle fut acceptée par la malade et pratiquée le 29 octobre au tiers inférieur de la jambe, la section osseuse étant faite à deux travers de doigt au-dessus des lésions. La guérison fut rapide. Sortie de l'hôpital le 14 novembre, la malade marche maintenant aisément sans douleur avec un appareil. Une radiographie, faite dix mois plus tard, ne montre rien d'anormal au niveau des os du moignon.

Sur la coupe sagittale de la pièce, on voit bien les volumineuses tumeurs, les trois principales siégeant en avant du cou-de-pied, sous le tendon d'Achille et à la plante du pied. De consistance un peu mollasse, elles présentent à la coupe une coloration d'un gris jaunâtre moucheté de brun. Elles sont bien encapsulées, arrondies, mais multilobées, sous-aponévrotiques, aisément séparables des tissus voisins, mais adhérentes au périoste osseux au pourtour de l'interligne tibio-tarsien. C'est là leur seul point fixe. Ceci est bien net, en particulier pour la tumeur située sous le tendon d'Achille. Aisément énucléé du futur moignon au moment de l'opération (car elle remontait haut derrière le tibia) on peut facilement en faire le tour, sauf au niveau du rebord postérieur du pilon tibial où elle adhère. Il en est de même pour la tumeur antérieure et pour la tumeur plantaire qui n'est qu'un prolongement sous-aponévrotique ayant passé par le canal calcanéen.

Si l'on détache l'adhérence de la tumeur au périoste, on met en évidence le prolongement profond qui occupe la loge creusée dans l'os sans y adhérer aucunement. La logette osseuse est absolument lisse, tapissée d'une lame de tissu compact.

Quand sur la pièce on a réalisé l'exérèse des tissus, il ne reste plus au cou-de-pied qu'un squelette misérable dont l'aspect enlève tout regret quant à l'amputation pratiquée, et on se rend compte que, même avec des voies d'abord étendues, le traitement conservateur aurait été impossible et qu'en tous cas on aurait sûrement oublié de petites tumeurs ou quelque prolongement des tumeurs principales. D'ailleurs, la malade demandait une solution rapide et surtout définitive à ses malheurs.

La coupe histologique fut examinée au laboratoire de M. le professeur Moulonguet. Elle présente l'aspect d'une tumeur à myéloplaxes avec pseudo-xanthome. Sur de grands surfaces existent des amas de pigment discrets. A noter l'existence d'amas collagènes disséminés au milieu de la néoformation qui lui donnent un aspect particulier. La plupart de ces amas sont centrés par un petit vaisseau, mais la coloration par l'orcéine paraît démontrer qu'il s'agit de capillaires et non pas d'artérioles altérées et en voie de thrombose (Dr L. Gasne).

Ajoutons enfin que la cholestérinémie était normale à 1,25, alors que l'hypercholestérinémie a été signalée dans plusieurs observations.

Il est inutile de reprendre ici l'étude des tumeurs à myéloplaxes des gaines

tendineuses qui ont fait l'objet d'études approfondies. Citons, en particulier, l'étude de P. Lecène et P. Moulonguet (*Annales d'Anatomie pathologique*, Juil. 1924, T. I, n° 4, p. 393-411), celle de Sabrazès et Grailly (*Gaz. hebd. de la Soc. Méd. de Bordeaux*, juin 1933). Leurs caractères histologiques typiques sont maintenant bien établis, mais l'interprétation des coupes peut encore, actuellement, être malaisée, même pour des spécialistes avertis.

Témoin le cas d'une malade entrée dans mon service pour fausse-couche, qui présentait une tumeur du poignet grosse comme le poing, mais sans lésions osseuse, sans gêne fonctionnelle notable. La tumeur fut enlevée par deux incisions antéro-latérales. Elle envoyait des prolongements derrière et devant le paquet des fléchisseurs et leurs gaines synoviales, mais ne tenait, finalement, qu'au tissu péri-articulaire, au niveau de l'interligne cubito-carpien. Les suites



Fig. 3.

et les résultats furent parfaits. La tumeur présentait à l'œil nu et à la coupe les mêmes caractères et la même coloration que la tumeur qui fait l'objet de ce travail. La coupe histologique fut examinée par plusieurs histologistes extrêmement qualifiés. Ayant passé de mains en mains, elle finit malheureusement par être perdue. Mais cette tumeur, très atypique, paraît-il, fut classée comme « sarcome lymphoblastique probable ». Aucune récidive ne s'étant produite deux ans et demi après, il semble que ce diagnostic doive être révisé, et il est particulièrement fâcheux que la coupe ait été égarée.

Sans vouloir, donc, reprendre l'étude des tumeurs à myéloplaxes des gaines tendineuses, il convient, cependant, de souligner les particularités les plus intéressantes de cette observation.

La longue évolution de la maladie jusqu'à un développement peu commun des tumeurs, rendant l'amputation nécessaire, n'offre qu'un intérêt de curiosité.

Le point le plus exceptionnel, puisque nous ne l'avons pas vu décrit ailleurs, est l'existence de lésions osseuses dont les radiographies successives permettent de suivre l'évolution. Ces lésions osseuses ont été tardives, ne commençant à se

montrer à la radiographie que plus de cinq ans après le début apparent de la maladie. Il s'agit comme d'une usure progressive de l'os au contact de la tumeur. Celle-ci ne présente aucune attache dans la logette osseuse qui la renferme. Cette logette est lisse, sa paroi est formée de tissu compact.

Par ailleurs, les tumeurs, malgré leur volume et leurs prolongements étendus, ne sont fixés fermement qu'en un point limité, au niveau des coulisses ostéo-fibreuses péri-articulaires. Leur nutrition par des vaisseaux osseux semble démontrée par l'existence sur les premières radiographies, quand les os ne sont



Fig. 4.

pas encore trop lésés, de deux trous vasculaires très élargies, l'un sur le calcaneum, l'autre sur l'astragale. Ces orifices vasculaires s'élargissent sur les radiographies ultérieures, jusqu'à ce qu'ils disparaissent, par suite de l'altération des os.

En résumé, donc, dans le cas présent, les tumeurs, malgré leur volume, ne s'attachaient qu'aux tissus péri-articulaires du cou-de-pied, et leur vasacularisation semble être d'origine osseuse.

Aussi, cela amène à penser qu'il ne s'agit pas de tumeurs développées aux dépens de la synoviale des tendons, mais plutôt aux dépens de leurs coulisses ostéofibreuses.

Je vous propose de remercier M. Caby de nous avoir envoyé cette très belle observation.

M. **Paul Mathieu** : J'ai observé, il y a quelques mois, une tumeur à myéloplaxes géante de la synoviale du genou, avec intégrité du squelette. Cette tumeur occupait les culs-de-sacs antérieurs du genou et s'étendait presque dans le creux poplité. Elle entraînait un œdème de compression de la jambe. L'importance des troubles circulatoires, le gros volume de la tumeur, m'ont amené à pratiquer une amputation de cuisse. La biopsie, puis l'examen histologique de la pièce, ont démontré qu'il s'agissait d'une tumeur à myéloplaxes. L'intérêt particulier de cette observation résidait en ce fait que le développement de cette énorme tumeur avait été consécutif à une hémarthrose traumatique du genou dont elle constituait une séquelle à développement rapide.

M. **Moulonguet** : Je remercie M. Mathieu de son intervention. Les tumeurs à myéloplaxes des synoviales articulaires sont-elles les mêmes que les tumeurs à myéloplaxes des synoviales tendineuses ? Nous ne savons rien, en définitive, de ces lésions, de leur nature exacte, non plus que de leur pathogénie.

Au point de vue thérapeutique, je pense qu'il faut, quand il ne s'agit pas de lésions monstrueuses, comme celles de Caby, tenter la radiothérapie, qui donne parfois de bons résultats.

Développement anévrysmatique après thrombo-endartériectomie de J. Cid dos Santos,

par M. **Jean Kunlin.**

Rapport de René Leriche.

L'observation que nous a adressé mon assistant Jean Kunlin est d'importance, parce qu'elle montre le risque que peut faire courir l'opération de Cid dos Santos, quand la thrombo-endartériectomie désobstruante enlève trop de tissu musculaire lisse.

Théoriquement, je pensais que la dilatation anévrysmatique secondaire était possible. Les faits, jusqu'ici, n'avaient pas justifié cette appréhension. Les artériographies post-opératoires montraient bien une dilatation artérielle diffuse, mais l'on ne savait rien de plus.

Or, récemment, Kunlin a fait une opération de J. Cid dos Santos, avec un résultat parfait au triple point de vue fonctionnel, oscillométrique et radiographique. Quatre mois après l'opération, une petite tuméfaction apparut sous la partie moyenne de la cicatrice. Bientôt, elle fut douloureuse. Elle augmenta peu à peu, prit le volume d'un poing. Un souffle s'entendit à son niveau.

L'artériographie fit voir une dilatation, mais moins importante que ce que l'on percevait à la main. L'opération montra une rupture au niveau d'une dilatation de l'artère en un des points de passage du fil de la suture antérieure.

Les bords de l'artère furent avivés. On refit la suture. Actuellement, deux mois après l'opération, le malade est bien, a gardé sa perméabilité artérielle. Mais, il faut bien le dire, si l'on n'était pas intervenu de suite, la situation aurait pu être grave.

Des examens histologiques donnent un poids particulier à cette observation qui est une contribution importante à l'histoire si jeune de l'opération de Cid dos Santos.

Voici le fait :

Observation. — *Thrombo-endartérectomie. Anévrysme secondaire par rupture lente. Opération. Guérison.*

M. Si..., cinquante-huit ans, est vu le 28 octobre 1947 parce que depuis un mois il présente à la marche des douleurs au mollet gauche. Celles-ci se sont accentuées, et aparaissent maintenant après un déplacement de 50 mètres.

Le malade est hypertendu depuis plusieurs années. En janvier 1944, il a eu une hémiplégie gauche qui a rétrocédé en trois semaines. En 1945, est survenu une hémorragie rétinienne droite.

A l'examen, on note un pied gauche plus froid que le droit ; pas de troubles trophiques.




Fig. 1.

Le pouls fémoral existe à l'aine, mais la fémorale superficielle ne bat plus. A droite, on sent le pouls tibial postérieur et le pédieux.

A gauche, il n'y a pas d'oscillations au cou-de-pied ni au mollet. A la cuisse (tiers inférieur), l'aiguille oscille légèrement entre 18 et 14.

A droite, tout est oscillométriquement normal.

L'artériographie montre que l'artère fémorale est thrombosée depuis la naissance de la fémorale profonde jusqu'au canal de Hunter.

La tension artérielle est de 25-15.

Temps de saignement, dix minutes ; temps de coagulation, quatre minutes.

Azotémie, 0,40 p. 1.000.

Le 8 décembre 1947, *thrombo-endartérectomie selon J. C. dos Santos* avec fixation de la collerette de l'endartère à la limite inférieure de la thrombectomie afin d'éviter qu'elle ne forme clapet et incision de bout en bout à la façon de Reboul. Le segment enlevé mesure 31 centimètres.

Le malade a eu 50 milligrammes d'héparine intraveineuse avant l'opération, plus 40 milli-

grammes à la fin de la suture de l'artère. L'artère désobstruée battait bien, puis après quelques minutes les battements ont diminué au point de ne plus être perçus dans le segment inférieur. Nous en avons conclu qu'un nouveau thrombus était en voie de formation. Nous n'avons pas voulu prolonger l'opération chez ce malade fragile.

A part les 90 milligrammes d'héparine reçus pendant l'opération, aucune nouvelle médication anticoagulante n'a été administrée.

Le soir de l'intervention, le pied gauche est très chaud, plus chaud que le pied droit.



Fig. 2.

Deux jours après, on est surpris de trouver des oscillations au mollet gauche avec 2,5 maximum.

Une *artériographie*, faite une semaine après l'opération, montre que la fémorale superficielle est totalement perméable, très large, présentant un aspect de striation transversale avec des segments plus larges, comme des ébauches d'ectasie.

Après être rentré chez lui, le malade se portait très bien, quoique sa tension fût très élevée (25-13). Il marchait sans fatigue et ne présentait plus de crampe dans le mollet.

Le 2 avril 1948, soit presque quatre mois après l'opération, il revient nous voir. Il a eu quelques jours auparavant l'impression qu'il allait avoir un second ictus : impression de vide. Il n'a pas osé sortir. Depuis sa jambe gauche et surtout la cuisse sont devenues raides. Pourtant la jambe reste chaude. Elle présente un peu d'œdème. Les oscillations sont au mollet de 2,5 maximum.

Le malade a remarqué l'apparition d'une petite saillie profondément située sous la partie moyenne de la cicatrice de la cuisse gauche.

Le 17 avril, en mettant ses chaussettes, cette petite bosse, de la grosseur d'une cerise, devient brusquement douloureuse et grossit. La sensation de crampe douloureuse se renouvelle le 25 avril, puis sous nos yeux le 30 avril, en même temps la masse arrondie profonde augmente jusqu'à prendre le volume d'un poing. Elle est assez dure, ne bat ni ne présente d'expansion, mais il y a un souffle sur le trajet de l'artère fémorale avec maximum au-dessus, en amont de la tuméfaction.

Les oscillations sont de 0,25 au mollet gauche contre 2,5 à droite, de 3 maxima au tiers inférieur de la cuisse gauche contre 4,5 à droite.

Le diagnostic d'*anévrysme fémoral en voie de rupture* s'impose.

L'*artériographie* montre que la fémorale est toujours perméable, mais qu'elle présente à la

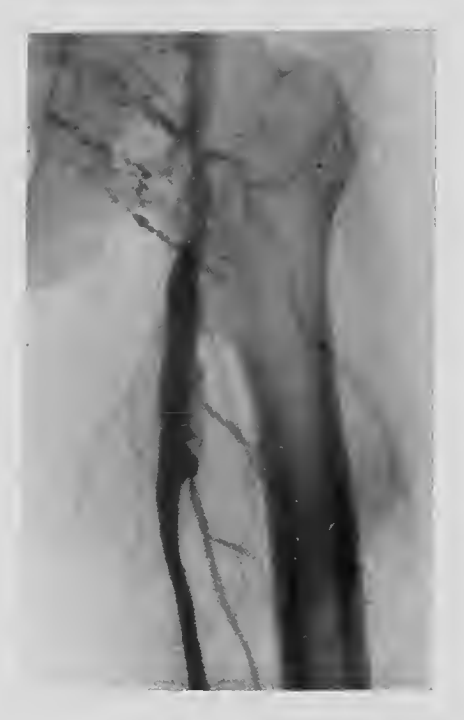


Fig. 3.

partie supérieure des irrégularités sacciformes, cependant qu'on ne voit pas de sac important pouvant répondre à la masse palpée à la cuisse.

Sous anesthésie locale, le 7 mai 1948, nous plaçons un fil d'hémostase au-dessus et au-dessous de l'anévrysme, puis nous incisons celui-ci. Il est curieux de noter qu'il y a une traînée ecchymotique infarctoïde, noire, immédiatement sous la peau, puis une zone d'œdème gélatineux gris verdâtre de 2 à 3 centimètres d'épaisseur, mais sans trace de sang. Au-dessous, on tombe sur le muscle couturier qu'on incise avant de pénétrer dans une poche pleine de caillots de forme irrégulièrement ovalaire, de 4 à 6 centimètres environ. Du sang rouge frais vient de la profondeur. On assure l'hémostase et après nettoyage on aperçoit un orifice ovalaire sur l'artère fémorale, ayant 2 centimètres de long et 1 centimètre de large. Le fil de la suture artérielle précédente passe en plein milieu, allant d'une commissure à l'autre.

On avive les bords de la brèche artérielle et on la suture par un surjet à la soie fine. On injecte 80 milligrammes d'héparine. On suture le muscle couturier par-dessus la suture artérielle. Fermeture sur mèche des plans superficiels.

Les suites sont très simples et le malade quitte le service douze jours après l'opération.

L'artère fémorale à l'endroit de la rupture avait une paroi d'épaisseur normale, assez dure et scléreuse. Sa face intérieure était blanche et lisse comme une artère normale. Au-dessus

et au-dessous de la zone anévrysmale, elle paraissait très solide, très adhérente aux tissus environnants.

Lors de l'opération de thrombectomie, l'examen histologique, pratiqué par le Dr De Brux, avait montré que le thrombus enlevé comprenait en plus d'un caillot relativement récent et en voie d'organisation, l'intima très épaissie et scléreuse avec des plages athéromateuses plus la majorité de la média.

L'artère n'avait donc pour paroi que l'adventice et une petite partie de la média.

Le fragment enlevé au cours de la cure de l'anévrysme a révélé la structure suivante (professeur Oberling) : le prélèvement montre une toute petite partie du rebord artériel se prolongeant par une lame fibreuse qui semble répondre à la paroi de l'anévrysme.

La paroi artérielle est profondément remaniée et le prélèvement passe juste par un canal de suture à travers lequel du tissu de granulation traverse la paroi artérielle et pénètre dans la lumière du vaisseau où il est coiffé d'un petit thrombus. La paroi anévrysmatique est formée par un tissu conjonctif hyalin formant une couche épaisse, reposant sur un tissu conjonctif moins dense et encore nettement vascularisé. Dans les zones périphériques, on rencontre un tissu de granulation abondamment infiltré de sidérophages (séquelles d'hématome).

La face interne du sac anévrysmatique est très accidentée ; une lame endothéliale existe certainement par places, mais il est difficile d'affirmer qu'elle soit continue.

Je voudrais profiter de l'occasion pour vous dire l'état actuel de mon expérience de la thrombo-endartériectomie.

Je pense qu'il ne faut pas exagérer les indications de cette opération. Elle ne peut donner un bon résultat que si la voie principale, au-dessous du segment thrombosé est parfaitement libre, et il ne faut pas que le segment oblitéré soit trop long. S'il en est autrement, le résultat est inférieur à celui de l'artériectomie toutes les fois que se fait une thrombose secondaire. Sur 21 cas datant de plus de quatre mois, nous ne possédons, Kunlin et moi, que 4 cas de bonnes perméabilités et un seul résultat parfait où, après onze mois, le malade est redevenu absolument normal au point de vue fonctionnel, avec un résultat supérieur à tout ce que nous connaissions jusque-là. Il y a avantage, croyons-nous, à être sévère dans les indications d'une opération excellente, mais exigeant des conditions anatomiques précises.

Dans les oblitérations anciennes et étendues, la résection artérielle suivie de greffe semble préférable. Je vous en apporterai prochainement des exemples.

Résultats de l'endartériectomie expérimentale. Etude histologique,

par M. **Jean Kunlin.**

Rapport de M. René Leriche.


Lors d'une communication antérieure, je vous avais dit que j'avais demandé à Kunlin d'entreprendre, au laboratoire du Collège de France, l'étude expérimentale de l'endartériectomie. Il a, chez des chiens, ouvert l'aorte abdominale, incisé l'endartère et clivé circulairement cette couche. Un mois après, l'aorte était prélevée, et la pièce confiée au professeur Oberling. Celui-ci nous a remis la note suivante :

L'examen macroscopique de l'artère montre une dépression circulaire très nettement limitée d'une largeur de 6 centimètres. Aucune trace de thrombose. La paroi est parfaitement souple. L'examen histologique montre que cette dépression correspond à une perte de substance qui s'étend jusque dans les couches superficielles de la tunique moyenne. Le plan de clivage se trouve dans

le tiers inférieur de la tunique moyenne. La perte de substance est recouverte d'un endothélium dont l'origine est impossible à préciser. Il existe une couche sous-endothéliale néoformée, constituée par du tissu conjonctif qui sépare l'endothélium des lames élastiques de la tunique moyenne. L'incision aortique est marquée par une cicatrice fibreuse.

D'autres expériences sont en cours pour arriver à préciser le mode de formation de l'endothélium.

MM. Bazy et Champy, dans une récente communication à l'Académie de Médecine, ont dit que, probablement, l'endothélium se formait aux dépens des



leucocytes. Nous espérons pouvoir prochainement en apporter la démonstration expérimentale.

M. **Louis Bazy** : Puisque mon ami M. Leriche a bien voulu préciser que dans le cas qu'il vient de nous rapporter, ce n'est pas l'opération proposée par Jean Cid dos Santos qui a été pratiquée, mais bien celle que je vous ai présentée à cette tribune même le 12 novembre 1947 au nom de Henri Reboul, je voudrais me permettre quelques réflexions.

Je voudrais dire tout d'abord que la crainte d'une dilatation anévrysmale après l'endartériectomie a été longtemps notre hantise comme je le suggérais déjà dans la comunication faite à l'Académie de Médecine le 9 mars dernier. Comment imaginer, en effet, qu'une artère dépouillée de son intima et de sa média, et réduite par conséquent à sa limitante externe élastique, puisse impunément résister à la pression sanguine intra-artérielle ? C'est pourtant ce que nos opérations nous ont permis de démontrer. A ce jour, 45 endartériectomies désoblitérantes ont été exécutées par notre équipe, avec des résultats d'ailleurs très notablement supérieurs à ceux qui viennent de nous être annoncés par M. Leriche, puisque dans une première série de 45 cas, parmi lesquels figurent 12 aortes abdominales et 2 tibiales postérieures, nous avons pu noter 19 succès, tous vérifiés par l'artériographie, soit une proportion d'un peu plus de 42 p. 100.

Si nous avons enregistré des réoblitérations, dans aucun de ces 45 cas nous n'avons pu déceler de dilatation anévrysmale, ni par l'examen clinique, ni par l'artériographie de contrôle. C'est ce qui nous encourage d'ailleurs à persévérer.

Pour le moment, et sous réserve d'une expérience plus étendue, nous pensons que le succès d'une endartériectomie désoblitérante, telle que nous l'avons décrite, est subordonné à trois conditions.

La première est que l'on ne s'attaque pas à une artérite en poussée évolutive et nous nous attachons, au moyen de toutes les explorations possibles et comme je l'ai déjà souligné, à n'opérer qu' « à froid ». Ne s'agit-il pas, au reste, d'un principe essentiel de chirurgie générale ? Les statistiques de gastrectomies pour ulcères de l'estomac n'ont-elles pas été considérablement améliorées à partir du moment où l'on a pris soin de n'intervenir que dans les périodes de calme séparant les poussées aiguës périodiques ? Ne sait-on pas que le traitement des tuberculoses ostéo-articulaires aboutit à de cruels échecs, si l'on ne sait pas choisir le « moment » de l'intervention ? Les carcinologues eux-mêmes n'attirent-ils pas notre attention sur ce fait, qui semble aujourd'hui de plus en plus démontré, qu'il n'est pas indifférent d'opérer une tumeur épithéliale ou conjonctive à n'importe quel stade de son évolution et que, suivant le cas, on peut, par la même opération, obtenir, soit une survie prolongée, voire même une guérison, soit un rapide et irréparable désastre ?

En ce qui concerne plus spécialement les artérites, je puis illustrer cette manière de voir par un cas, en vérité saisissant. Henri Reboul s'engage un jour dans une désoblitération des iliaques et de la fémorale commune. Arrivé sur les vaisseaux, il leur trouve un aspect inflammatoire qui l'engage à ne pas poursuivre plus avant. Cependant, deux mois et demi plus tard, l'évolution d'une gangrène périphérique lui fait regretter de ne pas avoir osé faire l'endartériectomie et il l'entreprend à nouveau. Il constate alors la présence d'un anévrysme de la fémorale commune qui n'existait pas lors de la première intervention. Et cependant, à ce moment, ce vaisseau n'avait été l'objet d'aucune manœuvre. Il n'avait été ni isolé, ni incisé, ni même touché. Aucune sympathectomie n'avait été pratiquée à son niveau. Il s'agissait donc bien d'un anévrysme spontané dû à l'évolution de l'artérite.

J'ai précédemment indiqué, d'après les études faites par M. Champy, que l'endartériectomie était rendue possible par le fait que l'artérite oblitérante était due à la nécrose des tuniques internes et moyennes de l'artère et que l'opération consistait, en somme, à séparer le mort du vif. J'ai même comparé cette intervention à l'ablation des séquestres osseux qui est facile et efficace quand la séquestration est totale, qui est, au contraire, difficile et aléatoire quand cette condition n'est pas réalisée. De même, il nous a semblé que l'endartériectomie telle que nous l'avons décrite, donnait ses meilleurs résultats quand le clivage entre les parties nécrosées et celles restées vivantes pouvait s'accomplir aisément. S'il n'est est pas ainsi, un échec est à redouter. En effet, lorsque la séparation du mort et du vif n'est pas spontanément accomplie, elle peut conduire à des manœuvres qui risquent de provoquer des lésions de la limitante externe et cela peut expliquer déjà la production de dilatations anévrysmales. On peut encore laisser en place des parties déjà dévitalisées ce qui, nous le croyons et l'avons déjà écrit, est probablement à l'origine des réoblitérations que l'on peut observer.

Enfin la troisième condition qui nous paraît indispensable est la perfection des sutures artérielles destinées à reconstituer le tube artériel désoblitéré, sur lequel des déchirures secondaires au niveau des points de suture peuvent se produire sous l'impulsion des battements artériels, d'où la formation éventuelle d'hématomes pulsatiles. Aussi prenons-nous les précautions suivantes : pendant l'exécution des derniers points du surjet de reconstruction artérielle, nous renforçons l'héparinisation intraveineuse, de façon à porter le temps de coagulation

à plus de trente minutes. En outre nous injectons de l'adrénaline intraveineuse pour élever la tension artérielle. Ainsi, ayant enlevé les clamps qui interrompent la circulation, nous sommes en mesure d'observer longuement l'étanchéité des sutures *toujours faites en deux plans*, avant de reconstituer les parties molles. Il est curieux alors de constater combien la limitante externe, malgré sa minceur, et à condition qu'elle soit bien vivante, suffit pour résister à la pression intra-artérielle. Au reste, nous avons pu observer que les veines, aux parois si minces et si dilatables, ont elles aussi une résistance incontestable, ce qu'il est facile de vérifier, soit à propos des greffes veineuses, soit à propos des anévrysmes artério-veineux. Enfin, je vous rappelle que je vous ai montré ici des pièces accompagnées d'examens histologiques pratiqués par M. Champy et qui prouvent avec quelle rapidité et quelle bonne qualité repoussent l'intima et la tunique sous-endothéliale, ce que viennent confirmer aujourd'hui les belles préparations de M. Oberling que nous a présentées M. Leriche, avec cette différence que les examens de M. Champy portaient sur des artères humaines précédemment opérées d'endartériectomie pour artérite oblitérante.

En conclusion, je dirai qu'en dehors des succès certains et de plus en plus nombreux qu'elles ont procurés à des malades qui souffraient de vives douleurs et étaient menacés ou atteints de gangrène, les nouvelles opérations proposées contre l'artérite oblitérante ont déjà bouleversé ou précisé nos idées sur l'anatomie pathologique des artérites, la coagulation du sang dans les vaisseaux, la reconstitution des artères, etc... et ceci déjà mérite qu'elles soient prises en considération. Certes leurs indications et leur technique ont encore besoin d'être précisées. Elles ne sont encore qu'à leurs débuts, mais ils sont pleins de promesses et ils nous encouragent à persévérer, certains que nous sommes que nous aboutirons à de nouveaux progrès.

COMMUNICATIONS

Chondro-hamartome du poumon,

par MM. **E. Mourgue-Molines**, associé national, **A. Balmès** et **H. L. Guibert**.

Lorsque, chez un jeune berger cévenol, quittant ses moutons et ses chiens en raison d'un point de côté avec dyspnée, la radiographie révèle, sur une plage pulmonaire, une ombre homogène arrondie, on est peut-être excusable de ne pas hésiter à porter le diagnostic de kyste hydatique. Mais la suite de l'observation montre qu'il peut s'agir d'un cas moins banal.

Un garçon de quinze ans, assez chétif, se plaint, depuis environ un an, de sensations de strictions thoraciques, avec crises dyspnéiques, au cours desquelles il localise son point douloureux dans la région précordiale. Il ne tousse guère, ne crache pas, n'a eu ni hémoptysie, ni vomique.

L'examen clinique est entièrement négatif, mais les radiographies du thorax mettent en évidence, du côté gauche, une ombre dense, à contours tirés au compas, qui, en position oblique, se profile dans la gouttière para-vertébrale, à la hauteur de la 11e côte.

Malgré la négativité des réactions de Weinberg et de Casoni et l'absence d'éosinophilie sanguine, on ne pense pas qu'il puisse s'agir d'autre chose que d'un kyste hydatique. Selon l'habitude, on opèrera en deux temps.

Opération le 16 août 1947. Sous anesthésie locale, résection du segment interne de la 11e côte. On perçoit immédiatement la présence d'une coloration blanchâtre répondant à une masse arrondie, de la grosseur d'une petite mandarine *dure*, mais sur laquelle se déplace la plèvre manifestement libre. Petit badigeonnage iodé et mise en place d'une mèche iodoformée.

Petite réaction fébrile post-opératoire.

Deuxième temps le 25 août. Anesthésie à l'éther (malheureusement sans baronarcose).

Après ablation de la mèche, on perçoit au doigt une plèvre épaisse, tendue. La ponction ramène un liquide clair légèrement rosé. On pense avoir atteint le kyste avec une petite hémorragie, en réalité on a ponctionné la cavité pleurale qui a fait une réaction liquidienne. De sorte que lorsque l'on incise la plèvre, il se produit, après l'irruption d'un flot de liquide, un pneumothorax brutal entraînant une suffocation dramatique. Cependant on perçoit sous le doigt le pseudokyste qui est en réalité une tumeur dure, très superficielle. Après l'incision et la traversée d'une très mince couche d'allure fibreuse, on tombe dans un plan de clivage qui permet l'énucléation très facile de la tumeur, d'une loge à paroi lisse, sans le moindre suintement sanguin.

Mais la situation de l'opéré est si inquiétante que l'on est contraint de se borner à la mise en place d'une mèche qui, par l'oblitération de l'ouverture pleurale, met rapidement fin à la suffocation et à la cyanose.

Les suites immédiates sont très simples mais le détamponnement que l'on a différé par précaution jusqu'au sixième jour sera difficile, quelques fils de la mèche (en rayonne !) restent dans la plaie entraînant une suppuration persistante, puis une fistule bronchique qui nécessitera un troisième temps opératoire permettant la suppression du corps étranger et l'oblitération de la fistule par une plaste musculaire. Guérison.

Aux dernières nouvelles (25 juin 1948), l'opéré est en parfaite santé et travaille normalement.

La tumeur est une petite masse sphérique de 3 centimètres de diamètre, ayant la consistance dure et élastique propre au cartilage. Sa surface est blanchâtre, réfringente, avec de petites irrégularités, qui lui donnent un aspect muriforme. On se trouve manifestement en présence d'un *chondrome*.

Examen histologique (Dr H.-L. Guibert). — A un faible grossissement, l'attention est immédiatement retenue par la présence d'importants territoires de tissu cartilagineux, alternant avec des zones conjonctivo-vasculaires d'étendue variable. Ces diverses plages tissulaires sont souvent séparées par des formations tubulaires sectionnées sous des incidences diverses et munies d'un revêtement bien visible, même à ce grossissement.

A un grossissement plus fort, on peut étudier en détail ces divers éléments tissulaires.

Les zones cartilagineuses montrent d'assez nombreux chondroblastes mais irrégulièrement répartis et présentant souvent des signes d'atrophie ou de dégénérescence nucléaire et cytoplasmique.

Suivant les points considérés, on a affaire, tantôt à du cartilage hyalin, tantôt à du cartilage élastique, très riche en fibrilles élastiques, mises aisément en évidence par l'orcéine nitrique. Il n'est pas rare d'observer dans un même champ microscopique ces deux variétés structurales.

Les zones fibro-vasculaires sont le siège d'un intense processus d'œdème nécrotique avec acidophilie massive de tous les éléments constitutifs.

Enfin les zones tubulaires retiennent l'attention par la structure différente suivant les points que présente leur revêtement.

Tantôt celui-ci est formé de cellules cubiques ou même cylindriques avec cils vibratiles. Leur noyau est ovoïde et chromophile ; le cytoplasme peu abondant, vacuolaire parfois. Cet épithélium repose sur une membrane vitrée nettement différenciée. Au-dssous d'elle, il y a souvent un tissu fibro-vasculo-adipeux comportant des fibrilles élastiques que l'on peut mettre en évidence par l'orcéine : c'est donc l'aspect histologique de la muqueuse bronchique qui se trouve réalisé.

En d'autres points, le revêtement des cavités est endothéliforme à la manière d'un endothélium vasculaire, tantôt enfin, lorsque les formations tubulaires sont tellement aplaties que leur lumière est à peine visible, virtuelle presque, on a alors affaire à un revêtement d'aspect épithélial, c'est l'aspect fœtal bien connu du revêtement des alvéoles pulmonaires atélectasiés.

En résumé, l'examen histologique de cette tumeur pulmonaire montre que l'on se trouve en présence d'un complexe épithéliomésenchymateux, organoïde, comportant les divers éléments constitutifs d'un ensemble broncho-pulmonaire avec prédominance marquée du tissu cartilagineux. Il s'agit donc d'une « caricature » broncho-pulmonaire, d'un *hamartome*, puisque la structure organoïde est manifeste : revêtement bronchique ou alvéolaire, tissu cartilagineux, tissu fibro-vasculo-élastique.

Nulle part il n'y a signe de malignité.

Voici donc une erreur de diagnostic pour laquelle nous plaiderons non coupable, sans nous attarder à discuter si, mieux étudiée, l'image tumorale un peu ovalisée, une certaine irrégularité de son ombre, n'auraient pas dû retenir

l'attention et soulever un doute. La négativité des examens biologiques, que nous avons plusieurs fois trouvés en défaut, ne pouvait guère avoir une signification. La récente étude de Santy, Bérard et Sournia (*Lyon Chirurgical*, 1947, 393-417) confirme cette manière de voir.

Ce diagnostic erroné a conduit à une opération erronée et aux incidents opératoires signalés. Ici, nous plaiderons coupable, pour avoir dû, par manque d'appareillage, opérer sans baro-narcose, pour avoir été amenés, par des accidents dramatiques et la présence d'un épanchement pleural, au pis-aller d'un épanchement par mèche. Le résultat final, tout à fait satisfaisant, n'en laisse pas moins ce procédé de fortune fort critiquable.

Ceci dit, les hamartomes pulmonaires sont des tumeurs suffisamment curieuses pour les rappeler à votre attention. Le 29 avril 1936, M. Roux-Berger vous a présenté une remarquable observation, vous signalant la thèse de L. Jaeger, étude anatomique très complète, se référant elle-même aux articles de Hickey et Simpson et de Hammer sur les chondromes du poumon et de Altmann sur les malformation pulmonaires.

Depuis cette époque, divers travaux ont été consacrés à ce sujet, dont le plus complet, celui de MacDonald, Harrington et Clagett, en 1945, faisait état de 73 cas antérieurement publiés, auxquels ils ajoutaient 3 cas personnels opérés et 20 cas reconnus à l'autopsie (sur 7.972 nécropsies de la Mayo Clinic, soit 0,25 p. 100).

Le plus grand nombre des cas, en effet, se rapportent à des découvertes, fortuites très souvent, d'autopsies. Les cas opérés sont infiniment plus rares. En 1942, Seifert estimait, un peu présomptueusement, que l'observation qu'il relatait était le cinquième cas connu opéré avec succès. Après des recherches bibliographiques un peu plus fouillées, on peut estimer sans oser l'affirmer, que le nombre des hamartomes pulmonaires traités chirurgicalement et guéris ne doit guère être que de l'ordre d'une vingtaine.

La rareté d'une lésion n'est jamais qu'un caractère secondaire. Sa difficulté d'identification et sa nature anatomo-pathologique sont plus intéressants.

Les hamartomes, dont le plus grand nombre ne dépasse guère le volume d'une noisette, tandis que certains peuvent emplir tout l'hémithorax, n'ont pas d'histoire clinique ou se signalent par des troubles fort vagues. La radiographie seule les fait découvrir, sinon reconnaître. Benninghoven et Peiree pensent qu'en cas de prédominance du tissu chondromateux, le diagnostic peut se fonder sur la présence d'une masse de grande densité, entourée par du poumon normal, masse nettement limitée et lobulée, avec des zones plus spécialement denses en cas d'ossifications partielles. Mais Hickey et Simpson disent, qu'en général, à l'examen radiographique, la tumeur est prise pour un kyste hydatique.

Du point de vue anatomique, la tumeur est habituellement située à la périphérie d'un lobe pulmonaire, en situation sous-pleurale, d'où les possibilités d'énucléation des tumeurs de petit et moyen volume.

Histologiquement, comme dans notre cas, le cartilage est l'élément prédominant (vingt fois sur 23 des cas de Mac Donald, Harrington et Clagett).

Les éléments épithéliaux sont caractéristiques (vingt et une fois sur les 23 cas des auteurs précédents). Ils figurent dans nos préparations ; les traits les plus typiques de la muqueuse bronchique avec ses cellules à cils vibratiles ou d'alvéoles pulmonaires atélectasiés de type fœtal.

Dans l'ensemble, la tumeur réunit la plupart des éléments tissulaires constitutifs des bronches et du poumon, assemblés de façon désordonnée, mais néanmoins reconnaissables, dérivés de l'entoderme (épithélium cilié) et dérivés du mésoderme (tissu conjonctif varié, fibres élastiques, cellules graisseuses, cartilage élastique ou hyalin) et c'est cet assemblage organoïde qui est le propre de l'hamartome tel qu'Albrecht l'a défini.

Cette déviation d'organes constitue donc une pseudo-tumeur plus qu'une

tumeur véritable et une tumeur bénigne dont l'arrêt d'évolution semble la règle. Son ablation par simple énucléation peut donc être préconisée, encore que dans l'ignorance de la nature exacte de la tumeur, la labectomie ait été parfois réalisée.

Cependant l'accroissement progressif peut s'observer comme en témoigne le cas mortel dernièrement publié par Simon et Ballon.

BIBLIOGRAPHIE

Les principaux travaux se trouvent signalés dans :
Jaeger (L.). — Contribution à l'étude des hamartomes pulmonaires. *Thèse Zürich*, 1934.
Mac Donald, Harrington et Clagett. — Hamartoma (often called chondroma) of the lung. *Journ. Thorac. Surg.*, 14 avril 1945, 128.
Voir encore :
Bianchi et Etchegoyen. — Hamartomas. *Arch. Soc. Argent. anat.*, 1944, **6**.
Capella. — Chondrome pulmonaire. *Boll. Soc. med. chir. Pavia*, 1940, **54**, 427.
Cid (J. M.). — Hamartocondromas pulmonares. *Anales cirurg.*, septembre 1940, 285.
Russollillo. — Sopra un caso di condromixosarcoma del polmone. *Revista di Chirurg.*, mars 1936, 128.
Seifert. — Ueber ein erfolgreich operiertes Chondrom der Lunge. *Zentralblatt f. Chir.*, 1942, 1275.
Simon et Ballon. — An unusual hamartoma. *Journ. Thorac. Surg.*, 1947, 379.
Will. — Pathogénie des chondromes du poumon. *Schweiz Zeitschr. f. allgem. Path.*, juin 1939.

L'arthroplastie dans les luxations et subluxations congénitales de la hanche chez l'enfant,

par MM. **H. Laffitte** (associé national), **P. Suire** et **J. Montaubin** (de Niort).

Au moment où la chirurgie de la hanche retient de plus en plus l'attention, il nous semble intéressant d'apporter une contribution à l'un de ses secteurs : celui de la luxation et de la sub-luxation congénitales de l'enfance. Ayant mis en pratique les directives données par Leveuf, nous avons depuis deux ans opéré 23 cas concernant 16 enfants, soit 10 cas de sub-luxation et 13 cas de luxation (1).

En ce qui concerne les sub-luxations, les indications opératoires furent nettes : toutes furent opérées. Les seules remarques importantes ont trait au point délicat de l'abaissement de l'agrandissement du toit. L'idéal est de corriger deux anomalies :

a) *Les dimensions trop importantes de l'angle du toit iliaque par rapport à l'horizontale* (plus de 30°) ;

b) *L'absence*, ou *l'insuffisance, de concavité coiffant la sphère céphalique fémorale*. Pour réaliser cette double correction, il faut dédoubler le toit par la pénétration d'un ciseau à 2 millimètres de l'insertion capsulaire, puis en abaisser les deux tiers externes par un mouvement de charnière vers le bas sans rupture. La pente de fuite disparaît ainsi et la concavité s'accroît. De toute évidence une cale osseuse doit maintenir cet abaissement par son épaisseur et par l'importance de la saillie (2 centimètres) de son rebord qui complète ainsi la partie externe de la voûte.

Après essai nous sommes arrivés à utiliser un coin entièrement osseux de

(1) Les observations concernant ces malades sont publiées dans la *Thèse* de Rabeau-Daudon (Paris, juin 1948).

bonne qualité, long de 4 centimètres, large de 2 centimètres, épais à sa base de 5 millimètres, pris sur la zone trochantérienne diaphysaire. La base correspond à la partie inférieure de la surface de section trochantérienne créée par la voie d'Ollier. Ce coin, dont la surface périostée est tournée vers le bas, solidement fiché dans la fente, fournit un excellent auvent, et son aspect radiographique ultérieur est parfait.

Au traitement du contenant s'ajoute celui du contenu. Nous avons toujours modelé la tête en la diminuant de volume par l'ablation de la partie cartilagineuse anormalement débordante.

Les *parties molles* ont été traitées différemment suivant les cas. Souvent se fait la résection large capsulaire, parfois celle du limbus, du ligament transverse ou même du pulvinar. Rien n'est et ne peut être systématique. C'est un traitement à la demande. Toujours la pénicillinothérapie intracapsulaire fut utilisée.

Les suites *immédiates* sont très simples, sans choc, donnant une impression de grande sécurité et de confort. L'immobilisation plâtrée immédiate en flexion légère, abduction à 30° et rotation interne, est maintenue quarante-cinq jours. L'extension continue ultérieure dans le cadre de Zaradnicek dure quarante-cinq jours également.

Les suites *tardives*, dont les premiers cas remontent maitntenant à un an et demi, donnent toute satisfaction. Dès la sortie du cadre, les enfants sont aptes à faire des mouvements, voire quelques pas et la mécanothérapie active avec tricycle, permet en quelques semaines d'obtenir une récupération excellente.

Certes, nous sommes loin d'avoir les vingt ans de recul nécessaires pour évaluer exactement les bienfaits de cette thérapeutique, mais l'on est en droit d'espérer que ces interventions faciles non shockantes, mettront à l'abri des arthrites et des douleurs ces malades qui ne pouvaient trouver auprès de la thérapeutique orthopédique courante une amélioration substantielle, puisqu'elle ne pouvait corriger ni l'hypertrophie céphalique, ni l'obliquité du toit.

Par ailleurs nous sommes assurés avec cette méthode de ne pas voir survenir de raccourcissement. Ainsi ne pouvons-nous que nous louer des directives interventionnistes préconisées par Leveuf.

La question des *luxations* proprement dites est plus complexe. Au début nous avons suivi les indications de Leveuf et Bertrand à la lettre et nous nous sommes rendu compte des modifications à retenir :

1° Les cas avec obliquité excessive du toit (+ de 30°) réclament la création d'un auvent osseux tout comme les sub-luxations. Car nous avons eu au début des fuites, malgré des opérations correctement menées et seulement dans ces cas là ;

2° La section de la base du col (type Zaradnicek) destinée à corriger l'antétorsion et le valgus est facteur de nécrose céphalique. Ce qui, d'ailleurs, ne doit nullement nous surprendre étant donné les destructions inévitables dues à la disparité de la vascularisation de la tête, étudiées tout récemment par Montpellier (*Revue d'Orthopédie*, 1947, n° 6).

Nous savons d'avance le reproche qui peut être fait à une méthode qui ne tient pas suffisamment compte du degré de correction de cette antétorsion.

Nous avouons nos préférences pour une tête bien nourrie, bien coiffée par un toit arqué, même antéversée, plutôt que pour une tête idéalement orientée, mais mal nourrie et mal maintenue par un toit rectiligne, s'écartant trop de l'horizontale. D'ailleurs, la rotation externe se corrige en partie à la longue et si ce défaut se maintenait, une ostéotomie de dérotation en viendrait ultérieurement à bout.

En dehors de ces deux remarques essentielles et restrictives, il nous a semblé que la conduite à tenir devrait se calquer sur les directives opératoires données par Leveuf et Bertrand. Il faut insister sur la nécessité d'un dégagement très large, non seulement du plan capsulaire antérieur et du plan osseux cotyloïdien,

mais encore des parties molles profondes beaucoup moins visibles tel le ligament transverse qu'il faut réséquer en totalité, le pulvinar qu'il faut enlever à fond et les sangles capsulaires inférieures qu'il faut crever à tout prix. Elles risqueraient, par leur présence, de faciliter le déplacement de la tête en haut et en dehors. L'inobservance systématique de ces dernières règles nous a conduits, au début, à des échecs : récidives de glissements résiduels que l'on dut ultérieurement reprendre.

La conduite post-opératoire ne diffère en rien de celle des subluxations. Nous ne retiendrons que la tactique à suivre en cas de bilatéralité de la dystrophie, fréquente en cas de luxation. Le deuxième côté doit être traité une quinzaine de jours après le premier, en ayant soin de maintenir la première hanche opérée bien bloquée dans son plâtre, pour éviter tout déplacement per-opératoire.

Aussi proposons-nous, en cas de luxation, un examen d'abord minutieux des clichés du bassin, afin de déceler si le toit a plus de 30° d'inclinaison. En pareil cas l'intervention doit être systématique. Si l'inclinaison est plus faible, l'arthrogramme avec tentative de réduction doit être utilisé. En cas d'échec de pénétration franche capsulaire, le traitement orthopédique doit céder le pas à l'arthroplastie.

Le mode de traitement sanglant des luxations et subluxations a enfin le double avantage d'immobiliser les enfants pendant un tiers du temps habituellement indispensable à la technique orthopédique de Lorenz et de permettre une reprise des mouvements infiniment plus aisée et plus rapide.

Pour notre part, nous n'avons pas observé d'ankylose ni de raideur articulaire précoce post-opératoire. Peut-être est-ce dû à l'emploi systématique de la pénicilline intra-articulaire ?

L'exploration lipiodolée épidurale par sonde pour le diagnostic des hernies discales,

par MM. **André Sicard, Jacques Forestier** et **D. Œconomos.**

Nous avons, depuis longtemps, insisté sur les inconvénients de l'exploration sous-arachnoïdienne lipiodolée systématique dont les hernies discales, en raison de la fréquence des réactions méningo-radiculaires. Mais, si le diagnostic peut être facilement fait par la seule clinique, il faut reconnaître qu'en dehors de signes précis, le diagnostic de localisation peut rester hésitant et que le chirurgien en est alors réduit à explorer successivement les deux derniers disques lombaires.

Nous avons pensé qu'il était logique, pour rechercher une lésion extradurale, d'essayer d'utiliser la voie épidurale, là où se trouve l'obstacle à localiser, surtout que nous savions, par la longue expérience de l'un de nous, que l'introduction du lipiodol dans l'espace épidural est toujours admirablement tolérée.

La technique de l'injection est très simple : un trocart de 6 centimètres et de 20/10 est introduit dans l'hiatus sacro-coccygien après infiltration de novocaïne. A travers le trocart on engage une sonde urétérale opaque n° 8 ou 9, sectionnée à 25 centimètres de longueur. Elle chemine très facilement et on peut suivre sous l'écran sa progression.

Le disque lombo-sacré est à la distance de 16 centimètres environ du pavillon du trocart ; le milieu du corps de L5 est à 18 ou 19 centimètres, le disque L4-L5 à 20 ou 21 centimètres.

Le malade est placé en décubitus latéral du côté de la sciatique pour permettre au lipiodol d'imprégner l'espace épidural et les racines du côté douloureux.

Nous avons utilisé un lipiodol fluide à 28 p. 100 d'iode (disco-lipiodol) qui s'étale en nappes régulières parfaitement visibles sur les clichés. 2 à 3 c. c. sont injectés lentement au niveau de chacun des disques et, après chaque fraction, une radiographie est prise de face et de profil.

Ayant fait cette exploration dans une vingtaine de cas opératoirement vérifiés, nous pouvons en déduire qu'au niveau de la hernie on observe :

De face : Un mauvais étalement de la lame lipiodolée avec une interruption



Sur un malade couché en décubitus latéral, du côté de sa sciatique, la sonde a été introduite à travers un trocart par voie sacro-coccygienne dans l'espace épidural. Le lipiodol dessine au niveau du disque L4-L5 une encoche autour d'une volumineuse hernie vérifiée opératoirement.

souvent totale, une absence d'injection de la gaine funiculaire, parfois une véritable encoche qui dessine la protrusion du disque (figure).

De profil : L'irrégularité ou l'interruption de la lame lipiolodée.

La lecture de ces clichés est, dans l'ensemble, difficile. La superposition des images de profil du canal rachidien et des images des gaines funiculaires gêne en particulier.

Nous n'en sommes qu'à la phase expérimentale d'une méthode qui peut rendre service, mais qui réclame encore quelques perfectionnements techniques.

Cette exploration n'est pas douloureuse et ne détermine aucune réaction ni immédiatement, ni dans les suites opératoires ; au bout de quelques semaines, le lipiodol a quitté le canal épidural par les trous de conjugaison et s'est diffusé au loin dans les espaces cellulaires des lombes et du bassin.

ÉLECTION D'UN ASSOCIÉ PARISIEN

Nombre de votants : 38. — Majorité absolue : 20.

Ont obtenu :

MM. Billet	34 voix. Elu.
Roux	3 —
Bulletin blanc	1

M. Billet ayant obtenu la majorité des suffrages, est proclamé associé parisien de l'Académie de Chirurgie.

VACANCES DE L'ACADÉMIE

Dernière séance : *7 juillet 1948.*
Séance de rentrée : *13 octobre 1948.*

Séance du 7 Juillet 1948.

Présidence de M. Louis Sauvé, *président.*

CORRESPONDANCE

Des lettres de MM. Guilleminet (de Lyon) et Talbot (armée) posant leur candidature au titre d'Associé national ;

2° Une lettre de M. Billet remerciant l'Académie de l'avoir élu Associé parisien.

A PROPOS DU PROCÈS-VERBAL

Sur le rapport de M. Leriche au sujet d'une observation de désobstruction artérielle, par M. Kunlin,

par M. **Sylvain Blondin.**

La très intéressante constatation de M. Kunlin après une désobstruction artérielle que nous a rapportée M. Leriche, mérite, à mon avis, comme l'a très bien dit M. Louis Bazy, un essai d'interprétation.

Il est bien évident que les « fuites » des hématomes anévrysmatiques peuvent se produire après l'endo-artériectomie, on ne peut s'empêcher de le redouter quand on exécute pour la première fois cette opération. Quelle est, en effet, la *valeur vitale* de la paroi artérielle, qui se montre flasque, mince et peu faite pour une suture exacte, et digne de confiance ? Le très long isolement du tronc artériel, bien qu'il doive être prudent, altère certainement la vascularisation de la paroi externe de l'artère. En outre, il peut exister des nécroses pariétales qui sont, soit primitives, et alors sont l'effet de l'artérite oblitérante, soit secondaires, c'est-à-dire opératoires, produites lors du clivage des parois de l'artère. C'est donc sur une telle étoffe qu'il va falloir faire courir très exactement, un long surjet, ou mieux, sur ce surjet, un deuxième plan de couverture : Reboul, dans deux opérations, l'une où je l'aidais, la seconde où il a bien voulu me guider, m'a montré la valeur de cette suture en 2 plans, qu'il est, le plus

souvent, facile de faire, avec de la patience. Je m'excuse de n'avoir pas entendu quelle était la technique précise qu'avait employée M. Kunlin. Il y a plus, la partie haute et la partie basse de la suture, aux deux extrémités de l'incision cutanée, sont certainement des points critiques, c'est là qu'on risque le plus de voir une fuite, surtout à la partie haute, et surtout quand on est près d'une bifurcation artérielle. Je crois donc que, mise à part la lésion de la paroi vasculaire, que l'habitude permet de mieux évaluer macroscopiquement, la technique est particulièrement importante : il serait également à considérer le dosage, si important, de l'héparine, le moment où l'on peut pratiquer chez un opéré hépariné une artériographie de contrôle.

Si beaucoup d'entre nous sont d'accord pour travailler dans cette voie de la désobstruction artérielle, que je crois féconde, il est certes opportun de rappeler, comme l'a fait M. Leriche, des conseils de prudence : c'est le sort de toutes les opérations de découverte récente : les indications méritent d'en être précisées, les mauvais cas éliminés, la technique mise au point. La chirurgie vasculaire connaît ces rançons : après l'opération de Leriche, il y a trente ans, la sympathectomie péri-artérielle, on a signalé des blessures vasculaires, suivies parfois de ligatures ou de résections, ou même de faux anévrysmes ; il serait étonnant qu'attaquant, cette fois, l'artère par voie intra-vasculaire, des accidents semblables fussent inconnus, et fâcheux qu'ils fussent tenus dans le secret des archives : ne pas les sous-estimer est le meilleur service que l'on puisse rendre à la cause de cette chirurgie nouvelle.

RAPPORTS

Volumineux kyste non parasitaire du foie à symptomatologie aiguë. Résection partielle. Guérison,

par MM. **Spriet** et **Chen Si Yuen** (de Shangaï).

Rapport de M. D. Petit-Dutaillis.

Mon ancien interne, le Dr Spriet, chirurgien à Shanghaï, et son assistant, le Dr Chen si Yuen, nous ont envoyé une curieuse observation de kyste non parasitaire du foie. Ce qui fait son intérêt, c'est, d'une part, le volume énorme atteint par le kyste et, d'autre part, les symptômes aigus qui en ont marqué la première manifestation clinique, au point que la lésion a été prise, cliniquement, pour un kyste de l'ovaire à pédicule tordu.

Observation. — Il s'agit d'une malade âgée de soixante-treize ans, originaire de Ninpoo, qui a été prise assez brusquement de douleurs abdominales, de vomissements avec arrêt des matières et des gaz. La malade est examinée d'urgence, la nuit. Elle présente un facies pâle, le nez pincé. Le pouls est rapide, la température normale. L'abdomen apparaît déformé, en ventre de batracien, ce qui contraste avec l'aspect amaigri de la malade. L'examen révèle une tuméfaction énorme, qui paraît occuper tout l'abdomen, tuméfaction qui est mate et rénitente. Le toucher vaginal montre un Douglas un peu comblé. L'interrogatoire apprend qu'il existe en effet depuis huit ans une tumeur abdominale, grosse comme une tête fœtale, mobile avec la position de la malade. Mais, depuis six mois, cette tumeur a doublé de volume et, depuis deux semaines, elle a considérablement augmenté, au point d'occuper toute la cavité abdominale On pose le diagnostic de kyste de l'ovaire compliqué de torsion du pédicule.

On intervient d'urgence par laparotomie médiane sous-ombilicale. Dès l'ouverture du péritoine, apparaît un kyste volumineux, de *teinte bleuâtre*. Ce kyste adhère partout au péritoine et à l'épiploon. Il part du pubis et semble remonter au-dessus de l'ombilic du côté du foie. Au cours des manœuvres prudentes pour protéger la cavité péritonéale, le kyste se rompt. Il s'en

écoule un liquide séro-fibrineux abondant. L'incision est alors agrandie vers le haut. Le kyste vidé se rétracte vers la partie supérieure du ventre et n'apparaît plus comme un kyste de l'ovaire, mais comme un volumineux kyste du foie. Il remonte vers le diaphragme entre deux lobes hépatiques, se continuant avec la capsule de Glisson. Aucun plan de clivage n'est trouvé. La vésicule est d'aspect normal. La malade étant fatiguée, on se contente d'une résection simple de la partie principale de la poche, suivie de la marsupialisation de la partie restante.

Les suites opératoires ont été très simples, apyrétiques. La cavité s'est rapidement cicatrisée.

L'examen histologique de la paroi kystique l'a montrée constituée d'une couche conjonctive fibreuse inflammatoire et d'une autre couche conjonctive moins dense, d'allure myxomateuse. Dans l'épaisseur de ces couches on aperçoit des canaux sanguins et des canaux biliaires, les uns de calibre normal, les autres fortement dilatés. On n'aperçoit pas de revêtement épithélial.

Telle est l'observation de MM. Spriet et Chen si Yuen. On peut sans doute regretter que les auteurs n'aient pas pratiqué d'examen du liquide du kyste, mais, telle qu'elle est, leur observation n'en est pas moins intéressante. Il ne semble pas douteux qu'il s'agisse, dans leur cas, d'un kyste non parasitaire ; l'aspect extérieur de la poche, son contenu, ne sont pas en faveur d'une formation parasitaire. Il en est de même de la structure histologique de la paroi du kyste, encore qu'il y manque le revêtement épithélial caractéristique ou la présence d'autres kystes en miniature au voisinage de la poche principale. L'absence d'épithélium peut s'expliquer, dans ce cas, par les phénomènes inflammatoires aigus qui en ont compliqué l'évolution. Lenormant et Calvet avaient d'ailleurs signalé la fréquence de la nécrose de l'épithélium dans ces tumeurs. Ce qui est assez exceptionnel, c'est de voir les kystes solitaires du foie acquérir un pareil volume. Il est assez rare aussi de les voir se compliquer d'accidents aigus comme dans cette observation. Il est de fait que, cliniquement, le seul diagnostic logique en l'espèce était celui de kyste de l'ovaire à pédicule tordu.

Les auteurs doivent être félicités de leur conduite thérapeutique. Chez cette femme âgée, fatiguée, ils n'ont pas cherché à pratiquer l'énucléation du kyste. Ils se sont contentés de la résection partielle de la poche, suivie de marsupialisation, et leur malade a guéri dans les meilleures conditions. Il n'y a pas, en effet, de thérapeutique univoque de ces kystes. Il ne faut pas toujours vouloir, à tout prix, pratiquer l'éradication totale. Le clivage de la poche dans l'intérieur du foie n'est pas toujours sans danger, malgré l'usage du couteau diathermique, ainsi que E. Delannoy y insistait dans une communication récente. En particulier, pour les kystes volumineux, il est souvent préférable de recourir à des méthodes moins brillantes, mais tout aussi efficaces, et surtout moins risquées.

Je vous propose de remercier MM. Spriet et Chen si Yuen de nous avoir adressé cette intéressante observation et de la publier dans nos mémoires.

Traitement neuro-chirurgical des abcès du cerveau et des abcès méningés d'après 50 observations,

par MM. **J. Le Beau, M. Feld** et **R. Houdart.**

Rapport de M. D. Petit-Dutaillis.

MM. J. Le Beau, M. Feld et R. Houdart nous ont adressé un très important et très intéressant mémoire sur le traitement chirurgical des abcès du cerveau, qui est un chaud plaidoyer en faveur de la méthode de l'ablation de la poche préconisée par leur maître Clovis Vincent. Ne pouvant, faute de place, publier intégralement leur travail, nous en extrairons les éléments essentiels.

L'étude des auteurs est basée sur 50 cas observés par eux à la clinique de la Pitié, en l'espace de deux ans et demi. Du point de vue étiologique, *15 étaient d'origine traumatique* (dont 12 consécutifs à des plaies cranio-cérébrales ou à

des fractures exposées, 3 seulement étaient consécutifs à des traumatismes sans plaie, 13 relevaient d'une infection métastasique (dont 8 d'origine thoracique), 7 reconnaissaient pour porte d'entrée une infection de la face (dont 5 d'origine sinusienne), 6 étaient post-otitiques, 5 post-méningitiques, enfin ils comptent 1 abcès post-opératoire, et 3 d'origine inconnue. Les auteurs font remarquer, à propos de leur série, la rareté des germes pénicillino-résistants, ce qui permet, comme nous le verrons, toutes les audaces dans les techniques d'ablation de ces poches suppurées. En effet, les germes rencontrés ont été : le streptocoque, dix-sept fois ; le staphylocoque, douze fois ; le pneumocoque, cinq fois (dont 2 associés au bacille fusiforme) ; le colibacille, deux fois ; le bacille de Pfeiffer, une fois ; microbes anaérobies, deux fois. Enfin, dans 4 cas, il y avait association de cocci Gram positifs et de bacilles Gram négatifs ; dans 3 autres, association de cocci Gram positifs et de bacilles Gram positifs. Les germes n'ont pu être identifiés pour les 4 derniers.

Cette série comporte 41 abcès encéphaliques (dont 6 du cervelet) et 9 abcès méningés. Les abcès cérébraux proprement dits comprenaient 32 abcès chroniques et 9 abcès aigus. Les auteurs envisagent successivement le traitement de ces différentes catégories de suppurations.

Ce qui différencie l'abcès chronique, c'est, d'une part, son évolution lente, relativement insidieuse, dont le début remonte à un mois ou six semaines, c'est aussi du point de vue anatomique, sa capsule bien individualisée et déjà très épaisse, au moins par endroits. Par abcès aigu, on doit entendre l'abcès jeune, évoluant depuis moins d'un mois. Ce qui en fait la particularité anatomique, c'est, en général, l'absence de coque, bien que celle-ci puisse parfois se constituer en quinze jours ; c'est surtout l'importance de la réaction œdémateuse du cerveau.

1° *Abcès cérébraux chroniques.* — Pour le traitement des abcès chroniques, les auteurs ont mis en application les trois principes suivants, que Le Beau avait déjà développés dans des travaux antérieurs : le premier, c'est de tendre à l'ablation complète de la poche sans drainage, le deuxième, c'est de préférer le morcellement de la poche à son ablation en masse dans tous les cas où l'abcès est volumineux ou multiloculaire. Cette méthode implique l'ouverture large de l'abcès ; grâce au troisième principe : l'application locale et intraventriculaire de pénicilline, cette méthode semble admirablement supportée. Le Beau et ses collaborateurs ont été conduits à cette méthode audacieuse en raison de la fréquence des abcès multiloculaires qu'ils ont eu l'occasion d'observer (19 cas sur 32). Bien que l'ouverture large de la poche amène presque toujours à ouvrir le ventricule grâce à la pénicilline, cette technique est, en général, sans danger. Ils injectent 20.000 unités dans le foyer opératoire et 20.000 unités dans le ventricule pendant l'opération. Ils continuent les mêmes doses locales dans le ventricule ou par ponction lombaire durant les deux jours suivants et dans le foyer opératoire les quatre premiers jours. Dans certains cas, les injections locales furent répétées quotidiennement pendant une semaine. Ils y adjoignirent systématiquement 100.000 à 200.000 unités par voie itnramusculaire par jour pendant le même laps de temps. Le morcellement de l'abcès a l'avantage sur l'ablation en masse de limiter au minimum les dégâts cérébraux. Aussi, est-elle la méthode de choix pour tous les abcès volumineux et pour les formes multiloculaires. Elle permet l'ablation complète de la poche, seule méthode mettant, selon eux, à l'abri des récidives, et aussi de l'épilepsie tardive.

Sur 28 cas traités par l'ablation de la poche, dont 17 par morcellement et ouverture large de l'abcès, Le Beau et ses collaborateurs ont eu 23 guérisons et 5 morts, 17,8 p. 100. Sur ces 5 morts, 1 est imputable à une ablation incomplète de la coque, 2 auraient peut-être été évitées si l'on n'avait pas tenté une ablation en masse pour des poches trop volumineuses.

3 malades traités par l'aspiration simple ont donné 2 guérisons et 1 mort, encore sur les 2 guérisons, l'une est-elle incertaine, les radiographies moutrant

un an après, la persistance de la poche en plein lobe frontal. 1 autre, traité par décompression simple (abcès du cervelet) a succombé.

Il est certain que l'écart considérable qui existe entre les chiffres de ces deux séries ne permet aucune comparaison entre les résultats de l'ablation de la poche et ceux de l'aspiration, mais il faut remarquer que, sur les 28 cas traités par ablation de l'abcès, 8 avaient déjà subi, de la part d'autres chirurgiens, des ponctions répétées sans résultat durable. Il est à noter également que, dans cette série : sur 5 abcès du cervelet traités par ablation complète de la poche, 4 ont guéri, ce qui est remarquable, étant donné la gravité reconnue autrefois à cette localisation.

2° *Abcès cérébraux aigus.* — Enhardis par les succès de l'ablation complète de la poche dans les abcès chroniques, les auteurs ont tendance à généraliser la méthode aux abcès aigus. C'est ainsi que sur 9 abcès aigus, 4 traités par ablations complètes, ont donné 3 guérisons et 1 seule mort, alors que les 5 autres, traités par aspiration et décompression, ont donné 4 morts et 1 seule guérison. Tout en admettant qu'il doit exister une variété d'abès aigus avec relativement peu d'œdème cérébral et relativement beaucoup de pus, forme favorable aux ponctions simples combinées à la pénicillinothérapie locale, les auteurs insistent sur l'importance de l'œdème cérébral associé dans les formes qu'ils ont eu à traiter. Cet œdème se traduisait par des formes de compression du tronc cérébral. C'est cet œdème qui fut cause de la mort chez tous les malades traités par ponction simple, avec ou sans trépanation décompressive. Ils insistent sur la valeur des signes cliniques décrits par Clovis Vincent, qui permettent d'affirmer la compression du tronc cérébral, soit au niveau du bulbe et de la protubérance par engagement des amygdales cérébelleuses dans le trou occipital, soit au niveau des pédoncules cérébraux par hernie du lobe temporal dans la fente de Bichat, au-dessous de la tente du cervelet. En cas de compression du bulbe et de la protubérance, c'est d'abord la raideur de la nuque en extension postérieure, avec parfois tendance à l'inclinaison latérale ; à un degré de plus, et d'un pronostic extrêmement grave, ce sont : le hoquet, les troubles de la déglutition, enfin, les « crises postérieures », rappelant les phénomènes paroxystiques de la rigidité décérébrée. A la phase finale, survient l'accélération respiratoire avec œdème pulmonaire et effondrement de la tension artérielle. Les troubles de la conscience sont toujours un signe tardif.

La compression du pédoncule par hernie du lobe temporal se traduit, au contraire, par une altération précoce de la conscience coïncidant avec une raideur de la nuque en extension, avec tendance à la rotation latérale ; à titre plus tardif, par l'hémiplégie spéciale en extension, le hoquet, les troubles respiratoires. La raideur de la nuque peut prêter à confusion avec une méningite, encore qu'elle ne présente pas le caractère douloureux qu'elle a dans les méningites aiguës. En tout cas, la différenciation ne doit jamais se faire par ponction lombaire, qui risque d'aggraver les hernies cérébrales internes et de provoquer la mort subite, mais par ponction ventriculaire bilatérale. S'il y a un abcès, elle permet de le découvrir, sans injection d'air, qui pourrait être dangereuse. S'il y a une méningite, elle montre les germes dans le liquide ventriculaire et permet de commencer immédiatement la pénicillinothérapie intraventriculaire.

Le problème, dans ces accès aigus, est, non seulement la guérison du foyer infectieux, mais la suppression rapide de la hernie cérébrale interne, qui risque de provoquer rapidement la mort. Pour ce qui est de la guérison du foyer, la ponction est souvent insuffisante, en raison de la fréquence des abcès multiloculaires comme pour les formes chroniques (six fois sur neuf dans leur série). Le large volet décompressif associé à la ponction selon la recommandation de Clovis Vincent ne suffit pas toujours à assurer la décompression du tronc cérébral. Seule, l'ablation complète de la poche peut satisfaire à toutes ces exigences.

MM. Le Beau, Feld et Houdart se font toutes les objection que l'on peut faire à leur méthode pour les abcès aigus, en particulier d'entraîner au sacrifice de

zones cérébrales fonctionnellement essentielles, d'augmenter les risques opératoires, et ils reconnaissent qu'ils n'ont pas encore une expérience suffisante de l'extirpation dans les abcès aigus pour prendre définitivement position. Ils ont la sagesse de proposer, au moins pour les premières heures, la ponction simple, tout « en se préparant à l'ablation complète immédiate si le malade ne s'améliore pas très rapidement et d'une manière très rassurante ».

3° *Abcès méningés.* — Ces abcès qui correspondent, semble-t-il, à l'empyème sous-dural aigu des classiques, constituent une variété particulièrement redoutable dont la mortalité opératoire, dans la plupart des statistiques, dépasse 90 p. 100. Ils ont eu à traiter 9 cas de ce genre. Les poches purulentes étaient limitées par de fausses membranes épaisses plutôt que par une véritable capsule. Il s'agissait d'abcès aigus ou subaigus avec une réaction inflammatoire importante du cerveau sous-jacent, qui était œdémateux et hypervascularisé. Dans deux cas, l'abcès était constitué par une poche unique occupant l'espace sous-dural, les autres répondaient à des poches multiloculaires situées à la fois dans les espaces sous-arachnoïdiens et englobant dans un autre cas tous les plans, y compris le cortex cérébral.

Des 2 abcès sous-duraux, le premier, évacué d'abord par simple ponction, est revenu ultérieurement avec de l'œdème papillaire. La guérison n'a été obtenue qu'après ablation aussi complète que possible de la poche à la faveur d'une trépanation large. Le deuxième (abcès post-méningitique) après guérison apparente survenue par la même méthode, est mort un mois plus tard d'hydrocéphalie. Les 6 abcès sous-arachnoïdiens étaient consécutifs, pour 5 d'entre eux, à une sinusite frontale. Dans 4 cas, il y avait une petite poche sous-durale surajoutée. Ces 6 cas ont été abordés par taille d'un large volet, évacuation des poches purulentes avec les fausses membranes limitantes, pénicillinothérapie locale et générale, fermeture sans drainage ; les auteurs ont obtenu 4 guérisons complètes et rapides, 1 malade a été emmené par sa famille alors qu'il s'améliorait et fut perdu de vue, le dernier est mort. Le neuvième malade (abcès post-opératoire à colibacilles) a succombé malgré l'ablation de la poche et l'emploi de la streptomycine, alors qu'avait disparu toute trace d'infection cérébro-méningée.

Leur mortalité, dans ces formes, n'est donc que de 30 p. 100, ce qui marque sans conteste un progrès considérable sur les résultats obtenus autrefois dans les formes particulièrement graves de suppuration intracranienne.

Si nous résumons par des chiffres les résultats d'ensemble obtenus par les auteurs sur leurs 50 cas, nous constatons que: sur 40 malades traités par l'ablation complète de la poche, la mortalité globale est de 20 p. 100. Elle descend à 17,8 p. 100 pour les abcès chroniques, elle n'est que de 20 p. 100 pour les abcès cérébraux aigus et atteint seulement 30 p. 100 pour les abcès méningés, de beaucoup les plus graves. Sur 10 cas traités par les autres méthodes, la mortalité est de 80 p. 100.

La supériorité de l'ablation complète de la poche, préconisée par Clovis Vincent, trouve donc, dans ces résultats, une éclatante confirmation. Mais ce qu'il y a surtout de nouveau dans le travail que nous apportent MM. Le Beau, Feld et Houdart, c'est que, grâce à la pénicilline, il n'est plus nécessaire d'enlever la poche d'un seul bloc, sans l'ouvrir, ce qui expose parfois à des délabrements cérébraux importants. Le principe nouveau, et qui renverse toutes nos conceptions anciennes, c'est d'ouvrir délibérément la poche pour en favoriser le morcellement, afin de réduire au minimum les dégâts cérébraux. Les résultats que nous apportent les auteurs semblent légitimer cette méthode audacieuse. Encore faut-il attendre que des résultats plus nombreux viennent confirmer cette thèse pour que nous puissions y adhérer pleinement. Par ailleurs, le nombre de cas traités par ponction simple est trop faible pour que nous puissions tirer de ce travail des éléments de comparaison solides entre les deux méthodes. Il serait donc important que les chirurgiens disposant d'une série importante de cas traités par ponction simple combinée à la pénicillinothérapie locale apportent

leurs résultats, pour que nous puissions en tirer une doctrine thérapeutique. Il n'est pas douteux, en effet, qu'un certain nombre d'abcès cérébraux sont susceptibles de guérir par cette méthode simple. Dans cette question difficile et encore controversée du traitement des suppurations cérébrales, il est souhaitable que l'on fasse porter les discussions sur des séries comparables. A cet égard, le problème thérapeutique n'est pas le même suivant les différentes variétés étiologiques. Il semble, en effet, que les suppurations d'origine otitique se prêtent plus facilement à la ponction simple, en raison de la moins grande fréquence des poches multiples et de la rareté plus grande des suppurations à coque épaisse. Il est certain que la série de MM. Le Beau, Feld et Houdart comporte très peu d'abcès otitiques (6 cas sur 50). La plupart des suppurations qu'ils ont eu à traiter étaient des formes particulièrement graves, soit à cause de la fréquence des abcès multiples, soit à cause de la grande proportion de suppurations aiguës (18 cas sur 50). Leurs résultats en sont d'autant plus remarquables. Je vous propose de les féliciter et de les remercier de nous avoir adressé cet intéressant mémoire.

Ostéosynthèse des fractures spiroïdes par vissage,

par MM. **Picaud** et **Poucel** (de Sallanches).

Rapport de M. R. Merle d'Aubigné.

MM. Picaud et Poucel (de Sallanches) nous ont adressé un travail sur 35 cas d'ostéosynthèse de jambe par vissage.

Cette méthode de fixation, qui a été proposée, je crois, pour la première fois par Arndt et par Rissler, a été préconisée à cette tribune par Jean Gosset, qui a imaginé un procédé de vissage amovible. C'est, à mon avis, le procédé de fixation le plus simple des fractures spiroïdes et celui qui met le plus à l'abri des accidents d'intolérance de matériel. Ayant acquis, depuis la Libération, une certaine expérience de cette méthode, j'en avais exposé les avantages et la technique à mon ami Picaud. Celui-ci, qui a l'occasion de traiter chez les skieurs, chaque année, un très grand nombre de fractures spiroïdes, a appliqué la méthode sur une large échelle et a réuni une expérience qui, dès maintenant, est très supérieure à la mienne. Il nous a adressé la liste de ses observations avec des radiographies dont je vous montre les plus typiques.

La technique en est très simple, lorsqu'il s'agit de fractures spiroïdes typiques à deux fragments. Il y a intérêt à opérer le plus tôt possible après l'accident, avant l'apparition de l'œdème et des phlyctènes. Le membre étant placé sur la table orthopédique en flexion et revêtu d'un jersey stérile, il suffit d'inciser directement sur le foyer de fracture. Celui-ci se réduit par légère traction et par pression sur le fragment en V plein. Un trou est percé dans ce fragment, autant que possible perpendiculairement au plan de la fracture, et à peu près au milieu du biseau. Il faut s'assurer que les deux fragments sont perforés, mesurer exactement la longueur du trou, afin que la vis morde solidement dans la corticale opposée, mais ne la dépasse pas. Le trou, dans le fragment supérieur, doit être alésé à 30/10 de millimètre et fraisé ; le trou du fragment profond est percé à 22/10 et taraudé. Une vis de Shermann de la longueur voulue est introduite et serrée à fond.

Le montage est, d'emblée, solide. Après fermeture, on applique un plâtre qui, dans la plupart des cas, peut laisser le genou libre, mais doit immobiliser le pied à angle droit. Cependant, Picaud, qui est, en général, obligé d'évacuer ses blessés par chemin de fer sur leur domicile, les immobilise dans un grand plâtre.

Il préconise l'ablation de la vis entre le soixantième et le quatre-vingtième

jour. Personnellement, j'ai toujours laissé ces vis et n'en ai jamais constaté le moindre inconvénient.

Picaud ne fait marcher ses malades qu'au bout de quatre-vingt jours. Je crois qu'il est possible de les faire déambuler avec un appareil de marche dès la fin du premier mois et qu'à quatre-vingt-dix jours, il est toujours possible de supprimer complètement l'appareil.

Lorsque la fracture présente un troisième fragment, comme c'est le cas fréquent pour les fractures des skieurs, la technique est plus complexe. Il est possible, en général, de les fixer par deux vis prenant chacune le fragment intermédiaire et l'une le fragment supérieur, l'autre le fragment inférieur, mais la technique est plus délicate. Aussi, Picaud a-t-il été amené fréquemment à associer le cerclage à la vis (7 cas). Personnellement, je crois qu'il y a un grand intérêt à éviter complètement le cerclage ; que certaines de ces fractures à trois fragments peuvent être fixées par deux vis, mais que la technique de cette intervention est délicate. Il est prudent de dessiner, avant l'intervention, sur un os sec, le tracé exact des traits de fracture, de façon à pouvoir orienter correctement les vis.

Les résultats de cette technique de vissage sont excellents : sur ses 35 cas, Picaud n'a pas constaté d'ennuis, sauf une refracture chez un malade qui fit une chute avant consolidation complète. L'impression de Picaud — et c'est aussi la mienne — est que la solidité du montage et la ferme pression des surfaces fracturées l'une contre l'autre assurent avec une grande régularité la consolidation, et même que celle-ci se trouve accélérée. Le vissage me paraît très supérieur au cerclage, car la striction que celui-ci impose à l'os, même sur une surface très limitée, comme c'est le cas avec la technique de Danis, expose, dans quelques cas rares, à des accidents de raréfaction au niveau du cercle : je l'ai observé deux fois sur un peu plus de 50 cerclages à la Danis.

La simplicité, l'efficacité de la méthode ont amené Picaud à étendre les indications de l'ostéosynthèse aux fractures des os longs. Alors qu'en 1941, sur 64 cas, il en avait traité 58 par extension continue ou par plâtre, en six mois de l'année 1947, sur 164 cas, 59 furent traités orthopédiquement et 105 par intervention sanglante.

Je crois pouvoir appuyer les conclusions de Picaud et dire qu'entre les mains d'un chirurgien entraîné à la chirurgie osseuse, dans de bonnes conditions d'installation et avec une technique bien choisie dont le vissage est probablement le meilleur exemple, l'intervention donne, dans les fractures spiroïdes tout au moins, des résultats plus sûrs, plus réguliers et plus parfaits que toute autre méthode.

Je vous propose donc de remercier MM. Picaud et Poucel de leur intéressant travail et de les féliciter de leurs résultats.

M. **Gérard-Marchant :** Les résultats que vient de nous apporter Merle d'Aubigné sont très intéressants.

Mais, pour ma part, je suis fidèle, depuis bientôt dix ans, aux ligatures d'Alglave-Génin chaque fois que je me trouve en présence d'une fracture spiroïde. Je les ai employées dans une quarantaine de cas et régulièrement elles m'ont donné pleine satisfaction par la simplicité de leur mise en place, par la qualité de la consolidation qu'elles procurent.

Ce sur quoi il importe surtout d'insister c'est sur la nécessité d'intervenir systématiquement dans les fractures spiroïdes de jambe.

M. **Merle d'Aubigné :** Je connais les ligatures d'Alglave et je ne les aime pas. Il s'agit d'un double cercle qui exerce sur l'os une striction comparable à celles de Parham : celles-ci sont détestables ; j'ai vu au moins six fois des résorptions transversales de l'os au-dessous du cercle. J'ai rencontré une fois cette complication chez un blessé opéré avec les cercles d'Algave.

Hépatostomie,

par M. **Ricardo Finochietto**, associé étranger (de Buenos Aires).

Lecteur : M. F. Poilleux.

L'hépatostomie, qui prit naissance vers la fin du xixe siècle, n'a d'autres visées que palliatives, et, à ce titre, son intérêt est relativement restreint. Mais, malgré la pauvreté de ses indications, elle mérite d'être connue et mise en pratique dans certains cas. Depuis la publication de Babcock qui a attiré notre attention, nous l'avons appliquée plusieurs fois.

Elle trouve son indication dans les syndromes cholédociens dus à une obstruction non calculeuse de l'hépatique, habituellement néoplasique, pour lesquelles nous nous limitions autrefois à la laparotomie exploratrice et ensuite... à la morphine.

Voici notre expérience personnelle sur la question.

Nous ne traiterons que de l'hépatostomie « externe » par opposition à l'hépatostomie « interne » qui ne doit se pratiquer que si les métastases de la surface du foie ne permettent pas de réaliser la première. Celle-ci est plus simple, sans danger d'hémorragie interne et d'une efficacité plus durable. Son seul inconvénient est la déperdition d'eau et de sels qu'on peut compenser dans presque tous les cas. Quant au drainage à la peau, loin d'être un inconvénient, il représente pour le malade une raison d'espérance contre son ictère jusque-là persistant et les progrès de sa cachexie.

La voie d'abord : situer l'incision au mieux dans l'hypochondre droit. Une fois le ventre ouvert, l'indication est basée sur la triade : foie de stase biliaire, cholédoque vide, tumeur sur le canal hépatique ou au niveau du sillon transverse du foie. Un complément d'information peut être fourni par la cholangiographie opératoire qui indique un libre passage à travers la papille, un cholédoque étroit et un arrêt sur l'hépatique supérieur. Pour assurer la valeur de cet arrêt, il est parfois nécessaire de placer un clamp élastique sur le cholédoque supra-duodénal pour éviter la fuite du liquide vers l'intestin. Il convient de laisser un petit drainage au contact de l'orifice cholédocien après la cholangiographie, car il arrive qu'une partie de la bile .reprenne son cours normal quand fonctionne l'hépatostomie et qu'ainsi risque de se produire un cholépéritoine.

Pour réaliser l'hépatostomie, on choisit sur le lobe droit le point le plus adéquat, en général la face supérieure, de toutes façons assez loin de la vésicule qui pourrait gêner ultérieurement. La présence de noyaux métastatiques à ce niveau n'est pas toujours un obstacle : on peut soit passer entre eux, soit extirper l'un d'eux.

Trois temps opératoires : fixation du foie (pexie), ouverture du parenchyme (tomie), confection de la bouche (stomie). Les deux premiers temps peuvent être confondus dans le cas d'un gros foie profond qui ne peut être amarré à la paroi, d'où hépatostomie à distance.

La pexie se fait par fixation au péritoine pariétal antérieur d'un losange de 6 à 8 centimètres sur 5 à 3 centimètres de la superficie du foie. Série de points en U entre lesquels, avant de les serrer, on insinue en haut et en bas une mince lame de caoutchouc pour drainer la bile blanche qui s'écoulerait à l'intérieur par quelques points.

C'est au bistouri qu'il est préférable d'inciser le tissu hépatique en réséquant un coin de 5 centimètres sur 3 environ et de 15 à 20 millimètres de profondeur, quelquefois moins s'il y a en superficie sous la capsule de Glisson des canaux suffisamment dilatés.

L'incision du foie donne plus ou moins de sang ; mais l'hémorragie n'est

jamais asez grave pour être un obstacle. Si elle est importante, faire un tamponnement provisoire ; et au bout de quelques minutes on peut repérer les points qui saignent et en faire l'hémostase. On peut alors repérer la coupe de deux ou plusieurs conduits biliaires de 1 à 2 millimètres de diamètre d'où s'écoule la bile blanche qui se distingue aussitôt du sang. Il n'est pas nécessaire de prétendre ouvrir les conduits importants plus profonds et entourés de vaisseaux de calibre respectable. Les petits canaux superficiels, dilatés par la stase, voisins de vaisseaux sans importance, suffisent.

Quelle que soit la modalité réalisée, le mieux est de remplir l'excavation avec un tampon que l'on maintient en place en liant au-dessus de lui les fils conservés longs de l'hépatopexie.

Suture de la paroi : il est important de coudre la peau à l'aponévrose réséquant au besoin un coin de pannicule adipeux exubérant. Les points sont laissés longs pour fixer un second tampon de gaze.

La peau alentour est enduite de pommade aluminium. Pansement compressif.

Suites. — Par suite de la décompression biliaire qui est son but même, l'hépatostomie est mieux tolérée que la simple exploratrice. Dans quelques cas la cholerragie s'établit aussitôt ; d'autres fois plus lentement : cinq à sept jours. La bile filtre à travers les tampons qui sont laissés en place plus d'une semaine.

La couleur de la bile peut être normale quelquefois dès les premiers moment ; plus souvent, la bile est blanche pendant six à sept jours et ne se colore qu'ensuite.

Dès que commence à fonctionner la stomie, disparaît le prurit, symptôme subjectif le plus gênant. Puis s'améliorent le sommeil, l'appétit et le moral. L'ictère ne diminue guère ; mais les matières fécales arrivent à se recolorer car la décompression biliaire, diminuant l'œdème au niveau de l'obstruction, permet quelques passages de bile par le cholédoque.

Au bout d'une quinzaine, sur la superficie nettoyée de l'hépatostomie, on peut voir les orifices de un ou plusieurs canalicules biliaires ; dans l'un d'eux une mince canule peut être introduite grâce à laquelle se pratique une cholangiographie post-opératoire. Celle-ci, jusqu'à présent, ne nous a montré que des arrêts partiels ou totaux sans autres caractéristiques.

Après un temps variable de quatre à huit semaines, l'hépatostomie cesse de donner et il apparaît de la température, un affaiblissement, une gêne épigastrique, tandis que le prurit récidive. Pour réouvrir les orifices biliaires obstrués par le tissu de granulation, il suffit d'aviser la superficie de l'hépatostomie avec la curette, ou mieux au bistouri. Nouveau tamponnement. Nouvelle cholerragie. Nouvelle amélioration du malade. Et ainsi de suite.

Dans un de nos cas, l'amélioration fut si grande que l'opéré put quitter le service sans qu'il fût nécessaire de réintervenir.

Un seul de nos opérés mourut d'insuffisance hépatique aiguë post-opératoire comme on a coutume de l'observer après la simple exploratrice.

Quant à la mort par déperdition de liquide et de sels, elle peut actuellement être évitée.

Comme conclusion générale, les bénéfices de l'hépatostomie sont réels : un opéré vécut plus d'un an et un autre vit actuellement depuis plus de deux ans. Si l'ictère persiste et si la cachexie continue à progresser, l'opéré, par contre, succombe allégé des pires souffrances et surtout de l'insupportable prurit.

C'est donc une opération palliative mais très légitime.

COMMUNICATIONS

Quelques réflexions sur la streptomycine,

par M. **Jean Chavannaz** (de Bordeaux), associé national.

Le problème de la streptomycine n'a pas laissé indifférents les chirurgiens. Mais le dirigisme thérapeutique, imposé par les circonstances, prive la majorité d'entre nous d'expérience personnelle en cette matière et nous sommes trop souvent encore réduits aux notions tirées de la littérature médicale et d'observations isolées.

Cependant, il est permis de croire que, bientôt,, la quantité de streptomycine disponible en France sera suffisante pour créer, à côté des Centres médicaux spécialisés, des Centres chirurgicaux homologues, ou d'autoriser lès Chefs de Service à utiliser cette thérapeutique.

Deux solutions s'offrent à nous :

La première, de verser immédiatement au débat toutes les observations connues ;

La deuxième — à laquelle nous donnons la préférence —, de se mettre d'accord sur les connaissances acquises et de formuler un programme général. Pour permettre d'apprécier, avec toute la rigueur scientifique voulue, les résultats obtenus et de fixer les indications thérapeutiques ultérieures, il sera utile de préciser, pour chaque malade, non seulement la nature exacte de la maladie et ses localisations éventuelles, mais encore quatre séries de facteurs biologiques.

1° *La posologie de la streptomycine.*

2° *Les incidents dus à cet antibiotique.*

3° *Le cycle de la streptomycine dans l'organisme.*

4° *La variété du germe pathogène et sa résistance à la streptomycine.*

Etant donné la diversité de ces points de vue, il faut reconnaître, dès maintenant que, seul, un travail considérable permettra d'apprécier exactement l'action éventuelle de la streptomycine.

Nous pourrions être tentés, pour simplifier, de raisonner par analogie et d'essayer de transposer, pour la streptomycine, les notions déjà acquises, grâce à notre pratique de la pénicillinothérapie. Mais il convient de signaler immédiatement les différences fondamentales qui vont se manifester vraisemblablement dans cette étude thérapeutique.

1° Posologie de la streptomycine.

Elle est employée normalement à raison de 1 ou 2 grammes par jour. Cette dose journalière est fractionnée d'ordinaire en six injections, rarement en quatre ou deux.

Les voies employées varient :

La voie sous-cutanée peut être utilisée, contrairement à ce qui se passe pour la pénicilline.

La voie intra-musculaire est le plus fréquemment adoptée.

La voie intra-rachidienne (ponction lombaire et, parfois, ponction sous-occipitale), s'impose pour certaines localisations. Mais la dose coutumière est alors seulement de 100 milligrammes par jour ou de 200 milligrammes pour quarante-huit heures.

La voie intra-musculaire est utilisée concurramment pour compléter la dose journalière à 2 grammes.

La perfusion répond à des indications spéciales, et elle est susceptible de provoquer des chocs parfois dramatiques.

Signalons enfin la possibilité de trépano-ponctions, d'injections intra-ventriculaires et peut-être même d'injections intra-carotidiennes.

La streptomycine est habituellement dissoute dans le sérum physiologique, mais un « véhicule-retard » peut être employé.

2° Réactions provoquées par la streptomycine.

La pénicilline est pratiquement sans danger et, seules, la quantité disponible et la dépense exagérée limitent les doses journalières et la prolongation du traitement.

La préparation de la pénicilline ne présente guère de difficultés et n'offre pas d'inconvénients.

La streptomycine, au contraire, doit être manipulée avec précaution et nous connaissons déjà un certain nombre de réactions parmi les infirmières chargées des piqûres.

Les injections de pénicilline sont pratiquement indolores, les injections de streptomycine — tout au moins de certains lots de streptomycine — sont parfois désagréables.

L'usage de la streptomycine détermine assez rapidement — quoique à des degrés variables — une réaction de l'organisme qui se traduit par des phénomènes divers. Les céphalées, les ecchymoses, les éruptions sont pratiquement négligeables. Mais certains incidents plus graves ne peuvent être passés sous silence : diminution de l'acuité auditive, pouvant aller exceptionnellement jusqu'à la surdité temporaire ou définitive, troubles labyrinthiques avec vertiges, perte de l'équilibre.

Les vomissements sont, parfois, d'une intensité telle, dans les traitements prolongés, qu'ils peuvent devenir un obstacle au traitement. Mais il n'apparaissent, en général, qu'après emploi de 50 à 60 grammes, éventualité rarement réalisée dans nombre d'interventions chirurgicales.

Les néphrites avec albuminurie et cylindrurie sont parfois la rançon d'un traitement intensif.

Ces incidents commandent donc une surveillance biologique constante pour obtenir une action thérapeutique maxima avec un minimum de risques.

La question du rendement des doses utilisées est donc primordiale.

M. **Louis Michon :** Ayant obtenu une attribution de streptomycine pour mon service, j'ai déjà eu l'occasion de l'employer dans un certain nombre de cas. Très utile dans certaines infections urinaires non bacillaires, la streptomycine est également d'un emploi très précieux chez les bacillaires conjointement à l'acte chirurgical ; toute tuberculose urinaire semble devoir être opérée sous streptomycine. Je pense devoir, d'autre part, attirer l'attention sur la récente communication faite à Bruxelles par Van Cappelen, d'Amsterdam, où il a montré l'intérêt d'associer à la streptomycine l'huile de Chaulmoogra.

M. **Padovani :** J'ai pu, grâce à M. le professeur Etienne Bernard, suivre depuis un an tous les malades chirurgicaux de son service et je me propose d'apporter dans une prochaine séance les résultats qu'il nous a été donné d'observer.

Streptomycine et chirurgie. Nécessité du contrôle biologique,

par MM. **R. Ramade, Dulong de Rosnay** et **J. Chavannaz** (de Bordeaux).

Il ne suffit pas d'énoncer la dose de strptomycine injectée, la voie employée, le fractionnement journalier et la quantité totale. Il est capital de connaître *le cycle de la streptomycine dans l'organisme et la sensibilité du germe en cause.*

L'élément le plus important est la teneur du sang en streptomycine aux différents moments de la journée, car, seule, la surveillance des variations de *la concentration efficace* éventuelle permet de régler la thérapeutique.

Cette étude peut être faite indirectement, par le contrôle de l'élimination urinaire de la streptomycine.

Il est admis, à l'heure actuelle, que l'élimination urinaire est importante, oscillant entre 250 et 500 par centimètre cube d'urine, suivant la dose injectée et suivant les individus. Cette élimination porte sur 50 à 75 p. 100 de la dose injectée et s'étage sur vingt-quatre heures après l'injection. Cette constatation est très importante pour la thérapeutique des affections urinaires.

En réalité, en chirurgie générale, l'élément primordial — nous le répétons — est l'étude de la concentration dans le sang.

Le dosage est effectué suivant la méthode de Chabert-Sureau, la plus simple et la plus exacte. Mais il convient d'employer le milieu d'eau peptonée à pH bien réglé à 8,4, et non à 7,6 comme les milieux standard, et d'employer une souche microbienne de sensibilité constante, staphylo, coli ou subtilis. (Nous utilisons le staphylo Oxford.)

Signalons, dès maintenant, que les écarts individuels sont tellement fréquents qu'il n'est pas possible, en matière de streptomycine, de préconiser, sans inconvénient, une thérapeutique standard. Sans contrôle biologique, le malade est exposé à recevoir des doses trop faibles, favorisant la streptomycino-résistance, ou trop fortes, donc inutiles, sinon même dangereuses.

L'injection intra-musculaire de streptomycine est suivie du passage de la streptomycine dans le sang en un temps variable, suivant les sujets.

Les uns ont une concentration maxima très précoce et *le clocher de la courbe* se situe, sur les graphiques, entre la quinzième et la soixantième minute ; d'autres, au contraire, ne présentent de clocher qu'au bout d'une heure trente ou même deux heures.

Le deuxième élément à considérer est *la hauteur du clocher*. Elle est fonction de la dose injectée et des susceptibilités individuelles.

Une piqre de 166 milligrammes de streptomycine donne une concentration sanguine de 6 à 15 γ.

Une piqûre de 250 milligrammes de streptomycine donne une concentration sanguine de 10 à 30 γ.

Une piqûre de 1.000 milligrammes de streptomycine donne une concentration sanguine de 30 à 70 γ.

Ces chiffres confirment les résultats déjà donnés par Keefer.

Un troisième facteur intéressant est *la vitesse d'élimination*. La concentration de la streptomycine dans le sang s'abaisse rapidement d'abord, puis plus lentement ensuite et, pratiquement, *la concentration efficace* disparaît au bout de quatre heures. D'où la nécessité des six injections par jour. Mais les variations individuelles, là encore, sont considérables.

La quantité de streptomycine nécessaire pour obtenir une action thérapeutique est difficile à évaluer. Disons simplement, avec G. Mildebrook et B. Yegan (*American Rev. Tub.*, 1946) :

In vitro : la concentration de 1γ est un minimum nécessaire pour le bacille de Koch.

In vivo : la dose minima est beaucoup plus élevée et Yecfer (*Journal American Medical Assoc.*, 1947) l'évalue à 4 γ et même à 8 γ.

Or, l'étude des courbes de concentration sanguine, lorsque la streptomycine est dissoute dans du sérum physiologique, montre qu'au bout de quatre heures, pour une injection de 166 milligrammes, il reste de 3 à 6 γ. Le plus souvent, *le seuil thérapeutique* est donc à peine atteint.

Fait très important : il n'y a pas de parallélisme absolu entre la concentration sanguine et la concentration humorale ou tissulaire. C'est ainsi que, malgré

une bonnè concentration sanguine, le liquide céphalo-rachidien peut ne contenir qu'une quantité infime de streptomycine.

Le problème est, en réalité, encore plus complexe, car il peut faire intervenir, maintenant, les variations individuelles dues à des lésions, parfois latentes, parfois méconnues ; en particulier, l'état rénal.

Un malade du professeur Damade, traité par la streptomycine, présente un clocher à 70 γ avec une courbe d'élimination extrêmement retardée. Un nouveau contrôle montre des chiffres identiques. Les examens de laboratoire révèlent, chez ce malade, une azotémie et une constante d'Ambard élevées et une épreuve de phénol-sulfone-phtaléine déficiente.

La nécessité d'obtenir un rendement maximum avec une dose minima de streptomycine a conduit à utiliser les constatations cliniques et à rechercher les artifices susceptibles de bloquer l'élimination.

Certains auteurs ont essayé des médicaments ayant une action sur le rein et, en particulier, le benzoate de soude. Mais l'effet frénateur, heureux pour la pénicilline, n'existe pas pour la streptomycine. D'autres se sont adressés à des « véhicules-retard ».

L'exemple encourageant de la « pénicilline-retard » autorisait, *a priori*, un certain optimisme, qui n'a pas été entièrement confirmé par les faits. C'est ainsi que Kolmer, Bondi, Warner, Dietz (*Sciences*, 1946. Tome 104, p. 315) notent, dans leurs expériences, l'échec de la formule de Romansky (cire d'abeille huile de pistache) et de la solvecilline.

Nous avons utilisé le « Subtosan 25 » sans électrolyte. Ce polyvinylpyrrolidone a été expérimenté dans le service du professeur Damade, ces dernières semaines.

Son emploi est moins aisé que pour la pénicilline. La dissolution de la streptomycine dans le « Subtosan 25 » est plus longue à obtenir que la préparation de la « pénicilline-retard » qui a acquis droit de cité.

Il est nécessaire d'employer 5 c. c. au minimum — et même, en général, 10 c. c. — de « Subtosan 25 » pour 1 gramme de streptomycine. La préparation doit être effectuée plusieurs heures à l'avance. L'aiguille à employer doit être de fort calibre — 10/10 de millimètre — en raison de la viscosité de la solution obtenue.

Les injections trop concentrées sont douloureuses, ce qui n'est pas étonnant, puisque la streptomycine en solution dans le sérum cause souvent déjà une réaction locale. Mais ces inconvénients mineurs ne constituent pas une contre-indication suffisante de la « streptomycine-retard ».

La répétion des six injections traditionnelles de streptofycine, pendant des semaines ou des mois, constitue, en effet, une servitude telle, que bien des malades désirent s'y soustraire.

Il importe donc de préciser la valeur biologique de la « streptomycine-retard ».

L'injection de 500.000 unités ou de 1.000.000 d'unités de streptomycine « Subtosan 25 », donne un clocher un peu plus tardif (entre la deuxième et la quatrième heure), mais équivalent, comme hauteur, à celui obtenu avec la même dose de streptomycine dissoute dans du sérum physiologique. Une fois de plus, cependant, il faut tenir compte des variations individuelles : certains malades ont, avec le « Subtosan 25 », un retard d'absorption, puis d'élimination ; d'autres, au contraire, ont une absorption presque normale et seulement un retard d'élimination plus ou moins accentué.

Avec le « Subtosan 25 », la courbe d'élimination descend toujours beaucoup moins vite, et nous n'avons jamais trouvé, au bout de douze heures, un chiffre inférieur au résultat obtenu à la quatrième heure chez le même sujet par l'injection de la solution habituelle dans le sérum physiologique.

Nous sommes donc en mesure de dire que l'injection de 1 gramme de « streptomycine-retard » toutes les douze heures, donne une concentration minima au moins égale à celle obtenue avec la même dose injectée en six piqûres. Et le fractionement de 2 grammes de « streptomycine-retard » en trois injections par

vingt-quatre heures donne, en conséquence, une concentration thérapeutique moyenne, jusqu'ici inégalée.

L'avenir nous dira s'il y a avantage à avoir une courbe constamment et largement au-dessus du seuil thérapeutique, ou, au contraire, s'il est préférable d'avoir les oscillations produites par les six injections quotidiennes des solutions ordinaires.

Notre expérience clinique est relativement limitée en chirurgie. Mais, dès maintenant, notons les résultats spectaculaires dans certaines annexites tuberculeuses, péritonites bacillaires, fistules ganglionnaires, cystites tuberculeuses et septicémies à colibacilles, la préparation pré-opératoire et les suites de la collapsothérapie chirurgicale.

La streptomycine-résistance fera l'objet de notre prochaine étude, car ce test biologique, extrêmement délicat à apprécier — aux points de vue dogmatique et pratique — fait l'objet de controverses passionnées que, seules, l'observation et l'expérimentation rigoureuses permettront d'apprécier.

Traitement des phlébites par la réfrigération,

par M. **Henri Costantini,** associé national (d'Alger).

Lecteur : M. André Sicard.

Ce sont évidemment les travaux de Allen sur la réfrigération des tissus en cas de choc qui nous ont donné l'idée de traiter les phlébites par la réfrigération.

En vérité et pour des raisons que nous ignorons et qui, sans doute, relèvent de la météoro-pathologie, nous observons rarement des phlébites en Afrique du Nord.

Il a fallu des circonstances sans doute exceptionnelles pour qu'il me soit possible de faire état de 7 malades échelonnés sur un laps de temps de quatre mois.

Notre première malade (hystérectomie pour fibrome) fut d'abord traitée par des infiltrations lombaires. N'obtenant pas une sédation suffisante des douleurs je plaçai 2 poches à glace aux racines des cuisses, en avant et en dehors. Les douleurs diminuèrent d'intensité. J'ajoutai 2 poches au mollet. La malade en éprouvant du bien-être j'entourai le membre de poches à glace. La température atteignit 37°. Les douleurs disparurent totalement, l'œdème fut stoppé. Après quinze jours, je pouvais demander à la malade de commencer à mobiliser son membre. Mon opérée sortit bientôt de la clinique. Actuellement son membre est normal.

Une deuxième malade (appendicectomie à froid) débuta par une forte fièvre. Ce n'est qu'après quatre jours que le mollet devenait douloureux. Là encore, je plaçai timidement 2 à 3 poches à la racine de la cuisse. Bientôt tout le membre fut entouré de poches à glaces. La malade en éprouvait un tel soulagement que la nuit elle alertait l'infirmière de la clinique aussitôt qu'elle s'apercevait qu'une poche n'était plus garnie de blocs de glace. Là aussi, l'œdème d'emblée menaçant, fut stoppé. Les délais du traitement furent réduits au minimum (trois semaines). Actuellement notre malade va bien.

Pour la troisième malade, il y eut menace de phlébite et stoppage des accidents par l'application de glace. Il s'agissait d'un kyste ovarien très adhérent. Dans les suites opératoires la malade, au huitième jour, éprouva des angoisses cardiaques qui nous firent craindre une embolie par phlébite pelvienne. Bientôt, on notait de la dysurie avec cystalgie accompagnée de douleurs aux racines des cuisses. Des poches de glace furent placées sur le ventre et les triangles de Scarpa. Le pouls qui s'accélérait redevint normal, les douleurs disparurent. En

quatre jours, tout était rentré dans l'ordre. En vérité, nous nous rendons compte qu'on pourra discuter pour cette malade qui n'a pas fait sa preuve par la sortie d'un œdème phlébitique ou les manifestations spectaculaires d'une authentique embolie. N'empêche que nous étions inquiets devant le tableau clinique qui se déroulait sous nos yeux et que nous avons eu l'impression très formelle d'avoir prévenu des accidents graves par la réfrigération.

Dans le même temps, j'observais dans mon service de Mustapha un blessé de la garde. Un coup de couteau avait tranché la veine fémorale. Le chirurgien de garde avait lié la veine blessée. Dès le lendemain, était apparu un très gros et très impressionnant œdème du membre. Y avait-il thrombose veineuse au-dessous de la ligature ? C'est fort probable. Je traitai ce blessé tout comme un phlébitique en entourant son membre de poches à glace. En moins d'une semaine, l'œdème avait disparu. Le membre était normal à la sortie de l'hôpital.

Le cinquième de mes phlébitiques était un enfant opéré pour appendicite subaiguë. Rentré chez lui, il présentait au douzième jour de l'intervention une phlébite importante du membre inférieur gauche. Je ne pus voir ce malade que deux jours après. L'enveloppement par poche à glace supprima instantanément les douleurs et stoppa le développement de l'œdème. Après quinze jours, l'enfant put commencer les mouvements. Actuellement, il est guéri sans séquelle.

Même histoire pour notre sixième cas. Il s'agissait d'un indigène entré dans le service avec une phlébite de moyen volume survenue sans cause apparente et qui céda en quelques jours aux applications de glace.

C'est au douzième jour que je vis la septième phlébite. Il s'agissait d'une phlébite éberthienne apparue au décours d'une dothiénenterie grave. Le membre gauche était énorme et surtout la malade souffrait beaucoup au point qu'on usait de morphine. Naturellement, le membre gisait dans la gouttière classique, enveloppé d'une bonne couche de coton cardé. Tout aussitôt après avoir enlevé cet appareil, j'entourai la totalité du membre de poches à glace. La température qui atteignait 39°5 tombera à 37° en deux jours. Les douleurs disparurent immédiatement. Le développement de l'œdème fut stoppé. Sauf cependant après quelques jours où il parut monter vers l'abdomen, faisant craindre une phlébite bilatérale. Deux poches furent placées sur le ventre et la hanche. L'œdème abdominal régressa en trois jours. Je dus continuer les applications de poches à glace pendant trois semaines. Puis on commença mouvements et massages et la malade se leva. Elle est encore porteuse d'œdème qui d'ailleurs régresse.

Telles sont, brièvement résumées, nos observations. Elles nous ont permis de constater les faits suivants :

1° L'application des poches à glace autour du membre fait cesser immédiatement les douleurs. Cette suppression des douleurs est ce qui frappe le plus les malades qui veillent eux-mêmes à ce que les poches à glace soient toujours bien garnies.

2° L'œdème phlébitique est rapidement stoppé. Les délais de régression sont variables avec la gravité de l'atteinte phlébitique.

En principe, les mouvements peuvent être commencés après quinze jours.

3° La température tend à s'abaisser rapidement. Chez notre dernière malade éberthienne, la fièvre était élevée à 39°5. La température avoisinait 37° deux jours après l'application de glace.

Nous nous sommes contenté d'appliquer sur le membre des poches à glace devant et de chaque côté. Il nous a paru que c'était là un moyen pratique à la portée de tout le monde et suffisant. La réfrigération telle qu'on en use pour les gangrènes, par une botte de petits glaçons, est d'application plus délicate parce qu'elle nécessite un matériel spécial et une surveillance difficile.

Sauf pour notre première malade, nous n'avons pas utilisé les infiltrations lombaires. Mais on peut concevoir la combinaisons des deux méthodes qui ne s'excluent pas, bien au contraire. Nous nous sommes contenté d'administrer le

classique citrate de soude, dont nous savons qu'il aide le traitement sans pour cela donner des résultats aussi spectaculaires que ceux qu'il nous a été donné d'observer.

Comment agit la réfrigération ?

Grâce aux travaux de Allen, il est assez facile de répondre à cette question.

1° L'action du froid sur le sympathique n'est plus à démontrer. C'est cette action sur le sympathique qui supprime les douleurs et nous fait dire maintenant qu'il faut rayer le mot « dolens » de la triade « phlegmatia alba dolens ».

2° Cette même action sur le sympathique aboutit à la vaso-constriction, dont on devine qu'elle est favorable au stoppage et à la résorption de l'œdème.

3° Le refroidissement des tissus en diminue le métabolisme et restreint leurs besoins en oxygène.

Or, nous sommes mal renseignés sur les phénomènes qui se développent au cours d'une phlébite abandonnée à son évolution naturelle.

Par exemple, pourquoi le pouls est-il « grimpant », c'est-à-dire plus rapide qu'il ne devrait être par rapport à la température.

N'y a-t-il pas résorption de toxine, comme dans le choc ? Si oui, en réduisant les besoins des tissus phlébitiques par le refroidissement, on évite la résorption des toxines. Dès lors, le pouls se régularise.

L'œdème phlébitique n'est-il pas une manifestation de l'exhémie, qu'on accuse d'être responsable de la chute tensionnelle du choc ?

Or, le froid réduit la vaso-dilatation des capillaires, du même coup l'exhémie se trouve stoppée, et l'œdème cesse de croître.

Il y a mieux. On sait, depuis logtemps, que le froid retarde la coagulation du sang *in vitro*. Il n'est pas impossible qu'il en soit de même *in vivo*. Alors, le froid agirait localement, arrêtant le développement du caillot. Il ne nous a malheureusement pas été possible matériellement de procéder aux examens qui nous auraient montré si l'application de poches à glace sur un membre phlébitique a ou n'a pas une action générale anticoagulante.

Rappelons, pour être complet, que les anciens accoucheurs, qui avaient une grande expérience des phlébites parce qu'ils en voyaient beaucoup, préconisaient, pour les traiter, des « compresses trempées dans une solution de chlorhydrate d'ammoniaque ». Ces compresses devaient entourer les membres. Le renouvellement de ces compresses devait se faire chaque deux heures (P. Bar et C. Jeannin). Or, ces compresses déterminaient un abaissement de la température locale de l'ordre de 13°. Le chlorhydrate d'ammoniaque était considéré comme un « résolutif ». En fait, il refroidissait le membre et agissait par ce moyen. Les accoucheurs qui en usaient faisaient de la réfrigération sans le savoir.

« Ligamentopexie » en poulie (*),

par M. **Alberto Baraldi** (de Rosario), invité par l'Académie.

Comparant la matrice à un corps géométrique, nous pouvons dire que c'est une pyramide quadrangulaire tronquée qui repose sur son sommet.

Elle se trouve, par conséquent, en équilibre instable, et sa statique dépend de deux catégories d'éléments distincts : ceux qui la soutiennent et ceux qui orientent sa position.

Le soutien est assuré par la base du périnée et les puissants ligaments de la matrice et du sacrum. La position dépend des ligaments larges et des ligaments ronds.

Toutes ces formations anatomiques, loin d'être rigides, permettent à la matrice

(*) Communication faite au cours de la séance du 9 juin.

des déplacements transitoires qui obéissent passivement aux pressions exercées sur elle par les organes qui l'entourent.

Normalement, ces mouvements sont, pour ainsi dire, nuls dans le sens vertical, empêchés qu'ils sont par la résistance de la base du périnée et par les puissants ligaments de la matrice et du sacrum qui sont, pour ainsi dire, inextensibles. Il n'en est pas de même des déplacements latéraux ni, surtout, des *antéro-postérieurs ;* ces derniers sont causés par la réplétion du rectum ou de la vessie. Dans le sens latéral, la matrice se déplace facilement, mais reprend sa position normale dès que la cause disparaît, grâce à la structure élastico-musculaire des éléments chargés de cette fonction.

La mobilité excessive de la matrice est le premier symptôme d'insuffisance des ligaments ronds. La *rétroflexion* est due à leur impotence.

Nous basant sur ces considérations d'ordre anatomo-physiologique, nous rejetons toutes les interventions, pratiquées sur la matrice ou le *vagin*, ayant pour but de corriger la *rétroflexion*, et nous admettons uniquement celles qui se pratiquent sur les ligaments ronds, persuadé que ce sont les seuls qui obéissent à un critérium anatomique, physiologique et pathogénique.

Les méthodes de *ligamentopexie* sont multiples. Les meilleures, sans aucun doute, sont celles qui, plaçant la matrice en position correcte, lui laissent en même temps sa mobilité normale.

En ce sens, l'idéal serait représenté par la méthode de Alquié-Alexander-Adams, s'il ne s'agissait d'une opération faite à tâtons, ne donnant que des indications restreintes et ne permettant pas d'éliminer la cause lorsqu'il s'agit d'une *rétroflexion* symptomatique.

Faisant abstraction des objections qui ont été formulées au sujet de certaines difficultés d'ordre technique, il nous semble opportun de signaler que cette méthode sacrifie la partie de ligament rond dans la structure de laquelle se trouvent des fibres musculaires striées (*homologues du crémaster*) d'une efficacité fonctionnelle indiscutable.

Nous jugeons préférable la *ligamentopexie* précédée de laparotomie. Parmi les multiples méthodes proposées, nous choisissons celle de Doleris-Caballero qui est, à notre avis, la plus efficace, et grâce à la légère modification que nous proposons, la plus physiologique.

Notre façon de procéder est la suivante :

Premier temps : Laparotomie de Pfannenstiel basse.

Deuxième temps : On saisit les ligaments ronds au moyen de fils qui traversent le repli correspondant des ligaments larges (au niveau des ligaments ronds) à 5 centimètres environ de son insertion utérine.

Troisième temps : On enfile les deux bouts du fil dans la même aiguille et, avec celle-ci, on traverse, de l'intérieur vers l'extérieur, la paroi abdominale, à 4 centimètres environ de la ligne médiane.

Quatrième temps : Après avoir dissocié les fibres du droit antérieur de l'abdomen, on pratique, avec le bistouri, une petite fente dans le péritoine, entre les deux chefs des fils.

Cinquième temps : Fermeture du péritoine.

Sixième temps : Perforation, avec les ciseaux de Mayo, de la membrane séreuse correspondant à l'un des ligaments ronds et section du ligament du côté opposé, à 3 centimètre environ du pôle de l'*anse*.

Septième temps. Après avoir libéré le long bout du ligament sectionné, le passer au travers de la fente ouverte du côté opposé.

Huitième temps : Suture, de bout en bout, du ligament sectionné comme s'il s'agissait d'effectuer une *tenorraphie*.

Neuvième temps : Fermeture de la paroi abdominale par *plans*.

Notre façon de procéder présente les avantages suivants :

Toutes les opérations afférentes aux *ligamentopexies* sont précédées de la laparotomie, c'est-à-dire qu'elles offrent la possibilité de pratiquer, au cours

d'une même opération chirurgicale, en plus de la suppression de l'appendice, soit par nécessité, soit à titre préventif, toute intervention, sur la matrice ou ses annexes, s'il y a lieu.

Aucune partie des ligaments ronds n'est sacrifiée.

Dans l'opération de Doleris-Caballero, le point d'insertion des ligaments n'est plus le pubis, puisque la suture qui réunit les deux ligaments constitue une véritable néo-insertion. Avec la modification que nous proposons, l'insertion anatomique normale n'est pas altérée.

Les ligaments ronds ne se suturent pas entre eux. La suture qui se pratique rétablissant la continuité du ligament rond sectionné, rapproche deux surfaces cruentées qui se soudent bien par une cicatrice solide.

Il n'est pas besoin, pour la suture, d'un fil non résorbable, ainsi que le conseille la méthode de Doleris, le *catgut* fin suffit, et c'est celui qui convient le mieux.

Le point de résistance aux tractions n'est pas précisément la cicatrice, comme dans la méthode Doleris-Caballero, mais, en raison de la disposition en poulie, le maximum de résistance aux tractions s'effectue en élément sain : l'endroit même où les ligaments se rejoignent.

Ménageant les séreuses qui tapissent les ligaments ronds, la poulie permet des glissements qui rendent possible une meilleure mobilité de la matrice, après avoir corrigé sa déviation. Cet argument, qui peut être théoriquement contesté, est confirmé par la pratique.

Pour conclure, indiquons que, depuis l'année 1932, nous avons systématiquement appliqué ce procédé à toutes nos malades et que, jusqu'à ce jour, les résultats ont été entièrement satisfaisants.

PRÉSENTATION DE MALADE

Ostéosynthèse pour fracture oblique basse de la diaphyse humérale. Paralysie radiale post-opératoire,

par M. **J. Sénèque.**

M. K., vingt ans, moniteur de gymnastique, se fait, le 8 janvier 1948, une fracture oblique du tiers inférieur de l'humérus gauche au cours d'un exercice de barres parallèles. Fracture fermée, avec un léger déplacement que l'on n'arrive pas à corriger complètement par manœuvres de réduction externe.

Ce blessé, étant donné sa profession, désire une réduction absolue et réclame l'intervention chirurgicale. Celle-ci est pratiquée le 16 janvier 1948. Voie d'abord postérieure médiane ; la fracture siège très au-dessous de la gouttière de torsion. et il n'y a nul besoin de découvrir le nerf radial, ni de mettre des écarteurs à son contact. Réduction de la fracture, qui est maintenue par trois câbles de Cunéo. Suture sans drainage des parties molles et mise en place d'un grand appareil plâtré fixant le bras au corps, en prenant soin de mettre une couche importante d'ouate.

Trois jours après, on peut constater l'existence d'une paralysie radiale gauche ; tandis qu'une radiographie de contrôle montre une réduction anatomique de la fracture. Les infiltrations du ganglion stellaire à la novocaïne ne montrent aucune amélioration, et les lésions évolueront vers une R. D. complète sur tout le territoire du nerf radial.

On attend la consolidation complète de la fracture et, le 7 avril 1948, on repasse par la même incision postérieure pour enlever le matériel de synthèse,

et découvrir le nerf radial dans tout son trajet dans la gouttière de torsion : il est absolument intact.

Après cette deuxième intervention, les troubles paralytiques ne subissent aucune amélioration ; on intervient, le 21 avril 1948, par une incision externe, pour contrôler l'état du nerf à la sortie de la gouttière de torsion et dans la gouttière bicipitale externe. Le nerf est œdémateux, sans aucune adhérence anormale, ni à l'os, ni aux parties molles. Suture de la peau après avoir isolé le nerf du contact osseux.

Nous l'adressons alors, pour traitement électrique, à notre collègue, le Dr Mathieu et celui-ci déclare que s'il n'avait pas la certitude que l'intégrité du nerf a été opératoirement vérifiée, il affirmerait qu'il y a eu section du nerf.

Au bout d'un mois de traitement électrique, l'état s'améliore, la sensibilité revient et aujourd'hui, 7 juillet, la paralysie radiale a complètement rétrocédé. Je pense qu'il a dû s'agir de phénomènes de compression indirecte par hématome consécutif à l'intervention chirurgicale, car, lors de l'intervention, il n'a pu se produire aucun traumatisme par écarteur, ni, secondairement, par le matériel de synthèse, car la fracture siégeait très au-dessous de la gouttière de torsion.

DON DE M. ABADIE

M. le Dr Abadie (d'Oran) a fait à l'Académie un premier don de cinquante mille francs en vue d'aider les jeunes chercheurs. L'Académie a décidé que, en conformité avec la volonté du donateur, cette somme serait attribuée à un jeune chirurgien, soit pour faciliter ses recherches, soit pour favoriser un séjour à l'étranger. Les jeunes chirurgiens qui désireraient bénéficier du don de M. Abadie sont priés d'envoyer au Secrétaire général de l'Académie de Chirurgie, 12, rue de Seine, une lettre de candidature accompagnée de leurs titres scientifiques et hospitaliers en indiquant la nature des recherches poursuivies ou le but du voyage à entreprendre. Le candidat qui aura reçu le don de M. Abadie sera tenu de communiquer à l'Académie, dans l'année, soit l'état de ses travaux, soit le résultat du voyage qu'il aura effectué. Les lettres de candidature seront accueillies jusqu'au 1er octobre 1948.

COMPOSITION DU JURY (tiré au sort le 7 juillet 1948).

M. Abadie d'Oran,
Le Président de l'Académie de Chirurgie,
Le Secrétaire général de l'Académie de Chirurgie.

Membres titulaires : 5.
MM. d'Allaines, Gatellier, Moure, Oberlin, Toupet.
Suppléants : MM. Chevrier, Pierre Delbet, Lance, Louis Michon, Roux-Berger.

Associés parisiens : 3.
MM. Calvet, Dufourmentel, Poilleux.
Suppléants : MM. Boudreaux, Cauchoix, Padovani.

Associés nationaux : 5.
MM. Bonniot (Grenoble), Curtillet (Alger)., Chavannaz (Bordeaux), Goinard (Pierre [Alger], Guyot (Bordeaux).
Suppléants : MM. Fiolle (Marseille), Foisy (Châteaudun), Guillemin (Nancy), Hardouin (Rennes), Lefèvre (Bordeaux).

La prochaine séance aura lieu le ***13 octobre 1948.***

Le Secrétaire annuel : Pierre Oudard.

Le Gérant : G. Masson.

Dépôt légal. — 1948. — 3e trimestre. — Numéro d'ordre 710. — *Masson et Cie*, éditeurs, Paris.
Imprimé par l'Ancne Imprimerie de la Cour d'Appel, 1, rue Cassette, à Paris (France).

Séance du 13 Octobre 1948.

Présidence de M. LOUIS SAUVÉ, *président*.

CORRESPONDANCE

1° Des lettres de MM. D'AUDIBERT CAILLE DU BOURGUET (armée) ; BADELON (Toulon), BARRAYA (Nice), BRÉHANT (Oran), BRETON (Pontoise), CABY (Corbeil), COUDRAIN (Saint-Quentin), DEMIRLEAU (Tunis), FABRE (Toulouse), GIRAUD (armée), HERBERT (Aix-les-Bains), HUSSENSTEIN (Tours), INGELRANS (Lille), Raymond IMBERT (Marseille), MAGNANT (Langon), MIRALLI (Nantes), NAULLEAU (Angers), NÉDELEC (Nantes), PELLÉ (Rennes), PERRIN (Lyon), SIMÉON (marine), STRICKER (Mulhouse), SUIRE (Niort) posant leur candidature au titre d'Associé national.

2° En vue de l'obtention du prix Chupin, M. A. FABRE (armée) adresse à l'Académie son travail intitulé : *Les blessures par mines.*

3° En vue de l'obtention du prix Dubreuil, M. René CHARRY (Toulouse) adresse à l'Académie son ouvrage intitulé : *Chirurgie moderne de la hanche. Apport de la radiographie de profil.*

4° Une lettre de M. Ricardo FINOCHIETTO (Buenos-Aires) remerciant l'Académie des condoléances qu'elle lui a adressées à l'occasion du décès du Dr Enrique FINOCHIETTO.

5° Un travail de MM. TALBOT et SARLIN (armée) intitulé : *Tumeurs à myéloplaxes de l'astragale. Traitement conservateur*, est versé aux Archives de l'Académie sous le n° 494.

Des remerciements sont adressés aux auteurs.

PREMIÈRE SÉANCE

NÉCROLOGIE

Décès du professeur Jacques Leveuf, secrétaire général de l'Académie de Chirurgie. Allocution de M. le Président.

C'est un bien pénible devoir pour moi, mes chers Collègues, de vous annoncer la mort prématurée, presque tragique, de notre Secrétaire général, le professeur Jacques Leveuf. C'est la seconde fois en vingt ans qu'un de nos secrétaires généraux est frappé dans l'exercice de ses fonctions. Nous ressentons encore tous la douleur de la fin prématurée de Paul Lecène. Du moins avions-nous assisté à sa dernière maladie, du moins avions-nous pu lui rendre les derniers devoirs. Mais le destin de Leveuf nous touche par sa soudaineté, par son isolement. Nous savions bien, avant les vacances, qu'il fallait une cause grave pour l'écarter de notre Compagnie ; mais que de raisons d'espérer ! Sa jeunesse, son dynamisme, son incroyable activité, nous permettaient de croire à un retour favorable. Et voilà qu'à la fin d'août nous apprenons qu'il avait disparu intégralement, sans même qu'il nous soit donné de l'accompagner à sa

Publication périodique mensuelle.

dernière demeure : semblable à ces astres qui brillent dans le firmament et disparaissent brusquement, frappés d'un cataclysme soudain. Nous gardons de Leveuf un tel souvenir lumineux que nous nous demandons si tout cela n'est pas un cauchemar et si nous n'allons pas revoir sa silhouette élégante et vive reprendre place à ce bureau.

Né d'une famille d'industriels limousins, Jacques Leveuf, après avoir commencé ses études médicales à l'école de Limoges, gravit rapidement, à Paris, tous les degrés de l'échelle des concours. Elève successivement de Thierry, de Potocki, de Segond, de Legueu, d'Ombrédanne et de Delbet, il avait, certes, gardé l'empreinte de ses maîtres successifs, mais ce furent surtout Ombrédanne et Delbet, dont la jeunesse persistante nous est une consolation et Legueu qu'il fit revivre dans un magnifique éloge — le seul qu'il ait prononcé. Ce furent ces trois maîtres qui façonnèrent d'abord son esprit scientifique : prédécesseurs magnifiques, parrains prestigieux du jeune professeur de clinique chirurgicale infantile dont la nomination en 1942 recueillit un unanime assentiment.

Vous vous rappelez tous l'énorme activité de Leveuf ; elle s'étendait à tous les domaines. Il ne se cantonnait pas dans les seules recherches de chirurgie infantile. La description remarquable qu'il fit des ganglions pelviens et de leur envahissement dans le cancer du col ; la contribution importante qu'il apporta, à la suite de son maître Delbet, à l'enclouage des fractures du col fémoral ; l'étude très poussée qu'il fit du syndrome de Volkmann, dans lequel il mit de l'ordre et de la clarté, sont des travaux majeurs et auxquels le temps a apporté sa consécration.

Mais c'est bien évidemment dans le champ de la chirurgie infantile que ce rude laboureur a tracé les plus profonds sillons. Son œuvre primordiale et certainement admirable concerne l'ostéomyélite. Certes, il fut précédé dans les résections diaphysaires par notre cher Hallopeau, lui aussi trop tôt disparu ; du moins il posa avec précision et modération les indications de cette opération qu'il vulgarisa et qui, il y a trente ans, eût semblé impensable. Mais ce qui appartient en propre à Jacques Leveuf, ce à quoi son nom mérite d'être attaché, c'est la révolution qu'il opéra dans le traitement des ostéomyélites aiguës. Révolution véritable : avant lui, on trépanait systématiquement, et souvent non sans dommage, Leveuf a renversé complètement la vapeur ; il a démontré victorieusement les bienfaits de l'expectative plâtrée ; et, par delà la mort, il continue, par cette technique, à sauver de nombreux enfants, à les sauver dans leur vie et dans les fonctions de leurs membres.

Le traitement et l'anatomie pathologique des luxations congénitales de la hanche a donné lieu également, de sa part, à des travaux majeurs ; là encore, il fit œuvre nouvelle et complète, en montrant, grâce à l'arthrographie, le rôle de l'interposition des parties molles, ce qui explique la précarité fréquente des réductions orthopédiques, et l'utilité des interventions sanglantes.

Il a fait bien d'autres travaux, et dans tous les domaines ; mais les travaux que j'ai cités sont, non pas ceux que j'ai choisis, mais ceux qu'il eût aimé que je choisisse, ceux dans lesquels son esprit scientifique avait plus précisément passé : c'est la première piété due aux morts que de souligner ce qui peut les rendre immortels.

A vrai dire, qui ne connaissait de Leveuf que son dynamisme en apparence primesautier, que sa vitalité exhubérante, que ses sautes d'humeur quelquefois un peu déroutantes, ne connaissait pas même la superficie de l'homme. Leveuf, dans ses travaux, a fait une œuvre réfléchie, cohérente, très approfondie, partant de l'anatomie pathologique et parfois de la bactériologie pour expliquer l'évolution des symptômes, préciser le pronostic, poser les bases logiques de la thérapeutique. C'était un savant méticuleux et profond : n'a-t-il pas écrit, à propos des exostoses ostéogéniques : « jamais l'expérimentation ne pourra produire des lésions d'une finesse comparable à celles de la pathologie ». Paroles

profondes, que je tiens à proposer au souvenir de ses pairs, à la méditation et à l'exemple des plus jeunes, à l'admiration de tous.

Dans l'intimité, Leveuf s'est montré fidèle dans ses amitiés, attaché à ses élèves ; instable seulement en apparence, il était de ceux sur qui l'on peut compter, et le Syndicat des Chirurgiens Français, qui l'avait choisi comme Président, savait bien ce qu'il faisait. A l'exemple de son maître Delbet, cette incomparable et vaste intelligence, il était sensible aux belles-lettres, aux arts ; bon pianiste, excellent appréciateur de la peinture et de la sculpture, c'était, au fond, un sentimental. Il l'était dans sa sollicitude pour les enfants victimes de la maladie, auxquels il cherchait à rendre leur part supportable ; il l'était quand il ne se croyait pas assez aimé ou apprécié ; il l'était surtout quand il camouflait sous une brusquerie apparente sa réelle sensibilité ; la douleur de ses élèves, devant laquelle je m'incline, en est la preuve.

Leveuf était un travailleur obstiné : toute sa vie était axée sur son œuvre. Il passait, quand il ne voyageait pas vers de lointains continents, des journées entières dans son service à établir et compulser une documentation considérable, qu'il est du devoir de ses élèves de ne pas laisser perdre. Il avait mis son service sur un très haut pied : il y avait installé un centre de recherches scientifiques, un centre de traitement de la poliomyélite, un centre de neuro-chirurgie infantile ; il rêvait, depuis son retour d'Amérique, d'y instituer un centre de chirurgie vasculaire et un centre de chirurgie néo-natale...

La mort que vous savez est venue interrompre ces réalités et ces espoirs. Il y a du tragique dans cette phrase de Labruyère qu'il a citée au cours de sa leçon inaugurale : « La vie s'achève que l'on a à peine ébauché son ouvrage ». Leveuf aurait-il pu prévoir, et peut-être a-t-il obscurément prévu que cette phrase s'appliquerait à lui-même ? Car cette pensée, qui ne vaut pas pour les esprits médiocres, s'applique pleinement aux esprits supérieurs dont la mort interrompra toujours trop tôt l'œuvre. Et Jacques Leveuf en était un.

L'horreur de sa mort dans la même clinique et de la même manière que finit son fils bien-aimé, nous la ressentons pleinement ; mais lui-même, par une grâce particulière, presque incroyable, ne s'en est heureusement pas aperçu. Il a vécu ses dernières semaines dans une indifférence euphorique, seul de son entourage à ne pas s'apercevoir de son état, alors que sa femme, qui l'a veilllé jour et nuit avec un dévouement admirable, cachait héroïquement son angoisse. Et il a disparu, dernière grâce, à une époque telle qu'il ne continuera pas à voir ce que nous voyons et qu'il ne verra pas ce qui nous reste à voir.

Permettez-moi, mes chers collègues, de ne pas terminer sur ces phrases amères. Je ne suis pas de ceux pour lesquels la mort est sans espérance ; je crois que Leveuf aura trouvé cette paix promise aux hommes de bonne volonté, ce repos mérité par les travailleurs obstinés, cet amour que le Maître a promis à qui aimerait les petits enfants, et Leveuf a fait beaucoup pour eux. Et, pour tout dire, que la phrase par laquelle il terminait, coïncidence extraordinaire, sa leçon inaugurale, est maintenant, pour lui, pleine de réalité : *Post tenebras, lux.* Après les ténèbres, la Lumière.

Que Madame Leveuf, dont nous admirons le dévouement vraiment héroïque et dont nous partageons la grande douleur, que sa fille, dont le beau-père continue les traditions médicales, veuillent bien, par ma voix imparfaite, recevoir les condoléances respectueuses et profondément émues de toute notre Compagnie.

La séance est levée en signe de deuil.

DEUXIÈME SÉANCE

NÉCROLOGIE

Décès de M. Roussy, membre libre.

Il est du devoir de ma charge, mes chers Collègues, de vous annoncer la mort de M. Roussy. Nous l'avons prié, quand il était heureux, d'être membre libre de notre Académie. Nous ne devons pas l'oublier dans le malheur, et je suis sûr d'être votre interprète en présentant à sa famille l'expression de nos condoléances attristées.

RAPPORTS

Contribution à l'étude des néphrites graves, post-abortives, par eau de savon,

par M. **H. Dax** (de Bordeaux).

Rapport de M. Jean Patel.

M. H. Dax, chef de clinique du professeur Charrier (de Bordeaux), s'est penché sur l'étude des hépato-néphrites qui succèdent aux avortements, sujet quelque peu délaissé depuis l'ouvrage, maintenant classique, que le professeur H. Mondor a fait paraître il y a douze ans (*Les avortements mortels*, Paris, 1936).

Fort de 2 observations personnelles et de recherches expérimentales, M. Dax reprend la question au point où elle était en 1936 : le savon semble bien être capable de produire l'hépato-néphrite ; mais ce n'est encore qu'une hypothèse.

Avec les documents que je vous communiquerai, Dax oppose aux néphrites sévères dont le *perfringens* est responsable, celles, en tout dissemblables, par savon, qu'il isole.

Je lui laisse, maintenant, la parole :

« Nous avons eu l'occasion, alors que nous nous intéressions primitivement à la pathogénie et au traitement des gangrènes utérines par eau de savon, d'observer parmi nos malades 2 cas extrêmement particuliers, où, chaque fois, l'hépato-néphrite fut d'apparition immédiate, immédiatement consécutive à l'injection d'eau savonneuse, sans aucune participation de *perfringens*, ni d'autre germe, et dans lesquels l'anurie fut immédiatement totale, primant les lésions génitales, et imposa, de ce fait, tout de suite, la décapsulation.

« Rapprochant ces 2 observations, où des biopsies furent pratiquées, des expériences menées parallèlement, nous nous croyons autorisés à décrire un type de néphrite suraiguë d'origine savonneuse exclusive, et dont le principal intérêt serait sa curabilité.

« En effet, bien que nous ne disposions que de 2 observations, et faisant bien entendu, à leur sujet, toutes les réserves de coutume, nous pensons que leurs communes étiologie, symptomatologie et évolution, en confrontation par ailleurs avec leur anatomie pathologique curieusement voisine, peuvent permettre de tracer un tableau qui s'oppose trait pour trait à celui, malheureusement quasi incurable, de l'authentique septicémie à *perfringens*.

« Certes, ces cas d'hépato-néphrites succédant immédiatement à l'injection d'eau savonneuse, et qui résultent d'une véritable embolie savonneuse, d'où leur gravité, sont assez rares, mais, comme le dit Mondor : on pourrait peut-être inventorier beaucoup d'observations antérieures et ne pas dire *perfringens* là

où le savon est seul en cause, et surtout passer sans tarder à la décapsulation au lieu de faire une hystérectomie inutile. L'hépato-néphrite reste chirurgicale ; mais ce n'est plus vers l'utérus qu'il faut se porter, c'est vers le rein ».

Avant de décrire le tableau de ces lésions, d'en préciser, selon nous, la thérapeutique, les indications opératoires et de donner ensuite lecture de nos 2 observations, nous tenons à signaler la très grande difficulté de ce diagnostic étiologique du syndrome ictéro-azotémique *post abortum.* Car pour déterminer :

1° La preuve du savon utilisé (nous savons combien les malades sont muettes à ce sujet), puis,

2° Quand cette preuve est faite, la nature infectieuse ou toxique de l'hépato-néphrite, les difficultés sont très grandes, d'autant plus qu'en dehors des septicémies suraiguës à *perfringens* qui peuvent tromper par leur précocité (car, en règle, elles évoluent à partir du troisième jour), le savon crée un terrain favorable au développement d'une authentique septicémie secondaire, et il faut alors opérer avant l'apparition de la septicémie.

« Nous ne pouvons insiter ici sur les moyens cliniques ou de laboratoire, avancés pour permettre le diagnostic de l'étiologie savonneuse et nous supposerons (ce fut le cas dans nos observations) que la malade ait avoué l'utilisation criminelle de l'eau savonneuse. Nous avons, par conséquent, l'intention d'*opposer 2 néphrites :* une curable et d'apparition immédiate, qui relève de l'embolie savonneuse, à une autre, celle-là bien connue, celle de la septicémie à *perfringens*, dans le seul but de préciser leurs indications thérapeutiques, bien différentes, nous le verrons.



« Schématiquement, dans le cas de néphrite savonneuse, la malade ressent, au moment de l'injection, une douleur très importante et rapidement lombaire. Cette lombalgie traduit-elle l'atteinte rénale ? Il est difficile de le dire. En tout cas, nos 2 malades l'ont très nettement ressentie et cette douleur s'oppose à la simple douleur pelvienne des autres malades où l'embolie n'a pas lieu. Ce qui est surtout caractéristique, c'est le cortège symptomatique qui témoigne de l'atteinte des nombreux organes touchés par l'embolie : phénomènes pulmonaires (dyspnée, petites hémoptysies, points de côté aux bases, oppression, cyanose) ; phénomènes nerveux (parésies transitoires, troubles visuels, céphalée) ; phénomènes cardio-vasculaires (tachy-arythmie, phénomènes de collapsus) surtout phénomènes hépatiques (subictère très précoce). Ces phénomènes, en dehors du subictère, sont passagers ; seuls, les phénomènes hépatiques et rénaux vont persister ; le subictère s'intensifie, mais jamais il n'y a ictère véritable. Les téguments de la malade sont plutôt gris, cyanosés et, ce qui retient tout de suite l'attention, c'est l'état d'adynamie ; la malade est abattue, prostrée. Du côté rénal, enfin, but de notre étude, les signes sont immédiats : oligurie d'emblée : les urines ont une couleur porto ou hématique, témoignant de l'hémolyse provoquée par le savon et, par la suite, en moins de vingt-quatre heures, l'anurie est totale. L'azotémie s'élève tout de suite, les autres constantes du sang, chlorémie en particulier, étant peu modifiées

« Cette anurie est irrémédiable, si l'on s'en tient au traitement médical ; dans notre première observation, en effet, nous attendîmes trois jours en rechlorurant, glucosant et injectant de la novocaïne par voie intraveineuse ; nous associâmes même des infiltrations bilatérales des pédicules rénaux, mais en vain. C'est alors que nous nous déterminâmes pour la décapsulation.

« La décapsulation unilatérale ne suffit pas, et l'azotémie, qui était à 2 gr. 20 avant la première décapsulation, atteignit 4 gr. 10 le surlendemain, malgré un traitement médical associé. Ce ne fut qu'après la deuxième décapsulation que la guérison fut obtenue très rapidement. Nous voulons surtout insister sur cette évolution, immédiatement grave, de la maladie, dont seule, la décapsulation bilatérale eut raison ; et chez notre deuxième malade, devant le même état d'anurie immédiate, nous n'attendîmes point et décapsulâmes immédiatement. Il fallut également pratiquer 2 décapsulations dans ce cas ; ce qui semblerait

prouver l'existence d'une inhibition du rein non décapsulé sur celui qui l'est, et poserait éventuellement la question de la décapsulation bilatérale malgré sa gravité.

« Ce qui nous a frappé dans ces 2 cas, c'est la similitude des biopsies pratiquées au cours des 4 décapsulations. En effet, en dehors des caractères de néphrite épithéliale tout à fait nets, ce qui oppose ces néphrites à celles de la septicémie à *perfringens*, où l'anurie est d'origine mécanique et due au blocage des tubes par des produits d'hémolyse, nous avons constaté toujours, et ceci sans pouvoir nettement l'expliquer, l'amélioration constante de l'état histologique du deuxième rein par rapport au premier.

« S'il est permis, ici, de faire une hypothèse expliquant cette amélioration histologique du deuxième rein non décapsulé, nous dirions qu'il doit s'agir d'un mécanisme sympathique qui, cependant, laisse persister une inhibition rénale puisque la deuxième décapsulation (il en fut ainsi dans nos 2 cas) est nécessaire pour rétablir parfaitement la diurèse.

« Malgré la fragilité de cette hypothèse, il n'en reste pas moins curieux que dans nos 2 cas l'état du deuxième rein était toujours meilleur que celui du premier. Cette assertion serait à vérifier.

« Par ailleurs, ces constatations histologiques, relevées sur les malades, sont identiques à celles obtenues chez l'animal. Il s'agit, là aussi, d'un syndrome d'hépatonéphrite (déterminée expérimentalement par l'injection d'eau de savon dans la veine cave inférieure pour provoquer l'embolie).

« Les lésions hépato-rénales sont très intenses et aboutissent à la mort par anurie. »

Par conséquent, nous pouvons isoler un type de néphrite aiguë toxique dont les caractéristiques anatomo-cliniques la rapprochent de la néphrite du sublimé et qui est la conséquence d'une nécrose rénale par le savon embolisé. Cette néphrite serait curable à la lumière de 2 observations que voici :

Observation I (Service de M. le professeur Massé). — Mme S... (Marie), vingt-cinq ans, enceinte de deux mois, se fait une injection d'eau de savon. L'injection a été précédée de la pose d'une sonde. Aussitôt : lombalgie très pénible, elle perd un petit peu de sang et présente également des urines rouges ; elle est alors hospitalisée et l'on constate un état d'oligurie, accompagné de subictère. On tente de rétablir la diurèse par une double infiltration des pédicules rénaux, et par du sérum glucosé associé à la novocaïne par voie veineuse. Le troisième jour, anurie totale ; urée à 2 gr. 20 ; les autres constantes du sang sont normales. On procède alors à la décapsulation du rein droit. Une biopsie est pratiquée au cours de l'intervention ; elle montrera des glomérules écrasés et des tubes contournés très altérés ; infiltration du pédicule rénal au cours de l'intervention. Malgré la décapsulation et une diurèse de 50 c. c. l'azotémie monte à 4 gr. 10 le surlendemain. La deuxième décapsulation est pratiquée, le rein gauche plus gros se laisse mieux décapsuler et fait hernie. Une biopsie est également pratiquée. Infiltration du pédicule rénal. Dès lors débâcle urinaire qui atteint 3 litres. Quatre jours après l'intervention, l'urée tombe en flèche et atteint 20 centigrammes dix jours après. Guérison totale. Suites simples.

Obs. II (recueillie dans le même Service). — Mme D... (Marcelle), vingt-six ans, se fait une injection d'eau de savon intra-utérine au deuxième mois de sa grossesse. Lombalgie très vive, lipothymie ; état d'anurie immédiat après miction d'urines porto ; tentative de traitement médical pendant vingt-quatre heures sans résultat (glucose et novocaïne).

L'azotémie atteignant 1 gr. 90, et l'anurie ne cédant pas, décapsulation droite suivie, deux jours après, d'une décapsulation gauche en raison de la persistance d'un état d'oligurie. Guérison rapide par la suite, l'urée avait atteint 2 gr. 20 après la deuxième décapsulation.

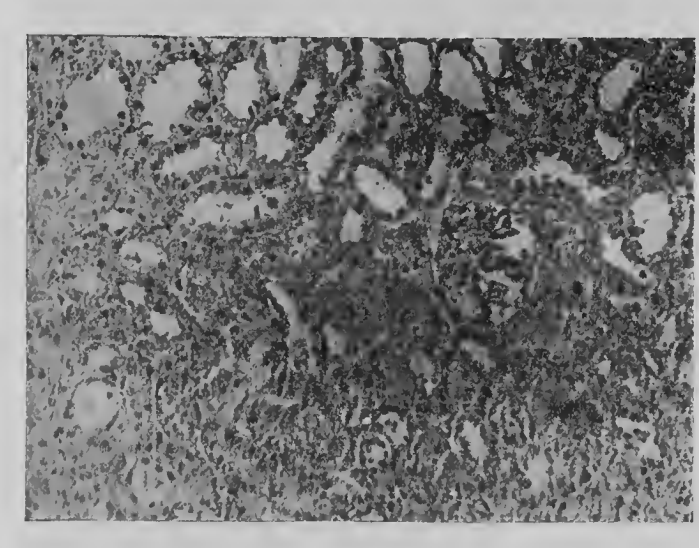
Voici nos 2 observations ; nous les avons considérablement résumées, mais nous nous hâtons de dire qu'en dehors des faits signalés il n'y eût rien de très particulier. La chlorémie était normale, les malades ne vomissaient pas, n'avaient pas d'œdèmes, leur tension restait normale. Du côté génital enfin, le curage avait précédé toute autre thérapeutique et il n'y avait de ce côté aucun élément

de gravité. Signalons que nous avions appliqué à ces 2 malades, au point de vue génital, une méthode qui nous est personnelle, la pénicilline intra-utérine en goutte à goutte qui nous est apparue un élément de sécurité accrue. Nous pensons, en effet, que bien des endométrites à *perfringens* peuvent en

DOCUMENTS MICROPHOTOGRAPHIQUES, CLINIQUES (1) ET EXPÉRIMENTAUX

Documents cliniques (microphotographies des biopsies pratiquées au cours des décapsulations pour néphrite savonneuse).

PREMIÈRE MALADE.





Première décapsulation. — Signes de néphrite épithéliale. La lumière des tubes contournés est relative ment libre et assez grande. Les tubes contournés présentent des lésions dans un grand nombre d'entre eux. Les cellules ont subi une dégénérescence importante. Le cytoplasme est effrité et plus ou moins dispersé dans la lumière du tube. On perçoit difficilement les noyaux. Les glomérules paraissent rétractés, laissant un espace, plus ou moins important, entre le bouquet vasculaire et la capsule de Bowmann.

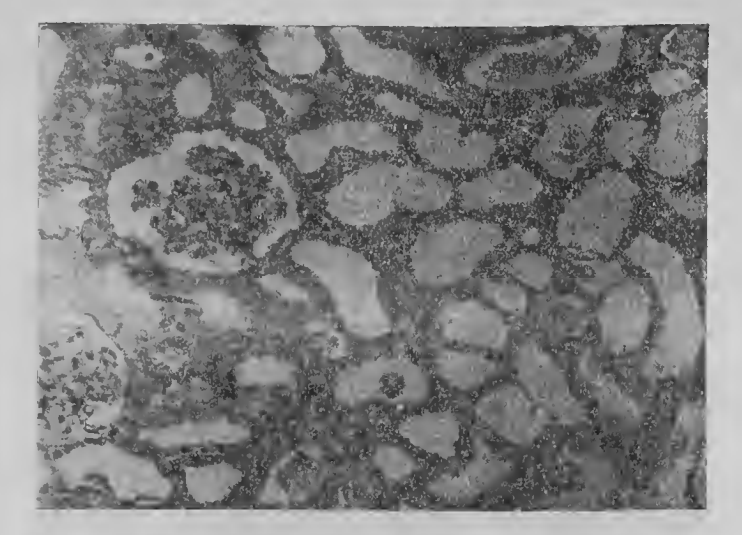
En conclusion : prédominance d'importantes lésions de néphrite épithéliale. Glomérules paraissant écrasés peut-être par un exsudat entre la capsule et le bouquet vasculaire. Lumière des tubes assez grande.

bénéficier et permettre ainsi d'éviter l'hystérectomie. Donc, méthode conservatrice, utile chez les femmes jeunes, et, d'autre part, dans le cas qui nous intéresse ce traitement *a minima* des lésions utérines, réserve toute la résistance de la malade pour lui permettre de subir la décapsulation curatrice.

« Nous allons maintenant opposer les 2 néphrites, par eau de savon et par *perfringens*, à quatre points de vue.

1° *Au point de vue clinique.* — La première est précoce, d'apparition immédiate, peut-on dire. Nous avons vu ses signes distinctifs un peu plus haut. La deuxième est d'apparition plus tardive, puisqu'elle succède à une lésion utérine qui est le nid du *perfringens*. Les caractéristiques de l'ictère de la septicémie

(1) Dans le texte qui suit, nous entendons par documents cliniques, les documents concernant les malades par opposition aux documents d'animaux d'expérience.

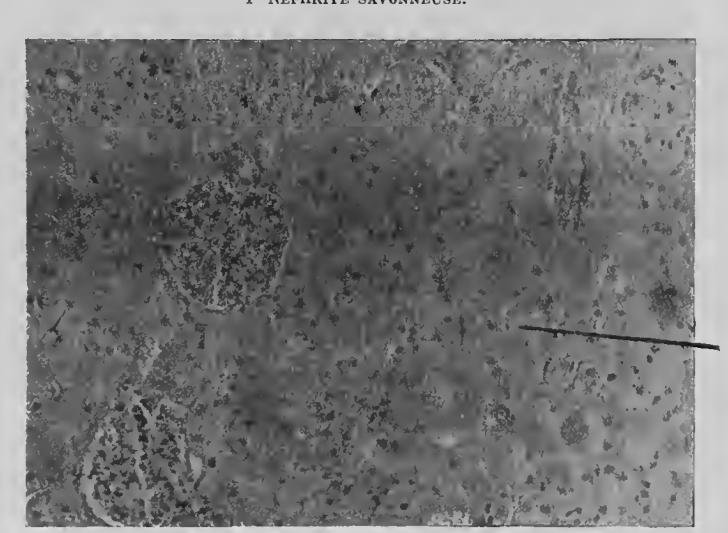


Deuxième décapsulation (deux jours après). — L'aspect est sensiblement analogue à celui de l'autre rein. Prédominance de signes de néphrite épithéliale. Celle-ci est, cependant, bien moins importante que sur l'autre rein. Le rein semble avoir « respiré », comme en témoigne l'espace encore plus grand entre le glomérule et sa capsule. La lumière des tubes est également plus grande. Même constatation plus loin dans la microphotographie de la deuxième décapsulation de la malade n° 2.

Bref, signes histologiques de glomérulo-néphrite localisée à l'appareil sécréteur. Notez l'amélioration histologique dans la deuxième microphotographie. (Si l'on suppose, ce qui est logique, que l'état de ce rein était analogue au premier, deux jours avant.)


Documents expérimentaux (reproductions de la néphrite savonneuse et de la néphrite à *perfringens*) : Confronter avec la clinique).

1° Néphrite savonneuse.



Néphrite savonneuse (zone corticale du rein).
Signes de néphrite épithéliale. Lésions glomérulaires et tubulaires. Exsudat dans la lumière des tubes

à *perfringens* sont différentes : ictère rouge, orangé. D'autre part, il existe des signes inflammatoires : frissons, température ; l'anurie est moins rapide. Au



Néphrite savonneuse (*zone médullaire*). — Notez simplement en dehors de la néphrite épithéliale, que la lumière des tubes excréteurs est libre Il n'y a pas d'hémolyse.

2° Néphrite a *perfringens*.



Tous les tubes droits visibles sur cette microphotographie sont bloqués par les produits d'hémolyse remarque qui va en accord avec les documents cliniques ci-dessus fournis.

point de vue humoral, dans le cas du savon comme dans le cas du *perfringens*, azotémie rapidement élevée ; chlorémie, normale pour le savon, abaissée dans le deuxième cas. Enfin, l'hémolyse est beaucoup plus accentuée avec le *perfringens*.

2° *Au point de vue anatomo-pathologique.* — Dans le premier cas, le rein est gris jaunâtre, parsemé de points hémorragiques ; à la lombotomie, il se laisse bien décapsuler. Les lésions histologiques sont celles d'une néphrite épithéliale touchant électivement l'appareil sécréteur. Glomérules tassés, congestifs, tubes contournés et anses de Henle altérés ; les noyaux sont mal visibles. Exsudat dans la lumière. La région excrétrice est moins touchée. Nous avons vu l'amélioration rapide après décapsulation au point de vue histologique, et ceci dans les 2 cas. Les glomérules paraissent beaucoup moins écrasés et les tubes plus dilatés. Dans le cas du *perfringens*, nous ne rappellerons pas les faits bien connus de rein violet à la lombotomie, mais attirons l'attention sur le fait qu'à l'opposé du savon, les lésions sont surtout de type mécanique par blocage des tubes par des produits d'hémolyse ; ces lésions sont surtout localisées au niveau de l'appareil excréteur, l'appareil glomérulo-tubulaire étant peu touché.

3° *Au point de vue thérapeutique.* — Dans le premier cas, la décapsulation nous apparaît comme un traitement idéal, puisqu'il s'agit d'une anurie aiguë ; celle-ci doit cependant être précédée d'un traitement médical à base de glucose et de novocaïne ; mais néanmoins, il ne faut pas trop en attendre et pratiquer rapidement la décapsulation. Signalons ici que Mondor, faisant allusion à son observation, a insisté sur la rechloruration ; mais nous n'y avons pas eu recours dans nos 2 observations car la chlorémie était normale. Comme adjuvant thérapeutique, nous nous sommes servis de la pénicilline intra-utérine, ne serait-ce qu'à titre prophylactique ; car, répétons-le, il faut éviter la possibilité d'une véritable éclosion d'une septicémie à *perfringens*, où la guérison est très aléatoire ; bien entendu, pénicillothérapie générale.

Dans le second cas, l'existence d'une hépato-néphrite est presque un arrêt de mort car les malades, même bien traitées par la pénicilline, ont vu disparaître le *perfringens* de leur sang et sont mortes néanmoins d'anurie (Reilly, *La Presse Médicale*, janvier 1946).

Il faut donc instituer le plus précocement possible la pénicillothérapie pour éviter l'hémolyse mortelle, et savoir passer entre une reprise suffisante de l'état général et un blocage rénal encore compatible avec la guérison, pour pratiquer la décapsulation indispensable. En effet, décapsuler d'abord n'est pas supporté par les malades trop fatiguées, comme attendre trop longtemps est également sans espoir, en raison du nombre des tubes bloqués. Ce traitement reste donc idéal.

4° *Le pronostic reste le quatrième point de comparaison ;* la lecture des précédentes lignes montre, éloquemment, la différence de gravité des deux tableaux et nous faisons le vœu de voir reconnaître le plus tôt possible le syndrome à sa *période de curabilité* pour éviter l'inéluctable septicémie secondaire mortelle. Ainsi la décapsulation précoce apparaît non seulement comme curatrice, mais prophylactique, en association avec la pénicilline.

Nous produisons ci-joint les microphotographies de nos 2 observations, ainsi que celles d'une septicémie à *perfringens* pour en montrer l'opposition. Egalement, celles de nos expérimentations et les feuilles de température.

Conclusions. — Nous concluons en disant qu'il faut, à côté des hépatonéphrites classiques vues par Mondor qui a jeté le cri d'alarme, réserver, peut-être, une place à une forme clinique spéciale de néphrite suraiguë toxique, pure, sans adjonction d'autre facteur, résultat de l'embolisation savonneuse, et dont le caractère principal, sur le terrain pratique, serait, par opposition à la néphrite par *perfringens*, sa curabilité par décapsulation. »

Tels sont les faits, bien observés, et les suggestions que M. Dax a cru bon de nous communiquer. Ils viennent, semble-t-il, à l'appui de l'hypothèse que M. Mondor formulait dans son bel ouvrage, à savoir que seul, sans *perfringens*, le savon est capable de déclencher des néphrites graves. Ils méritent donc d'être retenus, et je remercie leur auteur de nous les avoir adressés.

Sur un cas de péricardite constrictive traitée par la péricardectomie,

par MM. **J. Bréhant**, **R. Mechali** (*In memoriam*) et **R. Touboul** (d'Oran).

Rapport de M. Jean Patel.

A Paris, la première étude, étayée par une observation personnelle, sur le traitement chirurgical des péricardites constrictives, fut faite par moi, ici même, en 1941. Ai-je ou non donné l'impulsion ? Toujours est-il que, depuis lors, notre Académie a recueilli quelques cas calqués sur le mien, et que l'expérience parisienne de la péricardectomie s'est notablement enrichie.

Ayant assez de fois abordé cette question, quand de nouveaux cas se présentaient (1), je ne songe pas à la reprendre aujourd'hui, à l'occasion de l'observation que Bréhant, d'Oran, nous adresse, et dont voici les épisodes :

« B... (Mohamed), âgé de douze ans, est admis le 15 mai 1947, dans le service de médecine infantile de l'hôpital civil d'Oran, pour dyspnée d'effort et ascite. L'apparition des premiers signes semble remonter à un an.

A l'entrée, on est en présence d'un enfant chétif, pâle, paraissant plus jeune que son âge (taille de 1 m. 28; poids de 35 kilogrammes). Au repos, il est déjà dyspnéique, et son essoufflement augmente à l'effort. L'abdomen présente un syndrome d'ascite libre, abondante, sans circulation collatérale. La rate est percutable sur trois travers de doigts. Le foie, augmenté de volume, déborde d'un travers de main le rebord costal droit ; il est lisse, dur et douloureux ; sa pression détermine un reflux hépato-jugulaire des plus nets.

A l'appareil pulmonaire, on note de la submatité et des râles congestifs aux deux bases. Les battements cardiaques, à l'inspection et à la palpation, ne sont pas perçus. A l'auscultation, les bruits sont rapides, mais réguliers, frappés avec une intensité normale. Le pouls est à 104 ; la tension artérielle de 9-6.

Il existe un léger œdème des membres inférieurs. On note une oligurie à 300 c. c. Les urines ne renferment ni sucre ni albumine. Densité, 1,020 ; Urée, 15 gr. 75.

La ponction d'ascite retire 2 lit. 500 d'un liquide jaune citrin contenant 45 grammes d'albumine. Rivalta négatif. Pas de réaction cytologique. Bordet-Wassermann négatif. Pas de germes. Absence de bacilles de Koch.

Cuti-réaction à la tuberculine fortement positive.

La radiographie des poumons ne révèle aucune lésion pulmonaire en dehors d'un aspect de stase sous forme de surcharge hilaire, et de plages d'opacité flouc aux deux bases. Le cœur est augmenté de volume : diamètre transverse, 11 centimètres ; D'G 13 centimètres ; DG', 1 cm. 8 ; GG', 5 centimètres. Flèche ventriculaire, 1 cm. 5.

A la radioscopie, on note qu'en dehors de faibles battements dans la région de la base, l'ombre cardiaque demeure parfaitement immobile.

Après une phase d'observation, les diurétiques et les toni-cardiaques administrés amènent une augmentation de la diurèse qui dépasse 1 litre, une diminution des signes fonctionnels, de l'ascite et des œdèmes.

L'amélioration est notable, mais elle ne se produit que très lentement, puis elle cesse.

Ensuite, l'état reste stationnaire pendant une longue période au cours de laquelle la température oscille autour de 38°. Hémocultures et sérodiagnostics sont négatifs. Du calcium par voie intraveineuse, des vitamines C et D sont administrées.

Le mois d'octobre voit se dessiner une évolution favorable. Les œdèmes ont disparu, l'ascite elle-même est en diminution, l'enfant peu essoufflé se lève et joue.

(1) Loeper (M.), Patel (Jean) et Ledoux-Lebard (Guy). Sur le traitement chirurgical des péricardites constrictives (à l'occasion d'un cas guéri par la péricardectomie). *Mémoires de l'Académie de Chirurgie*, séances des 2 et 9 juillet 1941, **67**, n°s 22-23, 596-604, 2 fig. ; La cure opératoire des péricardites constrictives. *La Presse Médicale*, 16 décembre 1941, n° 108, 1333-1335, 5 fig. — Patel (Jean) et Ledoux-Lebard (Guy). La péricardite chronique constrictive. *Le Progrès Médical* 24 janvier 1943, n° 2, 29-34. — Patel (Jean). L'état actuel des connaissances sur le traitement chirurgical des péricardites constrictives. *Schweizerische medizinische Wochenschrift*, 1er octobre 1945, an. 75, n°s 39-40, 882-884 ; La cure opératoire des péricardites constrictives, in *Traité de Médecine*, **10**. Masson et Cie, édit. (sous presse).

Cette amélioration n'est que passagère, car la reprise des symptômes confine le malade au lit, et exige la reprise du traitement toni-cardiaque et diurétique, en même temps que la vitaminothérapie B, C et D.

Cependant, la température va présenter une courbe très irrégulière, n'obéissant plus au traitement quinique. De longues périodes d'apyrexie alternent avec des périodes subfébriles et même fébriles. L'état général s'altère malgré le repos et le traitement.

Au mois de décembre, le malade amaigri, est devenu irritable, fait qui mérite d'être noté quand on connaît l'insouciance habituelle de tels enfants indigènes. Il présente des crises de découragement devant les insuccès thérapeutiques. L'éventualité d'une intervention chirurgicale est acceptée. A ce moment, le bilan est le suivant :

Dyspnée avec battements des ailes du nez au repos, s'accentuant à l'effort.

Cyanose des lèvres et des extrémités.

Œdèmes très mobiles, variables d'un jour à l'autre, aux parties déclives.

Ascite libre abondante. Hépatomégalie atteignant l'ombilic et la crête iliaque. Reflux hépato-jugulaire.

Turgescence permanente des veines du cou.

Splénomégalie largement palpable.

Râles de stase aux bases pulmonaires.

A l'auscultation cardiaque, pas de signes pariétaux. Rythme embryocardique typique à 120. Assourdissement du 1er bruit. Dédoublement du 2e. Phénomène du pouls paradoxal de Kussmaül.

Tension artérielle, 9-6.

Tension veineuse, 27.

Radioscopie : faibles battements à la base ; la pointe et les bords ne battent pas.

Radiographie : silhouette cardiaque inchangée, surcharge hilaire et accentuation bilatérale de la trame. Ombres floues aux bases. De profil et en O. A. G., pas de calcifications visibles.

L'électrocardiogramme montre essentiellement un bas voltage. L'onde rapide mesure 0,2 millivolt en D1 et D3, 0,3 millivolt en D2. Aplatissement marqué de T en D1 et D3. Légère sous-dénivellisation du segment T en D2.

Hémogramme : Globules rouges, 3.440.000 ; Globules blancs, 8.400 ; Poly. neutro., 70 ; Poly. baso., 0 ; Eosino., 1 ; Grands mono., 1 ; Moyens mono., 9 ; Lymphocytes, 11.

Diurèse, 500 c. c. ; Albumine, 0 ; Sucre, 0 ; Urée urinaire, 13 gr. 85.

Urée sanguine, 0 gr. 25.

Malgré l'ouabaïne régulièrement administrée, la diurèse reste basse, autour d'une moyenne de 200 à 300 c. c. par vingt-quatre heures. On a recours à des injections de neptal qui amènent une polyurie éphémère. L'ascite se reproduit, obligeant aux ponctions. On retire 2 litres le 5 janvier, contenant 20 grammes d'albumine, quelques globules rouges, lymphocytes, pas de bacilles de Koch.

En résumé, il résulte de cette longue période de mise en observation que non seulement la mise au repos, les diverses thérapeutiques n'ont amené aucune sédation, mais que l'état s'aggrave très progerssivement, très régulièrement aussi.

La température oscillant autour de 38° avec quelques clochers à 39° oblige certes encore à temporiser. Elle se stabilise pourtant en mars, tandis que la diurèse oscille entre 500 c. c. et 1.000 c. c. Malgré l'amélioration de l'état général, une ponction d'ascite est nécessaire le 26 avril (7 litres). La pression veineuse est toujours à 27 centimètres d'eau. Le malade est préparé par l'aminophylline, l'ouabaïne, la vitamine K. Les examens préopératoires donnent les résultats suivants :

Globules rouges	3 280 000
Globules blancs	10.000
Polynucléaires neutrophiles	83
Polynucléaire basophile	0
Eosinophile	1
Grands mononucléaires	2
Moyens mononucléaires	10
Lymphocytes	4
Plaquettes	120 000
Temps de saignement	3 minutes.
Temps de coagulation	6 minutes.
Temps de Quick	27 secondes.
Urines	Traces d'albumine.
Urée	21 grammes p. 1.000.
Urée sanguine	0 gr. 25
Glycémie	0 gr. 80

Liquide d'ascite sans modification.

Le 7 mai l'ascite est complètement vidée (5 litres), et le malade passé au service de chirurgie infantile (pavillon Ombrédanne), pour intervention.

Compte rendu opératoire. — Intervention le 8 mai 1948. Anesthésie au protoxyde d'azote éther-oxygène en circuit fermé. Transfusion per-opératoire de 500 c. c. de sang conservé. Position demi-assise.

Incision arciforme dont la branche verticale suit la ligne médio-sternale et les deux branches horizontales les 2e et 5e espaces intercostaux gauches. Dissection du lambeau cutané qui est rabattu vers la gauche sous des champs. Ablation extra-périostée de l'extrémité des 3e, 4e et 5e côtes gauches et des cartilages correspondants. Résection au bistouri et à la pince coupante de toute la moitié gauche du sternum. Ligature des vaisseaux mammaires internes à la partie supérieure et inférieure du champ opératoire. Le jour obtenu est excellent.

Reclinaison des plèvres. C'est facile en ce qui concerne la plèvre droite qui se laisse bien cliver du bloc péricardique. Du côté gauche, il y a symphyse, la plèvre est adhérente et de plus en plus au fur et à mesure que l'on va vers la gauche, si bien que l'on a quelque mal à conserver le clivage inter-pleuro-péricardique amorcé près de la ligne médiane Il faut utiliser les ciseaux courbes pour y parvenir, et ce faisant, on fait une brèche pleurale gauche qu'on suture aussitôt après mise en hyperpression du poumon. Finalement, la face antérieure du péricarde se trouve être suffisamment dégagée pour qu'on puisse commencer à l'attaquer.

Elle présente alors l'aspect d'une coque gris-rougeâtre, légèrement lardacée, rigoureusement immobile. On l'incise assez près de son bord gauche avec précaution. Cette section est tout à fait exangue et permet d'en apprécier l'épaisseur qui est d'environ 3 à 4 millimètres à ce niveau. On amorce, par l'incision, le décollement de la coque en y engageant une petite spatule, et on résèque le premier fragment péricardique sur une surface de l'importance d'une pièce de 50 centimes environ. Dès lors, le décollement se poursuivra soit à la spatule, soit à la pointe des ciseaux courbes, soit encore avec la petite rugine de Trélat courbée sur le plat, dont on se sert pour les becs-de-lièvre, et dont le maniement prudent nous a paru faciliter considérablement le travail de décollement. Au fur et à mesure que le péricarde est décollé, on le resèque aux ciseaux, sa consistance étant dure, mais non calcaire. Du côté gauche on va jusqu'au bord gauche du cœur qu'on dégage le plus possible. En bas on en contourne la pointe. Le phrénique n'est pas vu. A droite, le péricarde va légèrement en s'épaississant, mais sans pour cela compliquer l'intervention. On ménage avec précaution le sillon interventriculaire, puis on dégage complètement le ventricule droit. En haut, on libère complètement la base des ventricules et on s'arrête dans ce travail au niveau des oreillettes, plutôt par précaution que par suite d'une difficulté spéciale. Dans l'ensemble, tout ce travail de clivage proprement péricardique aura été plutôt plus aisé que le clivage pleuro-péricardique. On l'abandonne quand toute l'aire ventriculaire se trouve entièrement libérée et que les mouvements cardiaques paraissent se faire sans entrave.

On referme les plans de couverture sans drainage, aux points séparés de nylon, après avoir instillé 400.000 unités de pénicilline.

Suites opératoires. — Malade peu choqué, ayant eu pendant toute l'intervention, un pouls très régulier.

Tension artérielle pré-opératoire (9 heures), 10-7.

Tension artérielle post-opératoire (12 heures), 8-6.

On maintient le malade, après l'intervention en position demi-assise et pendant quarante-huit heures on lui fait toutes les deux heures, un quart d'heure de respiration d'oxygène au débit de 3 litres-minutes.

200.000 unités de pénicilline par jour sont administrées. Huile camphrée, ouabaïne, syncortyl.

Gardénal injectable : matin et soir.

Le pouls, la respiration, la tension artérielle, sont suivis toutes les deux heures.

La courbe de diurèse se maintient les premiers jours assez basse (300 c. c.) et n'atteindra 1 litre que le dixième jour.

Les suites opératoires sont assez simples du point de vue général. La dyspnée est améliorée. Le pouls reste régulier aux environs de 120-130. L'auscultation cardiaque révèle une régression de l'embryocardie appréciable dès les premiers jours. Le 1er bruit devenu plus sourd et plus prolongé se différencie beaucoup mieux du 2e bruit bien claqué.

Par contre, localement, se produit un épanchement dans la plèvre gauche et dans la région opératoire qui, rappelons-le, n'avait pas été drainée. Ces épanchements nécessitent des ponctions répétées qui soulagent manifestement la dyspnée. Chaque ponction est suivie de l'instillation de 200.000 unités de pénicilline. On retire de la plèvre 500 c. c. le 11 mai, 250 c. c. le 13, 350 c. c. le 14, 200 c. c. le 15 et 100 c. c. le 16. L'analyse de ce liquide séro-fibrineux, teinté de sang montre :

Albumine, 15 grammes p. 1.000.

Cytologie : Lymphocytose marquée et nettement prédominante.

Polynucléaires, 10 p. 100, dont d'assez nombreux éosinophiles.

Cellules endothéliales, 10 p. 100.

Pas de cellules multinucléées.

Hématies nombreuses.

Bactériologie :

Pas de germes.

Pas de bacilles de Koch.

Dans les urines (300 c. c.), pas d'albumine. Urée, 24 gr. 15 p. 1.000.

L'épanchement de la région précordiale est ponctionné les 15 et 16 mai (400 et 200 c. c.). La formule de cet épanchement est identique à celle du liquide pleural. Ces deux ponctions sont également suivies de l'instillation de 200.000 unités de pénicilline.

A la suite de ces diverses ponctions, le malade ne sera plus gêné au point de vue respiratoire et la diurèse dépassera 1 litre.

Le 17 mai, la température qui était progressivement tombée à 37°, remonte à 38°, puis à 39°. Nous renvoyons à la lecture de la feuille de température pour l'étude de cette flambée thermique post-opératoire qui paraît importante à signaler et à rapprocher des épisodes fébriles antérieurs, en raison des arguments supplémentaires qu'elle apporte à l'établissement de l'étiologie tuberculeuse de l'affection. Il est à noter en effet que cette poussée thermique ne s'est accompagnée d'aucun phénomène d'ordre inflammatoire du côté opéré et qu'elle s'est montrée totalement résistante aux traitements pénicillés et quiniques.

Le 10 juin on entreprend l'administration de calcium intraveineux, de vitamines B et C, d'ouabaïne et d'aminophylline. La température continue à osciller entre 37°5-38°5, avec quelques clochers à 39°.

Cependant, l'état général est complètement transformé. La diurèse se maintient à 1 litre. Pas de dyspnée, pas de cyanose, pas d'œdème. L'ascite a complètement disparu.

Par contre, l'hépatomégalie reste aussi importante et le reflux hépato-jugulaire aussi marqué.

Le 18 juin, un nouvel examen électrocardiographique est pratiqué. *On note :*

Bas voltage : légère augmentation d'amplitude des complexes rapides.

R 1, 0,4 millivolt.

R 2, 0,45 millivolt.

R 3, 0,3 millivolt.

Onde T mieux visible en D1 et D2, complètement aplatie en D3.

Le 28 juin, la température s'est stabilisée autour de 37°5. De toute la symptomatologie il ne reste que le gros foie avec un reflux hépatojugulaire, une très légère dyspnée au cours des efforts et mouvements rapides. Quelques râles inconstants aux bases pulmonaires.

L'enfant se porte bien, mange avec appétit, se lève, joue avec entrain, on a même du mal à lui faire prendre quelque repos.

A aucun moment, ascite, œdème, cyanose n'ont réapparu.

L'auscultation cardiaque enregistre un rythme rapide (pouls : 100, mais où les caractères embryocardiques ont complètement disparu.

Compte rendu histologique (M. le professeur agrégé Laffargue).

1° *Tissu péricardique :* Tissu conjonctif en voie d'organisation ou fibro-hyalin cicatriciel. On note des foyers de fibrine et des foyers histiocytaires. Il existe aussi des petits infiltrats à polynucléaires.

2° *Ganglion :* Il existe une formation adénoïde dont le réticulum est fortement hyperplasique. Elle contient des nodules tuberculoïdes à cellules épithélioïdes et deux centres qui sont caséifiés.

Ces conclusions rapprochées du contexte clinique, de la longue évolution fébrile, nous permettent d'affirmer l'étiologie bacillaire.

En outre, nous devons retenir de l'examen histologique, des arguments en faveur de l'âge récent de la symphyse, l'examen microscopique montrant que la sclérose était encore à un stade relativement jeune et en pleine organisation. Nous devons également retenir le caractère évolutif du facteur infectieux qui, prouvé par l'histologie, était d'ailleurs fortement soupçonné par l'étude clinique et en particulier par la lecture de la courbe de température. La poussée thermique post-opératoire est à ce sujet absolument caractéristique.

L'intervention a donc porté sur une lésion relativement jeune en voie de constitution et contenant des foyers où l'infection était encore loin d'être éteinte. Mais le tissu de sclérose était très solide, épais et réalisait une constriction très forte.

Certes, il eut été préférable de temporiser au maximum pour avoir à traiter des lésions

parfaitement constituées et complètement déshabitées, mais la menace pressante des accidents circulatoires ne nous a pas permis de le faire.

Il eut été profitable d'instituer dès l'intervention effectuée, un traitement par la streptomycine. Le malade n'étant pas alors transportable, nous avons adressé une demande au centre de streptomycothérapie d'Alger. Mais, malgré l'aimable intercession du professeur Benhamou, que nous tenons à remercier ici, notre requête n'a pas été prise en considération par les services de la Santé publique et il nous a fallu attendre qu'il soit évacuable sur ce centre. Cette évacuation a été demandée le 6 août 1948.

Ainsi, par un traitement streptomycothérapique, espérons-nous suspendre la menace que fait peser sur cet enfant un foyer tuberculeux dont l'évolution n'est probablement pas complètement éteinte. En dehors de cette réserve, dont nous ne celons pas l'importance, nous pouvons dire par ailleurs que l'intervention chirurgicale a non seulement arrêté l'évolution inexorable de cette grave affection, mais qu'elle a complètement transformé le sujet. Elle lui a permis une activité complètement interdite auparavant et qui n'aurait pas manqué, étant donné l'insouciance et le découragement de cet enfant, de mettre irrémédiablement ses jours en danger à brève échéance. »

Telle est l'observation que nous propose J. Bréhant. Elle prête à quelques commentaires :

1° *L'affirmation du diagnostic*, qui est de ceux qu'on ne fait pas d'emblée, et qui est, parfois, très difficile quand manque l'image radiologique d'une péricardite calcifiante, comme dans un de mes cas, publié, que le professeur N. Fiessinger et mon ami M. Aussannaire m'avaient fait l'honneur de me confier, et dans celui que j'apporte ici. Alors, sur quoi peut-on se rabattre ? Sur des signes radiologiques importants : l'immobilité à l'écran, de l'ombre cardio-péricardique ; l'absence de tout indice d'adhérences pariétales. Ensuite, sur la notion évolutive suivante : l'encombrement surtout de la grande circulation (le très gros foie, l'ascite, la distension des jugulaires, les œdèmes des membres inférieurs) dont les symptômes s'aggravent au lieu de rétrocéder. Sur la foi de ces seules données, J. Bréhant fit le bon diagnostic ; il y a lieu de l'en féliciter.

2° *La voie d'abord employée, les difficultés rencontrées.* — Deux chemins sont bons : l'un est classique, et je confesse que je l'ai prôné, c'est l'interpleural antérieur, qui est, de très loin, le plus usité ; c'est celui qu'a suivi Bréhant. Je ne saurais, donc pas l'en blâmer. Je regrette, pourtant, qu'il n'ait pas pris d'autre chemin : transpleural gauche, à travers le 6e espace, qui a été vanté par Decker (2) : il mène, mieux que l'autre, sur les lésions qui emmurent le ventricule gauche qu'il faut, avant tout, libérer ; il permet mieux l'orientation, l'évaluation de l'épaisseur vraie de la coque couenneuse péricardique ; il respecte sûrement le phrénique gauche ; il ne laisse, après lui, nulle séquelle pariétale. Car, pour ma part, je fais le projet, lorsqu'un nouveau cas se présentera, de donner mes préférences à cette voie, qui mérite d'être employée plus souvent qu'on ne l'a fait jusqu'à ce jour.

Quant aux écueils opératoires, à part la plèvre gauche qu'il blessa, J. Bréhant n'en rencontra pas. Heureusement, mais ce n'est pas la règle. Je sais bien qu'il dût s'attaquer à un cas de péricardite constrictive qui, deux ans après l'éclosion, n'était pas encore assoupie, et que les altérations dominantes étaient celles du péricarde pariétal. Mais, j'avoue que dans des circonstances — un peu plus complexes, il est vrai —, devant les lésions, j'ai reculé.

3° *Le meilleur moment pour agir.* — On dit, d'ordinaire, pas trop tôt, Car, intervenir précocement, c'est, parfois, courir au devant d'une diffusion tuberculeuse, lorsque cette étiologie est en jeu, du réveil, par la chirurgie d'une lésion originelle mal éteinte qui, trop souvent, dans la pratique, est diffici-

(2) Decker (P.). Les voies d'accès à la péricardectomie. *La Presse Médicale*, n° 6, du 25 janvier 1947, 59-60 (2 fig.). Réflexions sur le diagnostic et le traitement des séquelles de péricardites. *Schweizeriche Medizinische Wochenschrift*, 4 octobre 1947, an. 77, nos 40-41, 1051-1057 (2 fig.).

lement dépistée. On ne peut, donc, que se ranger au très sage avis de Santy, avis dicté par le remords d'avoir agi beaucoup trop tôt dans 2 cas qui furent des échecs (une fois cinq mois, l'autre quatorze mois après les symptômes initiaux), qui est de savoir perdre un peu de temps lorsque rien ne vient nous presser, de retarder l'intervention qui, décidée trop hâtivement, risque d'entraîner des déceptions.

J. Bréhant, dans le cas qu'il apporte, eut la main forcée par les signes et dut opérer précocement ; à mon avis, trop précocement. Le secours de la streptomycine ne fut, d'ailleurs, pas dédaigné. Et l'auteur, à juste titre, se demande ce que sera le résultat éloigné de l'intervention qu'il pratiqua. Je me pose, aussi, cette même question.

Quoi qu'il en soit, l'opération fait honneur à M. Bréhant. Permettez-moi de le remercier, en votre nom, de nous en avoir donné la relation.

Le cancer mammaire chez les femmes castrées,

par MM. **Marcel Dargent** et **Marcel Mayer.**

Rapport de M. P. Moulonguet.

Une enquête menée actuellement au Centre anticancéreux de Lyon, et dans le service de notre Maître, M. le professeur Santy nous a permis de suivre les observations de 32 malades atteintes de cancer du sein survenu après castration.

A une époque où les cliniciens essaient d'utiliser des thérapeutiques inspirées par l'expérimentation, il peut être intéressant de colliger des faits cliniques qui ont une valeur documentaire, pour élucider un des problèmes les plus complexes qui puisse être imaginé.

I. Observation. — 1° *Fréquence.* — Le lot de 32 cas est recueilli sur 2.000 observations (1,6 p. 100). Il est intéressant de confronter cette statistique avec celle d'Hérell (*Amer. Journ. of Cancer*, 1937, **29**, 4, 659) établie en 1937, d'après des lots importants d'observations du Bureau de recensement des U. S. A. Le chiffre de fréquence de la castration chez les femmes atteintes de cancer du sein est le même que le nôtre (1,5 p. 100). La comparaison avec un chiffre établi sur un nombre à peu près aussi important de femmes mortes d'affections non cancéreuses, révèle que 15,4 p. 100 étaient antérieurement castrées.

2° *Age.* — Ces 32 malades ont présenté leur cancer à tous les âges, depuis trente-cinq ans jusqu'à quatre-vingt-cinq ans.

3° *Délais entre la castration et le cancer.* — Ils s'étendent entre deux mois et vingt-quatre ans. Dans l'ensemble, ils sont très longs. Si on prend arbitrairement le chiffre de cinq ans, on constate que :

9 cancers ont apparu moins de cinq ans après la castration ;

23 ont apparu plus de cinq ans après.

Pour les 9 premiers, on peut admettre que le cancer était déjà en puissance et qu'il a été seulement révélé après, voire révélé d'une manière aiguë.

4° *Types et indications de la castration.* — 7 castrations ont été faites par application de radium (3) ou de rayons X (4) ;

25 ont été faites chirurgicalement.

Signalons 3 exemples de cancers doubles.

2 castrations ont été faites pour *cancer du col utérin*, l'une à quarante-deux ans (chirurgie), l'autre à soixante et onze ans (curiethérapie) ;

1 a été faite pour tumeur de l'ovaire.

5° *Types de cancer.* — Là encore, tout peut s'observer.

On rencontre à la première consultation :

Stade I	9
Stade II	1
Stade III	9
Stade IV	
Non précisé	3

La fréquence relative des formes aux stades III et IV doit être signalée. Ce qui est plus important encore, c'est que 3 sur 9 s'étaient manifestés depuis moins de six mois, et avaient ainsi rapidement abouti à des types graves de mastose carcinomateuse ou de cancer généralisé. L'un évoluait chez une femme de quarante et un ans, l'autre chez une femme de soixante-quatorze ans. Ce sont les âges extrêmes.

Au point de vue histologique, on retrouve tous les types habituels, le squirrhe atypique prédominant en général. On trouve un seul épithélioma endocrine à soixante-deux ans.

6° *Modalités évolutives de ces cancers.* — Il apparaît nettement que ces cancers, quel que soit le mode de traitement, sont *d'une haute gravité.* Il n'existe que 4 survies, maintenues entre cinq et dix ans, sans récidive, sur ces 32 cas. Une malade survit deux ans sans récidive. Deux survivent un et trois ans et récidivent. Une est perdue de vue. Toutes les autres, soit *25 sur 32*, sont mortes de leur cancer. A vrai dire, *4 sur ces 25 ont dépassé cinq ans après traitement sans récidive* et ont évolué entre cinq et dix ans. Ces 4 sont toutes des malades castrées jeunes (de vingt-huit à quarante-cinq ans), dont les cancers avaient surgi dans des délais variables : 2 en moins de cinq ans, 2 après plus de cinq ans.

Trois ont évolué à la sixième année, une à la neuvième. Ces évolutions furent toujours graves et rapides (métastases pleuro-pulmonaires ou vertébrales, peu sensibles au traitement radiothérapique).

Si on compte à partir des premiers symptômes, et non à partir de la date du traitement, jusqu'à la date de la mort, 8 en tout ont vécu plus de cinq ans.

Par contre, 7 sur ces 25 ont présenté des évolutions globales de moins d'un an. Il est très important de faire remarquer que, parmi ces 7, 2 avaient, au premier examen, deux et trois mois après l'apparition des symptômes, des signes de tumeur au stade I. Elles sont mortes, après traitement, dans des délais de neuf à dix mois, avec des métastases hépatiques ou diffuses. Elles avaient été castrées jeunes (trente-deux ans dans les 2 cas) et les cancers avaient apparu respectivement à trente-cinq et cinquante-trois ans. Cinq sur ces 7 avaient vu apparaître en moins de six mois, des formes au stade IV (mastite carcinomateuse, métastases diffuses, cancers simultanés des deux seins).

Pour toutes les autres, on assiste aux évolutions variées, habituelles aux cancers du sein.



Ce travail statistique me paraît présenter un très grand intérêt dans notre discussion actuelle sur l'action de la castration dans le cancer du sein. Je suis sûr d'être votre interprète en félicitant et en remerciant MM. Dargent et Mayer.

(*Travail du Centre anticancéreux de Lyon.* Directeur : professeur SANTY.)



DISCUSSION EN COURS

Premiers résultats de l'emploi de la streptomycine dans le traitement des tuberculoses ostéo-articulaires,

par MM. **Etienne Bernard, Paul Padovani** et Mlle **A. Lotte.**

Nous pouvons, à ce jour, en ne tenant compte que des cas où le recul depuis la fin du traitement atteint au moins six mois, analyser les observations de 20 malades. Cette analyse s'avère en fait pleine de difficultés. Plusieurs modes de classement comparatifs peuvent en effet s'imaginer.

Tout d'abord il est possible d'indiquer que nous relevons 5 malades atteints de mal de Pott ; 1 coxalgie, 1 sacro-coxalgie, 4 tumeurs blanches tibio-tarsiennes, 2 tumeurs blanches du genou, 2 hydarthroses du genou, 2 ostéo-arthrites du coude, 1 ostéo-arthrite de l'épaule et enfin 2 localisations au niveau du poignet.

D'autre part, 8 malades étaient atteints de lésions récentes (quelques mois) 12 de lésions anciennes datant d'un an et plus.

Parmi les cas récents il convient de mettre à part quelques cas où il n'existait pas de signes radiologiques, où la preuve bactériologique locale n'a pu être administrée, mais où l'examen clinique, joint à la coexistence de lésions viscérales certainement bacillaires, permettait d'avoir la quasi certitude de la nature tuberculeuse de la lésion articulaire. Deux malades ont rapidement guéri avec respectivement 143 grammes et 96 grammes, sans séquelles apparentes cliniques ni radiologiques. La troisième, malgré 197 grammes, est décédée de méningite au bout de quatre mois, n'ayant plus, à ce moment, aucune trace de l'hydarthrose du genou. Si l'on voulait bien admettre la réalité de l'origine tuberculeuse des lésions articulaires dans ces 3 cas, on pourrait conclure à l'efficacité de la streptomycine sur les lésions au début, n'ayant pas encore entraîné de lésions osseuses.

Parmi les 5 autres malades atteints de lésions peu anciennes, mais se traduisant par des signes radiologiques précis correspondant à des lésions osseuses certaines, nous relevons une ostéo-arthrite tibio-tarsienne avec petit abcès, fistulisé dans les premières semaines du traitement, chez un malade présentant par ailleurs une miliaire pulmonaire. Un traitement par 238 gr. 50 (y compris un certain nombre d'injections locales échelonnées sur cinq mois et demi) amena la fermeture de la fistule. Quatre mois après la cessation du traitement, le cou-de-pied était froid, sec, indolore et la radio montrait une recalcification manifeste avec bordure de deuil. Or, le début clinique remontait à quelques mois avant la mise en œuvre du traitement. On peut donc admettre que la streptomycine a accéléré dans de grandes proportions l'évolution vers la guérison qu'aurait pu obtenir l'immobilisation plâtrée isolée.

Un autre malade déjà atteint de lésions pulmonaires nodulaires et d'un abcès froid costal, présentait une ostéo-arthrite du poignet ayant débuté un mois plus tôt (impotence fonctionnelle très importante, tuméfaction, augmentation de chaleur, adénopathie et, à la radio, ostéoporose diffuse très marquée avec effacement des interlignes carpiens). A l'immobilisation plâtrée fut adjoint un traitement par 214 gr. 50 de streptomycine répartis sur cinq mois. Les douleurs disparurent après un mois de traitement. Après quatre mois, le poignet est absolument indolore, n'est plus tuméfié. La mobilisation est facile. Revu sept mois après la fin du traitement, l'état demeure aussi satisfaisant. Les contours osseux ont réapparu à la radio. Là encore l'évolution a été d'une rapidité inaccoutumée.

Une coxalgie vue tout à son début (chez un malade de soixante-dix ans, opéré un an plus tôt d'épididymite tuberculeuse bactériologiquement vérifiée) se traduisait par des douleurs extrêmement violentes, une importante infiltration de

la région de la hanche, une grosse limitation des mouvements, une adénopathie rétro-crurale.

La radio montrait un pincement articulaire très important, une ostéoporose diffuse et une légère destruction de la partie supérieure de la tête. Après un traitement de deux mois comportant 90 grammes de streptomycine, *sans immobilisation plâtrée*, les douleurs avaient disparu, l'infiltration avait considérablement diminué. Les signes radiologiques étaient inchangés. Le malade, parti en Suisse, était, aux dernières nouvelles (soit plus d'un an après le début de l'affection), en très bon état. Des radios récentes montraient un aspect analogue. Il serait, paraît-il, autorisé à commencer la marche. Pour qui sait l'évolution habituellement si sévère de la coxalgie chez les gens âgés, on demeure étonné d'un tel résultat.

Un malade de trente ans, porteur de localisations multiples pulmonaire, laryngée, uro-génitale, présenta une arthrite tibio-tarsienne avec douleurs vives, gonflement ; à la radio, pincement articulaire, ostéoporose. Après deux mois et demi de traitement, soit 64 grammes, les douleurs avaient disparu, de même que la tuméfaction. A la radio, les contours osseux étaient réapparus. Le recul actuel date d'un an. La guérison paraît bien complète.

Enfin, une tuberculose du coude (chez un malade atteint de tuberculose pulmonaire miliaire) avec douleurs intenses, gonflement, pincement articulaire total, a été traitée pendant deux mois par streptomycine intramusculaire et par six injections locales dans l'articulation, associées à l'immobilisation plâtrée. Revu huit mois après la fin du traitement, l'aspect radiologique était inchangé, mais toute douleur et toute tuméfaction ont dispru. Cependant, depuis six mois, c'est-à-dire depuis son arrivée en Suisse, on n'a laissé persister qu'une immobilisation très incomplète par une légère attelle que le malade enlève souvent. Il persiste des mouvements étendus dans le secteur favorable. Il est encore un peu tôt pour tirer des conclusions définitives, mais il est très probable qu'on peut envisager une restitution fonctionnelle inespérée.



Plusieurs cas anciens avec abcès ont été traités. Chez 3 malades, nous avons assisté à la diminution très rapide du volume d'abcès pottiques. Une malade de M. le professeur Mathieu put ainsi être opérée après deux mois de traitement, alors qu'elle présentait auparavant un abcès postérieur. Une autre malade, traitée dans le service de notre collègue Pierre Bourgeois vit un abcès iliaque diminuer rapidement.

Enfin, nous avons utilisé la streptomycine chez plusieurs malades atteints de fistules plus ou moins anciennes.

Une sacro-coxalgie multifistuleuse depuis six ans fut cicatrisée après un mois de traitement (45 grammes) et demeure guérie depuis plus d'un an.

Un mal de Pott fistulisé fut cicatrisé en un mois et demi.

Des fistules d'origine radio-carpienne et d'origine tibio-tarsienne furent également taries.

Par contre, 1 cas d'ostéo-arthrite tibio-tarsienne avec fistules ne fut pas modifié malgré 215 grammes de streptomycine.

En terminant, il est possible de donner, au moins provisoirement, les conclusions suivantes :

Dans les cas récents, lorsque n'existe encore aucune lésion osseuse destructive, la streptomycine paraît capable de faire disparaître rapidement les phénomènes douloureux, d'amener la rétrocession des signes physiques d'arthrite, d'entraîner des modifications favorables des signes radiologiques (recalcification, récupération de la netteté des contours osseux). En somme, la guérison est obtenue avec une rapidité inhabituelle.

Dans les cas anciens, l'action est peu nette sur les lésions osseuses elles-

mêmes : elle est, par contre, indiscutable sur les abcès et sur les fistules, dont elle amène souvent l'assèchement rapide.

La streptomycine ne se substitue pas aux traitements orthopédique et chirurgical. Elle favorise certainement le premier et rend parfois possible le second dans des délais plus rapides que ceux que l'on respectait jusqu'alors.

Une question peut être enfin posée : celle des doses à employer et de la voie d'introduction.

Nous n'avons jamais dépassé la dose de 1 gr. 50 par jour, nous limitant même souvent à 1 gramme. Les incidents ont été absolument exceptionnels et toujours sans aucune importance.

Il s'est agi, en règle générale, d'injections intramusculaires. En outre, nous avons, dans un certain nombre de cas, pratiqué des injections locales, soit dans des abcès ou des fistules, soit dans des cavités articulaires. Il est difficile de se faire déjà une opinion sur l'efficacité de l'action locale. Elle nous a semblé parfois favorable. Mais il y a lieu de souligner l'importance qu'il y a à employer des solutions assez diluées, les doses concentrées se montrant assez irritantes, surtout pour les séreuses.

(Travail du Service de clinique de la Tuberculose, Hôpital Laënnec.)

COMMUNICATIONS

Corps étranger des voies digestives toléré pendant quarante-cinq ans,

par M. **P. Funck-Brentano.**

Anticipant sur la publication de statistiques globales de corps étrangers des voies digestives demandées par notre regretté collègue Leveuf, j'ai trouvé néanmoins intéressant, en corrélation avec le rapport de Chabrut du 19 novembre dernier, d'apporter le cas d'une malade opérée par moi, à Lariboisière, malade qui avait ingéré une épingle quarante-cinq ans avant mon intervention. L'on verra que ce cas appartient, en outre, au domaine psycho-somatique, dont la discussion est actuellement en cours.

Il s'agit d'une femme âgée de cinquante ans, accusant, depuis fort longtemps, des troubles digestifs ayant provoqué des consultations médicales multiples : constipation rebelle, nausées matinales, avec sensibilité appendiculaire intermittente ; vomissements faciles à l'occasion de discrets excès alimentaires ; douleurs discontinues et imprécises dans l'hémi-abdomen droit. Malgré une tolérance parfaite pour les œufs et le chocolat, elle a été longuement traitée pour insuffisance hépatique et cholécystite.

Grande nerveuse, la malade a présenté dès sa plus tendre enfance, du somnambulisme et des cauchemars s'accompagnant d'anxiété extrême.

Pendant de longues années, elle eut un rêve habituel consistant dans la notion qu'un petit objet (épingle, noyau, plume d'acier, clou) s'engageait dans son pharynx et que les efforts faits pour le rejeter le faisaient descendre plus profondément, jusqu'à ce que ses propres cris la réveillassent. La répétition de ce rêve présente un intérêt qui captiverait plus les psychiâtres que notre Compagnie. En effet, la malade affirme avoir totalement perdu le souvenir d'avoir dégluti, alors qu'elle était âgée de cinq ans, une épingle. D'autre part, du jour où, à l'occasion d'une radiographie de la vésicule, faite il y a quelques mois (soit quarante-cinq ans après), la malade eut la preuve qu'une épingle siégeait dans la région de son carrefour hépato-gastrique, le rêve cessa de hanter son sommeil.

Se sachant porteuse d'un corps étranger interne, la malade (qui relève, à

n'en point douter, de la consultation psycho-somatique) s'observe avec plus d'attention encore. En dépit de sa constante introspection, elle ne peut cependant déceler aucun signe permettant d'affirmer la perception d'une pointe métallique : aucune douleur à la pression ou lors de mouvements, même violents, du torse ; une simple gêne lorsque la taille est serrée. A noter cependant, une sensation pénible de plénitude gastrique après ingestion d'un verre de liquide (eau ou lait).

Les signes fonctionnels (douleurs gastriques, vomissements aqueux) s'exaspérant, la malade m'est adressée par son médecin dans le but de la débarrasser du corps étranger apparemment ou psychiquement causal.

Un semblable syndrome n'était pas fait pour exciter l'initiative du chirurgien. Le terrain, incontestablement névropathique, est celui où fleurit secondairement volontiers la persécution et la revendication. Par ailleurs, la topographie exacte du mince corps étranger n'était guère précisée par la radiographie et son repérage strict bien incertain. Sa recherche s'annonçait pleine d'aléas.

Cédant, cependant, aux instances de son médecin, je l'opérai le 16 octobre 1947. Une fois la paroi incisée, de l'appendice xyphoïde à l'ombilic, l'estomac et le côlon transverse font irruption hors de la plaie. L'anesthésie, baillée par un jeune externe, est mouvante. En refoulant les organes pour mettre en place l'écarteur automatique, je ressens une vive piqûre au doigt : c'est l'épingle. Sa découverte est, de ce fait, instantanée, et son siège précisé. Elle est située dans le grand épiploon, entre la séreuse pylorique, dans laquelle la tête est incluse, et le côlon transverse.

Une légère traction l'extrait avec la plus grande facilité.

Depuis l'intervention, la malade est complètement soulagée. Elle passe des jours sans douleur et des nuits sans rêve.

Cette observation me paraît remarquable en plusieurs points : le corps étranger, représenté par l'épingle et sa tête d'arrêt, a pu perforer le pylore, tout en restant amarré à sa paroi, sans provoquer d'accident alarmant, chez une enfant de cinq ans. Pendant quarante-cinq ans, fixée dans le ligament gastro-colique, elle a été l'objet d'une tolérance presque parfaite. Il était bien difficile de rattacher à sa présence les signes fonctionnels imprécis accusés eu égard à l'instabilité psychique et au déséquilibre vago-sympathique présentés par la malade.

A propos de la communication de MM. Marc Iselin et Heim de Balsac intitulée : Syndrome dit d'embolie artérielle et « ischémie aiguë des membres »,

par M. **René Fontaine** (de Strasbourg), associé national.

La lecture de l'intéressante communication de MM. Iselin et Heim de Balsac me fait regretter de ne pas avoir assisté à la séance de l'Académie de Chirurgie du 10 mars dernier ; ce qui m'a privé de l'occasion de voir l'importante iconographie qui semble avoir illustré ce travail. Je féliciterai tout d'abord ces deux auteurs d'avoir remis à l'ordre du jour la question de « l'embolie artérielle », mais je ne saurais me déclarer entièrement d'accord avec toutes leurs conclusions. Iselin et Heim de Balsac ne vont-ils pas jusqu'à douter de l'existence même de l'embolie artérielle ? Cela me paraît aller un peu loin. L'*embolie artérielle existe ;* on ne saurait la nier et je ne crois pas pouvoir mieux faire que de rappeler succinctement ce que j'enseigne à Strasbourg depuis des années, comme fruit de l'expérience acquise auprès de mon maître le professeur Leriche (1).

L'embolie artérielle n'existe que dans les trois conditions suivantes :

(1) Voir Leriche (R.). *Les embolies de l'artère pulmonaire et des artères des membres.* Masson, 1947.

1° *Dans les thromboses veineuses* sous la forme « *d'embolies paradoxales* » ;
2° *Dans les endocardites végétantes ;*
3° *Dans certains athéromes ulcéro-végétants de l'aorte.*

Le caillot embolique, peu importe qu'il parte des veines, d'une valvule mitrale ou d'un athérome aortique, s'arrête le plus souvent dans une artère saine et presque toujours au niveau d'une bifurcation. Il est généralement constitué d'un caillot blanc, type caillot de battage. Lorsqu'au contraire, on trouve à l'opération un caillot rouge foncé, type caillot de stase, il faut savoir se méfier de *l'origine embolique* du caillot et songer davantage à un caillot formé sur place, donc à un thrombus.

L'embole défini comme il vient d'être fait, ne s'accroît, une fois fixé, pratiquement pas vers le haut ; la thrombose ascendante, dont on parle beaucoup, me paraît un mythe, l'accroissement se fait vers le bas, vers la périphérie, par thrombose secondaire, mais la marche de cette dernière est infiniment plus lente qu'on ne le pense généralement. Sur ce point, je suis donc entièrement d'accord avec Iselin et Heim de Balsac.

Cela est tellement vrai que, techniquement, l'embolectomie est bien plus longtemps possible qu'on le disait autrefois. Après deux, trois, voire cinq jours, j'ai pu réussir des embolectomies et retirer sans difficultés majeures des emboles, à peine augmentés d'un petit caillot de stase secondaire. L'expérience acquise me permet donc d'affirmer que l'embole véritable ne s'accroît que très lentement.

Mais si, *techniquement*, l'embolectomie demeure donc réalisable bien plus longtemps qu'on ne l'admet couramment, il n'en est pas toujours de même *physiologiquement*. Certaines oblitérations sont assez bien supportées, mais d'autres beaucoup moins et dans certains de ces cas, huit à dix heures d'ischémie suffisent pour compromettre définitivement la circulation. L'embolectomie tardive risque alors d'arriver trop tard.

Je viens d'en avoir la preuve. Une mitrale certaine, fait une embolie de la poplitée ; elle m'arrive le cinquième jour avec une gangrène déjà avancée du pied ; je juge toute thérapeutique conservatrice contre-indiquée et fais pratiquer l'amputation de la cuisse. Sur la pièce, l'embole adhère à peine, la thrombose secondaire est minime. L'embolectomie eût été facile, mais à quoi eût-elle servi au moment où je vis la malade pour la première fois ?

Il faut donc maintenir l'embolie artérielle, telle qu'elle est classiquement établie. D'étiologie précise, elle ne relève que d'une seule thérapeutique : *l'embolectomie d'urgence*, faite le plus rapidement possible. Mais, ceci dit, je suis pleinement d'accord avec Iselin et Heim de Balsac, pour souligner *que tous les cas d'ischémie artérielle aiguë ne correspondent pas à une embolie.* On a trop pris l'habitude de considérer que seule l'embolie peut réaliser le tableau clinique d'une brusque ischémie artérielle. D'autres causes peuvent entrer en ligne de compte et en premier lieu *la thrombose aiguë*. Cette fois la cause de l'oblitération brutale n'est plus lointaine, mais d'origine locale : une thrombose qui complique brusquement une artérite jusque-là purement pariétale. A l'inverse de l'embole, le thrombus obturateur progresse alors vite, souvent extrêmement rapidement. En quelques heures, je l'ai vu s'étendre de la fémorale jusqu'à la pédieuse : c'est alors que l'on trouve, non pas le caillot solide, blanchâtre type « embole », mais le caillot rouge foncé, gelée de groseille, parfois encore presque fluide, fait de sang poisseux. Ce sont ces cas dont parlent Iselin et Heim de Balsac. Mais de grâce, qu'en présence de pareils caillots, on ne parle par d'embolie, nous en sommes loin. Cliniquement la distinction entre une embolie artérielle et une thrombose aiguë peut parfois être difficile car les deux réalisent le même tableau d'ischémie brutale. Dans ces cas, j'ai montré, avec P. Branzeu, en 1939 déjà (2), que l'artériographie peut nous venir en aide. L'embolie se produit sur

(2) Fontaine (R.) et Branzeu (P.). *Lyon Chirurgical*. 1939, **36**, 652-660.

un vaisseau sain, l'artériogramme le montre tel jusqu'à l'endroit où l'injection s'arrête brutalement et l'image d'arrêt a toujours une forme particulière. Elle se moule sur la partie proximale, toujours arrondie, de l'embole et, de ce fait, prend un aspect « cupuliforme » dont j'ai rapporté des exemples typiques en 1939. Tout autre est l'aspect radiographique de la thrombose aiguë : l'oblitération, cette fois, ne se fait pas sur une artère saine, mais préalablement déjà altérée ; l'artériogramme traduira cette artérite pariétale préexistante par une image déchiquetée, festonnée, moniliforme jusqu'au niveau de l'arrêt complet qui n'est jamais cupuliforme ; bien plus, si l'on a la chance de pouvoir faire une artériographie dès les premières heures, on pourra saisir le processus thrombosant, avant que l'oblitération soit complète et alors qu'il persiste encore, tantôt sur l'un ou sur l'autre bord de l'artère, une petite lumière latérale. Il en résultera un aspect radiographique bien particulier que j'ai appelé « image en coulées ».

En 1939 j'ai établi la valeur pathognomonique de ces deux signes à l'aide de 6 observations ; depuis j'en ai recueilli une dizaine d'autres, toutes confirmatives. Parmi elles, voici résumée la plus démonstrative :

Une jeune femme, d'une trentaine d'années fait, quelques jours après un accouchement normal, un brusque syndrome ischémique aigu du membre inférieur droit avec disparition du pouls et des oscillations jusqu'à mi-cuisse. Elle est considérée comme atteinte d'un rétrécissement mitral que les spécialistes déclarèrent douteux dans la suite. Le tableau clinique paraît si caractéristique que je n'hésite pas à confirmer le diagnostic d'embolie artérielle. Artériographie immédiate : l'artériogramme montre une magnifique image « en coulées », donc du point de vue radiologique, la thrombose aiguë devenait probable. Je reste perplexe, tellement je suis convaincu de l'embolie. L'opération me montre une oblitération du type « thrombose aiguë » et dans la suite la malade évolue comme une thrombo-angéite prenant successivement le membre inférieur gauche, puis le supérieur droit.

Retenons donc que toutes les ischémies artérielles aiguës ne correspondent pas à des embolies. Il y a parmi elles :

1° *Des embolies artérielles authentiques ;*

2° *Des thromboses aiguës compliquant des artérites pariétales jusque-là latentes ;*

Mais il y a aussi :

3° *Des spasmes artériels purs.*

Les phlébites peuvent en provoquer et on sait bien maintenant que les phlébites dites « bleues ou *caerulea* » (3) ne sont rien d'autre que des thromboses veineuses avec artériospasmes concomitants.

Les observations VI et VII d'Iselin et de Heim de Balsac semblent appartenir à ce groupe. Cela m'entraînerait trop loin que d'invoquer toutes les autres causes possibles de spasme artériel.

Je pense donc que Iselin et Heim de Balsac ont fait œuvre utile en nous incitant à ne pas faire, à la légère, en présence de tout syndrome d'ischémie artérielle aiguë, le diagnostic « d'embolie artérielle ». D'autres causes que l'embolie peuvent réaliser des tableaux cliniques similaires. En présence d'un cas concret, il faut s'en souvenir afin de découvrir l'origine réelle du mal. Mais si, par la même occasion, ces deux auteurs entendent, d'un trait de plume, supprimer purement et simplement la classique « embolie artérielle », je leur crie gare, vous faites fausse route ! L'embolie existe.

Je ne suis pas non plus d'accord avec les directives thérapeutiques que donnent ces auteurs :

Ils pensent que dans les syndromes ischémiques, la thérapeutique médicale doit avoir, au début tout au moins, le pas sur la thérapeutique chirurgicale. Je suis d'un avis diamétralement opposé et voici pourquoi :

(3) V. Fontaine (R.), Israël (L.) et Pereira (S). *Journ. Chir.*, 1936, **47**, 928-949. — Fontaine (R.) et Foster (E.). *Lyon Chirurgical*, 1946, **41**, 173-179.

Dans les embolies artérielles véritables, l'embolectomie me paraît la seule thérapeutique efficace, celle-ci doit être faite d'extrême urgence, non pas que techniquement elle ne puisse plus être réussie, même au bout de plusieurs jours, mais parce qu'il n'y a jamais intérêt à laisser persister un syndrome ischémique.

Je ne vois pas ce que l'on peut gagner à attendre dans ces cas, d'autant plus que les progrès récemment réalisés en chirurgie vasculaire, ont fait de l'embolectomie artérielle une opération bien réglée et le plus souvent facile, si j'en juge par ma propre expérience de ces dernières années, portant sur 10 embolectomies artérielles, dont 8 réussies avec conservation du pouls et des oscillations et parmi lesquelles je note :

2 embolectomies axillaire ou humérale,
1 iliaque externe,
3 fémorales au niveau de la bifurcation,
2 poplitées,
Et 2 échecs ayant abouti à des amputations.

Dans les thromboses aiguës, au contraire, les échecs opératoires sont bien plus fréquents car, comme nous l'avons dit, la coagulation intravasculaire est très rapidement extensive. Malgré tout, je reste, interventionniste dans ces cas et voici pourquoi :

Des recherches récentes nous ont montré, à mes collaborateurs Mandel, Buck, Apprill et à moi-même, que les thromboses aiguës s'accompagnent toujours d'une hypercoagulabilité sanguine due à des excès de thrombo-plastine. Les anticoagulants, y compris les deux derniers venus : la dicoumarine et l'héparine, n'influencent guère le facteur thromboplastique. Aussi n'ai-je pas été étonné de lire qu'Allen trouve les résultats des anticoagulants dans la thrombo-angéite « décevants » (4).

Or, nous venons de nous apercevoir que lorsqu'on opère ces malades soit par thrombectomie, soit dans certains cas simplement par des opérations vasodilatatrices, l'hypercoagulabilité disparaît pour faire place à une phase passagère d'hypocoagulabilité.

Désobstruer d'abord, quitte à essayer ensuite d'empêcher une nouvelle thrombose en employant l'héparine ou la dicoumarine, nous semble donc une meilleure méthode à suivre que la conduite inverse. Que dans de pareils cas on ne réussisse pas toujours, quoi de plus naturel, si l'on songe qu'il m'est arrivé de retirer 75 centimètres de caillots gélatineux rouge groseille sans arriver à la désobstruction complète ! Mais qu'aurait fait dans ces circonstances la thérapeutique médicale ? Qu'on me permette de douter de son efficacité.

Enfin, lorsqu'il s'agit d'un simple spasme artériel, dû à une phlébite ou à tout autre cause, c'est encore en supprimant la cause du spasme par une phlébectomie ou une thrombectomie en cas de phlébite bleue, ou en cas de spasme essentiel en agissant directement sur lui par voie sympathique, que l'on sera le plus efficace.

En décembre dernier, en vous parlant du traitement chirurgical des phlébites, je vous ai montré des documents d'un cas de phlébite avec artériospasme rapidement guéri par phlébectomie. Je viens de réexaminer ce malade au bout de deux ans ; sa circulation est parfaite du double point de vue artériel et veineux.

Je demande donc, et je pense en cela être en plein accord avec mon maître le professeur Leriche, qu'on considère tout syndrome *d'ischémie artérielle aiguë comme un cas d'urgence chirurgicale* et je dirai d'urgence, au même titre que l'ulcère perforé ou l'appendicite aiguë grave, c'est-à-dire ne souffrant aucun délai. A mon avis, en présence d'un pareil syndrome, il faut d'abord établir un diagnostic précis, ce qui comporte, je l'ai dit, l'artériographie dont j'ai montré l'utilité et parfois même la veinographie. Ensuite il faut opérer et faire,

(4) Latona (S.-R.) et Lefèvre (F.), cité d'après *Médical Digest*, *Bruxelles*, avril 1948, n° 4, 3.

suivant le cas, une embolectomie, une thrombectomie ou une opération vaso-dilatatrice type sympathectomie ou artériectomie. Quant au traitement médical, anticoagulant et vaso-dilatateur, dans lequel je range les infiltrations anesthésiques, on le réservera pour les suites opératoires.

Certes, en agissant de la sorte dans les syndromes ischémiques aigus, j'ai connu et connais encore un assez grand nombre d'échecs, dont beaucoup dus à des interventions aujourd'hui généralement encore trop tardives ; mais j'ai la conviction profonde que c'est ainsi que j'ai sauvé des vies et des membres autrement condamnés. Je ne suis donc pas prêt à changer de méthode et désirerais simplement que fût répandue, parmi le corps médical, la notion que l'ischémie artérielle aiguë des membres constitue une urgence chirurgicale de premier chef. Ceci, je suis sûr, nous permettrait d'améliorer nos statistiques dans l'avenir.

M. **Marc Iselin :** Je remercie mon ami Fontaine d'avoir pris la peine de venir apporter ses critiques autorisées, sur la communication que nous vous avons présentée, avec Heim de Balsac.

Je n'avais pas l'impression d'avoir été si formel et d'avoir nié l'existence de l'embolie. Par contre, nous croyons avoir bien montré que l'embolie n'est qu'une hypothèse pathogénique, les faits étant : la présence d'un caillot dans une artère et l'existence d'un syndrome clinique d'ischémie aiguë ; l'hypothèse étant la manière dont le caillot est arrivé à l'endroit repéré. Nous avons donc simplement opposé une hypothèse dynamique à l'hypothèse embolique classique, et c'est tout. De là à dire que l'embolie n'existe pas ; non. Mais pour avoir le droit de certifier la migration du caillot, il faut se plier à un certain nombre d'exigences pathologiques qui ont été minutieusement énoncées par M. Leriche et auxquelles nous nous tenons.

Fontaine apporte un point nouveau et intéressant : la possibilité de faire un diagnostic pré-opératoire entre embolie et thrombose aiguë par une artériographie. A l'occasion nous ne manquerons pas de procéder à une semblable vérification.

Rien ne s'oppose, en effet, à ce que, dans un certain nombre de cas, l'arrêt des battements artériels ait été déterminé par la migration d'un caillot, et à ce que dans les autres, l'arrêt primitif ait déterminé la formation d'un caillot *in situ*. La différence d'indication opératoire serait alors intéressante : opérer précocement en cas d'embolie, surseoir en cas de thrombose. C'est à étudier. Mais, la possibilité vérifiée de paralysie (ou spasme) artérielle, en regard d'une veine thrombosée qu'il suffit d'écarter pour faire repartir les battements, serait plutôt en faveur d'une intervention précoce dans les thromboses aiguës. Certes celle-ci a donné d'excellents résultats à Fontaine et également à Ramsdell (de White Plain) qui a publié au Congrès de Londres 8 cas précoces avec 7 succès. Mais notre expérience n'a pas été de loin aussi favorable et nous avons été frappés de pouvoir établir le pronostic post-opératoire sur le retour ou l'absence des battements artériels. De là la primauté que nous accordons dans les phénomènes dits emboliques, à l'état de la dynamique artérielle et à son évolution à la suite de l'embolectomie.

En résumé, nous avons voulu montrer, avec Heim de Balsac, que tout n'était pas clair dans l'embolie artérielle périphérique. Beaucoup de faits décrits sous ce terme sont mystérieux, et nous nous contentons de poser le problème d'une manière nouvelle, comme a bien voulu le dire M. Leriche, dans la discussion qui suivit notre communication.

PRÉSENTATION DE FILM ET DE MALADE

par M. **Jean Gosset.**

Séance du 20 Octobre 1948.

Présidence de M. Louis Sauvé, *président.*

A PROPOS DU PROCÈS-VERBAL

Un travail de M. Lanthier (Maubeuge) intitulé : *A propos de sept gastrectomies après gastro-entérostomies*, est versé aux Archives de l'Académie sous le n° 495.

Des remerciements sont adressés à l'auteur.

En vue de l'obtention du prix Dubreuil, M. Michel Rautureau (Marine) adresse à l'Académie son travail intitulé : *Les broches de Kirschner dans le traitement des fractures. L'embrochage médullaire. Son utilisation dans les fractures, les pseudarthroses et certaines luxations.*

RAPPORTS

Endo-anévrysmorraphie pour anévrysme artério-veineux sous-clavier endo-scalénique (*),

par M. **Marin Petrov** (Sofia).

Rapport de M. Henri Redon.

Mon ami Petrov, professeur agrégé à la Faculté de Médecine de Sofia, nous a adressé une très intéressante observation d'anévrysme artério-veineux du segment endo-scalénique des vaisseaux sous-claviers, traité par endo-anévrysmorraphie reconstructrice.

C'est là un remarquable succès à l'actif d'un chirurgien de formation parisienne et dont les sentiments à notre égard ne font pas de doute. Voici, tout d'abord, l'observation de Petrov, que vous me permettrez de vous résumer :

K... (D.), âgé de vingt-quatre ans, est admis à la Clinique Universitaire pour blessure de la base du cou par balle de mitraillette, avec paralysie brachiale totale, puis limitée. La région sus-claviculaire gauche est ecchymotique et battante ; on y trouve un thrill et un souffle continu à renforcement systolique ; le malade se fatigue à la marche et il existe un début de défaillance cardiaque.

Le blessé est opéré cinq mois après sa blessure, sous anesthésie loco-régionale à la novocaïne, après injection de scopolamine-morphine.

Une incision en T couché permet la section de la clavicule au niveau de son tiers interne, puis la désarticulation sterno-claviculaire, la section des muscles grand et petit pectoral. On relève ensuite la clavicule en haut et en dehors et on récline les muscles pectoraux en bas. La veine sous-clavière et les vaisseaux axillaires sont alors largement mis en évidence.

Il existe une sclérose intense qui unit tous ces organes et noie surtout la partie antéro-interne de la région. Des fils d'attente sont placés sous les vaisseaux axillaires, puis les veines sus-scapulaire, jugulaire externe et antérieure sont liées et sectionnées.

On résèque alors le bord gauche du sternum et la partie antérieure de la 1re côte et de son cartilage ; le tronc veineux brachio-céphalique gauche est découvert et disséqué. On sectionne alors, après double ligature, les veines jugulaire interne, axillaire et brachio-céphalique : le thrill disparaît aussitôt et le pouls s'améliore. Mais le carrefour veineux ainsi isolé devient turgescent, fortement battant et menacé de rupture.

(1) Rapport fait à la séance du 13 octobre 1948.

On continue très prudemment l'isolement du sac et des artères sous-clavière et carotide en se guidant sur les nerfs phrénique et pneumogastrique.

L'artère mammaire interne est sectionnée, puis la veine vertébrale et le canal thoracique ; la plèvre médiastinale est protégée et l'artère sous-clavière clampée : la turgescence vasculaire disparaît instantanément, ainsi que le danger de mort brutale.

On libère alors complètement la veine sous-clavière et on la relève de sorte que son bord inférieur devienne supérieur : ce temps est le plus pénible et le plus long, et on provoque, au cours de cette dissection, une importante hémorragie veineuse au niveau de l'insertion costale du scalène.

On isole ensuite l'artère vertébrale et le tronc thyro-bicervico-scapulaire sur lesquels sont posées des ligatures temporaires ; le muscle scalène antérieur est enfin sectionné et la veine ouverte longitudinalement.

Il existe sur sa paroi postéro-inférieure une fente elliptique de 12 millimètres sur 3 millimètres, qui mène dans la cavité anévrysmale.

Celle-ci, d'un diamètre de 2 centimètres et demi environ, est bien endothélialisée, elle est occupée par des caillots rouges au centre, blancs et non adhérents à la périphérie. Sur sa paroi postérieure, s'ouvre un second orifice qui conduit dans l'artère, qui est aussitôt suturée aux points séparés de fil de soie paraffiné ; on s'aperçoit alors à l'enlèvement des clamps qu'il existe un second orifice artériel qui est fermé de la même façon. On rabat et suture par dessus les parois de la cavité anévrysmale : le calibre artériel ne paraît que modérément rétréci ; les clamps sont définitivement enlevés : rien ne saigne, l'artère se remplit, mais ne présente aucun battement.

La main est chaude, mais cyanosée et le pouls radial n'est pas perceptible. Le malade quitte la clinique le vingtième jour : les mouvements du membre sont très améliorés, la fatigue au travail a disparu, le pouls radial est très net, quoiqu'un peu plus faible que du côté sain ; cet état se maintient actuellement deux ans après l'intervention.

Petrov fait suivre son observation des commentaires suivants :

Une telle restauration de l'artère sous-clavière dans son segment intra-scalénique ne peut être entreprise que sous deux conditions : voie d'abord très large et hémostase provisoire artérielle et veineuse parfaite ; celle-ci comprenant non seulement l'hémostase des gros troncs, mais aussi celle des collatérales.

Or, le tronc sous-clavier et ses branches représentent un plan artériel profondément situé et, pour pouvoir l'atteindre, il faut traverser successivement et avec beaucoup de minutie trois plans successifs, outre la peau, plans ostéo-musculaire, osseux et veineux.

L'incision qui donne le plus de jour est une incision en T couché, dont la branche verticale descend entre les faisceaux du muscle sterno-cléido-mastoïdien jusqu'à la face antérieure du sternum, la branche horizontale suivant le bord inférieur de la clavicule, puis le sillon delto-pectoral. Après une dissection large des lambeaux, on s'attaque au plan claviculaire : division du sterno-cléido-mastoïdien, section des insertions du grand pectoral à 1 centimètre au-dessous de la clavicule, section du tendon du petit pectoral, puis de la clavicule à son tiers interne, et désarticulation sterno-claviculaire.

Cette manœuvre permet l'écartement des muscles pectoraux et, surtout, le relèvement de la clavicule, à l'inverse des procédés classiques de Pierre Duval, de Sencert et Costantini. La voie d'accès que l'on obtient ainsi est beaucoup plus large et permet un meilleur abord sur l'angle supéro-interne de la région. Les paquets vasculaires jugulaire et carotidien, sous-clavier et axillaire sont largement mis en évidence et l'on procède facilement à la ligature de toutes les veines superficielles.

Il reste à aborder les gros troncs : tronc veineux brachio-céphalique, segment vertical de l'artère sous-clavière, qui restent masqués par le rebord sternal et la partie interne de la première côte. Leur résection est faite à la demande, à la pince gouge, et le plan veineux apparaît, masquant encore le plan artériel.

On peut alors procéder de deux façons : soit, si le tronc veineux n'est pas trop volumineux, l'écarter, décoller la plèvre médiastine, récliner la carotide

interne, arriver ainsi au-dessus de l'aorte sur le segment ascendant de la sous-clavière et le clamper : c'est l'attitude qui nous paraît préférable.

Mais si, au contraire, le tronc brachio-céphalique est gênant, il faut écarter l'obstacle veineux en sectionnant la veine jugulaire, la veine sous-clavière et le tronc brachio-céphalique lui-même ; cette manœuvre permet seule la découverte de l'artère ; c'est l'attitude que nous avons dû adopter : elle est sans doute plus anatomique, mais présente le danger de rupture brusque des veines et du sac. Cette éventualité doit, cependant, être rare, car les veines et le sac lui-même se sont adaptés à la pression artérielle.

Que l'on adopte l'un ou l'autre de ces procédés, on doit ligaturer les troncs veineux si on veut avoir une sécurité au point de vue hémostase. Leur section doit être complétée par la section du canal thoracique et de toutes leurs branches profondes ; on obtient ainsi un sac veineux pré-artériel qui prend la forme d'un véritable boudin, le danger de rupture est écarté et on peut procéder à une dissection minutieuse permettant de découvrir les branches de l'artère sous-clavière : les nerfs phrénique et pneumogastrique servent de guide au cours de cette dissection qui permet la découverte et la ligature temporaire des artères sous-clavière, mammaire interne, vertébrale, thyro-bicervico-scapulaire et scapulaire postérieure.

Seul, le tronc cervico-intercostal et l'artère scapulaire postérieure ne peuvent être clampés. L'abord de l'artère est alors très large et on peut impunément ouvrir la veine et le sac anévrysmal, la section se faisant de bout en bout suivant son axe longitudinal. A travers les deux cavités, on peut alors mettre en évidence la ou les brèches artérielles.

La suture sera faite à la soie fine 000 paraffinée, aux points séparés de préférence. Au besoin, on peut renforcer la suture à l'aide des lambeaux du sac retourné ou de la veine ; la suture peut aussi, surtout lorsque la brèche est large, être faite transversalement.

La reconstitution de la région se fait très aisément, la section des organes ayant été menée de façon très anatomique ; un drain médiastinal sera toujours laissé en place.

L'emploi d'héparine est, évidemment, à recommander ; nous n'avons pu en user dans les conditions où nous sommes intervenus.

De même, nous n'avons pu utiliser l'artériographie pré- ou post-opératoire, qui nous aurait rendu grand service, à condition d'être faite à contre-courant (Dos Santos).

La réparation de l'artère sous-clavière droite se fait selon les mêmes principes. On doit essayer de clamper l'artère au-dessus de la bifurcation du tronc artériel brachio-céphalique ; mais si l'anévrysme siège plus en amont, on est en droit de clamper le tronc lui-même : l'interruption temporaire de la circulation carotidienne dans ce cas n'est généralement pas suivie de troubles cérébraux, car la circulation collatérale a pu se développer en même temps que l'anévrysme.

Les tentatives de restauration de la voie artérielle dans les anévrysmes artério-veineux des vaisseaux sous-claviers sont exceptionnelles,, surtout lorsqu'il s'agit d'anévrysmes de leur partie intrascalénique, à cause de la complexité de la région et de la multiplicité des branches importantes qui naissent de cette portion de l'artère. La ligature provisoire des branches peut même être plus difficile que celle du tronc artériel. A cela s'ajoute une réaction scléreuse intense qui noie toute la région et rend la dissection aussi délicate que dangereuse. La possibilité d'une rupture brusque du sac ou des vaisseaux lésés, avant d'être parvenu à assurer leur hémostase provisoire, est une éventualité redoutable que plusieurs excellents opérateurs ont vu se réaliser. Tout ceci explique pourquoi maints chirurgiens, partis dans l'intention de faire une restauration des vaisseaux, ont dû y renoncer et se satisfaire d'une ligature artérielle simple en amont et en aval (Bagozzi) ou d'une quadruple ligature (Cohn, Santy et Bérard, Merle d'Aubigné, Costantini).

Plusieurs méthodes s'offrent à nous pour restaurer le canal artériel dans les anévrysmes artério-veineux :

Suture latérale de l'artère, après séparation de la veine, dans les cas simples de fistule artério-veineuse ;

Suture transveineuse ou transsacculaire de l'artère, longitudinale ou transversale ;

Suture termino-terminale, après résection de toutes les parties lésées ;

Greffe veineuse libre ;

Méthode mixte : recouvrement de la perte de paroi artérielle au moyen des parois du sac (Gatch) ou de la veine attenante.

Dans tous ces cas, les veines peuvent être liées, réséquées ou restaurées, ou bien leurs parois sont appelées à fournir des lambeaux destinés à recouvrir les brèches artérielles.

En ce qui concerne l'anévrysme artério-veineux des vaisseaux sous-claviers, la réparation artérielle a été conduite avec succès au moyen de greffes veineuses libres (Rehn, 1942), de suture transveineuse et transsacculaire (M. Petrov, 1945) ou de suture transveineuse (N. Freeman, 1946).

Je ne vois pas grand'chose à ajouter à ce commentaire après les discussions qui ont eu lieu à cette tribune.

Les interventions reconstructrices réussies pour anévrysme sous-clavier endoscalénique sont rarissimes.

Aux difficultés habituelles à ce type d'opération s'ajoute ici l'impossibilité d'opérer sous hémostase préalable, et, par conséquent, de réaliser l'endo-anévrysmorraphie initiale sans dissection, recommandée, après Matas, par Leriche, et par tous ceux qui ont eu l'occasion d'opérer des anévrysmes artério-veineux.

Il faut ici, après un temps d'exposition qui constitue à lui seul une intervention difficile, se résoudre, bon gré mal gré, à une longue et minutieuse dissection, de façon à assurer l'hémostase du segment artériel que ne peut complètement isoler la ligature temporaire ou le clampage.

Il apparaît bien que Petrov n'a pas pu, mieux que ses devanciers, disséquer et lier toutes les branches postérieures de la sous-clavière : d'après ce qu'il m'a dit, le reflux par le tronc cervico-intercostal a été heureusement discret et ne l'a pas empêché de mener à bien la suture artérielle. C'est cependant à la perfection de ce temps préalable d'hémostase que Petrov doit d'avoir pu réussir sa difficile opération.

Nous devons le féliciter autant de son habileté technique que de la patience et de l'endurance dont il a fait preuve au cours d'une opération qui a duré plus de sept heures.

Nous devons encore mettre à son actif les conditions relativement précaires dont a dû s'accommoder Petrov.

L'absence d'artériographie a certainement allongé le temps opératoire en l'obligeant à la recherche minutieuse d'une fistule dont le siège ne pouvait qu'être imparfaitement localisé par le seul examen clinique ; le défaut d'héparine aurait pu avoir en outre des conséquences désastreuses, heureusement évitées par Petrov.

En ce qui concerne la voie d'abord choisie, les modifications apportées à la technique classique paraissent heureuses et les dessins dont il accompagne sa communication rendent séduisante sa façon de faire : on a seulement l'impression que l'hémisection première du sternum aurait fait gagner du temps et simplifié les choses ; je crois que, sans reprocher à Petrov de ne l'avoir pas réalisé, on peut penser que le procédé gagnerait à s'annexer ce détail technique.

Je vous propose, en terminant, de remercier Petrov de sa très belle observation : je serais heureux que, le jour venu, nous nous souvenions que notre pays compte dans les Balkans un grand ami et un chirurgien qui fait honneur à la chirurgie française.

Volumineuse mucocèle appendiculaire avec diverticule intracæcal, compliquée d'invagination,

par M. J. Naulleau (d'Angers).

Rapport de M. F. d'Allaines.

Mon élève et ami J. Naulleau qui a déjà apporté ici de fort intéressants travaux, nous a adressé une rare observation dont voici le résumé :

Une dame cinquante-huit ans lui est amenée pour un syndrome douloureux de la fosse iliaque droite, sans fièvre et accompagné d'une tuméfaction douloureuse de la région. Ces phénomènes s'amendent spontanément et, à la suite d'un lavement baryté, l'accalmie persiste trente-six heures. Puis, les accidents reprennent. M. Naulleau revoit la malade et note sur



Pièce opératoire. — Résection iléocæcale. On voit en bas et à droite l'énorme appendice prolongé dans le cæcum par une tuméfaction arrondie.

les clichés un aspect fort intéressant. Un défaut de remplissage du bas-fond cæcal de forme ovalaire limité par un trait fin continu bien arrondi. Cette image est constante sur plusieurs clichés et M. Naulleau fait le diagnostic d'invagination subaiguë du fond cæcal due à une tumeur probablement bénigne.

Les accidents récidivants conduisent la malade à accepter l'intervention qui est pratiquée le 10 mars 1946, et en voici le protocole résumé :

Boudin d'invagination s'avançant dans la partie droite du côlon transverse. La désinvagination par expression est aisée, facilitée par un défaut d'accollement du côlon droit et du cæcum. On constate alors que l'invagination est due à la présence d'un appendice monstrueux (gros comme une anse grêle), dont une partie reste invaginée dans le fond cæcal sous la forme d'une masse grosse comme une mandarine.

L'opérateur hésite sur la conduite à tenir et s'en tient finalement au parti le plus sage. Résection iléo-cæcale immédiate. Les suites furent sans incidents.

L'étude de la pièce opératoire a confirmé qu'il s'agissait d'une mucocèle appendiculaire (professeur Delarue), développée en deux parties, l'une extra-cæcale en appendice monstrueux, l'autre intra-cæcale constituée par la zone basale de l'appendice faisant une saillie grosse comme une mandarine, Les deux parties réunies par une zone rétrécie.

M. Naulleau a joint les radiographies, les figures de la pièce opératoire et une excellente revue générale sur la question des mucocèles appendiculaires

compliquées d'invagination. Les exigences de nos publications me privent du plaisir de reproduire le tout ; mais, il sera d'un intérêt certain de lire son texte *in extenso*, déposé dans nos archives sous le n° 496.

Il fait état des travaux antérieurs sur ce sujet exceptionnel et nous soumet les conclusions suivantes :

a) La mucocèle appendiculaire présente assez souvent un volumineux diverticule intracæcal, comme dans ce cas, et constitue l'amorce de l'invagination cæco-colique. Il oblige évidemment le chirurgien à ne pas se contenter d'une simple appendicectomie. Six observations qu'a recueillies M. Naulleau viennent appuyer sa remarque.

b) L'étude clinique ne permet guère de porter le diagnostic de mucocèle appendiculaire, mais dans le cas présent l'examen radiographique a montré la présence d'une ombre arrondie bien circonscrite au niveau du fond du cæcum. M. Naulleau a très justement posé le diagnostic d'invagination par tumeur bénigne, ce dont nous pouvons le féliciter.

c) Enfin, l'auteur discute la conduite thérapeutique : appendicectomie simple après désinvagination, appendicectomie avec résection du fond cæcal, enfin résection iléo-cæcale. Il a suivi cette dernière pratique qui paraît évidemment la plus simple s'il persiste une masse invaginée dans le fond du cæcum.

Je pense que nous pouvons accueillir avec nos remerciements ce travail très consciencieux, original, pourvu d'une bibliographie complète et qui s'ajoute aux travaux de la même valeur que nous a déjà, à plusieurs reprises, envoyés M. Naulleau.

Technique de la gastrectomie subtotale pour maladie ulcéreuse gastro-duodénale,

par M. **Frederico E. Christmann** (de La Plata)

Rapport de M. F. D'ALLAINES.

M. Frederico E. Christmann, professeur de clinique chirurgicale à la Faculté de Médecine de La Plata, nous a adressé un travail intéressant sur une variété de technique de la gastrectomie subtotale. Cette technique est le fruit de recherches et de travaux entrepris par lui depuis 1930 environ.

M. Christmann nous dit, au surplus, qu'il a utilisé en même temps différentes autres techniques dans le traitement de l'ulcère gastro-duodénal : pyloroplastie, vagotomie, etc., mais que, en attendant la réponse fournie par l'étude des résultats éloignés, il est, dans l'ensemble, resté fidèle à la résection. Il fait état d'environ 600 gastrectomies faites par lui-même.

L'auteur nous donne tout d'abord les précisions nécessaires sur la préparation soigneuse utilisée avant l'opération, pour amener à la normale l'état général des malades.

Il utilise avec une grande souplesse tous les modes d'anesthésie suivant les indications, mais ses préférences vont à la rachi-anesthésie, en dehors des cas d'hypertension, de sclérose myocardique, d'anémie prononcée et d'âge trop avancé. Dans les cas difficiles (sujets obèses ou très musclés), il utilise une combinaison de la rachi-anesthésie et de l'anesthésie générale par inhalation (cyclopropane ou penthotal sodique).

Le point le plus remarquable de la technique de M. Christmann est le mode de suture. Il réalise l'anastomose à la Finsterer. L'anastomose est faite en deux plans, avec un surjet à la soie. Le plan séro-séreux est banal. Le plan total est spécial ; il est exécuté à l'aide d'un seul surjet qui ferme à la fois la queue de la raquette gastrique et suture en même temps les tranches gastriques et

jéjunales en avant et en arrière. Mais ce qui fait l'originalité réelle du procédé de M. Christmann, c'est que, au niveau de ce plan total, en avant et en arrière, le fil est passé en aller et retour, donc deux fois sur chaque tranche de suture, de manière à ce que les points s'entrecroisent en X, grâce à cet aller et retour.

Ainsi, les tranches de section de l'estomac et du duodénum se trouvent-elles étroitement unies par une série de points croisés et la coaptation est très étroite ; surtout, toute hémorragie de la tranche paraît impossible

Ce dernier point semble particulièrement intéressant pour assurer une hémostase rigoureuse, car M. Christmann se sert de clamps à coprostase et, grâce à son procédé, n'a donc point à craindre une hémorragie lors de leur ablation.

Nos mémoires comportant une place limitée, je vous propose de vouloir bien consulter dans nos archives le document *in extenso*, avec les figures fort intéressantes qui y sont jointes, et où vous trouverez les détails nécessaires (Archives n° 497).

Je vous propose, Messieurs, de remercier M. Christmann de son intéressant travail et de le publier dans nos Archives.

M. **J. Sénèque** : Je ne dirai qu'un mot au sujet du rapport de mon ami d'Allaines, en ce qui concerne l'utilisation de clamps au cours des gastrectomies. Je considère que cette utilisation doit être proscrite à l'heure actuelle.

M. **Moulonguet** : Je pense qu'après les publications du professeur Auguste (de Lille), on ne peut plus négliger les risques de l'emploi du fil et de la soie comme matériau de suture muco-muqueuse gastro-intestinale. J'ai eu l'occasion de vérifier deux fois dans mon service l'exactitude de ces risques éloignés : il a fallu par gastrotomie enlever le bout de fil entretenant une stomite.

Sigmoïdite perforée avec péritonite généralisée,

par M. **G. Delouche** (de La Baule).

Rapport de M. F. d'Allaines.

Mon élève et ami M. Delouche nous a envoyé un travail sur une intéressante observation qui montre ses qualités de prudence opératoire.

Un homme de quarante-huit ans, atteint d'un syndrome péritonéal datant de quarante-huit heures, est opéré dans des conditions médiocres (péritonite évidente avec ballonnement et altération de l'état général). M. Delouche découvre une péritonite généralisée due à une tumeur du sigmoïde perforée en péritoine libre et qu'il estime naturellement être un cancer. M. Delouche exécute l'opération la plus simple. Résection du sigmoïde suivant la technique de Hartmann.

Le malade guérit, ce qui est un beau succès, étant donné l'effroyable gravité des perforations sigmoïdiennes. L'examen de la pièce (professeur Huguenin) montre qu'il s'agit d'une sigmoïdite inflammatoire à forme pseudo-tumorale et perforée.

Deux mois après, M. Delouche rétablit la continuité intestinale avec un plein succès.

Le travail que m'a remis l'auteur comporte une importante bibliographie que vous pourrez consulter dans nos Archives (n° 498).

Ce beau succès opératoire lui fait honneur. Il est évidemment dû à sa prudence qui lui a fait exécuter l'opération la plus simple, la seule raisonnable dans ce cas. Je pense que vous serez d'avis de remercier M. Delouche de nous avoir adressé cette observation et d'en publier ce résumé.

A propos des fistules duodénales et de leur traitement,

par M. **J.-L. Brenier** (de Grenoble).

Rapport de M. J. MEILLÈRE.

Sur 46 gastrectomies pour ulcère duodénal, Brenier a observé 3 fistules duodénales.

Parmi ces gastrectomies, on note 1 gastrectomie d'urgence pour perforation, suivie de fistule duodénale ; 3 gastrectomies pour exclusion dont 1 suivie de fistule duodénale mortelle ; 41 gastro-duodénectomies, avec 1 fistule grave.

Voici, résumées, ces observations :

La première fistule est survenue au troisième jour après une gastro-pylorectomie « à chaud » pour ulcère perforé du bulbe, exécutée dans de mauvaises conditions d'aides et d'anesthésie : elle a guéri médicalement.

La deuxième fistule a suivi une gastrectomie pour exclusion, décidée en raison du siège de l'ulcère (au niveau du *genu superius*) ; existait en plus un kissing-ulcère juxta-pancréatique. Fermeture sans drainage. Au septième jour, syndrome brutal de perforation. Réintervention qui montre une perforation du kissing-ulcère : fermeture en trois plans. Le lendemain, fistule duodénale abondante. Successivement, traitement médical, puis aspiration par tube de Wangensteen non toléré, puis aspiration continue par la plaie qui n'empêche pas l'état général de décliner. Jéjunostomie tardive et mort le vingt et unième jour.

La troisième fistule est survenue après une gastro-pylorectomie, type Finsterer pour ulcère du bulbe duodénal. Fermeture du duodénum pénible, en trois plans. Paroi fermée sans drainage. Au sixième jour, on réintervient pour un syndrome péritonéal : on constate une désunion de la partie supérieure du surjet duodénal. Nouvelle suture. Au dixième jour, la fistule est reconstituée. Après traitement médical et aspiration continue par la plaie, la fistule se tarit (quarante-deuxième jour). Mais huit jours après, syndrome de perforation : intervention qui ouvre une collection sous-hépatique, contenant du lait ingéré la veille ; large brèche du bulbe qu'on suture en trois plans. Le lendemain, la fistule duodénale est constituée. Malgré le traitement médical et l'aspiration continue par la plaie, l'état général s'aggrave. Pour préparer une réintervention, Brenier fait une cure de pénicilline. En trois jours, la situation est transformée, si bien qu'il n'intervient pas. La fistule est complètement fermée au soixante-cinquième jour.

En somme, sur 46 cas de gastrectomies pour ulcères du duodénum, Brenier a observé 3 fistules duodénales dont 1 mortelle :

La première après gastro-pylorectomie pour ulcère perforé.

La seconde après une gastrectomie pour exclusion, par perforation secondaire d'un kissing-ulcère laissé en place.

La troisième après une gastro-duodénectomie difficile.

Commentant ces échecs, Brenier insiste d'abord sur leurs causes, sur la nécessité d'une organisation chirurgicale impeccable qui lui a fait défaut dans 2 cas, sur l'importance d'une bonne suture (dans 1 cas, mal aidé, il a dû se contenter d'une ligature en masse du duodénum), sur le danger des opérations en pleine poussée évolutive, quoique l'excellente statistique de Mialaret relative à des gastrectomies pour ulcères perforés s'applique à des ulcères en pleine pousée évolutive. Enfin, sa deuxième observation montre qu'un des dangers de la gastrectomie pour exclusion est la perforation ultérieure d'un ulcère laissé en place ; 1 cas identique a été publié par Prat (de Nice). Aussi, à juste titre, il réserve désormais la gastrectomie pour exclusion à des cas très rares de conditions locales ou générales très défavorables : le décollement duodéno-pancréatique et la technique de Bazy et Lortat-Jacob lui ont permis depuis de mener à bien des exérèses difficiles d'ulcères duodénaux.

Au sujet du traitement de ces fistules, il constate que l'aspiration continue par la plaie abdominale à la manière de Cameron, malgré son intérêt certain, n'a pas suffi à guérir ses deux derniers malades. En raison de l'échec des interventions directes qu'il a pratiquées, il serait tenté de leur ajouter une duodéno-jéjunostomie. Mais surtout il a été frappé par son dernier cas où, après deux réinterventions directes inefficaces, la cure de pénicilline, qu'il avait instauré pour préparer une troisième intervention, a transformé une situation grave et permis une guérison rapide.

Je ne partage pas absolument les opinions de M. Brenier. Pour les causes d'échec, il y a lieu de remarquer que, dans son deuxième cas, il a constaté la présence d'aliments dans l'abdomen : le reflux dans l'anse afférente était donc manifeste, qu'il ait relevé d'une anastomose défectueuse ou d'une « stomite » secondaire.

D'autre part, les échecs subis par Brenier à la suite de ses interventions directes confirment l'opinion classique qu'elles sont inefficaces, voire nuisibles, les sutures dans ces tissus mal individualisés et infectés étant difficiles, coupant ou ne tenant pas. La duodéno-jéjunostomie qu'il préconise est bien délicate dans les conditions de la réintervention, et, malgré les quelques succès rapportés (comme ceux de Badelon, Huet, Huguier), il faut les réserver à des cas bien particuliers de sténose duodénale. De fait, si les différents modes d'aspiration préconisés, avec ou sans réinjection du liquide duodénal, n'amènent pas une amélioration rapide, c'est à la jéjunostomie à la Witzel qu'il faut s'adresser : c'est assurément l'intervention de choix, dont Roy, Loyson, élèves de Charrier, ont montré encore récemment l'intérêt. Sur des malades fragiles, cette intervention *a minima* peut transformer la situation, à condition d'être faite précocement : celle pratiquée par Brenier a échoué, mais il l'a faite presque *in extremis*.

Par contre, pour le traitement médical, Brenier nous apporte un fait intéressant : l'efficacité de la cure de pénicilline. Sans doute, il ne s'agit que d'un seul cas ; mais il se peut, comme il le pense, que, par les modifications locales qu'elle entraîne, elle aide puissamment à la fermeture spontanée de la fistule ou qu'aussi bien elle puisse permettre des réinterventions directes valables.

Je vous propose de remercier M. Brenier de nous avoir envoyé ce travail et de verser celui-ci à nos Archives (n° 499).

M. **Jean Gosset** : On vient de nous entretenir du traitement si difficile et si aléatoire des fistules duodénales post-opératoires. Je m'étonne que M. Brenier ait omis de signaler que ces fistules ne reconnaissent qu'une origine : une faute opératoire et que leur prophylaxie est aisée puisque des précautions purement techniques permettent facilement d'éviter leur apparition. Sur 295 gastrectomies consécutives pour ulcère, pratiquées par moi de 1934 à 1947 (avec 8 morts) je n'ai pas observé un seul cas de fistule duodénale bénigne ou grave, passagère ou prolongée. Je ne saurais m'en vanter puisque tout le mérite en revient à mon maître le Dr Jean Charrier qui, dès mes débuts, m'inculqua à la fois les grandes règles qui régissent les fermetures intestinales et les détails pratiques de la suture du moignon duodénal. Ces techniques, M. Charrier les a enseignées à ses autres élèves ; j'ai essayé de les transmettre à mes amis et c'est ainsi qu'une expérience, bien plus vaste que la mienne propre, me permet d'affirmer avec force que toutes les fistules duodénales trouvent une défaillance technique à leur origine et qu'une technique soigneuse permet de les éviter.

Permettez-moi de rappeler ce que M. Charrier m'apprit jadis et qui m'a tant servi ainsi qu'à tous ses élèves. Les sutures qui lâchent sont celles qui sont faites en mauvais tissus ou avec de mauvais tissus, des « cache-misère », qu'il s'agisse de graisse ou du pancréas. Desmarest avait autrefois accusé la dévascularisation du moignon. Aucune explication n'est plus erronée et sa fausseté

doit être dénoncée encore une fois. Au contraire, 2 centimètres au moins de duodénum doivent être isolés et disséqués en aval de la ligne de section. On dispose alors d'une quantité suffisante de tissu duodénal et exclusivement duodénal pour placer d'abord un plan total, puis deux plans invaginants superposés. Pour disposer de ces 2 centimètres, il faut séparer duodénum et pancréas, lier les petites branches duodénales de la gastro-duodénale, parfois recourir au décollement rétrograde que M. Charrier nous apprit le premier à Lortat-Jacob et à moi. Un détail a son importance et sur ce point M. Charrier semble s'être un peu inspiré de la technique de M. le professeur Cunéo. Au lieu de chercher à suturer la face antérieure du duodénum contre sa face postérieure, M. Charrier fait une suture à direction horizontale qui, par des points verticalement placés, rapproche le bord supérieur du bord inférieur. Tous les points portent ainsi sur une zone péritonisée, la face postérieure dépéritonisée étant enfouie dans la profondeur de la suture invaginante.

Est-il besoin de dire que la qualité de l'anastomose gastro-jéjunale influe sur la solidité du moignon duodénal. Toute gène à l'évacuation bilio-pancréatique crée une distension duodénale qui peut faire sauter la fermeture du moignon.

J'ai tenu à présenter ces remarques pour deux raisons : d'abord pour témoigner une juste gratitude à M. Charrier auquel je dois entièrement d'avoir ignoré les complications graves, dont M. Brenier vient de nous entretenir, ensuite pour que les jeunes chirurgiens qui lisent nos *Bulletins* attachent plus d'importance à la prophylaxie d'un accident facilement évité qu'à son traitement bien décevant.

M. **Rouhier** : La technique de Charrier que viennent de nous exposer et de nous vanter Gosset et Rudler me paraît en effet à retenir pour éviter les fistules duodénales.

Il y a quelques années, j'ai perdu un malade que j'avais gastrectomisé pour cancer du pylore, peu de temps après des gastrorragies profuses.

Il avait fait une fistule duodénale tardive vers le dixième jour et il a traîné plus de quarante jours avant de succomber à la cachexie. Je l'avais opéré par le procédé de Péan et j'ai renoncé depuis à ce procédé rapide et séduisant, parce qu'il prédispose aux fistules duodénales.

M. **Meillère** : Je n'ai pas traité la question de la technique opératoire parce que la communication de M. Brenier a rapport surtout au traitement de la fistule duodénale.

Je suis absolument de l'avis de Jean Gosset et de Rudler : si on dissèque suffisamment le duodénum de manière à faire une bonne suture, horizontale si possible, on n'a en général pas de fistule duodénale. Ce qui me paraît intéressant dans le travail de M. Brenier c'est le fait que le traitement par la pénicilline semble améliorer l'évolution de la fistule duodénale.

COMMUNICATION

Un an de chirurgie du cancer de l'œsophage,

par M. **Alain Mouchet**.

En février dernier, j'avais communiqué à cette tribune 6 observations de cancers œsophagiens opérés avec 4 guérisons opératoires. Aujourd'hui, c'est le bilan d'une année entière de chirurgie œsophagienne que je voudrais vous

exposer. Seuls les résultats immédiats peuvent être envisagés, faute du recul nécessaire pour apprécier la valeur de la résection œsophagienne en tant que traitement du cancer de cet organe.

Permettez-moi d'abord quelques considérations préliminaires.

Je persiste à penser qu'il convient de pousser aussi loin que possible les indications opératoires dans la chirurgie du cancer de l'œsophage. Il n'a jamais été dans mon esprit de proposer l'intervention sans une sélection préalable des malades. Mais je crois, et sur ce point je suis en désaccord avec mon maître d'Allaines, qu'on doit pouvoir arriver à trouver plus de 10 p. 100 de cas réséquables dans de bonnes conditions. Aux Etats-Unis, Sweet relève 65 p. 100 de cas réséquables dans sa statistique personnelle, et il insiste dans un récent article, sur le fait qu'il faut faire un effort pour enlever la tumeur chaque fois que cela paraît possible, autrement dit, il est d'avis de prendre le maximum de risques. Les seules contre-indications à une thoracotomie exploratrice sont, rappelons-le, les métastases décelables (ganglions, poumons, rachis) les lésions cardiaques ou rénales graves, l'existence de paralysie récurrentielle, de fistule œsophago-trachéale ou bronchique et enfin un état de dénutrition qu'un traitement rationnel suffisamment prolongé ne parvient pas à améliorer.

Pour ma part, en un an, j'ai eu à examiner 34 cas de néoplasmes œsophagiens ; quatre fois seulement j'ai refusé d'opérer. Dans 1 cas le sujet m'avait été envoyé alors qu'il avait une fistule trachéale. Une gastrostomie permit une survie de plusieurs mois.

Un autre malade avait de graves lésions cardiaques et une très volumineuse tumeur. Il eut une survie de trois mois après gastrostomie.

Le troisième cas concerne un homme cachectique qui ne supporta pas une jéjunostomie et succomba trois jours après cette minime intervention faite à l'anesthésie locale.

Enfin, le dernier malade que j'ai refusé d'opérer est un homme qui avait une paralysie récurrentielle gauche et une bacillose pulmonaire bilatérale évolutive.

Les 30 autres malades qu'on m'a envoyés ont été soumis à l'intervention chirurgicale ; à l'exception de 2 cas (concernant des cancers de l'œsophage moyen) où j'ai pratiqué avec un excellent résultat une anastomose palliative haute intrathoracique à la façon du professeur d'Allaines, la résection a été tentée dans tous les autres cas. Je dois toutefois éliminer 2 cas où la mort est survenue avant le temps de thoracotomie, c'est-à-dire avant toute tentative d'exérèse.

Quels sont les résultats de ces interventions ?

Globalement sur 30 cas : 14 morts opératoires ou post-opératoires, mais sur sur ces 14 morts, 11 concernent des tumeurs de l'œsophage moyen.

Il convient donc de souligner à nouveau la gravité des tumeurs qui siègent au niveau des deux quarts moyens de l'œsophage. Sur 16 cancers de l'œsophage moyen : 11 morts, tandis que la mortalité baisse de façon considérable lorsque la néoplasie est située plus bas.

Sur 6 cas de cancers de l'œsophage inférieur : 2 morts post-opératoires.

Sur 7 cas de tumeurs du cardia : 1 seule mort.

En groupant, œsophage inférieur et cardia, la mortalité est de 3 cas sur 13 opérations (23 p. 100).

Remarquons la fréquence de la localisation au niveau de l'œsophage moyen : 16 cas contre 6 cas au niveau de l'œsophage inférieur et 7 cas au niveau du cardia.

A eux seuls les cancers de l'œsophage moyen, dans ma statistique évidemment un peu courte, sont plus nombreux que les cancers de l'œsophage inférieur et du cardia réunis. Sweet, sur une importante statistique personnelle,

obtient des chiffres un peu différents : 72 localisations à l'œsophage moyen contre 109 à l'œsophage inférieur et au cardia.

Si la localisation à l'œsophage moyen implique une gravité certaine, il faut souligner que dans certains cas, les insuccès s'expliquent soit par des erreurs techniques, soit par des indications opératoires mal posées ; j'y reviendrai dans un instant.

Cancers de l'œsophage moyen.

J'envisagerai d'abord le cancer de l'œsophage moyen, c'est-à-dire les tumeurs qui occupent les deux quarts moyens de l'œsophage et sont comprises entre le bord supérieur de la crosse aortique en haut, les veines pulmonaires inférieures en bas. Ce sont des cancers qui, après résection, obligent à pratiquer une anastomose œsophago-gastrique haute, soit sus-aortique, soit immédiatement sous-aortique.

Pour cette localisatiou, je reste partisan de la voie combinée, abdominale (pour la gastrolyse), puis thoracique droite. Je sais bien qu'aux Etats-Unis, les grands leaders (Sweet, Garlock) opèrent toujours par voie gauche. Mais quelques voix discordantes se sont élevées récemment en Amérique et il y a eu quelques plaidoyers en faveur de la voie combinée de Santy et de Lewis. Pour ma part, je crois, en me basant sur une expérience de 16 cas opérés, que la voie combinée offre des avantages certains et fort peu d'inconvénients. On a reproché à l'incision abdominale d'imposer à l'opéré une gastrolyse qui pourra se révéler inutile après thoracotomie si la tumeur est inextirpable ; mais, pour ma part, j'ai pu, par cette voie, pour deux tumeurs inenlevables, pratiquer une anastomose intrathoracique très haute, sus-tumorale. Ce temps préalable de gastrolyse n'est donc pas inutile.

Quant au reproche de nécessiter deux temps séparés avec un changement de position, et d'allonger l'intervention, il me paraît très théorique. On ne doit pas sous-estimer les avantages fournis par la voie thoracique droite, la manière dont l'œsophage est exposé après section de la crosse de l'azygos, la facilité de la dissection, la moindre difficulté, enfin, de l'anastomose. N'oublions pas que Sweet accuse 24 p. 100 de mortalité dans les œsophages moyens avec anastomose sus-aortique, contre 19 p. 100 lorsque l'anastomose est immédiatement sous-aortique. Ces chiffres mettent en relief la gravité plus grande de la dissection rétro-aortique pratiquée par voie gauche et de l'anastomose sus-aortique. Ils me semblent assez éloquents pour que l'on persévère dans l'utilisation de la voie droite.

Si je prends d'abord ces tumeurs de l'œsophage moyen et que j'analyse les causes de mort, je note, sur 11 morts :

1° Deux morts dues à une anesthésie de mauvaise qualité (obs. I et IX). J'ai eu le tort, dans l'un et l'autre cas, n'ayant pas sous la main mon anesthésiste habituel, de confier le soin d'endormir ces malades à des anesthésistes insuffisamment entraînés ; l'anesthésie fut médiocre, de grosses quantités d'anesthésique furent utilisées et la mort de ces deux opérés en résulta.

2° Une mort par plaie latérale de l'aorte et hémorragie incontrôlable (obs. VIII). Il est bien évident que dans ce cas, où la tumeur était très volumineuse, adhérente à l'aorte qui se trouvait engainée par le tissu tumoral, j'aurai dû renoncer à l'exérèse. Le cas était inopérable : tout au plus une anastomose sus-tumorale était-elle possible. Mais il s'agissait d'un médecin qui se savait porteur d'un néoplasme œsophagien et, par conséquent, condamné à mort, et j'avais décidé de prendre le maximum de risques.

3° Deux morts de choc opératoire (obs. XIV et XV). Dans ces 2 cas, j'avais commencé par une mobilisation gastrique effectuée par voie abdominale. La mort chez ces 2 opérés est survenue au moment où l'on effectuait le changement de position pour la thoracotomie. Notons que, chez ces 2 malades, il s'agis-

sait de volumineuses tumeurs, adhérentes aux organes voisins et dont la résection radicale aurait été impossible. De plus, une de ces malades était dans un état général précaire.

4° Trois morts précoces (1 à la vingt-quatrième heure, 2 au bout de quarante-huit heures) sont imputables à des complications cardiaques. Sweet souligne, d'ailleurs, la fréquence des complications cardiaques chez les sujets opérés de tumeurs de l'œsophage moyen. Ces 3 morts concernent des sujets encore jeunes (soixante-quatre ans, obs. IV ; cinquante-quatre ans, obs. V ; cinquante-neuf ans, obs. VI), mais qui avaient tous des tracés électro-cardiographiques anormaux. Si j'ajoute que ces 3 opérés avaient de volumineuses tumeurs (bloc ganglionnaire inextirpable dans le hile pulmonaire pour le malade n° IV. Tumeur s'étendant sur plus de 6 centimètres, obs. V ; grosse tumeur dont la libération avait été très difficile, obs. VI), je dois reconnaître qu'il eût été préférable de me borner, dans ces 3 cas, à une anastomose palliative, certainement moins grave que la résection.

5° Un opéré (obs. XI) est mort au huitième jour de broncho-pneumonie (vérification nécropsique). Il s'agissait d'un homme âgé de soixante-douze ans.

6° J'ai eu encore : 1 mort par hémorragie intra-gastrique chez 1 malade opéré tout récemment (obs. XVI) qui avait, en outre, une atélectasie massive du poumon droit et 1 mort par lâchage total des sutures, le neuvième jour. A noter qu'un examen anatomo-pathologique *post mortem* a montré, dans ce dernier cas, que la section de l'œsophage avait porté en tissus non néoplasiques.

Si je résume, sans essayer de minimiser la gravité des exérèses des tumeurs de l'œsophage moyen, je crois pouvoir dire : 3 morts étaient techniquement inévitables, les 2 qui sont dues à la mauvaise qualité de l'anesthésie et celle qui a résulté d'une plaie de l'aorte par adhérence tumorale. Sur les 8 morts restantes, 2 sont dues au choc en cours d'intervention et sont survenues en fin de gastrolyse avant la thoracotomie. Dans ces 2 cas où il s'agissait de grosses tumeurs avec un état général médiocre, il eût été sage de s'abstenir de tout geste opératoire. Restent 6 morts : 3 sont survenues chez des sujets dont la fibre myocardique était profondément altérée. Il y a eu enfin 1 mort par broncho-pneumonie chez un sujet de soixante-douze ans, malgré les antibiotiques, l'aspiration bronchique et les autres thérapeutiques usuelles.

De ces 4 morts, je n'en vois pas d'évitables. En revanche, les 2 dernières morts auraient pu être évitées. Dans l'observation VII, une fistulisation totale de l'anastomose est cause du décès. Le compte rendu opératoire mentionne un œdème des parois œsophagiennes au niveau des sutures. J'aurais, dû, dans ce cas, faire une anastomose plus haute pour suturer en tissus certainement sains, quelles que soient les difficultés techniques.

De l'hémorragie intragastrique responsable dans 1 cas de la mort, je tire la leçon que, malgré le soin que j'apporte toujours à la suture de la tranche gastrique, il faut se méfier sur ces estomacs dont le régime circulatoire est profondément modifié par la gastrolyse, de la possibilité d'un suintement veineux qui, en raison de la stase veineuse de la partie haute de l'estomac, peut être redoutable.

Je ne peux pas vous donner de résultats éloignés, faute du recul nécessaire. Mais sur les survies opératoires, je puis vous dire que 2 concernent des sujets ayant une anastomose palliative sus-tumorale, et que sur les 2 sujets ayant subi une résection radicale, l'un est en vie (obs. II) et sans signes de récidive ou de métastases depuis plus de dix mois tandis que l'autre est actuellement hospitalisé avec des métastases hépatiques (cas n° III).

Le cas n° II concerne un sujet âgé de trente-deux ans porteur d'un épithélioma cylindrique rétro-aortique qui a repris son travail et se trouve en excellente condition. Le cas n° III concerne un homme de quarante-huit ans qui m'avait été adressé porteur d'une gastrostomie et avec une tumeur adhérente à

la bronche gauche. Après avoir repris 15 kilogrammes et s'être livré à un travail fatigant, cet opéré a commencé à maigrir au bout de neuf mois et est actuellement en train de se cachectiser avec des métastases hépatiques palpables.

Cancers de l'œsophage inférieur.

Les cancers de l'œsophage inférieur, c'est-à-dire les tumeurs qui occupent le quart inférieur de l'œsophage thoracique et le segment abdominal de l'œsophage ont toutes été abordées par voie thoracique gauche. La résection a été suivie d'une anastomose œsophago-gastrique basse intrathoracique. Dans ces 6 observations, je dois signaler un cas un peu particulier : dans l'observation IV, la tumeur, radiologiquement et à la thoracotomie, paraissait siéger sur l'œsophage thoracique inférieur. En fait, après résection de la tumeur, j'ai constaté que l'on voyait, au niveau de la section œsophagienne, une muqueuse suspecte et j'ai pratiqué une recoupe qui m'a obligé à faire une anastomose haute, immédiatement sous-aortique. Ces anastomoses faites au ras du bord inférieur de la crosse sont techniquement parmi les plus délicates et, dans le cas présent, l'anastomose avait porté, malgré la recoupe haute, sur des tissus envahis par le néoplasme, si bien que cet homme a fait, un mois après l'opération, alors qu'il était sorti de l'hôpital en bon état le dix-huitième jour, une fistule œsophago-trachéale par envahissement néoplasique. Ce cas mériterait peut-être d'ailleurs d'être rangé, en raison de l'extension tumorale sur la muqueuse, parmi les tumeurs de l'œsophage moyen.



Quoi qu'il en soit, sur 6 cas ayant subi une résection radicale, j'ai 2 morts post-opératoires. L'une (obs. V) due au lâchage partiel de l'anastomose : il s'agissait d'un sujet diabétique : l'autopsie permit de constater une fuite minime au niveau d'un point de suture de l'anastomose œsophago-gastrique.

La seconde mort est due, elle ausi (obs. VI), à un petit lâchage au niveau de l'anastomose.

Sur les 4 opérés restant, 2 sont morts l'un un mois après l'opération d'une récidive rapide, l'autre un mois et demi après l'opération : pour ce dernier, l'autopsie n'a pu être pratiquée, mais des radiographies faites quelques jours avant le décès font penser à une récidive locale.

Des 2 derniers cas : l'un est en vie depuis plus d'un an, mais présente des algies cervico-brachiales gauches d'origine indéterminée, pour lesquelles il est actuellement en observation. Le second, une femme, est morte sept mois après l'intervention de récidive locale au niveau de l'anastomose.

Cancers du cardia.

Les cancers du cardia, c'est-à-dire les tumeurs nées aux dépens de la paroi gastrique et envahissant le cardia et l'œsophage abdominal sont au nombre de 6. J'y ai joint 1 cas particulièrement intéressant de cancer médio-gastrique très étendu infiltrant l'estomac jusqu'au cardia et s'accompagnant d'une tumeur villeuse du cardia.

Sur ces 7 opérés, je n'ai qu'une seule mort opératoire, et due à un accident mécanique. Il s'agissait (obs. III) d'un homme qui m'avait été adressé du Maroc avec une énorme tumeur du cardia et de la calotte tubérositaire pour laquelle le chirurgien avait pratiqué une gastrostomie. Malgré de sérieuses difficultés techniques, j'avais pu, par thoracotomie gauche, mener à bien l'intervention : gastrectomie totale suivie d'œsophago-jéjunostomie avec jéjuno-jéjunostomie latéro-latérale. Cet homme est mort le quinzième jour d'étranglement interne. En fin de cette opération, qui avait été longue et pénible, j'avais omis de fermer la brèche mésocolique autour de l'anse grêle attirée dans le thorax. Faute regrettable, car, à travers cette brèche, qui m'avait paru pourtant très étroite, s'est engagée par la suite un segment important du grêle, et cet homme

est mort d'occlusion par strangulation du grêle (avec sphacèle et perforation de l'anse étranglée).

Sur ces 7 opérés, je note :

4 cas de gastrectomie totale avec œsophago-jéjunostomie sus-diaphragmatique (obs. I, III, VI, VII) et 3 cas où j'ai pu conserver un petit moignon antro-pylorique que j'ai utilisé pour l'anastomose. Dans 2 cas, j'ai dû associer à la gastrectomie une splénectomie en raison de l'envahissement tumoral (obs. I et VI). Enfin, le cas le plus récent concerne une femme de trente-huit ans qui a subi en 1945 une gastrectomie de 3/5 pour ulcère de la petite courbure et qui présentait un cancer du moignon gastrique envahissant largement le cardia.

5 de ces opérés sont actuellement en vie mais, pour la plupart d'entre eux, le délai est trop court pour qu'on puisse en tenir compte. Un est mort, un peu plus de quatre mois après l'opération ; il avait repris du poids, menait une vie normale. Un ictère apparut rapidement et cet homme succomba quelques jours après l'apparition de la jaunisse.

Cancers de l'œsophage cervical.

Enfin, j'ai eu l'occasion d'opérer un homme âgé de soixante-douze ans, présentant un gros cancer de l'œsophage cervico-médiastinal. J'ai eu recours à la technique de Wookey, légèrement modifiée par suite de l'extension de la tumeur vers le médiastin. Dans le premier temps, après tracé d'un grand lambeau cutané cervical rectangulaire et résection de l'extrémité interne de la clavicule, j'ai pu réséquer la tumeur et suturer la demi-circonférence postérieure des deux extrémités œsophagiennes au lambeau cutané, préalablement fixé sur toute sa hauteur aux plans prévertébraux.

Alimentation par une sonde duodénale glissée par l'œsophage jusque dans l'estomac.

Dans un deuxième temps, par une plastie cutanée,j'ai pu fermer la demi-gouttière réalisée lors du temps précédent. Une fistulisation partielle au niveau de la suture inférieure a nécessité deux petites retouches. Cet homme, actuellement, a repris du poids et s'alimente facilement. Sa fistule est fermée.

Conclusions.

Quelles que soient les précautions prises, si bien préparés que soient les malades, si bien entraînée que soit l'équipe, quelle que soit la minutie des soins post-opératoires, la chirurgie du cancer de l'œsophage reste une chirurgie grave. N'oublions pas que, en dehors de Sweet, dont la statistique est réellement magnifique (sur un total de 189 cas, 23,6 p. 100 de mortalité pour les tumeurs de l'œsophage moyen et 13 p. 100 pour celles de l'œsophage inférieur et du cardia) la plupart des chirurgiens qui ont une expérience étendue de cette chirurgie, et je pense ici à Garlock et à Resano, accusent une mortalité globale aux environs de 40 p. 100.

On peut certainement l'abaisser dans des proportions notables, et surtout pour les cancers de l'œsophage moyen où la mortalité est la plus élevée, en sélectionnant plus sévèrement les cas à opérer, de façon à éviter certaines morts qui se produisent en cours d'intervention (malades fragiles à mauvais myocarde, etc.) en ne cherchant pas à réséquer à tout prix une tumeur adhérente et en se bornant, si la résection paraît devoir être périlleuse et incomplète, à faire une anastomose sus-tumorale. J'ai pu, dans 2 cas, faire une anastomose très haute par voie droite dans le thorax, et ces opérés qui peuvent déglutir normalement conserveront l'impression de la guérison pendant les quelques mois qui leur restent à vivre. Ce n'est qu'une opération palliative, mais elle est certainement très intéressante.

L'âge des sujets intervient dans le pronostic : parmi mes malades, le plus

grand nombre (13 cas) avaient entre soixante et soixante-dix ans et 3 plus de soixante-dix ans. Ainsi, plus de la moitié des sujets opérés dépassaient soixante ans : il est hors de doute que ce facteur âge pèse lourdement dans la balance.

Je ne reviendrai pas sur les troubles fonctionnels post-opératoires sur lesquels j'ai insisté en février dernier. Les troubles de l'évacuation gastrique souvent peu accentués, sont atténués par certains détails de technique (section poussée jusqu'au pylore du ligament gastro-colique et du petit épiploon, section du pilier du diaphragme en cas de transposition haute par voie droite). Quant à la diarrhée post-opératoire, elle est toujours transitoire et répond en général au régime et au traitement médicamenteux.

Je veux à nouveau souligner l'impérieuse nécessité de sectionner l'œsophage aussi loin que possible du pôle supérieur de la tumeur. Il n'est d'ailleurs pas toujours facile d'apprécier les limites supérieures de l'envahissement néoplasique. Deux cas de récidives locales au niveau de l'anastomose, l'une tardive huit mois après l'opération (vérifiée à l'œsophagoscopie), l'autre précoce un mois après l'opération, manifestée par un envahissement néoplasique de la trachée, prouvent qu'on ne saurait jamais donner une trop grande ampleur à la résection. Il est prudent de toujours couper à 4 centimètres au moins au-dessus du pôle supérieur de la tumeur, et encore cette distance est-elle parfois insuffisante : témoin l'observation IV où, dans un néoplasme de l'œsophage inférieur, l'envahissement de la muqueuse en amont des limites apparentes de la tumeur m'amena, après recoupe, à faire une anastomose immédiatement sous-aortique qui portait encore, malgré les apparences, sur des tissus envahis par le néoplasme.

En résumé, pour les cancers de l'œsophage inférieur et pour ceux du cardia, la question est jugée : ces tumeurs sont presque toujours des adéno-carcinomes et s'accompagnent souvent d'une adénopathie métastatique péricoronaire. La radiothérapie est parfaitement inefficace dans de tel cas. La chirurgie est peu meurtrière et laisse une chance raisonnable de guérison définitive ou, à tout le moins, une survie appréciable.

Pour les tumeurs de l'œsophage moyen, presque toujours des épithéliomas spinocellulaires, donc radiosensibles, la question peut se poser : doit-on les irradier faut-il les opérer ? En fait, c'est, à mon sens, une question d'espèces. Je crois que nous ne devons opérer que les tumeurs peu adhérentes chez des sujets en bon état, la thoracotomie exploratrice seule pouvant nous renseigner sur la possibilité de l'exérèse. Dans le cas de tumeur inextirpable, l'anastomose palliative sus-tumorale me paraît indiquée. Les sujets âgés, fatigués, présentant des lésions viscérales (cœur, poumons, reins) seront adressés au radiothérapeute. Je n'ai qu'une expérience trop restreinte des cancers de l'œsophage cervical, puisqu'elle ne porte que sur 1 cas. Sweet, sur 7 cas, n'a pas de mort post-opératoire, mais tous les opérés ont succombé par récidive locale ou métastases ganglionnaires à bref délai. Watson et Pool (1948) apportent une note plus optimiste et, pour les cancers de l'œsophage cervical vus précocement, considèrent que la chirurgie donne d'importantes chances de guérisons.

Au terme de cet exposé, je serais heureux que tous ceux qui s'intéressent à cette chirurgie nous apportent leurs observations, à l'exemple du professeur Chalnot, de Nancy, qui m'a adressé, en mars dernier, un très intéressant travail que j'espère pouvoir vous résumer un de ces jours. Dans une thèse récente de son élève Hutin, sont rassemblés ses résultats : 14 exérèses (2 par voie droite, 12 par voie gauche) avec 9 morts post-opératoires et 5 guérisons. Les 5 guérisons concernent 2 cancers du tiers inférieur et 3 cancers du cardia.

Mon ami Lortat-Jacob a présenté au Congrès de Chirurgie de cette année ses résultats. Je vous les rappelle : 60 cas vus, 7 ont été récusés, 53 opérés. Sur ces 53 soumis à une thoracotomie : 33 résections avec rétablissement de la

continuité par anastomose intrathoracique, se décomposant comme suit : 11 cancers du cardio-œsophage avec 2 morts ; 22 cancers de l'œsophage thoracique : 16 par voie gauche, dont 10 sans décroisement (5 morts, 5 guérisons) et 6 avec décroisement (2 morts, 4 guérisons) ; 6 par voie combinée (3 morts, 3 guérisons). Par ailleurs, 3 cas non résécables ont eu une anastomose sus-tumorale type d'Allaines.

C'est en confrontant nos résultats que nous pourrons peut-être apporter de substantielles améliorations à cette chirurgie du cancer œsophagien.

OBERVATIONS

Néoplasmes de l'œsophage moyen.

Observation I. — Thor..., soixante et un ans. Opéré le 31 octobre 1947. Voie combinée abdominale puis thoracique droite. Mort le 1er novembre 1947 (mauvaise anesthésie). Epitbélioma baso-cellulaire.

Obs. II. — Aspl..., trente-deux ans. Epithélioma cylindrique. Opéré le 11 décembre 1947, voie combinée. Anastomose très haute. Guérison. En vie et bien portant le 20 octobre 1948.

Obs. III. — Rag..., quarante-huit ans. Opéré le 19 décembre 1947. Résection et anastomose œsophago-gastrique par voie combinée. Guérison opératoire. Métastase hépatique en octobre 1948. Epitbélioma spino-cellulaire.

Obs. IV. — Ren..., soixante-quatre ans. Opéré le 2 janvier 1948. Résection par voie combinée. Mort le 4 janvier 1948. Epithélioma baso-cellulaire.

Obs. V. — Font... Opéré le 15 janvier 1948. Décédé le 16 janvier 1948.

Obs. VI. — Bru..., cinquante-neuf ans. Gastrostomie en 1946. Opéré le 29 janvier 1948. Résection et anastomose par voie combinée. Mort le 31 janvier 1948, par défaillance cardiaque.

Obs. VII. — Cagn..., soixante ans. Opéré le 5 février 1948. Résection par voie combinée. Mort le 14 février 1948. Lâchage des sutures.

Obs. VIII. — Nor..., soixante-trois ans. Opéré le 19 mars 1948. Voie combinée. Mort d'hémorragie par plaie latérale de l'aorte

Obs IX. — Fred..., cinquante-quatre ans. Opéré le 23 mars 1948, voie combinée. Résection et anastomose. Mort : mauvaise anesthésie. Epithélioma spino-cellulaire.

Obs. X. — Nai..., soixante-quatre ans. Opéré le 4 juin 1948. Abord par thoracotomie gauche. Résection et anastomose, Guérison.

Obs. XI. — Mill..., soixante-douze ans. Opéré le 10 juin 1948, voie combinée. Résection et anastomose. Mort le huitième jour de broncho-pneumonie.

Obs. XII. — Cap..., trente-huit ans. Opéré le 18 mars 1948. Voie combinée. Anastomose sus-tumorale de dérivation. Guérison opératoire.

Obs. XIII. — Bond..., soixante-cinq ans. Opéré le 2 juillet 1948. Voie combinée. Anastomose sus-tumorale de dérivation. Guérison opératoire.

Obs. XIV. — Cho..., soixante-huit ans. Opéré le 6 juillet 1948 ; voie combinée. Mort après la gastrolyse, de choc.

Obs. XV. — Bour..., cinquante-sept ans. Opéré le 28 juillet 1948. Mort de cboc après la gastrolyse.

Obs. XVI. — Duter..., soixante-quatre ans. Opéré le 5 octobre 1948 ; voie combinée. Mort le 6 octobre 1948 : hémorragie intra-gastrique.

Néoplasmes de l'œsophage inférieur.

Observation I. — Cath..., cinquante-six ans. Opéré le 17 octobre 1947, voie gauche. Résection et anastomose. Guérison. En vie en octobre 1948.

Obs. II. — Mme M..., soixante et un ans. Opérée le 6 novembre 1947, résection et anastomose par voie gauche. Guérison. Mort en juin 1948, de récidive au niveau de l'anastomose.

Obs. III. — Biz..-, trente-neuf ans. Opéré le 15 juin 1948. Résection et anastomose par voie gauche. Mort le 30 août 1948. Pas d'autopsie.

Obs. IV. — Lar..., cinquante-deux ans. Opéré le 8 juillet 1948 ; résection et anastomose par voie gauche. Sort le 25 uillet 1948. Mort le 9 août 1948, de fistule œsophago-trachéale.

Obs. V. — Leg..., soixante ans. Opéré le 23 septembre 1948. Résection avec anastomose par voie gauche. Mort le sixième jour.

Obs. VI. — Ors..., soixante-cinq ans. Opéré le 23 septembre 1948. Résection avec anastomose par voie gauche. Mort le sixième jour.

Néoplasmes du cardia.

Observation I. — Cav.., cinquante-quatre ans. Opéré le 19 février 1948. Anastomose œsophago-jéjunale après résection. Guérison opératoire.

Obs. II. — Bas..., quarante-quatre ans. Opéré le 20 mai 1948. Résection par voie gauche. Anastomose œsophage, moignon central Guérison.

Obs. III. — Vic..., cinquante-sept ans. Opéré le 27 mai 1948. Anastomose œsophago-jéjunale après gastrectomie totale. Mort le quinzième jour d'étranglement interne.

Obs. IV. — Four..., soixante-sept ans. Opéré le 15 juillet 1948. Anastomose œsophaga-gastrique, moignon central après résection. Guérison.

Obs. V. — Ami..., soixante-douze ans. Opéré le 20 juillet 1948. Anastomose œsophago-gastrique, moignon central. Guérison.

Obs. VI. — Caz..., trente-huit ans. Néoplasme cardia et grosse tubérosité après gastrectomie subtotale pour ulcère gastrique en 1945. Résection. Anastomose œsophago-jéjunale en Y. Guérison.

Obs. VII. — Fris..., soixante-neuf ans. Opéré le 21 mai 1948 pour cancer partie verticale estomac et tumeur villeuse du cardia. Résection et anastomose œsophago-jéjunale. Guérison.

Néoplasme de l'œsophage cervico-médiastinal.

Observation I. — Chev..., soixante-douze ans. Opéré le 7 mai 1948. Technique de Wookey un peu modifiée. Résection- Fermeture pour plastie le 13 juillet 1948. Guérison.

M. **Rudler** : J'ai opéré, depuis un an, à la Clinique chirurgicale de l'Hôtel-Dieu, par thoracotomie, 30 malades atteints de cancer de l'œsophage ou du cardia. Mes résultats confirment exactement ce que vient de dire Alain Mouchet.

Sur 30 thoracotomies, 22 exérèses, dont 15 pour des cancers bas situés, 7 pour des cancers haut situés. La classification que j'adopte est basée sur la technique opératoire : les « bas » sont, pour moi, ceux que l'on peut enlever par voie thoracique gauche, avec rétablissement de la continuité par anastomose sous-aortique ; les « hauts » sont ceux qui nécessitent, pour faire l'anastomose, soit le décroisement par voie thoracique gauche, soit la voie combinée.

Dans la première variété, je n'ai eu à déplorer que deux morts sur 15 cas, dont l'une chez un homme de soixante-dix-huit ans, mort de dénutrition au dixième jour, sans complication chirurgicale. Dans la deuxième, au contraire, 7 cas et une seule guérison post-opératoire. Les causes de décès sont multiples, les mêmes qu'A. Mouchet a décrites.

Quant aux résultats éloignés, certains peuvent déjà être utilisés : 3 morts, l'une par métastase cérébrale trois mois après, l'autre par cachexie progressive au quatrième mois, une, enfin, par abcès du poumon et vomique mortelle au quatrième mois. Trois récidives : 1 ganglion de Troisier post-opératoire vérifié histologiquement, 1 paralysie récurrentielle témoin d'une récidive médiastinale, une cachexie extrême qui fait penser à une diffusion néoplasique généralisée.

Un malade est vivant sans récidive depuis un an. Les autres sont trop récents.

Devant ces résultats éloignés médiocres, et devant la gravité opératoire des cancers haut situés, je crois qu'il faut se demander s'il ne vaudrait pas mieux

confier les malades de cette dernière catégorie à la cycloradiothérapie, dont j'ai vu des résultats étonnants entre les mains de M. Baclesse, à Curie. C'est une question à laquelle on ne peut encore répondre en l'absence de résultats éloignés valables. Quant aux cancers bas situés, ils appartiennent incontestablement au chirurgien, qui peut espérer des résultats voisins de ceux de la chirurgie du cancer gastrique.

M. **Alain Mouchet** : Je remercie mon maître, M. d'Allaines, et M. Rudler, de leur intervention.

Nous sommes tous d'accord, il faut bien distinguer les cancers de l'œsophage inférieur, qui sont des cancers qui doivent rester dans le domaine chirurgical, puisqu'ils donnent des résultats intéressants, tout au moins immédiats, et les cancers de l'œsophage moyen. Pour ces cancers de l'œsophage moyen, j'ai posé la question. Faut-il les opérer ou faut-il les confier aux radiothérapeutes ? Ce sont des cancers que nous voyons tardivement ici, alors qu'en Amérique, où on les voit tôt, on les opère dans de meilleures conditions. Quant à la radiothérapie, les résultats qui ont été publiés (Nielsen, Strandqvist) ne permettent pas de conclure de façon absolue.

DON DE M. ABADIE

M. le Dr Abadie (d'Oran) ayant fait à l'Académie un nouveau don de cinquante mille francs en vue d'aider les jeunes chercheurs, l'Académie a décidé que, suivant la volonté du donateur, ces sommes seraient attribuées, l'une pour faciliter les recherches chirurgicales, l'autre pour favoriser un séjour à l'étranger. Les jeunes chirurgiens qui désireraient bénéficier des dons de M. Abadie sont priés d'envoyer leur demande au Secrétaire général de l'Académie de Chirurgie, 12, rue de Seine, avant le 15 décembre 1948. (Voir *Mém. de l'Acad. de Chir.*, p. 586, séance du 7 juillet 1948).

ÉLECTION D'UNE COMMISSION CHARGÉE D'EXAMINER LES TITRES DES CANDIDATS AUX PLACES VACANTES D'ASSOCIÉS NATIONAUX

MM. Picot, Guimbellot, Houdard, Robert Monod et Jean Patel.

ERRATA

Séance du 2 juin 1948, page 469, discussion de M. Jean Chavannaz, 3e ligne et dernière ligne *lire :* Keynes *au lieu* de Kenns.

5e ligne *lire :* sa statistique personnelle *au lieu* de : ma statistique personnelle.

Séance du 1er juillet 1948, page 578, Streptomycine et chirurgie. Nécessité du contrôle biologique, *lire :* par MM. R. Damade, *au lieu de :* Ramade.

Page 579 au 3e alinéa, *lire :* oscillant entre 250 et 500 γ par centimètre cube. Au 17e alinéa, au *lieu de :* Yeefer, *lire :* Keefer.

Le Secrétaire annuel : PIERRE OUDARD.

Le Gérant : G. MASSON.

Dépôt légal. — 1948. — 4e trimestre. — Numéro d'ordre 710. — *Masson et Cie*, éditeurs, Paris.
Imprimé par l'Ancne Imprimerie de la Cour d'Appel, 1, rue Cassette, à Paris (France).

MÉMOIRES DE L'ACADÉMIE DE CHIRURGIE

Séance du 27 Octobre 1948.

Présidence de M. Louis Sauvé, *président.*

PRÉSENTATIONS D'OUVRAGES

MM. Maurice Luzuy et Jean-F. Porge font hommage à l'Académie de leur ouvrage intitulé : *Traitement chirurgical de l'hypertension artérielle.*

M. Raphaël Massart fait hommage à l'Académie de son ouvrage intitulé : *Affections médicales et chirurgicales du pied.*

Des remerciements sont adressés aux donateurs.

A PROPOS DU PROCÈS-VERBAL

A propos de la streptomycine,

par M. **Jean Chavannaz** (de Bordeaux).

Le professeur agrégé Padovani nous a apporté à l'avant-dernière séance ses premiers résultats de traitement de lésions ostéo-articulaires bacillaires par la streptomycine. Sa très intéressante communication confirme les données générales que j'avais énoncées en juillet 1948.

Il y a toujours intérêt à associer, si possible, le traitement général par voie intramusculaire et le traitement local par la streptomycine, car l'action directe sur le foyer présente des avantages incontestables.

Je voudrais simplement souligner une particularité biologique : la streptomycine agit beaucoup mieux en milieu alcalin. C'est ainsi que 10 μ de streptomycine en milieu alcalin ont la même action bactériostatique que 15 μ en milieu acide.

Pour obtenir un rendement maximum avec la dose minima de streptomycine, il y a donc avantage à modifier le *p*H de l'abcès froid quelques instants avant d'injecter la streptomycine dans la collection. Le moyen le plus simple, en la circonstance, consiste à utiliser le soludagénan ; c'est le procédé que nous employons systématiquement.

Cette donnée biologique ne doit pas être perdue de vue également en chirurgie urinaire, qu'il s'agisse de tuberculose ou de colibacillose. Il y a intérêt à alcaliniser les urines par ingestion de bicarbonate de soude par exemple.

Le fait mérite d'être rappelé, puisqu'il était de notion courante, dans ces dernières années, d'acidifier, au contraire, les urines pour augmenter l'action de certains produits anti-colibacillaires.

Réfection d'un pouce par transplantation de doigt. Résultats éloignés. Projections,

par M. **Oudard.**

Publication périodique mensuelle.

RAPPORTS

L'extrapéritonisation haute en chirurgie pelvienne,

par M. **Bompart.**

Rapport de M. L. Sauvé.

A la suite de Frantz Orthner et de Michel Béchet (1931), M. Bompart étudie la technique de l'extrapéritonisation haute en chirurgie pelvienne.

L'extrapéritonisation haute, proposée par le Dr Bompart, chirurgien de



Fig. 1. — Le décollemnet péritonéal est terminé, le péritoine va être incisé transversalement juste au-dessus de la vessie.

l'hôpital Péan, n'est pas une extrapéritonisation intégrale : les viscères sur lesquels portera l'acte opératoire ne sont pas dépourvus de péritoine : mais le champ opératoire est séparé secondairement de la grande cavité péritonéale par une suture.

1. Dans un premier temps, refoulement du sac péritonéal le plus haut possible, après laparotomie (médiane ou transversale).

2. Ensuite, incision du sac péritonéal, ouverture de la cavité et suture de la lèvre supérieure de l'incision péritonéale au péritoine pariétal postérieur.

3. Après cette suture, la région opératoire est absolument exclue de la grande cavité péritonéale, et l'opération se fait suivant les techniques habituelles.

Cette extrapéritonisation haute diffère de la méthode de Millin en ce qu'elle comporte un temps d'ouverture péritonéale et aussi en ce que le viscère sur lequel on opère peut conserver son péritoine particulier, tout en restant exclu de la grande cavité.

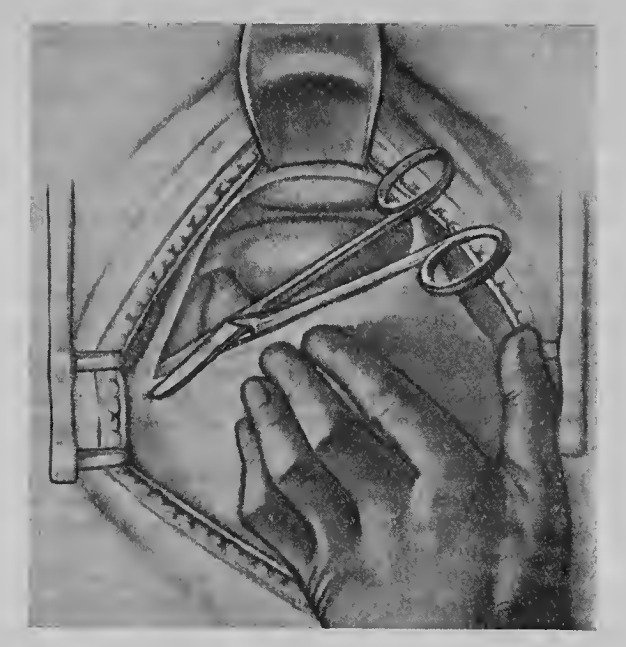


Fig. 2. — La section péritonéale est poursuivie latéralement à droite et à gauche jusqu'au détroit supérieur au point de croisement du pédicule utéro-ovarien.

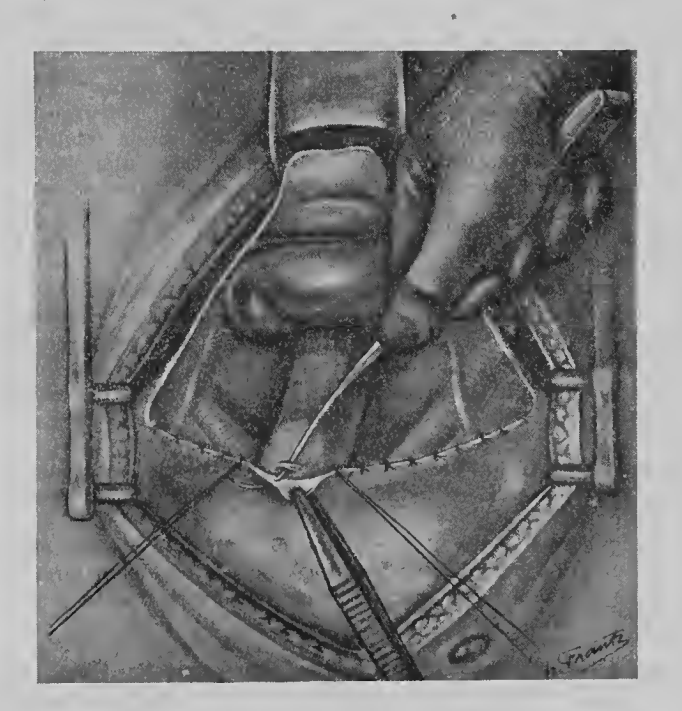


Fig. 3. — Le rideau péritonéal antérieur retombe de lui-même sur le pourtour du détroit supérieur où il suffit de le suturer au feuillet péritonéal postérieur. Cette suture doit être parfaitement hermétique et il faut apporter un soin spécial aux points placés au niveau de la gouttière latéro-rectale.

Cette technique comporte le gros avantage d'exclure complètement de la zone infectée la grande cavité péritonéale, mais à la condition expresse que la suture de la brèche péritonéale soit rigoureusement étanche.

M. Bompart nous apporte 17 opérations auxquelles il a appliqué cette technique, et qui sont réparties en 5 groupes.

1° 4 opérations de Wertheim avec dissection des uretères : 4 succès.

2° 4 hystérectomies pour grosses suppurations pelviennes : 4 succès caractérisés par l'absence totale de réaction péritonéale.

3° Une implantation des uretères dans le rectum pour cancer de la vessie, 1 succès.

4° 2 cas d'amputation du rectum avec anus iliaque définitif : 2 succès.

5° 6 cas d'amputation abdomino-périnéale du rectum avec abaissement : 2 morts tardives plus de deux mois après l'opération, l'une de septicémie lente (obs. XIII), l'autre d'urémie (obs. XIV). Le troisième échec est plus significatif (obs. XVI) : six mois après des suites opératoires très simples, incarcération tardive de l'intestin grêle à travers la cavité gauche de la suture de la brèche d'extrapéritonisation. C'est le seul échec des 17 observations imputable vraiment à la technique.

Si l'on en excepte les 6 opérations d'amputation abdomino-périnéale (technique que M. Bompart lui-même déclare abandonner en raison de la supériorité de l'opération de Babcock) ; la technique proposée par M. Bompart nous semble présenter les avantages suivants :

1° Avant cette technique, la technique du Mikulicz permettait sans doute d'exclure la grande cavité péritonéale du champ pelvien septique ; mais, bien qu'elle ait sauvé de nombreux opérés, c'était (je puis le dire, puisque j'ai été un de ses défenseurs), c'était une technique rudimentaire : elle présentait de nombreux inconvénients : elle provoquait une suppuration désagréable, condition même de l'ablation du Mikulicz ; elle nécessitait des manœuvres parfois douloureuses et pénibles pour l'ablation recherchée ; elle pouvait favoriser des éventrations.

La technique de Bompart évite tous ces inconvénients ; elle résout le même problème, d'une façon élégante, simple, vraiment chirurgicale.

Elle présente, par contre, quelques inconvénients. Si le refoulement du sac péritonéal est facile, la suture de l'incision péritonéale antérieure au péritoine pariétal postérieur peut être difficile : or, son étanchéité absolue est la condition même du succès. Quand elle n'est pas parfaite, on peut avoir des accidents d'incarcération, comme dans l'observation XVI de M. Bompart. Ce n'est pas un inconvénient négligeable.

Néanmoins, les avantages nous semblent l'emporter de beaucoup. Cette technique suit en effet l'évolution naturelle des progrès de la technique chirurgicale ; l'abandon de procédés empiriques et peu élégants en faveur de procédés plus rationnels et plus élégants. Je vous propose donc de remercier M. Bompart et de publier son travail. (Le travail *in-extenso* est versé aux Archives de l'Académie sous le n° 500).

M. **Métivet** : La technique proposée est intéressante, mais nous ne savons guère ce que peut devenir un lambeau de péritoine largement décollé et, peut-être mal vascularisé.

Une technique qui donne 2 morts sur 5, pour amputation abdomino-périnéale du rectum (une par septicémie lente, une par occlusion tardive) ne paraît pas s'imposer. N'oublions pas que l'isolement du petit bassin peut être admirablement réalisé par la pose d'un Mikulicz.

M. **Jean Chavannaz** : L'amélioration du pronostic reste, en chirurgie colique ou rectale, fonction de la perfection de la technique chirurgicale. Mais si aucun artifice, susceptible de réduire les risques d'infection péritonéale, ne

peut être négligé, il convient, aujourd'hui, de reconnaître les modifications profondes que va apporter, dans les opérations sur le gros intestin, l'usage de la streptomycine.

Cet antibiotique, en effet, utilisé par voie intramusculaire, par voie digestive ou par voie combinée, à raison de 2 grammes par jour, en 2 fractions, trois à quatre jours avant et après l'intervention, diminue d'une façon extraordinaire la septicité du contenu intestinal.

Cette notion biologique théorique a été encore relativement peu appliquée en pratique en France, mais elle permettra peut-être de transformer complètement les suites opératoires, si j'en crois l'opinion des chirurgiens qui en ont l'expérience.

Citons simplement une observation personnelle que je relaterai complètement ultérieurement :

Un malade cachectique, présentant une énorme tumeur iléo-cæcale absolument inenlevable, a pu subir une hémi-colectomie ayant nécessité l'ouverture large de l'intestin en laissant, pour terminer, une partie minime de la tumeur, comme dans certaines opérations pour ulcères de l'estomac inextirpables. Ce procédé d'exception, éminemment condamnable en principe et imposé absolument par les circonstances locales et générales, a cependant comporté des suites très simples, grâce, à mon avis, à la streptomycine et à la pénicilline.

M. **Louis Sauvé** : Je remercie MM. Métivet et Chavannaz de leurs intéressantes observations

A mon ami Métivet, je répondrai qu'en ce qui concerne les opérations sur le rectum, M. Bompart a abandonné de lui-même la technique de l'extrapéritonisation haute pour la technique de Babcock. Par ailleurs, il reste 12 observations qui sont 12 succès, et 12 opérations particulièrement périlleuses. C'est déjà, sinon une preuve décisive de l'excellence de la technique, du moins un sérieux encouragement à la continuer.

M. Chavannaz a eu, certes, raison de nous parler de la streptomycine ; encore est-il que la pénicilline, plus commune, rend de nombreux services. Mais ni l'une ni l'autre ne dispensent le chirurgien de tendre vers une tchnique plus perfectionnée : c'est cette perfection de la technique qui conditionne essentiellement celle des résultats ; streptomycine et pénicilline ne sont que des adjuvants. Il y a bien longtemps qu'à propos des bactériophages et des vaccins, j'ai dit à cette tribune : « Toutes les fois que l'acte chirurgical donnera les moyens de préserver au maximum ou la vie, ou une fonction importante, il devra être employé avant l'arme bactériologique, qui est toujours incertaine. Celle-ci devra suivre celui-là : elle ne devra jamais la supprimer ». Je conserve toujours cette opinion ; et, toutes les fois qu'une technique chirurgicale approchera davantage de la suppression de l'infection, c'est à elle que le chirurgien devra recourir en premier. C'est le cas même de la technique de l'extrapéritonisation haute dans la lutte contre les suites septiques des opérations pelviennes.

L'iléus, symptôme de rupture de bien des anévrysmes de l'aorte abdominale,

par MM. **A. Nana** et **V. Baican** (de Cluj).

Rapport de M. Jean Patel.

Dans un récent article, que je fis avec P. Torre (1), j'ai énuméré, développé les ressources de la chirurgie contre les anévrysmes aortiques, toutes les fois que

(1) Patel (Jean) et Torre (Pierre). Chirurgie des anévrysmes aortiques (état actuel de la question). *La Presse Médicale*, 18 septembre 1948, n° 54, 639-641.

le diagnostic en est fait avant le drame de leur rupture. Ce n'est, hélas, pas toujours le cas.

Car, latente ou mal étiquetée, l'ectasie aortique — surtout abdominale que j'ai ici en vue — semble, très fréquemment, commencer par cette tragique complication, dont les signes continuent à tromper le clinicien. Elle n'est, de ce fait, diagnostiquée que *de visu*, dans le ventre ouvert.

De telle sorte qu'en brosser le tableau, cela revient, comme je vais le faire, à rappeler les risques d'erreur ou, plutôt, les erreurs commises.

Il faut savoir que *ces ruptures peuvent se faire dans te tube digestif* ou *bien derrière te péritoine*.

Des *premières*, H. Hunt et Weller (2) ont fait une bonne étude récente. Dans les 40 cas publiés, dans le leur qu'ils ajoutent, dans celui de Balice (3) — ce qui fait, en tout, 42 — le tableau clinique est le même : connaissance fréquente d'une tumeur épigastrique, pulsatile ; quelquefois, vagues prodromes (tendance à la syncope, barre sus-ombilicale); puis, très subitement, brutalement, signes d'hémorragie interne grave, saignement très important (melæna ou hématémèse) et décès sur-le-champ. On découvre, à l'autopsie, qu'il y eut bien rupture d'anévrysme aortique et, dans 71 p. 100 des cas, que celle-ci se fit dans le duodénum, au niveau de la troisième portion.

Les anévrysmes rompus *derrière te péritoine* sont beaucoup plus intéressants. Mais, encore qu'ils ne soient pas rares, puisqu'en 1936 Kampmeier faisait mention de 313 cas et Lipschutz et Chodoff, deux ans après, de 429 (4), il est assez exceptionnel qu'on évoque pareil accident devant les tableaux que voici :

Il y a des *ruptures subaiguës*, où l'on voit se développer très lentement et s'enkyster un hématome, qui entraîne, ordinairement, de vives douleurs dont toutes les irradiations sont possibles. Ce qui risque, quelquefois, d'égarer le clinicien, comme dans le cas d'Yves Delagénière (5), dont le malade dut subir diverses interventions, bien entendu sans le moindre gain, avant qu'on ne fît le bon diagnostic ; d'autres fois, de pousser à agir — comme cela arriva au professeur Leriche (6) — ce dont on a toujours le remords.

Mais il y a, surtout, des *ruptures brusques*, dramatiques, qui simulent, elles, toutes les affections de l'abdomen, les syndromes aigus notamment.

En effet, au premier abord, s'il y a eu une douleur, soudaine, atroce, en haut du ventre, si, en plus, le malade a un passé gastrique (les anévrysmes épigastriques déterminent des troubles digestifs), si ce qui est tuméfaction est appelé contracture, on croit à l'ulcère perforé.

D'autre fois, la douleur lombaire, mais gagnant le pli de l'aine, le scrotum, l'adjonction de troubles urinaires, ont fait dire : colique néphrétique. Le récit de petites attaques d'occlusion, puis la venue d'une douleur plus vive et, dans

(2) Hunt (Homer H.) et Weller (C. V.). The syndrome of abdominal aortic aneurysm rupturing into the gastro-intestinal tract. *American Heart Journal*, novembre 1946, vol. **32**, n° 5, 571-578, 2 fig.

(3) Balice (G.). Aneurisma dell'aorta addominale con sintomatologia dolorosa acuta. Rottura nel duodeno e morte quasi immediata dell'infermo. *Il Policlinico* (sezione chirurgica), 15 novembre 1946, vol. **53**, n°s 11-12, 257-264, 6 fig.

(4) Lipshutz (B.) et Chodoff (R. J.). Diagnosis of ruptured abdominal aortic aneurysm. *Archives of Surgery*, août 1939, vol. **39**, n° 2, 171-181, 3 fig.

(5) Delagénière (Yves). Algies diverses symptomatiques, traitées opératoirement, dues en réalité à la rupture d'un anévrysme traumatique de l'aorte toléré depuis dix-huit mois *Bull. et Mém. de la Soc. Nat. de Chir.*, séance du 23 mai 1934, **60**, n° 18, 763-766.

(6) Leriche (R.). Opérations pour rupture d'anévrysme de l'aorte avec formation d'hématome enkysté à évolution lente (deux observations). *Bull. et Mém. de la Soc. Nat. de Chir.*. séance du 13 juin 1934, **60**, n° 21, 876-878.

le ventre, d'une saillie oblique, asymétrique et immobile, font comprendre le faux diagnostic : volvulus du côlon pelvien, que J. Cuny fit dans 1 cas (7).

S'il y a douleurs abdominales, vomissements, signes de collapsus, ventre moyennement distendu, matité, résistance anormale ou même tuméfaction d'apparition assez rapide, on peut parler de pancréatite (comme dans le cas de B. Lipschutz, comme surtout dans celui de L. Bazy (8) où il y avait — fait unique — coïncidence ou lien direct entre un anévrysme aortique et des lésions de pancréatite), ou d'infarctus de l'intestin dont, d'ailleurs, parfois, l'ectasie peut être la cause déterminante (9).

D'autres erreurs furent encore commises : Rusche dans 1 cas, Peel dans 1 autre, dirent : phlegmon périnéphrétique ; Eckert crut à un abcès du psoas.

Il est même arrivé à de savants cliniciens, dans les cas où la rupture d'anévrysme prend, ou plutôt semble prendre, l'allure d'une occlusion intestinale, de s'y laisser prendre et d'agir. Nana et Baican sont du nombre.

Voici leurs observations résumées :

Observation I. — Un malade de cinquante-quatre ans souffre, depuis plus de trois mois, d'une soi-disant sciatique gauche, puis, environ depuis trois semaines, d'une douleur de la fosse iliaque gauche, d'évacuations rares, laborieuses, enfin, depuis quarante-huit heures, d'arrêt des matières et des gaz. Le ventre est un peu ballonné ; la paroi se laisse mal déprimer ; mais on perçoit, dans le flanc et la fosse iliaque gauches, une tuméfaction douloureuse et mal limitable, qui intrigue.

On opère, sans diagnostic ferme. A l'ouverture de l'abdomen, l'intestin se montre distendu, et l'on trouve, sous le péritoine postérieur, un gros hématome pulsatile ; il paraît plus sage de reculer. Les suites de cette simple exploration sont troublées par la venue d'une occlusion paralytique, qui, finalement, ne s'arrange pas ; le malade meurt au bout d'un mois. L'autopsie fait voir la rupture, postérieure, d'un gros anévrysme de la terminaison de l'aorte, avec hématome disséquant.

Obs. II. — Un homme de cinquante-cinq ans se présente au cinquième jour d'une occlusion (ballonnement, douleurs diffuses, arrêt des matières et des gaz), mais avec un pouls, un facies, qui traduisent un collapsus alarmant. On opère ; mais tout l'intestin, bien que distendu, est sans obstacle, et l'exploration de l'abdomen ne montre rien d'autre que de discrètes suffusions hémorragiques au niveau de la racine du mésentère. On referme, donc, la paroi. Les signes de collapsus vasculaire s'accentuent ; le malade meurt en quelques jours. L'autopsie révèle la présence d'un petit anévrysme aortique, qui siégeait au niveau de la traversée phrénique, et dont la rupture s'était faite dans la plèvre et sous le péritoine.

Se basant sur leurs deux exemples et sur d'autres déjà publiés, les auteurs, Nana et Baican, pensent que les signes qui doivent permettre de reconnaître, du moins de suspecter, un anévrysme rompu de l'aorte abdominale sont ceux, qu'ils croient souvent présents, de l'iléus paralytique. Ils me permettront de leur dire que tout cela n'est pas très nouveau, et que toute hémorragie sous-péritonéale peut s'accompagner de ballonnement. Charles Lenormant et G. Cordier ont fait, d'ailleurs, sur ce sujet, un travail que chacun connaît, et auquel on ne peut que renvoyer (10).

Cette réserve faite, je vous propose de remercier Nana et Baican de l'envoi de leurs observations.

(7) Cuny (Jean). Rupture d'un anévrysme de l'aorte abdominale simulant un volvulus du côlon pelvien. *Lyon Chirurgical*, janvier-février 1937, **34**, n° 1, 58-59.

(8) Bazy (Louis) et Calvet (J.). Syndrome abdominal aigu par apoplexie pancréatique (pancréatite aiguë hémorragique), coïncidant avec un anévrysme de l'aorte abdominale. *Mém. de l'Acad. de Chir.*, séance du 4 décembre 1935, **61**, n° 33, 1336-1340.

(9) Carnot (P.). Les ruptures anévrysmales de l'aorte abdominale et de ses branches. *Le Monde Médical*, 15 février 1935, n° 860, 89.

(10) Lenormant (Ch.) et Cordier (G.). Du ballonnement abdominal dans les hémorragies sous-péritonéales. *La Presse Médicale*, 8 août 1934, n° 63.

M. **Raymond Bernard :** J'ai eu l'occasion d'observer un cas de rupture de l'aorte abdominale qui s'était manifesté par une vaste tuméfaction de la fosse iliaque gauche avec température et ballonnement léger. J'avais pensé à une collection suppurée autour d'un cancer du sigmoïde, ou à une diverticulite suppurée. Je constatai en réalité un hématome sous-péritonéal dont la pulsatilité ne laissait pas de doute sur son origine anévrysmale. Comme la tumeur était très latéralisée, je crus qu'il s'agissait de la rupture d'un anévrysme de l'iliaque. Aucune issue favorable ne paraissant possible en dehors d'une action directe sur les vaisseaux, je me mis en demeure d'arriver sur la rupture vasculaire. Je fus inondé de sang et le malade mourut sur la table. La rupture portait en réalité sur la terminaison de l'aorte.

M. **Delannoy :** j'ai vu 2 cas de rupture de l'aorte abdominale.

La première observation concerne un vieillard ayant un syndrome d'ulcère perforé avec ventre de bois. A la laparotomie, j'ai trouvé un hématome peu étendu, de la grosseur d'un poing d'adulte, sur la face latérale gauche de l'aorte. En raison de l'existence d'une tumeur au-dessus de cet hématome, j'ai pensé à la rupture d'un anévrysme de l'aorte abdominale et j'ai refermé le ventre. Deux jours après, le malade mourait avec un syndrome de rupture totale.

Le deuxième cas se rapproche de celui de Patel, c'est un cas typique d'occlusion intestinale à type paralytique, secondaire à une rupture sous-péritonéale d'un anévrysme de l'aorte abdominale, dont le professeur Lenormant avait déjà donné les caractéristiques.

Technique, indications et résultats du curage métaphysaire dans le traitement des ankyloses et des polyarthrites ankylosantes et douloureuses,

par MM. **Cretin, R.** et **J. Mayer** et **Maignan.**

Rapport de M. Boppe.

Le Dr Cretin (du Mans) qui, depuis de longues années, s'est attaché à l'étude de la vie de l'os normal et pathologique, pense que le muscle constitue pour l'os la principale voie d'apport et de rejet des matériaux nécessaires (protides et sels minéraux) indispensables à la vie du tissu osseux en remaniement constant par construction et destruction.

Les apports s'effectueraient au niveau du tendon, insertion mobile du muscle, le rejet au niveau du corps charnu, insertion fixe ; pour les muscles à insertions mixtes, les plus nombreux, les apports et les rejets s'effectueraient dans les deux sens, au niveau de chaque insertion.

Normalement circule donc entre l'épiphyse et la diaphyse, un double courant pour les apports et les déchets. Ces deux courants, à chaque pôle de l'os, doivent donc traverser la métaphyse spongieuse qui fonctionne à la façon d'un barrage poreux, d'un filtre sélectif, peut-être même d'une membrane semi-perméable. Dans certains cas, peut-être à la suite d'un apport d'oxygène insuffisant, le filtre tend à s'obstruer, les protides se désintègrent en graisses ou plus exactement en huiles à basse température de fusion qui, se combinant avec le calcium, forment des savons qui achèvent de colmater le filtre métaphysaire. Les apports et les déchets, incapables alors de le franchir, s'accumulent sur le seuil, les épiphyses s'hypertrophient, se déforment, se hérissent d'ecchondroses et d'ostéophytes, se nécrosent en partie, le syndrome anatomo-clinique de rhumatisme chronique se trouve ainsi réalisé. J'ai essayé de résumer, aussi

clairement que possible, ces conceptions du Dr Cretin et j'en arrive tout de suite aux conséquences thérapeutiques envisagées par l'auteur.

Il faut rétablir la perméabilité du filtre en détruisant, le plus possible, le tissu spongieux métaphysaire, depuis l'épiphyse jusqu'au canal médullaire. En deux ou trois ans, l'organisme refait, dit-il, un tissu trabéculaire qui remplit à nouveau son rôle de filtre.

Ce curage métaphysaire a été réalisé par plusieurs chirurgiens du Mans ; dans ce travail particulier, les Drs R. et J. Mayer, et Maignan, nous apportent 28 observations de curage métaphysaire limité à une seule métaphyse dans les rhumatismes chroniques mono-articulaires, étendu à plusieurs en cas de rhumatismes chroniques poly-articulaires.

La technique est simple : au niveau de la métaphyse choisie : fémorale supérieure, fémorale inférieure, tibiale supérieure, humérale supérieure, cubitale supérieure, radiale inférieure, métacarpienne distale, on pratique une trépanation élargie à la pince gouge à la demande, pour permettre le jeu de la curette dans les deux sens, vers le canal médullaire et l'épiphyse. Le canal médullaire ouvert, il se produit un écoulement de sang et d'huile, puis, plutôt que de creuser un tunnel dans la spongieuse métaphysaire, les auteurs ont, de plus en plus, tendance à la détruire plus ou moins complètement. La moelle doit, disent-ils, se trouver face à l'épiphyse. On place deux drains, un en direction de la cavité médullaire, un en direction de l'épiphyse. L'écoulement de sang et d'huile est très abondant ; s'il se tarit par formation de caillots, on débouche les drains. Le drainage est maintenu tant qu'il y a écoulement, en moyenne dix à douze jours.

Deux fois, Maignan signale, au bout de plusieurs mois, dans 2 observations, un réveil d'écoulement, dans un cas une véritable suppuration, et une fois à la suite d'un curage de la métaphyse inférieure du fémur, une fracture spontanée qui s'est d'ailleurs consolidée normalement.

Les auteurs ont cherché à préciser les indications du curage selon les formes anatomo-cliniques et les localisations de l'affection.

Les observations rapportées, au nombre de 28, sont extrêmement courtes, et nous le regrettons, tant au point de vue de la classification que de l'appréciation des résultats qualifiés très brièvement, sans aucune allusion à la durée d'observation.

Cependant, ces observations peuvent être classées en 2 groupes : d'une part, 12 arthroses à localisation mono- ou pauci-articulaire : 5 arthroses post-traumatiques (1 genou, 1 hanche, 2 épaules, 1 coude) 7 coxarthries uni- ou bi-latérales et 16 poly-arthrites qui semblent bien rentrer toutes dans le groupe des rhumatismes chroniques progressifs généralisés, et c'est là un fait important.

En effet, il y a là un point qui mérite toute notre attention ; dans les formes poly-articulaires, les auteurs affirment que l'on est souvent surpris par de grosses améliorations à distance du drainage, parfois plus importantes que celles constatées au niveau même de l'articulation, au voisinage de laquelle porte le curage. C'est ainsi que la hanche, atteinte par le drainage fémoral haut, est favorablement influencée par la trépanation de l'extrémité supérieure du tibia ; que certaines spondyloses ont été améliorées par les curages fémoral supérieur et tibial supérieur et, à propos des rhumatismes poly-articulaires, ils écrivent : « Il nous paraît impossible, à l'heure actuelle, d'édicter des règles précises. On peut toutefois insister sur le fait que le drainage de l'extrémité supérieure du tibia, est très souvent indiquée parce que, débouchant un os volumineux, il soulage souvent, de façon considérable, les articulations lointaines.

Si cette action lointaine du curage métaphysaire se vérifiait, et cela exige de multiples tentatives chirurgicales exécutées sur des malades bien étudiés avec des observations complètes, il y aurait là quelque chose d'absolument neuf dans le traitement des rhumatismes chroniques progressifs généralisés.

Pour le moment, tenons-nous en à l'action locale du curage, qui semble indis-

cutable, agissant avant tout sur l'élément douleur et, de façon plus variable, sur l'élément raideur. L'action sur la douleur est quasi constante (on noterait seulement 4 échecs), parfois spectaculaire, au bout de quelques jours, ou même de quelques heures ; mais, comme l'écrivent très justement Cretin et ses collaborateurs, il faut, après l'opération, procéder à une rééducation fonctionnelle correcte. C'est là une vérité élémentaire pour tous ceux qui s'occupent de la chirurgie des rhumatismes et, quel que soit le traitement opératoire appliqué, la rééducation post-opératoire joue un rôle capital.

Dans les formes mono-articulaires, dans la coxarthrie en particulier, nous sommes sur un terrain plus solide et plus familier, et il est impossible de ne pas comparer et rapprocher forage et curage métaphysaire. Je sais bien que, dans une note extraite du *Bulletin de l'Académie de Médecine* (séances des 26 mars, 2 et 9 avril 1946), le Dr Cretin écrit : « Sa méthode n'a rien de commun avec le forage qui a été préconisé, il y a quelques années, dans un tout autre but et en vertu de principes tout différents. » Qu'il me permette de lui dire que je ne suis pas tout à fait de son avis. Personnellement, j'ai toujours pensé que, pour l'opération de Graber-Duvernay, on devait pratiquer, à travers la métaphyse jusqu'à l'épiphyse, soit des trous multiples, soit un très large tnnnel, je n'ai jamais placé de greffon dans ce tunnel et j'ai souvent drainé le trajet quand l'écoulement de sang et d'huile était trop abondant. Je n'étais peut-être pas un foreur orthodoxe et je faisais peut-être du curage métaphysaire sans le savoir : grâce à ces trous multiples, à ce large tunnel, j'espérais une réhabitation vasculaire de la tête et, d'ailleurs, c'est dans les nécroses post-traumatiques que j'obtins les résultats les plus démonstratifs.

Venable, de son côté, creuse à travers le col une large tranchée qu'il comble avec un lambeau pédiculé de vaste externe, qui restera vivant et porte-vaisseaux.

Que la conception pathogénique du Dr Cretin soit avant tout humorale, que celle d'autres chirurgiens soit surtout vasculaire, cela n'est peut-être pas très important au point de vue pratique, et je ne suis pas étonné de l'effet local de l'opération du Dr Cretin, car, personnellement, en revoyant récemment mes opérés largement forés sans greffon dans le trajet, j'ai été heureusement surpris par les résultats, même à longue échéance, au bout de six à huit ans : disparition permanente des douleurs, reconstitution d'une épiphyse pommelée, fragmentée avant l'intervention.

Ces faits ont été exposés ailleurs, je ne veux pas prolonger ce rapport.

En résumé, je pense que dans le travail du Dr Cretin et de ses collaborateurs, il y a deux points principaux à retenir : le premier, qui me paraît incontestable, c'est l'action bienfaisante locale du curage métaphysaire, qui constitue une arme excellente dans le traitement des arthroses et dont les indications, d'après moi, sont similaires du forage tel que le pratiquent certains chirurgiens, Massard et moi-même, et sans doute de nombreux autres, qui ont modifié l'opération princeps de Graber-Duvernay.

Le second, qu'il serait prudent de vérifier avant de l'accepter sûrement, c'est l'action à distance des curages métaphysaires dans le redoutable R. C. P. G.

Messieurs, je vous propose de remercier MM. les Drs Cretin, J. et R. Meyer et Maignan de leur travail intéressant et original, de les convier à poursuivre leurs recherches sur ce sujet et de nous envoyer ultérieurement les résultats de leurs opérations suivies à longue échéance.

COMMUNICATIONS

Dilatation kystique du cholédoque,

par MM. **J. Hepp, J. Caroli** et **M. Cachin.**

La dilatation kystique idiopathique du cholédoque est une affection rare et, depuis le rapport de M. Sénèque en 1934, à propos d'une observation personnelle et d'un cas opéré par Tailhefer, aucun exemple ne nous paraît en avoir été apporté à cette tribune. Voici l'histoire du cas que nous avons eu l'occasion d'opérer l'an passé dans le service de notre maître, M. Bergeret, à Saint-Antoine. Il nous avait été adressé par nos amis Caroli et Cachin.

Un homme de soixante-deux ans, au passé peu chargé en fait d'antécédents pathologiques, était entré à Saint-Antoine en juin 1947. On apprenait, en l'interrogeant, deux faits susceptibles de retenir l'attention : la survenue de vomissements, plus exactement de régurgitations biliaires au réveil, assez fréquentes aux environs de la vingtième année, disparues par la suite et l'existence d'une série de crises frustes de dyspepsie biliaire sans douleur aiguë, ni subictère, à des intervalles variables, en règle éloignées les unes des autres, tout au long de l existence. Le grave épisode, qui a motivé l'admisison actuelle, et qui conduira à l'intervention, est le seul de son espèce. Il a débuté assez brutalemnt, non pas par des crises douloureuses mais par un ictère (le 7 juin 1947) progressivement aggravé, accompagné d'une sensation d'épuisement intense. Il vaut la peine d'être noté ici, que l'ictère est dans 70 p. 100 des cas, un des trois signes révélateurs de la dilatation idiopathique du cholédoque. Les deux autres symptômes étant habituellement les douleurs et la perception d'une tumeur sous-hépatique, de volume plus ou moins considérable. Dans notre cas, la tuméfaction ne fut nettement perçue qu'au palper du malade, sous rachi-anesthésie, au moment même de l'intervention, et interprétée comme vraisemblablement d'origine vésiculaire.

La persistance de l'ictère par rétention (absence de stercobiline dans les selles), malgré différentes thérapeutiques médicales et plusieurs tubages duodénaux, nous a conduits à intervenir le 29 juillet 1947, après étude des fonctions hépatiques, qui ont donné les résultats suivants, favorables dans l'ensemble :

Galactosurie : I, volume, 138 c c.; galactose pour 1.000, 13 grammes; par émission, 1,79.
II, volume, 213 c c ; galactose pour 1.000, 12 gr. 4; par émission, 2,59.
III, volume, 93 c c.; galactose pour 1.000, 4 gr. 02; par émission, 0,37.
IV, volume, 81 c c.; galactose pour 1.000, 2 gr. 68; par émission, 0.21.
Cholalémie : 180 milligrammes pour 1.000.
Réaction de Gros : 1,5,
Réaction au thymol : opacification, 1 unité (échelle de Kingsbury).
clarification : 0 (échelle de Kingsbury).
Réaction de Takata : 0.

Une préparation par vitaminothérapie K intensive, et extrait hépatique concentré associé à la vitamine C, ayant été instituée pendant six jours, la découverte des lésions a été exécutée sous rachi-anestbésie à la percaïne diluée, par laparotomie médiane. Il existait au flanc droit du cholédoque, dans la région sous-hépatique, un kyste volumineux, des dimensions d'une tête fœtale, dont la nature fut reconnue, aussitôt faite la ponction, par l'issue de bile. Ce kyste dont la base cholédocienne, implantée sur le bord droit du canal, allait de la jonction avec l'hépatique indemne au bord supérieur du duodénum, débordait en bas et en arrière comme c'est habituel, le genu superius, en le refoulant en avant. Il s'affaissa entièrement après évacuation, et laissa place à une poche flasque de parois épaisses, libre de toute adhérence, aisément mobilisable, sur laquelle la confection d'une simple anastomose cholédoco-duodénale s'avérait évidemment aisée. La crainte de voir se produire secondairement des accidents d'infection et d'angiocholite, par stase dans cette vaste besace laissée *in situ*, nous incita à faire plus. C'est pourquoi l'exérèse fut entreprise.

Il fut aisé, en plaçant un clamp intestinal un peu courbe sur la paroi cholédocienne droite, d'isoler la cavité kystique et, emportant l'orifice d'abouchement cystique, de la réséquer, de suturer sous couvert du clamp le cholédoque par un premier surjet de catgut, et d'enfouir cette suture par un double rang de points séparés au lin, en redonnant au canal une forme tubulaire aussi proche que possible de la normale, tout en lui laissant encore

un calibre notablement élargi. Ignorant, faute de pouvoir réaliser aisément à cette époque une cholangiographie peropératoire, la perméabilité réelle du bas cholédoque, il parut prudent de compléter cette résection plastique par une anastomose cholédoco-duodénale, latéro-latérale directe unissant les deux organes au niveau de leur croisement, et par une cholécystostomie d'amont, dans l'hypocondre droit, destinée à soulager cette anastomose. En outre une gastro-entérostomie postérieure transmésocolique, visant à mettre les voies biliaires à l'abri d'un reflux alimentaire éventuel, fut établie, et un drain de sécurité sous-hépatique mis en place avant la fermeture de l'incision médiane.

Après des suites troublées par un violent état d'agitation durant quelques jours, le malade se rétablit simplement et de façon parfaite. Il a répondu à notre enquête toute récente en donnant sur sa santé d'excellentes nouvelles : disparition totale de tous troubles, reprise de poids, fermeture de la cholécystostomie. N'ayant pu étudier dans les semaines qui suivirent l'opération la perméabilité de l'anastomose cholédoco-duodénale par la cholécystostomie, le cystique ayant sans doute été coudé au cours de sa réimplantation dans la paroi cholédocienne, nous avons eu recours à l'ingestion barytée combinée au Trendelenburg. Ainsi a-t-il été possible d'objectiver l'existence, à côté de passages réguliers par la gastro-entérostomie, d'un transit pylorique partiel persistant et d'un reflux dans le cholédoque réparé, qui apparaît sur les films d'un calibre encore supérieur à la normale, mais d'une morphologie satisfaisante.

L'excision des dilatations kystiques du cholédoque (mis à part les exceptionnels kystes biliaires pédiculés) a été considérée, jusqu'à ces dernières années, comme une intervention à déconseiller formellement. En effet, dans leur travail fondamental du *Journal de Chirurgie* 1929, MM. Sénèque et Tailhefer, sur 13 cas d'extirpation groupés par eux, trouvaient 3 guérisons et 10 morts et, en 1934, à la Société de Chirurgie, groupaient 19 cas, ainsi opérés, avec 14 morts. Chiffres évidemment prohibitifs. Mais, à cette époque, il faut le noter, les modalités d'anesthésie, les soins pré-, per- et post-opératoires n'avaient rien de comparable avec ceux que nous utilisons actuellement. Fait essentiel, la vitaminothérapie K n'avait pas encore pris son essor et définitivement supprimé le danger hémorragique, qui assombrissait de façon si sévère toute grave intervention sur les voies biliaires. En outre, quand on lit le détail des observations relatées alors, on reste confondu des bévues chirurgicales auxquelles ont donné lieu tant de fois dans le passé ces dilatations cholédociennes. La plupart des exérèses d'antan, ont été réalisées sans que les opérateurs aient su faire, le plus souvent, une lecture exacte des lésions et, de ce fait, fréquemment, le rétablissement immédiat de la continuité a été négligé, soit que les canaux biliaires aient été simplement liés en fin d'intervention à chaque pôle du kyste, soit qu'ils aient été abandonnés tels quels au contact d'un matériel de drainage. On s'explique alors aisément les désastres habituellement relatés, et les morts lors des tentatives de rétablissement secondaire de la continuité en présence de fistules biliaires persistantes. Tentatives souvent faites dans les conditions les plus défectueuses, et par l'intermédiaire d'une prothèse caoutchoutée à demeure dont on connaît les méfaits.

L'extraordinaire chance du malade de Swartley et Weeder est peu commune. Ces auteurs, ayant enlevé à un enfant de quatre ans le cholédoque dilaté et la vésicule sans aucune réparation, le virent tolérer la fistule biliaire apparue aussitôt, sans défaillance et sans décoloration des matières, parce qu'il avait un cholédoque double et que, seul, le canal droit avait été intéressé par l'exérèse. Notons que, trois ans plus tard environ, ce jeune malade mourut d'une cirrhose.

A ces extirpations anciennes, il sied d'opposer les observations d'extirpations récentes, qui semblent être plus volontiers réalisées en ces dernières années et qui, seules, ont de la valeur à nos yeux. Elles nous paraissent légitimer qu'on ouvre une porte, encore étroite sans doute, à l'exérèse dans le traitement de ces rares lésions.

De ces interventions à visée radicale, les modalités techniques sont diverses. Il semble que dans les cas de kyste cholédocien-latéral droit (les plus habituels), la résection latérale du kyste, mordant sur la paroi cholédocienne où il s'implante soit logique. Elle peut même suffire, si le malade n'a pas d'ictère, et si on a la

certitude de la perméabilité, relativement fréquente d'ailleurs, du bas cholédoque par cholangiographie per-opératoire. Le cas de Gaertner (*Rev. Brasil. Chir.*, 1947, **16**, 65) est un exemple de cette tactique. Plus souvent, comme nous l'avons réalisé dans notre observation, il faut compléter la résection latérale par une anastomose cholédoco-duodénale, et, le cas échéant, par une gastro-entérostomie. Cette association paraît plus souhaitable que celle réalisée par Stajano (*Bull. Soc. Chir. Uruguay*, 1946, **17**, 261) qui, après résection du kyste, a anastomosé le cholédoque redevenu tubulaire latéralement en haut à l'estomac, en bas au duodénum, pour assurer un étrange circuit d'évacuation...

Les cas de dilatation fusiforme donnent lieu à des interventions plus complexes. On peut, à l'exemple de Mac Laughlin, réséquer la totalité du cholédoque et de la poche kystique, à l'exception d'un bref segment polaire supérieur en dôme, utilisable pour l'anastomose cholédoco-duodénale (*Annals of Surgery*, juin 1946). On peut aussi, à l'instar de Shallow, Egger et Wagner (*Annals of Surgery*, mars 1943) comme l'avait déjà fait Mac Whorter dont le malade a survécu treize ans, procéder à la résection totale du cholédoque et de l'hépatique sur lequel empiète parfois la lésion, et à l'implantation séparée des canaux hépatiques droit et gauche dans le duodénum. Implantation réalisée sur drain tuteur temporaire selon une technique très proche de celle de Voelcker, dont Jean Gosset nous vantait récemment les mérites, et qui trouve ici une indication de premier choix.

Que de telles interventions, apparaissant parfois démesurées de prime abord contre une lésion bénigne, aient été suivies de guérisons immédiates, maintenues pour beaucoup à plusieurs années de distance, incite à discuter à nouveau de leur éventuelle opportunité. Les exemples rapportés ici valent-ils d'être suivis ? L'ostracisme jeté sur l'exérèse doit-il être modéré ? Telle est la question à résoudre. Il ne fait aucun doute que l'accord semblait fait, il y a quelques années, sur la valeur dans le traitement des dilatations kystiques du cholédoque des simples anastomoses bilio-digestives, cholédoco-duodénales. C'est bien là l'impression qu'on retire de la lecture du rapport de Mallet-Guy et Soupault sur les conséquences de ces anastomoses, et cependant quelles craintes ne peut-on conserver de voir ces kystes au pôle inférieur habituellement sous-jacent à la dérivation établie, devenir un réceptacle pour le reflux alimentaire et la source d'infection hépato-biliaire redoutable. On a beau se dire que ces anastomoses pour dilatation kystique sont souvent des anastomoses d'indication relative, étant donné la fréquente perméabilité du bout inférieur du cholédoque, et que leur largeur habituelle ne prédispose pas à leur sténose progressive, facteur certain de stase et d'angiocholite, on ne peut se défendre d'une certaine inquiétude en laissant en place la poche. Il est de fait que M. Sénèque a pu, en 1939, contrôler la guérison d'un de ses opérés dix ans après une simple dérivation malgré l'existence d'un net reflux en Trendelenburg et d'une stase discrète objectivée par une tache persistante deux heures et demie après l'examen. Il est facile de relever dans la littérature d'autres observations de succès aussi nets chez des malades retrouvés guéris après cinq ans (Murata, Judd et Green, Walton...), après quatre ans (Mac Connel, Berkley, Gross), à condition que l'anastomose ait été faite d'emblée large, directe, sans prothèse, avec le duodénum et non avec l'estomac ou le jéjunum. Alors que les anastomoses secondaires exécutées en deuxième temps après drainage externe initial de la poche ont donné 29 p. 100 de morts, dans certaines statistiques heureuses, l'anastomose isolée d'emblée a donné seulement 20 p. 100 (Walton) et même 9 p. 100 de mortalité (Ladd et Gross). S'il est certain, donc, que la dérivation interne est une méthode de grande valeur dans le traitement des dilatations kystiques cholédociennes, elle est néanmoins passible de certains reproches. Elle non plus n'est pas dépourvue d'une certaine mortalité ; elle laisse en place sur le cholédoque un kyste à dilatation dans certains cas considérable (certains kystes contiennent plus de 5 litres de liquide bilieux : Smith, Yotuyanagi, Fukada)

susceptible de s'infecter par reflux (Gray), de réapparaître (après quatre ans de guérison parfaite ; une malade de Tailhefer meurt porteuse d'une tumeur épigastrique, sans doute en rapport avec la distension itérative du kyste).

C'est pourquoi dans l'état actuel de la chirurgie, il nous paraît tout à fait logique et raisonnable de recourir dans certains cas favorables (bonne résistance générale du malade, conditions anatomiques satisfaisantes) à la résection de ces poches kystiques, suivant la modalité que j'ai eu l'occasion de suivre. Les résections totales nous paraissent par contre absolument excessives. Il y a place, à notre sens, pour la cholédoco-kystectomie latérale dans le traitement des dilatations kystiques idiopathiques des voies biliaires, à côté de l'anastomose et du simple drainage de la poche, qui lui n'est qu'un premier temps de pis aller admissible seulement chez les malades qui sont dans l'état le plus précaire.

M. **Sénèque** : Je tiens à féliciter mon ami J. Hepp pour son très beau succès opératoire et pour les conclusions fort sages de son rapport.

En effet, en présence d'une dilatation congénitale du cholédoque on peut envisager deux sortes d'interventions :

Soit les anastomoses bilio-digestives,

Soit la résection partielle de la partie dilatée, c'est-à-dire une cholédocoplastie.

Je ne pense pas, en effet, qu'il faille retenir comme méthode technique, les résections totales ou subtotales de la dilatation suivies d'implantation secondaire des canaux hépatiques dans l'intestin. Il semble bien du reste que dans les cas où ces résections ont été pratiquées, elles l'ont été dans la méconnaissance de la lésion devant laquelle le chirurgien s'est trouvé.

Il en est tout autrement pour les résections latérales partielles, qui paraissent très légitimes.

J'ajouterai pour terminer que j'ai pu, dans un cas, faire le diagnostic clinique de dilatation congénitale du cholédoque chez une malade qui présentait une tumeur kystique du flanc droit, avec crises intermittantes d'ictère depuis l'enfance. Au point de vue thérapeutique je n'avais fait dans ce cas qu'une simple anastomose bilio-digestive, mais la malade n'a pas survécu à cette intervention.

M. **Tailhefer** : J'ai eu l'occasion d'opérer 2 cas de dilatation kystique congénitale du cholédoque. Le premier de ces cas concernait une femme que j'ai opérée avec mon maître le professeur Sénèque dans le service Cunéo, en 1928, et il a fait l'objet d'une revue générale dans le *Journal de Chirurgie* avec M. Sénèque. Le deuxième de ces cas a été, ainsi que l'a signalé M. Hepp, rapporté ici même par M. Sénèque. Dans les 2 cas, il n'a été fait qu'une large anastomose cholédoco-duodénale, la dissection de la poche très volumineuse ayant paru devoir être trop difficile et vraisemblablement dangereuse. J'ai revu une de ces 2 malades quinze ans après l'intervention, en excellent état et ne présentant aucun trouble fonctionnel appréciable.

M. **J. Hepp** : Je remercie M. Sénèque et Tailhefer de leurs remarques. Il est intéressant de noter que dans l'ensemble les anastomoses cholédoco-duodénales pour dilatations idiopathique, semblent donner un haut pourcentage de résultats favorables. A l'heure où ces anastomoses sont parfois si vivement combattues, il est curieux de le constater. Néanmoins, rendre au cholédoque un calibre plus réduit nous paraît souhaitable avant d'établir la dérivation interne.

Tumeur kystique rétro-péritonéale (lymphangiome) fistulisée dans le côlon avec mise en évidence radiologique de la communication,

par MM. **A. Lemaire, H. Redon** et **G. Ledoux-Lebard.**

Les lymphangiomes kystiques constituent en effet l'une des variétés peu communes des tumeurs rétro-péritonéales et Donnelly n'en relève guère que 7 cas dans l'important travail qu'il a consacré à ces tumeurs, et qui réunit plusieurs centaines d'observations.

Il est assez exceptionnel, d'autre part, de mettre en évidence, radiologiquement, l'existence d'une communication entre une tumeur kystique de l'abdomen et le tube digestif, même lorsque celle-ci est cliniquement soupçonnée.

Ce sont donc les caractères anatomiques et cliniques assez inhabituels de cette tumeur kystique rétro-péritonéale qui nous ont paru mériter de vous être rapportés.

Voici tout d'abord l'observation :

Mme Sag..., habitant Saint-Quentin, a ressenti les premiers symptômes de son affection en mars 1945, époque à laquelle elle constate que son abdomen augmente de volume. Elle consulte alors son médecin (Dr R. Lemaire, de Saint-Quentin) qui constate dès ce moment la présence d'une tumeur de l'hypocondre gauche et demande l'avis d'un chirurgien, lequel conseille l'intervention.

Divers *examens complémentaires* sont pratiqués au préalable. Un examen de sang (20 avril 1945) donne les résultats suivants : Hémoglobine, 99 p. 100 ; Valeur globulaire, 1 ; Globules rouges, 4.500.000 ; Globules blancs, 7.500 ; Polynucléaires neutrophiles, 40 p. 100 ; Polynucléaires éosinophiles, 2 ; Polynucléaires basophiles, 3 ; Lymphocytes, 30 ; Moyens mononucléaires, 4 ; Grands mononucléaires, 1 ; Pas de formes anormales.

Un examen radiologique (Dr Choffat, de Saint-Quentin), le 2 avril 1945, permet de faire les intéressantes constatations suivantes : de face, la radiographie de l'abdomen sans préparation, ne révèle pas d'image anormale, mais de profil elle permet de distinguer nettement la limite inférieure, régulièrement arrondie d'une masse tumorale paraissant descendre de l'hypocondre gauche. On ne perçoit au sein de cette opacité de tonalité homogène et peu dense, aucune clarté anormale, aucune opacification ou calcification. L'ombre splénique n'est pas visible. Un lavement opaque permet de constater le refoulement du côlon transverse et de l'angle gauche, abaissés, sans montrer aucun aspect en faveur d'une atteinte colique.

L'estomac, après réplétion barytée (10 mai 1945), apparaît nettement refoulé à droite de la colonne vertébrale et sa grande courbure verticale dessine une grande encoche liée à la compression par la tumeur, mais sans signes d'atteinte intrinsèque de la paroi gastrique.

Mais la malade ne se décide pas à une intervention, alors que les troubles qu'elles ressent sont si minimes, bien que le Dr Escalier, consulté à Paris, le lui conseille également.

Il conclut à la présence d'une masse tumorale de l'hypocondre gauche et fait pratiquer un myélogramme (20 juin 1945) qui fournit les résultats, sensiblement normaux, suivants : Polynucléaires neutrophiles, 41 ; Polynucléaires éosinophiles, 2 ; Polynucléaires basophiles, 1 ; Métamyélocytes neutrophiles, 8,5 ; Métamyélocytes éosinophiles, 2 ; Métamyélocytes basophiles, 0 ; Myélocytes neutrophiles, 1 ; Myélocytes basophiles, 0 ; Promyélocytes, 1 ; Leucoblastes, 2 ; Proérythroblastes et Eosinophiles basophiles, 2,5 ; Eosinophiles polychromatophiles et orthophiles, 7 ; Lymphocytes et Moyens monocytes, 10,5 ; Monocytes et Cellules réticulo-endothéliales, 5 ; Plasmocytes, 0 ; Mégacaryocytes, 0 ; et les *réactions de Hecht et de Kahnn* (11 juin 1945) qui sont négatives dans le sang.

Pendant toute une période qui dure deux ans, les troubles fonctionnels sont effectivement minimes et se bornent à une impression de tension abdominale à certains moments et à de légères sensations douloureuses à type de picotements, devenant parfois plus violentes en « coups de couteau », sous le rebord costal gauche.

Cependant, environ une fois par mois, et assez souvent une dizaine de jours avant les règles, ces crises sont souvent plus violentes et obligent la malade à s'aliter, elles s'accompagnent parfois alors de migraines.

Ce sont ces crises plus accentuées, accompagnées parfois d'une sensation, purement subjective de « rein flottant », qui conduisent à pratiquer divers examens d'urines ; ils restent entièrement négatifs.

En septembre 1947, la malade vient consulter à Paris, le professeur Lemaire qui pense qu'il s'agit d'une tumeur kystique de l'hypocondre gauche, vraisemblablement d'origine splénique, et conseille formellement l'intervention en raison des complications possibles.

Le 30 septembre 1947, se trouvant à Paris, la malade fait une chute en avant, à plat sur le trottoir et éprouve quelques douleurs dans le flanc gauche. Elle déjeune néanmoins, mais ressent ensuite quelques coliques. Le soir, rentrée chez elle, elle présente une diarrhée de selles liquides malodorantes dont elle compare l'aspect à celui d'une « crème au chocolat ». Ces selles se répètent trois fois dans la nuit et une fois dans la journée du lendemain. Le Dr Lemaire (de Saint-Quentin), appelé à son chevet, ne retrouve plus la masse abdominale qu'il avait perçue auparavant et constate l'apparition d'un symptôme nouveau : l'élévation de la température au-dessus de 38°.

La malade reste alitée depuis le 30 septembre. Elle ne présente plus aucune douleur abdominale, ni diarrhée, ni troubles digestifs d'aucune sorte, mais la fièvre qui s'est installée ne cédera plus désormais jusqu'à l'intervention. C'est une fièvre oscillante de suppuration, descendant rarement au-dessous de 38°, avec de fréquents clochers à 39°5.

Une *numération globulaire* faite le 7 octobre 1947, montre une anémie marquée avec une légère polynucléose, la formule étant la suivante : Globules rouges, 2.915.000 ; Globules blancs, 7.900 ; Hémoglobine, 85 ; Valeur globulaire, 1,10. Série myéloïde, 75 p. 100 : Polynucléaires, 74,70 p. 100 ; Métamyélocytes neutrophiles, 1. Série lymphoïde, 24, 30 p. 100 : Lymphocytes, 1,30 ; Monocytes, 7,70 ; Plasmocytes, 0,30.

Un *séro-diagnostic* (7 octobre) est négatif pour T.A.B. jusqu'au 1/200 et également pour *Brucella melitensis*.

Une *sédimentation globulaire* (16 octobre) donne les chiffres suivants : une heure, 120 millimètres ; deux heures, 135 millimètres ; vingt-quatre heures, 150 millimètres.

L'*hémoculture* en milieux aérobie et anaérobie reste stérile.

On évoque alors, en raison de la persistance de la fièvre, le diagnostic de bronchite, motivé par la constatation de quelques signes pulmonaires, puis celui de maladie de Bouillaud, en raison d'un souffle de la base. Un traitement salicylé est essayé qui n'amène aucune modification de la courbe thermique.

Le 20 octobre 1947, le professeur Lemaire est appelé en consultation. Il se trouve en présence d'une malade devenue fatiguée, fébrile et anémiée, chez laquelle l'examen de l'abdomen et des divers appareils reste négatif. Le diagnostic de tumeur kystique vraisemblablement rompue dans l'intestin est posé et le transfert en clinique en vue d'une intervention, qui s'impose cette fois à bref délai, est décidé.

L'examen radiologique pratiqué à la maison de santé le 24 octobre par l'un de nous, montre à l'écran, la présence d'une cavité hydro-aérique dans la partie supérieure gauche de l'abdomen, de la taille d'un pamplemousse. Un lavement baryté injecté normalement le côlon descendant, mais on voit, peu après le passage de l'angle gauche, la baryte faire issue dans la poche remplie de gaz, tandis que le reste du lavement opaque complète la réplétion du cadre colique. Les films en station verticale et de profil permettent de préciser la situation de cette poche arrondie, partiellement remplie de baryte mélangée à du liquide. Elle est située en haut et à gauche dans la cavité abdominale, médiane, dans le sens antéro-postérieur. Le trajet de communication avec le transverse qui longe le pôle inférieur du kyste est bien visible sur le film, après avoir repéré le passage sous écran, et se situe sur la branche droite de l'angle splénique. La paroi colique ne présente pas d'altérations importantes à son voisinage.

On complète par une opacification gastrique, qui montre le refoulement de l'estomac vers la droite, comparable à celui déjà constaté en 1945, avant la rupture.

On pose alors le diagnostic de kyste abdominal : kyste du mésentère ou kyste hydatique (malgré l'absence d'aucun antécédent ou stigmate biologique en faveur de l'hydatidose ; la réaction de Casoni n'avait pu être pratiquée antérieurement faute d'un antigène convenable), fistulisé dans le côlon transverse au voisinage de l'angle gauche.

Pendant les dix jours de préparation à l'intervention, la température oscille entre 38°-39° le matin et 39°5 le soir et seul un traitement à la pénicilline (400.000 unités par vingt-quatre heures), continué après l'intervention, la fait redescendre autour de 38°.

Intervention (31 octobre 1947, Dr M. Redon). Laparotomie en L qui donne un jour excellent sur la région pancréato-splénique et dont la réparation m'a toujours paru facile et sûre d'après ce que j'en ai vu chez mon maître Grégoire et dans ma pratique propre.

L'exploration me permet de vérifier d'emblée l'intégrité de la rate, et de rectifier le diagnostic pré-opératoire.

Après effondrement du ligament gastro-colique et ouverture de l'arrière-cavité, la poche kystique apparaît, assez peu évidente, car elle est vidée de son contenu.

A sa surface s'étale la queue du pancréas débordée par les flexuosités des vaisseaux spléniques.

A sa partie inférieure elle adhère étroitement au côlon transverse au voisinage de l'angle gauche.

Dans un premier temps, pour éviter un drame, on pratique la ligature première des vaisseaux spléniques à gauche de l'aorte, la queue du pancréas est sectionnée.

Puis le péritoine de l'arrière-cavité est incisé à la limite supérieure de la tumeur ; celle-ci peut alors être décollée et la rate est accouchée avec le kyste qui ne tient plus dès lors que par son adhérence colique.

L'exérèse est alors terminée par la section du côlon de part et d'autre de l'orifice de communication kystique. On vérifie l'hémostase de la loge kystique ; une péritonisation satisfaisante est obtenue par suture du côlon transverse reconstitué au péritoine pariétal.

Anastomose termino-terminale colique en trois plans.

Les suites opératoires sont relativement simples, la fièvre persiste quelque temps et la température ne redescend à 37° que le seizième jour, peut-être en raison d'un petit hématome pariétal. La malade quitte la clinique le vingt et unième jour en excellent état.

Examen histologique (professeur agrégé Delarue). Paroi d'une tumeur kystique rétro-péritonéale et fragment de rate.

La paroi du kyste, épaisse de 1 centimètre environ, est avant tout constituée par une trame fibreuse très dense, peu vascularisée. En dedans, vers la cavité kystique, elle est doublée par un tissu de granulation inflammatoire riche en vaisseaux, occupé par quelques dépôts de corps gras, et tapissé par un exsudat fibrineux qui forme la surface interne du kyste. En dehors, c'est le tissu adipeux sous-péritonéal, modifié par une sclérose inflammatoire diffuse. On y voit, à côté de ce kyste volumineux, de nombreuses lacunes lymphatiques béantes, kystiques, qui sont avoisinées par des nappes de lymphocytes.

Ces dernières constatations sont le meilleur test qui permette de préciser la nature de ce kyste volumineux dont la paroi est si remaniée par une inflammation chronique qu'elle est impossible à identifier. Il s'agit bien d'un *lymphangiome kystique.* Pas de signes de *tumeur maligne.*

Le fragment de rate étudié ne comporte que des altérations récentes qu'il faut attribuer aux manœuvres opératoires. C'est une rate pratiquement normale.

En résumé, une malade est trouvée porteuse d'une tumeur de l'hypocondre gauche, s'accompagnant de troubles fonctionnels minimes, pendant deux ans. A l'occasion d'une chute, se produit une rupture de la poche kystique dans le côlon. L'examen radiologique met en évidence la tumeur kystique remplie de gaz et sa communication avec le côlon transverse. L'intervention permet d'enlever une tumeur kystique rétro-péritonéale, après résection colique et splénectomie, que l'examen histologique permet de rapporter à un lymphangiome kystique.

Les lymphangiomes kystiques constituent une des variétés assez rarement rencontrée des tumeurs rétro-péritonéales qui comprennent essentiellement des tumeurs malignes et, parmi les tumeurs bénignes, surtout des lipomes et différentes autres variétés de kystes.

Sur près de 500 cas de tumeurs rétro-péritonéales bénignes relevées par Donelly dans la littérature, il ne dénombre que 7 cas de lymphangiomes kystiques. Encore doit-on prendre soin d'établir une distinction entre les lymphangiomes kystiques proprement dits et certaines tumeurs kystiques bénignes avec dilatations lymphatiques secondaires qui ne rentrent pas dans ce cadre. Une étude histologique détaillée, qui n'a pas toujours été entreprise dans les cas publiés, est souvent nécessaire pour établir cette discrimination.

Peut-être faut-il reconnaître que, dans les cas d'un certain nombre de kystes, situés à gauche et en connexion intime avec le pancréas, comme c'était le cas chez notre malade, le diagnostic de kyste du pancréas a été souvent un peu trop

facilement posé, en l'absence d'une étude histologique détaillée, ainsi que l'a fait remarquer Brocq à propos de l'observation de Ducastaing.

Dans la littérature française nous ne relevons guère que les observations de Lepoutre.

De l'impression que nous avons recueillie auprès de nos collègues et des anatomo-pathologistes il se dégage cependant l'impression que les lymphangiomes kystiques rétro-péritonéaux sont moins rares que ne le laissent supposer les publications qui les concernent.

Au point de vue clinique, les signes sont des plus variables, tantôt absents, tantôt marqués par des troubles de compressions importants, tantôt réduits à de légères douleurs abdominales ou sous-costales, à de vagues troubles digestifs, amenant à consulter et faisant reconnaître la présence de la tuméfaction abdominale.

La symptomatologie radiologique, avant toute déhiscence de la tumeur, permettrait en général, si on l'analysait avec soin, de préciser la situation rétro-péritonéale de la tumeur comme y ont insisté plusieurs auteurs. Dans notre cas, les signes constatés : tumeur régulière bombant en avant et en bas, abaissement du côlon transverse, refoulement de l'estomac à droite et en avant, correspondent assez bien à une telle localisation. Mais ils ne permettaient guère, en l'absence d'examens plus détaillés, d'exclure une tumeur abdominale partie de l'hypocondre gauche et en particulier de la loge splénique.

La rupture des lymphangiomes kystiques rétro-péritonéaux dans un viscère creux paraît exceptionnelle et il ne nous a pas été possible d'en trouver mention. Cliniquement, le diagnostic de la déhiscence kystique dans le tube digestif apparaissait évident chez notre malade en raison de l'apparition, après un traumatisme, d'une douleur de l'hypocondre gauche, d'une diarrhée de couleur chocolat, de poussées fébriles avec anémie.

Mais on sait combien il est rare, même avec des signes cliniques aussi nets, de mettre en évidence, radiologiquement, le siège de la fistulisation dans les tumeurs kystiques de l'abdomen. Dans les kystes hydatiques de l'abdomen où cette éventualité apparaît d'une relative fréquence, les observations en sont exceptionnelles. Dor, dans sa monographie consacrée à ce sujet, n'en relève pas un seul exemple et nous n'avons guère pu retrouver que le cas de Berner et Meythaler qui, sur 3 cas de perforations de kystes hydatiques du foie ou de la rate fistulisés dans les voies digestives et examinés aux rayons X, ont pu, dans 1 cas de kyste de la rate spontanément rompu dans le côlon, mettre en évidence le trajet de la fistule communiquant avec l'angle gauche.

La présence d'une cavité arrondie, aérique ou hydro-aérique, permet évidemment de la soupçonner, ainsi que chez notre malade. Cette cavité, s'injectant d'une façon spectaculaire lorsque le lavement baryté remplit l'angle gauche, permit évidemment d'affirmer la présence et le siège de la communication. Cette facilité de remplissage s'expliquait par la largeur de l'orifice de communication admettant le petit doigt, ainsi que le montre la photographie de la pièce et incomplètement obstrué par quelques débris sphacéliques de la poche.

M. **Jean Patel :** La rareté des lymphangiomes kystiques rétro-péritonéaux est plus apparente que réelle ; dans le récent travail que je viens de publier avec R. Tubiana, j'en donnai des observations, dont une détaillée, personnelle.

Je voudrais dire aussi à mon ami Redon, qu'à mon sens, sur les 2 clichés qu'il vient de nous faire projeter, l'idée d'une tumeur sous-péritonéale aurait peut-être pu être émise, et que je regrette, en tout cas, qu'une urographie ait été négligée. Ce mode d'exploration aurait sûrement fait voir des déformations susceptibles de mieux orienter le diagnostic.

Note sur le traitement des hémorroïdes à propos de quelques accidents des injections sclérosantes,

par MM. **G. Rouhier** et **H. Fucs.**

Pour les varices ano-rectales, comme pour les varices des membres inférieurs, deux traitements sont en rivalité : les injections sclérosantes et l'extirpation. Nous avons soin de ne pas dire le traitement médical et le traitement chirurgical, car les injections sclérosantes ne sont traitement médical que parce qu'elles sont généralement faites par des médecins, elles sont à rapprocher de tous les modes de destruction physiothérapiques : thermo-cautérisation ou électro-coagulation. D'ailleurs, le vieux traitement purement médical des hémorroïdes n'est nullement méprisable et en employant avec opportunité les bains de siège très chauds matin et soir et après les selles, c'est-à-dire chaleur et propreté, le graissage par des garnitures vaselinées nocturnes et les toniques veineux, particulièrement le marron d'Inde, on arrive, dans la plupart des cas, à améliorer les hémorroïdaires et à leur rendre la vie possible, ne laissant à la chirurgie que les cas vraiment très douloureux ou très saignants et les complications : fissures, abcès et fistules, phlébites hémorroïdaires, prolapsus et étranglement.

Il est hors de doute qu'actuellement, de même que les injections sclérosantes ont pris dans le traitement des varices des membres inférieurs une place tout à fait prédominante et tendent à faire complètement disparaître cette très belle et très efficace opération qu'était l'extirpation des saphènes avec ligature des communicantes, les injections sclérosantes restreignent de plus en plus le champ de la chirurgie hémorroïdaire, mais néanmoins dans des proportions beaucoup moins importantes que pour les varices des membres, et le domaine du traitement chirurgical reste encore très étendu.

Nous ne méconnaissons pas que des guérisons ou tout au moins des améliorations aient été obtenues par les injections sclérosantes, mais nous avons vu, à leur suite, tant et de si pénibles accidents que nous n'avons, pour notre part, jamais voulu y recourir, d'autant moins que nous disposons de traitements chirurgicaux idéalement simples et faciles, sans danger et d'efficacité certaine, s'ils sont exécutés avec le soin et la méthode indispensables à tout acte de chirurgie. Nous avons vu, ai-je dit, de nombreux accidents, les uns mineurs, les autres majeurs : abcès, eschares et fissures. En voici 3 observations qui sont particulièrement frappantes par l'importance des désordres et aussi parce que ce sont des malades de ville qui avaient reçu leurs injections sclérosantes des as de la méthode, et qu'ils s'inscrivent par conséquent à son passif, sans qu'on puisse prétendre, comme pour certaines observations hospitalières, qu'elle avait été appliquée inopportunément ou par des mains inexpertes, négligentes ou peu soigneuses.

La première observation (Rouhier) est celle d'une créole sud-américaine, la marquise del S... près de laquelle l'un de nous est appelé d'urgence à 9 heures du soir pour une crise hémorroïdaire violente avec syndrome fissuraire suraigu. En arrivant dans la maison, dès le bas de l'escalier, on entend les cris de la patiente. Le médecin de cette malade explique qu'un traitement par les injections sclérosantes a été entrepris chez elle par le père de la méthode sclérosante appliquée aux hémorroïdes, le Dr Bensaude, que les premières injections ont déterminé cette crise, qu'on me demande, d'accord avec lui, de lui faire une dilatation pour calmer le syndrome fissuraire et que dans la suite, on continuera le traitement. On transporte donc la malade à la clinique, on l'endort, je la dilate et j'aperçois trois énormes pendeloques hémorroïdaires thrombosées pendant dans la lumière de l'anus. Je dis alors à mon confrère qu'il me paraît difficile, après avoir endormi cette femme, de m'en tenir à la simple dilatation devant des lésions aussi facilement curables. D'accord avec lui je résèque les trois paquets. Le lendemain la malade était souriante et se disait dans le paradis. Huit jours après elle quittait la clinique. Il n'y eut pas à continuer les injections sclérosantes, parce qu'il n'y avait plus d'hémorroïdes.

La seconde observation (Rouhier) est celle d'un médecin, un de mes amis. Comme beaucoup de gens et même beaucoup de médecins, il avait un peu peur des opérations pour tous et aussi pour lui-même. Il avait choisi les injections sclérosantes pour éviter l'opération. Au cours du traitement il fit un abcès qui donna lieu à une fistule. Cette fistule fut opérée sans succès et quand enfin il revint entre mes mains, je me trouvai en présence d'un bloc de tissus durs entourant la fistule, occupant toute une moitié de l'anus et empiétant largement et profondément sur la fosse ischio-rectale. Je dus enlever gros comme une grosse noix de tous ces tissus, fibreux, criant sous le couteau et semés d'abcès miliaires comme des grains de semoule, en me disant avec découragement que c'était presque certainement de la tuberculose. Eh ! bien non, l'examen des coupes et des cultures fut formel : il s'agissait d'une infection banale torpide, avec réaction scléreuse de défense, sans aucune tuberculose. Cela n'empêche que je dus le panser quotidiennement pendant trois mois pour arriver à le guérir. Il guérit d'ailleurs parfaitement, et il ne prescrivit plus d'injections sclérosantes dans les hémorroïdes à aucun de ses malades !

La troisième observation (Rouhier et Fucs) est toute récente et elle faillit avoir une issue plus tragique. Il s'agit d'un homme vigoureux et dans la force de l'âge, qui souffrait de crises hémorroïdaires fréquentes et d'hémorragies gênantes quand il allait à la selle. Un traitement est commencé par les injections sclérosantes. Il provoque un énorme phlegmon gangréneux péri-ano-rectal décollant entièrement la fosse ischio-rectale et le périnée avec fusée vers les bourses. La fesse est sonore et marquée d'érisypèle bronzé. Température élevée, pouls rapide, facies altéré, livide, état général misérable, torpeur, à tel point qu'on redoute une issue fatale et rapide.

La fosse ischio-rectale est largement ouverte, elle laisse écouler un liquide fétide mêlé de gaz puants et derrière ce liquide, le tissu cellulaire escarifié ressemble à de l'étoupe et vient par lambeaux. La cavité est bourrée de compresses imbibées d'eau oxygénée pure. Ces compresses, roulées en cigares, sont placées les unes à côté des autres jusqu'au fond de la plaie dont elles remplissent tous les recoins et écartent les parois, aussi nombreuses qu'il le faut pour constituer, sans être tassées et en restant de droit fil, à la fois un tamponnement hémostatique et un drainage effectif de tous les clapiers. Sérum antigangréneux à doses fortes et répétées : 60 c. c. quatre jours de suite, en tout 240 c. c. Pénicilline, chaque trois heures : 400.000 unités par jour, pendant huit jours, en tout 3 millions et demi d'unités. Très vite, l'état général s'améliore, la fièvre tombe, le pouls se relève et le malade se réveille. La plaie, bourrée d'eau oxygénée le premier jour, est largement siphonnée dans la suite chaque jour à l'eau oxygénée, elle se déterge assez rapidement, les escharres s'éliminent c'est une résurrection.

Messieurs, autre chose est d'injecter des liquides sclérosants dans les varices des membres inférieurs et d'y provoquer la « veinite » aseptique, ainsi nommée par le professeur Sicard, et contre laquelle j'ai fait jadis des réserves, mais qui au moins n'infecte pas les patients, et de faire ces mêmes injections dans les veines ano-rectales, où les causes d'infection sont toujours menaçantes ! Trois observations comme celles que nous venons de vous résumer et qui ne sont pas exceptionnelles, suffisent à notre avis à condamner une méthode et celle-ci est d'autant moins à regretter que vraiment la cure chirurgicale, l'extirpation des hémorroïdes, peut et doit être simplifiée au maximum et c'est le second point que je veux envisager aujourd'hui, car j'ai l'impression que si les dangereuses injections sclérosantes conservent tant d'amateurs, aussi bien parmi les médecins que parmi les patients, c'est justement parce que le traitement chirurgical reste, en beaucoup de mains, inutilement compliqué et inutilement important, en même temps qu'il comporte des suites assez douloureuses parfaitement évitables.

De fait, il n'y a pas pour l'extirpation des hémorroïdes une technique fixée, ayant dominé toutes les autres, admise et employée à peu près universellement par tous. Quand je remonte dans mes souvenirs, chacun de mes maîtres opérait et soignait les hémorroïdes très différemment, et maintenant encore, chaque fois qu'on voit opérer un chirurgien nouveau, on voit une technique différente.

Je croyais que personne ne faisait plus le Whitehead, sauf en des cas spéciaux de prolapsus muqueux en doublure de manche de veste. Un article récent,

où il est présenté comme le procédé de choix, m'a montré qu'il n'en était rien.

J'ai fait jadis beaucoup de Whitehead, à la suite de mon internat chez le professeur Edouard Quénu qui l'exécutait avec un soin particulier et une rigueur impeccable comme tout ce qu'il faisait. Je ne puis pas dire que personnellement j'aie eu à m'en plaindre en suivant la technique si précise comme préparation, comme exécution et comme soins, que m'avait apprise M. Quénu. Mais j'ai vu un très grand nombre de séquelles à la suite d'opérations d'origines diverses : des rétrécissements provenant de cicatrices dures et rétractiles ; j'ai suivi longtemps ainsi une jeune femme qui venait régulièrement dans mon service se faire passer des bougies de Hegar ; des incontinences ou des continences incomplètes, plus fréquentes. Elles tiennent rarement sans doute à la résection où à l'énervement du sphincter, mais plus souvent à la perte du réflexe commandant la fermeture automatique, à la suite de la destruction de la muqueuse du canal sphinctérien. Ces malades ont parfaitement conservé la contraction volontaire de leur sphincter, ils étreignent vigoureusement le doigt qui les explore, mais ils ne sont pas assez vite conscients du besoin, la fermeture automatique ne joue pas et quand la volonté intervient, la selle a déjà glissé en tout ou en partie. Ce sont des troubles que l'on connaît bien maintenant, que l'on voit après l'opération de Babock pour cancer du rectum, auxquels il n'est pas raisonnable de s'exposer pour une simple résection d'hémorroïdes et qui suffisent à condamner le Whitehead. Mais à côté de ces grands troubles qui sont de véritables infirmités, il y a des degrés plus ou moins marqués d'ectropion de la muqueuse rectale, des anus cicatriciels rouge foncé, ayant perdu leurs plis radiés. Les malades s'asseyent douloureusement sur leur muqueuse rectale. Celle-ci supporte mal l'exposition à l'air, les poussières, les pressions, l'essuyage après les selles, les malades souffrent et s'exaspèrent ! Je soigne en ce moment pour tout autre chose, un malade de soixante ans qui a subi un Whitehead à vingt ans, qui a depuis ce moment l'anus rouge et irrégulier, continuellement douloureux, exposé aux fuites dès que ses matières sont un peu fluides, et qui souffre depuis quarante ans de cette cicatrice, plus qu'il ne souffrait jadis de ses hémorroïdes.

Je me permettrai donc de vous exposer le procédé que j'emploie depuis trente-quatre ans et qui ne m'a jamais donné que des succès sans le moindre déboire ; il y en a peut-être de plus élégants, il n'y en a pas de plus simple ni de moins dangereux.

D'abord l'anesthésie : peu d'anesthésie générale quand il faut dilater le sphincter anal. Le plus vieux d'entre nous a le souvenir d'avoir vu trop de syncopes mortelles au temps du chloroforme dans les services où il a passé. Si par hasard l'anesthésie générale est indispensable : éther. Mais en général l'*anesthésie rachidienne* qui, pour les opérations sur l'anus, est parfaite à dose quasi infinitésimale, puisqu'il suffit de 5 ou 6 centigrammes de novocaïne ou de scurocaïne.

Pour la dilatation de l'anus, nous employons le vieux spéculum de Trelat, auquel Lardennois se fait ajouter une crémaillère qui en permet l'emploi plus progressif. C'est un temps auquel nous attachons beaucoup d'importance. On dit que le spéculum de Trelat est un instrument brutal ; il n'y a pas d'instruments brutaux, ou plutôt tous les instruments sont brutaux quand ils sont maniés par des mains brutales. Il importe de vaincre le sphincter sans faire saigner la muqueuse rectale ; or, celle-ci, chez les hémorroïdaires, est extrêmement fragile, elle se déchire très facilement ou, au moins, s'éraille et se couvre d'une rosée de sang. C'est le temps le plus long de l'opération : il faut souvent quinze ou vingt minutes pour dilater largement un sphincter sans blesser ni faire saigner la muqueuse ano-rectale et, chez l'homme, il faut dilater suivant les diamètres transversaux ou obliques, pour éviter de traumatiser le bulbe de l'urèthre et ne pas risquer la rétention d'urine dans les suites opératoires.

La dilatation faite, on a sous les yeux la couronne des hémorroïdes. Celles-ci

se laissent facilement rassembler en 3 ou 4 paquets qu'on pédiculise en les harponnant avec une pince en cœur souple ou une pince à poumon de P. Duval. On transfixe avec l'aiguille de Reverdin courbe chaque paquet à sa base et on y passe un catgut chromé n° 1 qu'on lie de part et d'autre pour étreindre à sa base le pédicule de chaque paquet et que nous doublons d'une seconde boucle pour mieux assurer la ligature. Il reste à sectionner la partie exubérante au-dessus de chaque ligature et nous le faisons généralement aut thermocautère, de façon à laisser une section charbonneuse qui ne s'infecte pas et qui, légèrement évasée, empêche le fil de glisser les premiers jours. Entre les trois ou les quatre ligatures *restent de larges intervalles sains* qui assurent complètement la souplesse de l'anus et la persistance des réflexes et l'opération est finie, elle ne fait à peu près pas une goutte de sang. Quant au sphincter, il ne peut à aucun moment être lésé. L'opération terminée, les ligatures rentrent d'elles-mêmes dans le canal anal et on ne voit rien à l'extérieur. Nous ne mettons jamais dans l'anus ni mèche ni drain. C'est une précaution essentielle : tout corps étranger dans l'anus provoquant des contractions extrêmement douloureuses qui risquent en même temps de faire sauter les ligatures et de provoquer des saignements. C'est à la pratique des gros drainages de l'anus que tiennent en majeure partie les suites douloureuses redoutées des malades après ces opérations.

Nous nous contentons de beurrer largement l'anus de pommade au collargol cocaïné et d'en faire pénétrer un peu jusque dans l'intérieur du canal anal.

Il. va sans dire que les malades ont été correctement purgés et lavementés la veille de l'opération et qu'ils ont pris le soir de cette journée d'évacuation une pilule d'opium (5 centigrammes d'extrait thébaïque). La constipation est maintenue sans peine les premiers jours par la piqûre de morphine vespérale et ensuite par une pilule d'opium quotidienne de 2 centigrammes. Nous les faisons aller à la selle le sixième jour, ils quittent la clinique ou l'hôpital le huitième, n'ayant plus, chez eux, qu'à prendre un bain de siège chaud chaque jour et à se faire une garniture vaselinée de l'anus pour la nuit en même temps qu'ils s'assurent des selles molles par un régime alimentaire approprié.

Quinze jours après, nous les revoyons, et nous avons la statisfaction de constater un canal anal tout neuf qui ne présente au toucher aucune cicatrice et aucune dureté et dont la contractibilité sphinctérienne est complètement rétablie.

Messieurs, c'est là une technique très banale. Comme pour la plupart des opérations que nous faisons pour des maux qui relèvent depuis longtemps de la chirurgie, sur une base de technique classique, nous combinons différents points de la technique particulière de chacun de nos maîtres et nous y ajoutons un peu, très peu de notre crû, pour en faire, après une longue expérience, notre technique personnelle. Celle-ci ne vaut que par le soin et les précautions avec lesquelles elle est faite. Mais correctement exécutée, elle est sans surprises et constamment suffisante et il fallait bien vous dire ce que nous faisons, puisque nous condamnions à la fois les injections sclérosantes et le Whitehead sans montrer de goût pour la thermopuncture ni l'électrocoagulation.

Séance du 3 Novembre 1948.

Présidence de M. Louis Sauvé, *président.*

CORRESPONDANCE

MM. Pettavel (Neuchâtel) et Tasso Asteriadès adressent à l'Académie leurs condoléances pour la disparition de notre regretté collègue Leveuf.

PRÉSENTATION D'OUVRAGE

M. P. Porcher fait hommage à l'Académie de son *Précis de technique radiographique*.

Des remerciements sont adressés au donateur.

RAPPORTS

A propos d'une modification de technique dans l'opération de Wertheim,

par M. **R. Imbert** (de Marseille).

Rapport de M. André Sicard.

M. Imbert nous rappelle que dans les cancers du col les applications de radium, aussi parfaites qu'elles soient, peuvent s'accompagner de rectite qui laisse un épaississement de la cloison recto-vaginale descendant parfois fort loin et susceptible de rendre difficile le clivage postérieur du col au cours de l'hystérectomie totale élargie faite secondairement. En le poursuivant de haut en bas, on risque d'ouvrir le rectum ou d'en déterminer la nécrose secondaire.

Pour éviter cette difficulté, il propose d'ouvrir le vagin sur ses trois quarts antérieurs, de placer un Mikulicz vaginal, de luxer ensuite le col en avant et en haut avec une pince de Museux et de terminer l'hystérectomie en sectionnant le vagin au plus près de la zone des adhérences de dedans en dehors.

M. **Tailhefer :** Le travail de M. Imbert pose l'importante question des rectites secondaires à la radiothérapie des cancers du col utérin. Nous n'envisageons, dans le cas particulier, que les rectites secondaires à la curiethérapie utéro-vaginale seule précédant une opération de Wertheim. Dans l'immense majorité des cas, ces rectites sont uniquement fonctionnelles, douloureuses et parfois hémorragiques. Les douleurs persistent quelques semaines, les rectorragies peuvent se reproduire, mais les lésions anatomiques sont habituellement peu importantes. Au cours de 69 hystérectomie ou colpo-hystérectomies faites en moyenne six semaines après la curiethérapie utéro-vaginale, je n'ai constaté qu'une seule fois l'existence d'une tache opaline siégeant sur la paroi antérieure du rectum en regard de la région cervico-utérine ; il existait en même temps un épaississement anormal de la paroi rectale, mais jamais ces lésions ne m'ont paru inquiétantes, elles n'ont pas gêné la technique opératoire habituelle, elles n'ont entraîné aucune complication post-opératoire. Il faudrait

d'ailleurs, pour discuter la fréquence de telles lésions rectales, préciser les techniques curiethérapiques suivies et connaître la dose d'émanation détruite par foyer, son étalement et la filtration utilisée.

Traitement par l'association pénicilline-acide paraaminobenzoïque polivinylpyrrolidone des abcès tuberculeux thoraciques,

par M. **Raoul Lecoq.**

Rapport de M. André Sicard.

Voici le travail que nous a adressé M. Lecoq :

Considérés comme pénicillino-résistants, le bacille de Koch et le colibacille ne sont influencés *in vitro* que par des doses fortes de pénicilline, ce qui explique que les maladies causées par ces microbes ne soient pas considérées comme justiciables d'une thérapeutique par cet antibiotique (1). Il est possible cependant de rendre pénicillino-sensibles colibacille et bacille de Koch *par addition à la pénicilline d'une substance à propriété vitaminique H* (telle que l'acide paraaminobenzoïque, ses sels ou ses esters) pouvant être incorporée au solvant de la pénicilline (2). Des résultats satisfaisants ont déjà été obtenus, en clinique humaine, dans le traitement des infections colibacillaires (3) ; dans ce cas, l'acide paraaminobenzoïque- intervient par son effet antibiotique propre et par l'action synergique qu'il exerce en association avec la pénicilline (4). On pouvait se demander si, dans des conditions comparables, certaines maladies à bacilles de Koch ne se trouveraient pas modifiées dans leur cours ; notre attention s'est portée sur l'évolution des abcès froids thoraciques.

Nous avons suivi 4 malades présentant des abcès froids costaux ou sternaux, dont la nature tuberculeuse n'était pas contestable.

Observation I. — Le premier a vu son abcès sternal se fistuliser après des injections sclérosantes pratiquées sans effet. Il a fallu procéder au débridement de la fistule avec curettage du foyer osseux. Mais l'abcès s'est reformée aussitôt les fils enlevés. Le pus est abondant, la douleur intense. Nous infiltrons alors les tissus avec une solution de pénicilline-para-amino-benzoate de sodium-polyvinyl-pyrolidone (P.P.P.) et le reste de la préparation est versé sur une mèche. Injections et pansements sont alors pratiqués tous les six à huit jours. Très rapidement, la douleur s'atténue, la plaie se nettoie, puis se cicatrise complètement en moins d'un mois et demi. Mais, un mois plus tard, une douleur de la région supérieure de l'abcès est le premier indice d'une rechute qui se manifeste dix jours après par une phlyctène purulente qu'un curettage et de nouvelles injections assainissent rapidement, sans que le sujet doive abandonner son tarvail.

Obs. II. — Un jeune enfant hospitalisé pour coqueluche, offre un abcès froid au niveau de la 7e côte. Après incision et curettage, il reçoit trois injections de P.P.P. espacées d'une semaine. La cicatrisation est bonne, mais on recommande aux parents de ramener le petit un mois plus tard. Nous ne le revoyons malheureusement qu'après trois mois écoulés, en raison d'une récidive. Après curettage, méchage et nouvelle série d'injections, la cicatrisation s'effectue normalement.

Obs. III. — Un militaire présentant un foyer d'ostéite au niveau de la 6e côte a été soigné par la pénicilline à hautes doses, l'amélioration n'a pas duré plus de quatre à cinq jours. Il

(1) Herrell (W. E.). *Proc. Mayo Clin.*, 1943, **18**, 65 et Blake (F. G.). *Journ. amer. Med. Assoc.*, 1945, **127**, 517.
(2) Lecoq (R.), Chauchard (P.) et Mazoué (H.). *Thérapie*, 1946, **1**, 276 et résultats inédits.
(3) Lecoq (R.) et Talbot (J.). *Thérapie*, 1946, **1**, 322.
(4) Lecoq (R.) et Solmidès (J.). *C. R. Ac. Sc.*, 1947, **225**, 1392.

a reçu ensuite 16 injections sclérosantes sans succès. On se trouve obligé de lui faire subir un large curettage et quand on nous le montre huit jours après, deux compresses imprégnées de pus apparaissent dans une plaie béante large de plus de 7 centimètres. Des injections hebdomadaires de P.P.P. sont aussitôt entreprises ; celles-ci s'avèrent difficiles en raison des tissus sclérosés. Au bout d'un mois et demi cependant, le malade est suffisamment amélioré pour pouvoir quitter l'hôpital ; un mois plus tard, la cicatrisation est complète. Toutes les trois semaines, il passe pour recevoir une injection d'entretien.

Obs. IV. — Un autre malade venu à l'hôpital pour pansement, présente un abcès froid fistulisé, avec deux trajets, que le stylet découvre et que la radiographie confirme. Après 8 injections de P.P.P., la cicatrisation est bonne ; il a simplement dû diminuer l'intensité de son travail. Comme le précédent, on lui demande de revenir toutes les trois semaines.

Les injections précédentes que nous avons désignées par l'abréviation P.P.P., ont toutes été pratiquées avec une solution renfermant 10 p. 100 de para-amino-benzoate de sodium et 10 p. 100 de polyvinyl-pyrrolidone, la pénicilline y étant à son tour dissoute à raison de 100.000 ou 200.000 unités pour 10 c. c. Chez l'enfant, des injections de 100.000 unités furent utilisées pendant la première partie du traitement ; dans les autres cas, 200.000 unités furent habituellement injectées.

Bien que l'expérience de M. Lecoq soit restreinte, puisqu'elle ne porte que sur 4 observations, ses conclusions nous montrent qu'il est possible d'influencer favorablement l'évolution des abcès froids thoraciques par des injections locales de pénicilline-acide paraaminobenzoïque-polyvinylpyrrolidone, cette action synergique se montrant la même vis-à-vis du bacille de Koch et du colibacille.

Dans les 4 cas rapportés, il paraît s'agir de lésions fistulisées et l'on peut se demander si la pénicilline, malgré les faibles doses employées, n'a pas eu surtout pour effet d'atténuer ou de détruire les germes d'infection secondaire.

M. Lecoq ne prétend pas d'ailleurs avoir obtenu des guérisons complètes et ajoute que, si l'on ne pratique pas des injections espacées et suffisantes d'entretien, les récidives sont la règle.

Son travail comporte un certain intérêt. Mais il nous a été adressé il y a près d'un an. La streptomycine était alors encore un produit très rare, qui ne pouvait être employé couramment dans les abcès froids thoraciques. Actuellement, où nous pouvons disposer de quantités plus larges, on peut affirmer que son efficacité est certaine et que, par un traitement local et général associé, on peut, dans les localisations limitées comme les abcès froids thoraciques, obtenir des guérisons complètes.

Quatre cas d'abcès froids thoraciques, dont 2 fistulisés, ont été traités dans mon service par la streptomycine seule. Tous les quatre ont guéri avec des doses variant de 40 à 60 grammes, représentant un traitement de un à deux mois. Tous les quatre avaient fait la preuve bactériologique ou histologique de leur nature tuberculeuse. L'avenir nous dira si la lésion se trouve suffisamment stérilisée et le terrain suffisamment modifié pour que la guérison se maintienne.

M. **E. Sorrel** : M. Sicard peut-il me dire si les abcès froids thoraciques fistulisés qu'il a traités étaient des abcès froids d'origine *osseuse*, *costale*, comme ils le sont habituellement chez les enfants et les jeunes sujets, ou des abcès froids n'intéressant que les *parties molles* — ganglionnaires ou d'origine pleurale — tels qu'on les voit parfois chez de vieux bacillaires pleuro-pulmonaires ?

M. **Sicard** : La streptomycine a été utilisée à la dose moyenne quotidienne de 1 gramme à 1 gr. 50 en deux ou trois injections. Dans les 2 cas où la lésion n'était pas fistulisée, une ponction a été faite en plus chaque jour avec évacuation du liquide et injection *in situ* de 0 gr. 50.

Les 4 cas dont j'ai parlé ne concernent que des adultes sans lésion pulmonaire apparente.

Il m'est bien difficile de préciser à M. Sorrel le point de départ de l'abcès froid, puisque ces malades n'ont pas été opérés.

Hernie radiculaire dans une méningocèle après laminectomie pour sciatique,

par M. **J. Herbert** (d'Aix-les-Bains).

Rapport de M. André Sicard.

L'observation que nous a envoyée mon ami Herbert, met en évidence un des accidents rares de la laminectomie pour sciatique.

En 1943, sa malade, âgée de cinquante-quatre ans, avait subi, pour une sciatique paralysante, une laminectomie de L_4 et L_5 poussée jusqu'aux apophyses articulaires. On ne trouva pas de hernie, mais des disques saillants ; les racines L_5 et S_1 étaient lisses. La dure-mère ne paraît pas avoir été volontairement ouverte. Sans être complètement guérie, la malade fut, pendant deux ans, très soulagée, puis recommença à souffrir, même au lit, et surtout à l'effort et à la toux. La pression sur la cicatrice opératoire déterminait une violente douleur avec décharge électrique jusqu'aux orteils.

La radiographie montra les traces du lipiodol précédemment injecté qui demeuraient à la partie postérieure de L_5, une poche de la dimension d'une orange, facile à interpréter comme une méningocèle développée au niveau de l'ancien foyer opératoire.

Herbert réintervint en juin 1948 et tomba, dès l'incision des plans superficiels, sur une poche lipiodolienne réductible à la pression. Il la disséqua facilement jusqu'aux bords osseux de la liminectomie, puis l'ouvrit. La poche communiquait avec les méninges rachidiennes par un orifice de la dimension d'une pièce de 0 fr. 50 par où des racines adhérentes faisaient hernie.

La poche fut réséquée, les racines réintégrées et l'orifice refermé difficilement avec une membrane dont Herbert ne nous précise pas la nature. Dans la poche, se trouvaient des débris jaunâtres agglomérés qui paraissaient être du lipiodol ancien.

Une arthrodèse termina l'opération, au moyen de deux gros greffons prélevés sur le tibia, encastrés latéralement entre les saillies du masstif articulaire L_2-L_3 et le sacrum et renforcés de chaque côté par du tissu spongieux pris au niveau de l'épiphyse tibiale supérieure.

Les douleurs, au bout de quelques jours furent calmées et la malade se leva, après quatre semaines, avec un corset plâtré.

On peut donc supposer qu'au cours de la première intervention une blessure de la dure-mère passa inaperçue et que la fistulisation du liquide céphalo-rachidien dans les parties molles créa une poche qui se tapissa d'une membrane de néoformation, réalisant une méningocèle dont le double intérêt est d'avoir été, à la faveur du lipiodol restant, visible sur la radiographie et de s'être compliquée d'une hernie radiculaire.

La blessure de la dure-mère est toujours possible au cours d'une intervention pour sciatique. Elle se produit soit au niveau du fourreau dural au cours de la résection osseuse ou de l'excision du ligament jaune, soit au niveau de la gaine radiculaire, quand celle-ci adhère fortement à une hernie discale, comme cela se voit dans les hernies très anciennes. C'est un incident opératoire sans conséquence grave. Le malade est placé en position déclive et l'ampliation respiratoire diminuée par l'anesthésiste de façon à limiter l'écoulement de liquide et à ne pas être gêné dans les suites de l'intervention.

Quand la plaie est minime et qu'elle siège latéralement ou sur une gaine radiculaire, on peut la négliger si sa suture paraît trop difficile. Je crois néanmoins qu'il est, dans ces cas, indiqué de pratiquer systématiquement la radicotomie pour éviter que la racine ne vienne adhérer secondairement à la dure-mère ou faire hernie à travers sa brèche

Quand la plaie est plus large, elle doit être suturée avec soin. La méconnaissance de la blessure de la dure-mère, risque d'entraîner des complications comme celle que nous rapporte Herbert. Cette suture est habituellement facile et doit être faite avec des fils non résorbables. Il y a cependant des cas où la

plaie est latérale, où la dure-mère est friable et où il est impossible d'obturer de façon parfaitement étanche la brèche. J'utilise alors une membrane amniotique et, dans un cas où je n'en avais pas, j'ai prélevé sur la cuisse 1 centimètre carré de fascia lata que j'ai simplement appliqué sur la plaie durale.

J'ai personnellement opéré 2 méningocèles post-opératoires semblables à celle de Herbert. Elles s'accompagnaient de douleurs lombaires sans irradiation aux membres inférieurs parce que les racines n'avaient pas pénétré dans la poche. Dans les 2 cas, le diagnostic fut fait par la collection fluctuante et réductible que l'on percevait sous la cicatrice. L'un de ces malades avait été opéré par un autre chirurgien dix-huit mois auparavant ; la laminectomie avait été large, portant sur 2 vertèbres. J'avais enlevé à l'autre, par une voie étroite, une hernie discale dix mois auparavant. Il avait présenté une céphalée post-opératoire intense pendant dix jours et sa plaie avait laissé suinter pendant quinze jours environ un peu de liquide céphalo-rachidien. L'écoulement s'était tari après avoir laissé quelques jours le malade sur le ventre. Mais, si la sciatique disparut complètement, une lombalgie s'installa qui ne permit pas la reprise du travail.

Les orifices de communication avec le sac dural avaient la dimension, dans le premier cas, d'une demi-pièce de 0 fr. 50 ; dans le second, d'une petite lentille. J'eus beaucoup de facilité, après avoir ouvert la poche, à les suturer avec 2 ou 3 points de fil de lin. Dans le second cas, il me fallut cependant agrandir un peu la résection osseuse. Les poches de néoformation se laissèrent facilement disséquer des parties molles, mais les muscles écartés et fibreux furent difficiles à rapprocher.

Il faut néanmoins opposer la facilité relative de ces réinterventions pour méningocèle de la difficulté que l'on rencontre toujours dans les réinterventions portant sur les disques et les racines pour récidive de sciatique.



L'observation de Herbert est intéressante, parce qu'elle nous rappelle la fragilité de la dure-mère qu'il faut toujours s'efforcer de respecter dans la chirurgie de la hernie discale. Elle est plus exposée à être blessée avec une voie d'abord étroite ; c'est le grand grief que l'on peut faire aux techniques dites économiques. Une hernie discale doit être enlevée avec un jour suffisant pour être bien exposée. Elle peut toujours, quel que soit son siège, l'être par voie extradurale. Les ablations par voie intradurale doivent être proscrites. Elles ouvrent inutilement la dure-mère.

Les indications de la radicotomie complémentaire, doivent être limitées aux seuls cas où la hernie n'a pu être enlevée en totalité et à ceux où la racine ou sa gaine ont été traumatisées au cours de l'intervention, c'est dire que l'on ne peut admettre actuellement la radicotomie systématique et qu'en pratique on aura rarement à la faire.

Mais, si l'on fait une radicotomie, l'incision de la dure-mère doit être aussi courte que possible et sa suture soigneusement exécutée.

L'ouverture correcte de la dure-mère ne doit donner issue qu'à quelques gouttes de liquide céphalo-rachidien, ce qui évite la céphalée post-opératoire.

Quand celle-ci se produit et qu'elle persiste, intense et rebelle, pendant plusieurs jours, elle traduit à peu près certainement une fuite liquidienne dans les parties molles qui peut s'extérioriser à travers la cicatrice, entre les points de suture, mais qui peut aussi rester interne et évoluer vers la méningocèle.

L'eau distillée intraveineuse est, dans ces cas, contre-indiquée. Il n'est pas utile d'augmenter la tension liquidienne. L'opéré sera placé plusieurs jours en position déclive, tête très basse et sur le ventre. C'est le moyen le plus efficace pour permettre la cicatrisation de la déhiscene durale. En prenant à temps cette disposition, avant l'organisation de la poche, on évitera la méningocèle qui est une complication très rare, mais sur laquelle Herbert a eu raison d'attirer notre attention.

Cancer double du rectum et du sigmoïde,

par M. **A. Siméon** (Marine).

Rapport de M. André Sicard.
(Rapport verbal.)

L'observation que nous adresse M. Siméon s'ajoute à celles qui ont été publiées en France par d'Allaines, Delannoy, Papin, Quénu, Sicard et Œconomos. Elle prouve l'intérêt de l'examen radiographique préalable, qui peut renseigner sur la double lésion, alors que, dans la plupart des cas, elle ne fut qu'une découverte opératoire.

Ayant la même nature histologique (épithélioma glandulaire) et se trouvant au même stade de développement, les deux tumeurs paraissent avoir évolué simultanément. Entre elles, la muqueuse ne présentait pas de polype.

Homme de soixante-six ans, entré à l'hôpital avec le diagnostic de « syndrome dysentériforme ».

Le toucher rectal révèle la présence à 6 centimètres environ de l'anus, d'une tumeur irrégulière, saignante, paraissant occuper tout le pourtour du rectum. Une biopsie montre qu'il s'agit d'un épithélioma. L'examen radiographique après lavement baryté, indique une lacune rectale au niveau de la tumeur et une autre zone suspecte au niveau de la région recto-sigmoïdienne.

En avril 1947, opération abdomino-périnéale en deux temps après anus iliaque gauche.

Les examens macroscopiques et microscopiques révèlent deux tumeurs de même nature, au même stade de développement, séparées par une zone saine de 7 à 10 centimètres. Le malade, qui avait vu son poids augmenter de 15 kilogrammes, fait une récidive locale au bout d'un an.

Après traitement : radium- et radio-thérapique, il paraît aller mieux (septembre 1948).

Rupture traumatique du diaphragme droit. Ectopie hépatique intrapleurale,

par M. **E. Ferron** (de Pau).

Rapport de M. C. Menegaux.

Je vous rapporte aujourd'hui une fort intéressante observation de E. Ferron (de Pau) qui a trait à une rupture traumatique du diaphragme droit avec ectopie hépatique intrapleurale, opérée et guérie.

Voici tout d'abord l'observation de l'auteur telle qu'il nous la communique :

Appelé à opérer à l'hôpital, dans la nuit du 10 au 11 mars 1947, notre aide nous apprend — incidemment — l'admission, au début de l'après-midi, d'un soldat de vingt ans, passé sous un véhicule et dont l'état n'a pas motivé notre appel.

Notre intervention terminée, nous passons voir le blessé : nous le trouvons éveillé, couché à plat sur le dos, ne bougeant pas ; très calme, d'une voix posée, il nous apprend qu'un camion automobile vide, de 3 t. 5, lui est passé sur la face antérieure du corps et qu'il ne souffre pas ; il est incapable de nous dire dans quelle région le choc a porté. La palpation ne nous donne aucun renseignement. Nous remarquons que la respiration ample est nettement de type abdominal. Le pouls est à 88, la température est normale.

Dans la matinée du 11, l'état est exactement le même, le pouls, ample, toujours à 88, la température à 37°. Le malade n'a pas changé de position : immobile, bien à plat sur le dos, il nous dit qu'il ne peut se tourner. La respiration n'entraîne pas le thorax de ce sujet robuste qui respire avec le ventre. A la percussion, nous notons la disparition de la matité hépatique et décidons une intervention exploratrice.

L'embouteillage du service ne nous a pas permis de faire un examen radiographique ; nous l'avons regretté, rétrospectivement surtout

Intervention. — Deux aides : MM. Raté et Sarda. Anesthésie générale à l'éther.

Sans diagnostic — en fin de matinée — laparotomie médiane centrée sur l'ombilic ; nous sommes frappé par la lactescence des chylifères, remarquable chez un sujet dont le dernier repas remonte, en gros, à vingt-quatre heures.

Les anses semblent humides et il y a un peu de sang dans la gouttière pariéto-colique droite.

Nous refermons la paroi sous-ombilicale et continuons l'incision vers l'appendice xiphoïde : nous constatons alors que le foie est absent de l'hypochondre droit.

Nous engageons librement la main dans le thorax droit, contournons la face inférieure et le bord antérieur du foie et appuyant les doigts sur le dôme, descendons l'organe dans l'abdomen. La surface externe du viscère est intacte, la vésicule est tendue, il n'y a pas d'épanchement bilieux. Le bord postérieur est normalement fixé par ses ligaments intacts, qui ont servi de charnière au viscère luxé à la manière dont s'ouvre un couvercle de boîte. Une étroite collerette de diaphragme, insertions intactes, repose sur la partie postérieure de la face convexe. Le péricarde est intact et son bord droit surplombe à pic la brèche diaphragmatique. Nous recherchons le lambeau diaphragmatique antérieur flottant, sans arriver à l'amener au contact de la collerette postérieure.

Nous sectionnons alors les 6e et 7e cartilages costaux et, après section intercostale, avons une vue satisfaisante sur la face supérieure du diaphragme. Nous remarquons en passant que la surface du poumon collabé, réduit à un moignon, semble intacte sans déchirure apparente de la plèvre viscérale.

Envisagée de gauche à droite, la déchirure part de la partie postérieure de l'orifice de la veine cave, dont l'anneau est intact et suit le bord postérieur de la folliole droite du centre phrénique pour venir se terminer à l'insertion thoracique, au niveau de la ligne axillaire antérieure.

Un aide, une main sur la convexité, maintenant dans l'abdomen le foie qui, basculant en haut et en arrière sur sa charnière coronarienne, tend à se replacer en ectopie thoracique ; la suture du muscle flasque — par points séparés au fil de lin, espacés de centimètre en centimètre — est aisée : par le thorax, en proclive, pour les trois quarts internes, par l'abdomen, en déclive, pour le quart externe. La manœuvre abdominale est facilitée par la rupture du ligament rond.

L'opération a été pratiquement exsangue. Nous rapprochons par une ligature aux crins, les côtes sectionnées et fermons totalement notre thoraco-laparotomie, amarrant au fil de lin le lambeau du ligament suspenseur, haut à la paroi. En fin d'intervention, le pouls est à 140 bien frappé.

Dès son retour dans son lit, l'opéré reçoit une transfusion de 350 c. c. et 1 litre de subtosan intraveineux. La pénicilline est immédiatement mise en œuvre. Notre opéré en recevra 2.800.000 unités du 11 au 16 mars (soit 480.000 unités par jour), 720.000 unités du 17 au 19 (soit 240.000 unités par jour).

Dans la soirée du 11, la température est à 38°6, le pouls à 90.

Le 12, dans la soirée, température et pouls atteignent leur maxima : 39°4 et 116. A partir du 15, le pouls descendra à 76 et ne s'accélérera jamais au delà. La température sera constamment inférieure à 38°, à partir du 16.

Pendant cinq jours, nous avons fait de la morphine. Jamais nous n'avons noté le moindre signe d'irritation phrénique.

Le 18, le malade, qui va bien, est transporté à la radio. Les clichés montrent des fractures des corps de LII et LIII sans tassement. Les réflexes tendineux sont normaux.

Le séjour au lit durera jusqu'au 15 juin. Dès la mi-mai, notre patient — intelligent et désireux de guérir — commence à mobiliser ses membres inférieurs. Quand il se lèvera, son adaptation locomotrice sera rapide.

Nous l'avons suivi jusqu'au début d'août. Les mouvements respiratoires sont amples, symétriques dès son lever. A l'examen radioscopique et radiographique, il n'y a pas de pneumothorax. On constate simplement une légère opacité du sinus costo-diaphragmatique droit. Le foie se projette normalement sur la paroi. Les coupoles diaphramatiques sont à leur place.

Le fait clinique que je vous rapporte aujourd'hui, est parfaitement exceptionnel. Les ruptures du diaphragme sont beaucoup moins fréquentes que les plaies, et, à droite, elles sont encore infiniment plus rares qu'à gauche. Ceci se comprend aisément : la coupole droite est soutenue par le foie, volumineux viscère plein qui amortit le choc. Lorsqu'un traumatisme est suffisamment important pour faire éclater la coupole diaphragmatique droite, le parenchyme

hépatique est donc profondément et gravement lésé, et la mort est, dans la règle, l'aboutissant d'une telle lésion. Aussi les rares malades opérés d'urgence, tel celui de Vergoz et Bonafos relaté dans nos Mémoires en 1931, meurent-ils tous plus ou moins rapidement, et les lésions, tant viscérales que diaphragmatiques, ne sont généralement précisées qu'à l'autopsie.

La guérison immédiate peut cependant survenir si l'atteinte du foie est minime ; la rupture du diaphragme est alors reconnue et opérée tardivement au stade de hernie diaphragmatique. Le fait est exceptionnel du côté droit. Dans les dernières années, nous n'avons pu trouver dans la littérature qu'un seul cas voisin de celui que je vous rapporte aujourd'hui ; il s'agit de l'observation de Keene et Copleman (*Annals of Surgery*, août 1945) ; leur blessé fut opéré trois mois après l'accident ; la suture de la coupole droite fut facile, et il guérit simplement.

Dans l'observation de M. Ferron, l'auteur intervint d'urgence, vingt-quatre heures après l'accident. Mais il le fit sans diagnostic précis, pensant à une lésion grave intra-abdominale du fait de la disparition de la matité hépatique. L'opérateur eut alors la surprise de constater que le foie, en ectopie thoracique, avait basculé autour de son bord postérieur comme charnière ; de telle sorte que la face inférieure de l'organe regardait en avant ; c'est d'ailleurs exactement la même lésion qu'avaient découverte Keene et Copleman. En agrandissant la voie d'abord vers le haut en sectionnant le rebord costal, c'est-à-dire en faisant une véritable thoraco-laparotomie, M. Ferron put faire basculer le foie vers le bas, suturer le diaphragme dont la large déchirure était transversale au voisinage du centre phrénique. A noter que le blessé était atteint d'une fracture de deux vertèbres lombaires, sans signes neurologiques, et qu'il a bien guéri. Si M. Ferron a bénéficié de circonstances favorables, nous ne pouvons pourtant que le féliciter d'avoir mené à bien une intervention délicate et d'avoir obtenu la guérison d'un blessé grave. Je vous propose de le remercier de nous avoir envoyé cette observation et de la publier dans nos *Mémoires*.

Arthrite suppurée du genou à streptocoques. Guérison sans arthrotomie par pénicillothérapie intra-articulaire et générale,

par M. **J.-P. Meunier** (Armée).

Rapport de M. Sylvain Blondin.

M. Meunier, chirurgien de l'hôpital militaire Dominique-Larrey, nous a adressé une observation d'arthrite suppurée du genou à streptocoques, consécutive à une angine, qu'il a guérie, avec conservation de tous les mouvements de la jointure, en associant les ponctions à l'immobilisation plâtrée, et à un traitement par pénicilline intra-articulaire, intra-veineuse et intra-musculaire.

En voici les points essentiels :

Vil... (Jean), âgé de vingt ans, entre dans le service de médecine générale, le 8 avril 1947, pour une angine pultacée, sans bacilles diphtériques, ni fuso-spirilles. La température est à 40°6, l'état général très altéré. Les urines ne sont pas albumineuses. En trois jours, sous l'action d'un traitement local, l'inflammation amygdalienne a disparu, mais la fièvre ne tombe pas franchement, le malade est pâle, asthénique, et son mauvais aspect est en disproportion avec l'apparente bénignité de l'angine. Le 11 avril, la température remonte à 39°5, le malade souffre de son genou droit, qui est distendu par un épanchement. M. Meunier, le lendemain, constate les signes d'une arthrite aiguë du genou, avec adénopathie inguinale, ponctionne la synoviale, en retire 80 c. c. de liquide séro-purulent, injecte dans l'articulation 50.000 unités de pénicilline, dans les muscles 200.000 unités, et immobilise le membre dans une attelle de Thomas-Lardennois. Le soir, l'état est franchement mauvais, la température atteint 40°2, mais il n'y a pas de frissons.

L'examen bactériologique montre la présence de courtes chaînettes de streptocoques et l'altération de quelques polynucléaires. La leucocytose est à 13.100 avec 91 p. 100 de polynucléaires neutrophiles.

Le 13 avril, l'état est toujours inquiétant, la température se maintient à 40° ; on pratique une seconde ponction du genou : 40 c. c. de liquide purulent et hématique, on injecte 50.000 unités de pénicilline dans l'articulation, 50.000 unités en goutte à goutte intraveineux, 150.000 intramusculaires.

Le 14 avril, l'état général paraît aggravé, le genou et les régions avoisinantes sont plus tuméfiées. La température se maintient à 40°.

Pour la troisième fois, on ponctionne l'articulation, 40 c. c. de liquide séro-purulent, et on administre la pénicilline aux mêmes doses que la veille.

Le 15, après une nuit très agitée et très douloureuse, on pratique une quatrième ponction (40 c. c.), on administre la pénicilline selon la même posologie, et on remplace l'attelle par un plâtre fenêtré cruro-jambier.

Ce n'est que le lendemain, cinquième jour de l'évolution de l'arthrite suppurée, que le malade se sent mieux, la température est en légère baisse, on ponctionne pour la cinquième fois l'articulation et on en retire 20 c. c. de liquide louche.

Le 18 avril, le membre étant œdématié, et la température atteignant le matin 39°2, on retire par ponction 5 c. c. de liquide hématique, montrant des polynucléaires altérés dans la proportion d'un sur deux, mais stérile à la culture.

Le 21 avril, une septième et dernière ponction ne retire que quelques gouttes de liquide séreux.

Du 25 avril au 1er mai, on administre 27 grammes de sulfadiazine, le plâtre est enlevé le 2 mai, une mobilisation prudente est commencée.

Le 2 mai, une radiographie montre une décalcification importante des deux genoux, mais, à droite, il n'y a pas d'érosion des contours osseux ; l'interligne, un peu moins transparent, n'est pas pincé.

Le malade se lève le 9 mai ; après physiothérapie, au bout de six semaines, le genou est normal.

La dose de pénicilline est de : 275.000 unités par voie intra-articulaire, 150.000 unités par voie intraveineuse, 1.500.000 unités par voie intramusculaire, soit, au total, un peu moins de 2 millions d'unités.

Il faut, certes, féliciter M. Meunier de cette observation, de ce beau succès, et le remercier des commentaires dont il l'a fait suivre.

Il me semble même que cette observation mérite, élargissant peut-être le sujet, quelque discussion. C'est sur le traitement des arthrites suppurées, sur la valeur de la pénicillothérapie associée à nos gestes chirurgicaux usuels que je voudrais, à ce propos, vous inviter à nous donner votre actuelle doctrine, ou, mieux, votre pratique.

Peut-on attendre de la pénicillothérapie une transformation révolutionnaire des conclusions que déposèrent, en 1934, de Fourmestraux et notre regretté collègue P. Huet, à la fin de leur solide rapport sur le traitement des arthrites suppurées du genou ? Il serait naïveté ou refus d'acquisitions nouvelles de ne pas l'espérer, et, cependant, les faits sont peu nombreux, tout au moins ceux publiés.

Ici même, je n'ai trouvé qu'une observation, en 1945, celle du professeur Leveuf et de Judet, qui concerne une tibio-tarsienne.

Voyons le cas de M. Meunier : en présence d'une arthrite suppurée du genou, à streptocoques, sans perdre de temps, M. Meunier a ponctionné, immobilisé, en attelle puis en plâtre, a injecté de la pénicilline. Il s'agissait, dans son cas, d'une véritable arthrite suppurée du genou, de cette variété qu'avec Huet et de Fourmestraux, on peut dire empyème articulaire selon Payr, synovite purulente selon Volkmann — et cette précision n'est pas sans importance.

Dans la conduite thérapeutique, plusieurs gestes furent unis :

1° Les ponctions répétées, il n'est pas besoin de le rappeler, donnèrent à E. Quénu, Grégoire, Mayer, Huet et de Fourmestraux d'heureux succès.

2° Aujourd'hui, comme autrefois, l'immobilisation stricte, que seule peut donner l'appareil plâtré, semble indispensable. Je me permettrai de noter,

comme l'a d'ailleurs fait M. Meunier, que l'amorce de défervescence, après cinq jours qui durent être fort angoissants, ne fut constatée, dans son cas, que le soir du jour où l'immobilisation plâtrée remplace l'extension continue en attelle de Thomas.

3° Que dire maintenant des traitements médicaux, qui, dans ce cas, évitèrent, heureusement, d'avoir recours à un acte chirurgical ?

En 1934, Huet et de Fourmestraux prônaient, avec nuances, vaccins, sérum, bactériophage, métaux colloïdaux. Ils donnaient, à mon avis à juste titre, une bonne place à la thérapeutique intra-artérielle, mercurochrome ou novocaïne.

En 1940, avec Claude Rouvillois, j'ai cru devoir dire les appréciables résultats que m'avaient donnés les sulfamides.

La pénicilline est certainement de plus grande efficacité. Elle fut employée dans l'observation de M. Meunier et dans celle du professeur Leveuf et de Judet par voies intra-articulaire et générale. Les doses, dans l'ensemble, furent assez faibles : il est vrai qu'aujourd'hui, pour des raisons qu'il faudra bien éclaircir, nous sommes contraints d'employer des doses incomparablement plus élevées : Leveuf (1945), dans son cas, chez une grande jeune fille de quinze ans, avait obtenu la guérison avec 200.000 unités par voie générale, 125.000 unités injectées dans l'articulation par deux aiguilles laissées en place à travers le plâtre. Meunier (1947) atteint presque 2 millions d'unités.

Ces 2 cas furent d'heureux succès. Je fus moins favorisé pour un malade entré en 1945 dans le service de mon excellent maître Louis Bazy, j'y ai déjà fait allusion : la gravité de l'arthrite suppurée, phlegmon capsulaire, puis fusées purulentes cette fois, se manifesta par une hémoculture positive. Malgré sulfamides à Saint-Louis, pénicilline (300.000 U.), arthrotomie, avec plâtre bien entendu, dans le service du professeur Leveuf, je dus amputer ce malade.

Il nous faut, certes, féliciter M. Meunier, qui, voyant précocement un empyème articulaire, indiscutable, à streptocoques, sut le guérir, sans séquelles en l'immobilisant, en le ponctionnant, en injectant de la pénicilline. Mais de quel prix serait, pour notre conduite et notre assurance, une série de plusieurs cas d'arthrite suppurée du genou où se réuniraient empyèmes articulaires, phlegmons capsulaires, ostéo-arthrites, arthrites avec fusées purulentes ? Sans cela, la perfection de la guérison, dans le cas qui nous est soumis, peut être à l'origine pour nous de déceptions, pour nos malades de revendications, car il nous est impossible de penser les guérir tous sans séquelles, sans opérations, je dirai même sans amputation.

Il serait bon aussi, en prenant, par exemple, comme point de départ, les arthrites suppurées, de fixer les doses de pénicilline (elles me semblent aujourd'hui croissantes), d'apprécier la valeur de la pénicilline-retard, sans citer les autres antibiotiques, de reprendre enfin, selon la crainte prophétique qu'exprimait, en 1946, M. Sauvé, la recherche et l'étude de la pénicillo-résistance.

(Le travail *in-extenso* de M. Meunier est versé aux Archives de l'Académie sous le n° 501.)

DISCUSSIONS EN COURS

Les problèmes psycho-somatiques en chirurgie générale. Conclusion de la discussion,

par M. **J. Gosset.**

En concluant ce débat ouvert en 1947, j'ai pour premier devoir de remercier ceux de nos collègues qui ont appuyé avec toute leur autorité les idées que je vous avais soumises. M. le professeur Quénu vous a non seulement commu-

niqué des observation du plus haut intérêt, mais il nous a encore enseigné un signe permettant de dépister certaines fausses occlusions pithiatiques par l'étude de l'immobilité diaphragmatique. M. le professeur Hartmann, en nous relatant une de ses expériences déjà anciennes, attirait notre attention sur les obstacles que le chirurgien averti rencontre parfois auprès de certains médecins quand, grâce à un sens clinique aiguisé, il reconnaît mieux qu'eux des cas de simulation.

Les communications de MM. Boppe, Huc, Pasteau sont venues s'intégrer dans ce débat en montrant la fréquence et les aspects particuliers des problèmes psycho-somatiques dans certaines branches spéciales de la chirurgie.

MM. Blondin et Lacan, avec plus de compétence que moi, ont envisagé l'aspect proprement psychiatrique du problème. Bien que mon ignorance m'ait sans doute empêché de percer complètement leur style un peu hermétique et de goûter parfaitement les finesses de leur exposé, j'ai cru deviner qu'ils n'étaient point en désaccord avec moi, puisqu'ils vont même jusqu'à dire que, grâce à la collaboration du psychiatre, le chirurgien peut espérer devenir « un Dieu qui sait ce qu'il fait ».

M. Sauvé reconnaît aux problèmes psycho-somatiques une telle importance qu'il est allé jusqu'à suggérer qu'une initiation psychiatrique trouverait sa place dans nos études de chirurgie. Dois-je dire que seule ma crainte de heurter certaines traditions respectables m'avaient empêché d'exprimer un tel avis ? Les programmes de l'enseignement universitaire et hospitalier ne comportent-ils pas certaines matières moins utiles au futur chirurgien ? Selon nous une telle initiation, d'ailleurs plus pratique, psychologique et sociale, que proprement psychiatrique devrait être offerte et rendue accessible aux futurs chirurgiens qui en apprécieraient l'utilité. Que M. Sauvé trouve ici mes remerciements pour son appui et que ceci me soit aussi l'occasion de féliciter un chirurgien de valeur, le Dr Dantlo, de Moyeuvre, qui n'appartient pas à notre Compagnie, mais a bien voulu m'envoyer des documents du plus haut intérêt. Avant de devenir chirurgien d'une région minière et industrielle, M. Dantlo a fait deux ans d'études psychiatriques à la Faculté de Strasbourg et doit à cette formation peu commune des qualités auxquelles je me plais à rendre hommage.

Dirai-je, par contre, que je ne suis pas entièrement d'accord avec M. Bachy. J'avais envisagé des *problèmes* psycho-somatiques. J'avais évité de parler comme les Américains de « médecine psycho-somatique » pour échapper à certains écueils nosologiques. M. Bachy parle de « psycho-somatoses » et ce terme me paraît d'autant plus obscur qu'il semble englober les syndromes les plus divers, du pithiatisme au délire onirique. D'après M. Bachy, Landouzy aurait dit qu'il n'y a pas de crise de nervosisme sans raison physique. Si telle fut vraiment la pensée de Landouzy, nous devons dire qu'il n'en est pas de moins prouvée ni de plus contraire à ce que nous soutenons. De même nous ne pouvons suivre M. Bachy quand il écrit que les psycho-somatoses vraies revêtent la forme de la dépression mélancolique et ne durent pas longtemps. J'ignore comment il définit les psycho-somatoses vraies, mais je puis dire que ce qu'il dénomme ainsi est entièrement extérieur aux limites dans lesquelles je me suis efforcé de maintenir le débat.

Permettez-moi enfin d'essayer de me justifier devant ceux qui, en me critiquant, ont en même temps accepté de reconnaître quelque intérêt aux problèmes que je vous soumettais.

M. Sauvé se plaint que j'aie fait des critiques à sens unique en ne dénonçant que les erreurs commises par les chirurgiens et en omettant celles, non moins graves, dont on se rend coupable en accusant à tort des troubles nerveux lorsque la cause organique échappe à notre diagnostic. Combien de cancers, combien de lithiases sont ainsi niées, combien de malades sont, de ce fait, tenus en suspicion, négligés ou opérés trop tard ! Cela, je le sais comme vous tous et je ne sous-estime pas la gravité ou même le caractère tragique de pareilles erreurs. Si je ne l'ai pas souligné, c'est parce que, parlant ici en chirurgien et pour des

chirurgiens, je n'avais pour dessein que de déceler les pailles qui peuvent fausser notre vue et qu'il eût été peu courtois d'insister sur les poutres qui ont pu aveugler certains médecins.

On m'a beaucoup reproché d'avoir dit que, pour 10 p. 100 de malades d'une consultation de chirurgie, l'avis du psychiatre était nécessaire. Sans doute ai-je mérité ce reproche en n'exposant pas assez clairement ma pensée. Quand j'ai dit : psychiatre, je n'ai pas voulu dire aliéniste au sens ancien du terme. J'aurais mieux fait de parler de psychologues, de psychanalystes peut-être? Mais est-ce que le psychiatre moderne ne doit pas être tout cela? Quand j'ai dit que 10 p. 100 des malades présentaient des troubles psychiatriques, je ne parlais pas uniquement de psychoses, je parlais aussi de névroses, de névroses plus ou moins graves, mais dont les incidences sur l'histoire chirurgicale ou pseudo-chirurgicale peuvent être importantes. On a cité ici les noms d'hommes éminents comme Nageotte, Chaslin, Seglas. Qu'on me permette de dire que si leur nom reste attaché à l'étude de nombreux syndromes psychiatriques, si toutes les formes du pithiatisme et des simulations leur furent familières, l'étude des névroses a pris aujourd'hui une importance et une orientation qu'ils ignoraient. Qu'à ce sujet on m'autorise à dire que si j'ai dû citer des cas de simulation ou d'hystérie, si la plupart des observations rapportées à cette tribune au cours de la discussion relèvent de ces étiologies, les problèmes psycho-somatiques qu'ils posent me paraissent des plus banaux et des moins intéressants. C'est sur l'importance des rapports entre les autres névroses et la chirurgie que j'ai voulu attirer l'attention des chirurgiens.

M. Truffert parle de ses souvenirs d'interne, d'il y a trente-cinq ans. Ce que j'ai voulu faire, c'est montrer l'aspect actuel du problème et sur ce terrain je maintiens le chiffre que j'avais avancé. Me permettra-t-on de demander leurs bases d'appréciation à ceux qui le contestent? Ont-il vraiment pu faire étudier le psychisme d'un très grand nombre de leurs malades? Se basent-ils uniquement sur leur propre impression de chirurgiens? Quant à moi je dois avouer que si je n'avais pas eu la bonne fortune de collaborer étroitement avec Marty, j'aurais été le premier à ignorer la fréquence de ces cas. Ce que je puis affirmer c'est que Marty a gardé en cette matière une prudence extrême qu'il faut louer et qui le mit à l'abri des diagnostics abusifs.

Il me reste à me justifier d'un reproche de M. Sauvé qui m'a particulièrement affecté et que j'ai amplement mérité, car la rédaction d'une des observations que je vous ai soumises pouvait laisser croire de ma part à quelque intolérante ironie. Fut-ce légèreté ou malice? Peu importe, je le regrette d'autant plus que certains de mes confrères pourraient, de ce fait, se méprendre entièrement sur le sens profond de ma communication, sur sa signification à laquelle j'attache une importance d'autant plus grande que, selon moi, elle peut nous conduire à remettre en question la confiance un peu aveugle que nous accordons à la valeur de la biologie classique.

M. Sauvé a évoqué la méthode cartésienne. Le *Discours de la Méthode* réserve de bien décevantes surprises aux physiologistes. Dans la cinquième partie, Descartes donne une description vraiment effarante de la circulation sanguine. Certes, à son époque, des erreurs qui nous semblent grossières, étaient bien excusables ; mais ce n'est pas l'erreur qui est inquiétante, c'est l'assurance avec laquelle elle est affirmée, c'est la prétention de l'offrir comme l'exemple convaincant de la valeur d'une méthode que nous révérons encore comme si elle était la seule à être bonne. Ce qui est grave c'est qu'en fonction des lois et des principes mêmes de cette méthode, Descartes rejetait les conclusions de Harvey qui affirmait l'existence de la contractilité cardiaque. Est-il exagéré de craindre que l'application exclusive de la méthode cartésienne ne ferme encore nos yeux à d'importantes vérités? Il serait évidemment puéril de vouloir rabaisser la méthode analytique de Descartes dont Claude Bernard devait codifier les applications à la médecine expérimentale. N'oublions pas toutefois que l'essentiel

de la méthode cartésienne réside dans l'appel à la géométrie, aux mathématiques, donc au mesurable. Tout ce qui est qualitatif lui échappe. Bien plus, l'analyse, le souci de « diviser les difficultés... en autant de parcelles qu'il se pourrait », méthodes idéales pour tout ce qui s'adresse aux pensées abstraites, aux systèmes mécaniques ou matériels, aboutissent à des procédés divisionnels dont on n'a peut-être pas osé souligner tous les défauts quand il conduit aux isolements artificiels d'organes, aux « têtes perfusées », aux « poumons isolés », aux « pancréas au cou », nous fait saisir une grande part de vérité. Elle nous en dissimule irrémédiablement une autre, celle qui tient justement à ce qu'un être vivant, homme ou amibe, représente une unité ordonnée où toute section, toute division, introduit un désordre irrémédiable. On peut reconstruire un moteur parfait avec ses pièces démontées. On peut tout connaître d'une machine en ne connaissant que le fonctionnement de ses organes et leur agencement. Ceci n'est plus vrai quand il s'agit d'un être vivant. L'organe isolé, privé de ses connexions nerveuses et humorales normales, adopte une physiologie dénaturée. Le tout n'est plus identique à la somme des parties.

En biologie, en médecine, la méthode analytique ne fournit qu'une connaissance partielle et, avouons-le franchement, souvent fausse. Il faut y adjoindre un autre mode d'étude ou d'observation, bien moins codifié, bien moins aisé que le mode cartésien : l'observation globale, qualitative et quantitative de l'être vivant qui seule respecte une de ses propriétés essentielles : l'unité. Il est facile et reposant d'affirmer qu'il n'y a de science que du mesurable et de rejeter dans la confusion de l'ascientifique ou de l'antiscientifique tout ce qui échappe à la méthode analytique, divisionnelle, mathématique du cartésien. Je crois qu'à nous autres médecins, la recherche sincère de la vérité interdit une prise de position aussi simplifiée. Si devant un problème, aussi important que celui de la connaissance de l'homme, la méthode analytique se heurte à des impossibilités, si pour mieux saisir la vérité dans son unité, dans sa totalité, il nous faut encore employer des mots comme âme et esprit dont le vague répugne aux tenants de la science orthodoxe, il faut que certains, dont je m'honore d'être, proclament hautement que le respect de la science n'exclut pas une conception personnaliste, spiritualiste ou plus simplement chrétienne de l'homme.

C'est cette conception, peut-être trop bien dissimulée dans ma première communication, qui me conduit à attacher une importance croissante aux problèmes psycho-somatiques, problèmes qui, je le répète en concluant, se posent en chirurgie dans des circonstances diverses : toutes les fois où des désordres purement mentaux risquent d'égarer le diagnostic vers une affection organique, chez tous les malades qui présentent simultanément une affection organique et un trouble psychique, chez tous ceux enfin, surtout les traumatisés, où le désordre organique risque de provoquer des conséquences psychiques. Dans tous ces cas, le médecin n'a pas le droit d'ignorer, involontairement ou non, ce qui intéresse l'âme ou l'esprit.

Traitement des pseudarthroses des os longs,

par MM. **P. Mathieu** et **P. Padovani.**

Nous avons eu, depuis quinze ans, l'occasion de traiter un total de 77 pseudarthroses des os longs, dont 67 sans perte de substance osseuse et 10 avec perte de substance importante.

Si l'on considère l'ensemble des cas opérés, on relève 64 consolidations (les 13 malades restants étant constitués soit par des échecs vérifiés, soit par des opérés non revus). Ce chiffre global n'a d'autre intérêt que de faire apparaître dès l'abord la grande fréquence des résultats favorables. Ceux-ci ont été obtenus d'ailleurs par des procédés thérapeutiques très divers. Cette diversité même rend

vaine toute statistique chiffrée, dont chaque élément porterait sur un trop petit nombre de cas. Néanmoins il est intéressant d'analyser les résultats obtenus en se plaçant au double point de vue de la nature de la pseudarthrose et du type d'intervention pratiquée.

Perte de substance. — Tout d'abord, l'existence d'une perte de substance osseuse étendue ne constitue pas en elle-même un facteur de gravité, puisque sur 10 cas, nous avons observé 10 consolidations.

Cause de la pseudarthrose. — La cause même de la pseudarthrose intervient peu dans la qualité du résultat tardif. L'existence d'une suppuration (fracture ouverte) dans les antécédents, ne constitue pas, surtout depuis l'emploi des antibiotiques post-opératoires, un facteur de gravité. Par contre, les insuccès opératoires antérieurs constituent certainement un élément très défavorable, par suite des troubles de nutrition des extrémités osseuses et de la sclérose inter- et péri-fragmentaire consécutifs.

L'existence d'une cause générale ne rend pas *a priori* le résultat plus aléatoire. Nous avons observé deux consolidations parfaites, l'une pour une pseudarthrose du fémur après fracture spontanée chez un tabétique, l'autre pour une pseudarthrose de l'humérus après fracture presque spontanée, chez un sujet atteint de maladie de Lobstein.

Par contre, un facteur nettement défavorable est constitué par l'ancienneté de la pseudarthrose et, surtout, par l'existence d'interventions antérieures répétées, à la suite desquelles s'est produit une réaction fibreuse importante.

Siège de la pseudarthrose. — Les résultats les plus constants ont été observés au niveau des segments de membre à os unique.

Au niveau des segments à os couplé, la consolidation d'un seul os présente en pratique de l'importance (tibia à la jambe, radius à l'avant-bras). Il est très difficile de se faire une opinion touchant le rôle possible du second os. Pour Soeur, en particulier, l'absence de consolidation de l'os secondaire serait favorable, en ce qu'elle permettrait un meilleur rapprochement avec forte pression axiale des surfaces fracturées au niveau de l'os principal. On peut, au contraire, admettre, comme certains de nos cas paraissent le justifier, que l'existence d'une attelle solide formée par l'os secondaire, facilite la stricte immobilisation des fragments. S'il n'existe aucune perte de substance appréciable, on peut, en effet, éviter d'aviver et de séparer les fragments et se contenter de mettre en place une greffe latérale.

On peut également, ainsi que nous l'avons fait à plusieurs reprises, procéder à un avivement *a minima* des deux fragments, sans les écarter, à l'aide d'un bistouri à résection ou du ciseau d'Ombrédanne, puis à bourrer l'espace ainsi créé avant de placer une greffe rigide. Cette méthode avait été préconisée il y a longtemps par Matti et évoque l'actuelle « cancellous méthode ».

A l'opposé, au cas de grande perte de substance, il faut en général se garder de supprimer l'attelle formée par l'os secondaire. L'ostéotomie et la résection de l'os secondaire est surtout, en somme, indiquée dans les cas de faible perte de substance, là où l'on doit chercher, après avivement, le rapprochement exact des fragments.

Quoi qu'il en soit, ce sont les pseudarthroses des deux os de l'avant-bras qui constituent, à n'en pas douter, les cas les plus défavorables, ceux où l'on enregistre le plus d'échecs.

Techniques opératoires. — Trois types de techniques peuvent être utilisés :

Les ostéosynthèses (par plaques, fils ou broches), les greffes osseuses et les greffes associées à l'ostéosynthèse.

1° *Les ostéosynthèses.* — Nous relevons 13 consolidations sur 16 cas d'ostéo-

synthèse par plaque métallique vissée et 17 consolidations sur 25 cas traités par suture à l'aide de fils métalliques.

Sans pouvoir en tirer de conclusions précises, nous remarquons que si nous n'enregistrons, par ces deux procédés, que des succès, en ce qui concerne les pseudarthroses de jambe (dont une après échec d'une greffe en marquetterie !) et du fémur, nous constatons 5 échecs pour 1 consolidation dans les pseudarthroses de l'humérus, et 2 consolidations et 2 échecs dans les pseudarthroses de l'avant-bras.

Il semble qu'il faille réserver l'ostéosynthèse aux cas de pseudarthroses peu anciennes, avec extrémités osseuses de bonne qualité, n'ayant pas déjà subi d'intervention suivie d'insuccès.

Il convient de réaliser, après avivement économique des fragments et ouverture du canal médullaire, un montage solide en cherchant à obtenir une pression axiale entre les surfaces avivées. Pour y parvenir (et bien que nous ayons enregistré des succès après simple ostéosynthèse par plaque vissée), nous avons, le plus souvent, utilisé la suture osseuse.

Il s'est agi, soit de suture simple au fil, lorsque l'obliquité des fragments le permettait, soit de mise en place de broches trans-osseuses solidarisées par deux fils fortement serrés en 8 de chiffre autour des extrémités des broches.

Dans cette statistique ne figure aucun cas d'emploi de broche métallique centro-médullaire type Küntscher. Nous reconnaissons volontiers, que nous avons peut-être manifesté une défiance trop vive à l'égard de cette méthode que nous avons depuis utilisée dans quelques cas. Parmi ceux-ci, nous avons déjà enregistré une consolidation rapide et parfaite dans un cas de pseudarthrose de l'humérus, deux bons résultats dans une pseudarthrose du fémur et, enfin, un succès dans un cas de pseudarthrose du fémur sur une maladie de Paget.

2° *Les greffes.* — Les greffes en marquetterie (soit par glissement, soit, le plus souvent, à l'aide d'un greffon prélevé sur le tibia opposé, ce qui permet un meilleur ajustage et utilise un os de meilleure qualité) nous ont donné 13 succès sur 14 cas.

Les plaques d'os appliquées à la face externe des deux fragments et vissées dans ceux-ci n'ont été employées que cinq fois. Nous relevons 4 succès (pour lesquels la consolidation fut très longue) et 1 échec.

Des greffes massives en pont, sur perte de substance étendue, nous ont fourni 5 succès sur 5 cas opérés.

Des greffes centrales, enfin : 8 succès sur 10 cas opérés. Si 2 d'entre elles ont été suivies d'un cal hypertrophique, les autres ont amené la production d'un cal tout à fait normal. Parmi celles-ci, nous relevons une pseudarthrose chez une tabétique et chez un malade atteint de maladie de Lobstein. Cette courte série est, cependant, assez favorable pour justifier l'emploi de cette technique qui, après avoir joui d'une faveur passagère, a été, semble-t-il, assez délaissée. On admet pourtant volontiers aujourd'hui l'usage de la broche métallique centro-médullaire. Les greffes osseuses centrales pourraient être l'objet des mêmes critiques (réduites cependant, par suite de leur nature résorbable). Le seul défaut qu'on leur peut reconnaître est leur fragilité. Il nous semble qu'il faut les prendre massives et les ajuster de la manière la plus exacte possible au calibre du canal médullaire. Leur fragilité oblige évidemment à une stricte et souvent longue immobilisation plâtrée, inconvénient auquel échappe, au moins en théorie, l'enclouage métallique.

L'utilisation des greffes osseuses pose une série de problèmes techniques.

1° *L'os à utiliser.* — Nous avons, dans la grande majorité des cas, utilisé la greffe tibiale prélevée à la scie électrique jumelée (greffes en marquetterie, plaques osseuses vissées, greffes centrales).

Nous avons toutefois employé, dans certains cas de grandes pertes de substance, le péroné. Il nous est apparu qu'il convenait de le ruginer de très près, de manière à en aviver légèrement la corticale.

Au cas de greffe centrale, nous pensons qu'il est utile d'obtenir un calibrage aussi exact que possible du greffon par rapport à la cavité médullaire.

2° *La préparation des extrémités osseuses.* — Il est classique de dire que la résection doit être économique, mais non parcimonieuse. Il ne faut pas se montrer trop parcimonieux, surtout lorsque des interventions multiples antérieures ont amené une transformation profonde des extrémités osseuses. Il faut exciser avec soin la totalité du tissu fibreux interposé, puis réséquer l'os jusqu'à ce que l'on se trouve en présence d'un tissu d'aspect normal, bien vascularisé, dont le canal médullaire est ouvert.

3° *Le mode de fixation de la greffe.* — Mis à part le cas de plaques osseuses vissées, nous avons évité, le plus souvent, de fixer les greffons par des fils métalliques comptant sur l'encastrement précis et sur l'immobilisation plâtrée stricte longtemps prolongée.

Notre expérience de l'emploi de la broche métallique centro-médullaire associée aux greffes est trop récente pour que nous puissions en tenir compte.

A propos de la streptomycine,

par M. **P. Gérard-Marchant.**

Nous apportons ici le résultat d'une expérience vieille de plus de six mois.

C'est, en effet, au mois d'avril dernier, que le Centre de Tuberculose ostéo-articulaire de l'hôpital Raymond-Poincaré, où sont soignés les adultes, et de l'hôpital maritime de Berck, où sont traités les enfants, reçut les premières attributions de streptomycine.

Ces attributions, assez faibles au début, ont été progressivement augmentées, si bien qu'au 15 octobre dernier nous avions, traités ou en cours de traitement, 86 malades.

Ces malades reçoivent, en principe, 2 injections quotidiennes, correspondant chez l'adulte à 1 gramme par jour, chez l'enfant à une dose de 0 gr. 02 par kilogramme. Le traitement est poursuivi pendant cent vingt jours.

Sur ces 86 malades, nous n'en retiendrons que 63, les autres étant d'une cure trop récente pour qu'on puisse en faire état.

Ces 63 cas se décomposent ainsi : une mort au quinzième jour (mais il s'agissait d'un mal de Pott en pleine évolution, avec généralisation tuberculeuse) ; deux intolérances (éruptions et vertiges chez le premier malade, vertiges et augmentation de l'urée sanguine chez le second), amenant l'interruption du traitement. Notons, chez tous les autres, l'absence de réactions importantes et, particulièrement, de troubles vestibulaire ou auditif. Enfin, nous eûmes 4 échecs.

Chez les 56 autres, une amélioration s'est produite sous une forme quelconque. Et ceci mérite d'être analysé.

Les modifications de l'état général ont été presque constantes. On ne peut parler ici d'un élément psychique, puisque chez les enfants se retrouve le même effet bienfaisant. Cette transformation de l'état général fut particulièrement nette chez 2 petits malades de Berck, tous deux pottiques anciens, en pleine dégénérescence viscérale avec albuminurie, gros foie, fistule inguérissable, et chez lesquels on vit l'albumine disparaître, le foie rétrocéder (chez l'un d'eux, il diminua de 6 centimètres !), les fistules se tarir. Ce sont maintenant de véritables ressuscités.

Nous avons reçu, au début d'octobre, à Garches, une sacro-coxalgie fistulisée, avec état général déplorable, fièvre à 39°. La mort paraissait imminente. Après vingt-cinq jours de traitement, la fièvre est tombée, l'état général est transformé ; le malade mange ; il reprend vie de jour en jour. Ici encore, on peut parler de résurrection.

L'action sur les fistules nous a paru la plus constante, la plus efficace.

Sur 21 malades fistuleux, 19 fois elle a déjà tari ou transformé la suppuration. Et ici, il nous faut citer quelques exemples. Celui d'un homme dont un abcès froid thoracique avait résisté à toutes les thérapeutiques, à toutes les interventions. Une fistule existait depuis 1940. Le malade, considéré comme inguérissable, allait être placé par la Sécurité Sociale dans un établissement de chroniques. La cure, commencée au début du mois d'août, a tari l'écoulement vieux de huit ans.

Une de nos malades avait, à la suite d'un mal de Pott, fait une fistule pharyngo-cutanée. Les liquides déglutis filtraient à l'extérieur. Actuellement, plus rien ne passe. Une petite croûtelle marque la place d'un trajet qui durait depuis 1944.

Signalons, cependant, la réouverture secondaire de quelques fistules, dont la plupart se sont à nouveau taries.

L'action sur les abcès est plus difficile à mettre en évidence. Certains ne furent nullement influencés. Dans 12 cas, ils s'atténuèrent et disparurent, soit spontanément, soit à la suite d'une ponction. En général, le rythme des ponctions se ralentit. Une fois, nous observâmes la transformation du pus en liquide séreux.

L'action sur les parties molles est variable. Chez certains coxalgiques, dans des tumeurs blanches du genou, on assista à une disparition progressive de l'empâtement. Cette influence n'a été ni constante ni surtout précoce.

Nous ne pouvons préciser encore quelle est l'action de la streptomycine sur les signes nerveux. Il est des cas encourageants : un jeune homme, au cours d'un mal de Pott en pleine évolution, voit apparaître, à la fin de juin, une paraplégie. La streptomycine est instituée dès le début de juillet. Au cinquantième jour de traitement, tous les signes nerveux ont entièrement disparu.

Il n'est évidemment pas de règle de les voir céder avec une telle rapidité. Un de nos enfants de Berck présentait des signes discrets d'irritation pyramidale. Ils disparurent après une première ponction d'un abcès qui ne se reproduit plus. Peut-être faut-il attribuer le mérite de cette disparition à la streptomycine ?

Une fillette avait une fistule intermittente, dont la fermeture provoquait l'apparition de signes d'irritation pyramidale. La fistule est fermée maintenant. Les signes pyramidaux ont disparu.

Dans d'autres cas, il ne semble pas que la streptomycine ait beaucoup agi, tout au moins rapidement. On ne peut cependant considérer comme échec la persistance d'une paraplégie vieille de plusieurs années, où l'antibiotique fut fait en désespoir de cause.

A côté de ces actions sur telle ou telle manifestation de la tuberculose ostéo-articulaire, il serait intéressant de pouvoir indiquer le rôle de la streptomycine sur l'évolution générale de la maladie. Ce rôle nous paraît encore extrêmement difficile à préciser.

Il y a des cas où nous pouvons affirmer que l'antibiotique a modifié le cours classique. Tel est cet enfant, coxalgique, dont les abcès avaient dû être incisés à deux reprises et qui, sous l'influence de la streptomycine, ferma ses fistules, assécha ses parties molles, cerna sur les radiographies ses surfaces articulaires, et complète encore, depuis la fin du traitement, sa transformation. Il semble y avoir là plus qu'une coïncidence.

Un autre exemple est plus probant encore : une jeune fille dont les localisations tuberculeuses se succédaient. A la fin d'un mal de Pott elle avait assisté à la prise de deux métacarpiens, d'un calcaneum, d'un poignet. En quelques semaines les fistules se tarirent, les lésions s'asséchèrent. Elle a quitté maintenant l'hôpital où elle était immobilisée depuis de longs mois.

A côté de ces modifications cliniques, pouvons-nous mettre en évidence des transformations radiologiques ? Il n'y a guère qu'une dizaine de cas où elles apparaissent manifestes. Mais on sait le temps nécessaire pour que des aspects radiologiques évoluent. Chez 4 coxalgies, cependant, on a vu, en quelques semaines, les parties molles s'assécher, les fistules se tarir, en même temps

que se cernaient les contours osseux. Chez les pottiques, les vertèbres se reconstituent, les fuseaux disparaissent plus tôt qu'il n'est habituel.

Il est un dernier chapitre que nous voudrions aborder, encore qu'on ne puisse le faire qu'avec une extrême prudence : celui des rapports de la streptomycine avec les interventions chirurgicales. Et ici il faut distinguer les cas où la streptomycine a rendu possible un geste chirurgical et ceux où elle a facilité ses suites.

Sans tenir compte de maux de Pott opérés sous le couvert de la streptomycine, peut-être un peu plus précocement que nous ne le faisons d'habitude, nous avons 4 malades chez qui la disparition de fistules permit l'acte opératoire : 2 trochantérites, 1 coxalgie qu'on put arthrodèser, 1 genou qu'il fut possible de réséquer. Deux autres cas méritent d'être signalés : le premier est celui d'une sacro-coxalgie avec destructions radiologiques importantes, et où l'intervention révéla simplement l'existence d'une petite géode, alors qu'on s'attendait à une perte de substance étendue. Le second concerne une tumeur blanche sous-astragalienne : à l'intervention, lésions presque fibreuses en voie de complet asséchement.

Quant à l'action sur les suites opératoires, elle nous a semblé heureuse dans certains cas. Mais il est bien difficile d'apporter des faits objectifs.

Nous ne voudrions pas insister ici sur les questions relatives aux examens de laboratoire. Cependant le D[r] Froyez, chef de laboratoire à l'Hôpital Maritime de Berck, a pu étudier le pus des abcès froids et montrer que la concentration en streptomycine y était des plus variables, puisqu'elle oscillait au cours du traitement, entre 16 γ et 1 γ 45. Cette concentration ne paraît dépendre directement ni de la dose quotidienne de l'antibiotique (ainsi, un enfant de neuf ans présentait une concentration de 4 γ par centimètre cube quand il recevait 1 gramme de streptomycine par jour, et de 6 γ 5 quand il n'en avait plus que 0 gr. 5) ; ni de la dose totale (une jeune fille de quinze ans avait une concentration de 6 γ 9 après 20 grammes de streptomycine, de 5 γ 07 après 38 grammes, de 3 γ 75 après 46 grammes) ; ni de l'intervalle séparant le prélèvement de l'injection.

Nous n'avons pu étudier encore comme nous l'aurions voulu la notion de streptomycino-résistance, à laquelle les Américains attachent tant de valeur.

Le procédé qu'ils appliquent pour sa recherche est en effet inutilisable en France. Des raisons matérielles s'y opposent. Le D[r] Froyez a pu cependant mettre au point une technique très simple et qui paraît donner des résultats approximatifs suffisants.

Quel enseignement pouvons-nous tirer de ces faits ?

D'abord que la streptomycine a une action certaine sur la tuberculose ostéo-articulaire. Que si cette action s'exerce surtout sur les fistules, nous ne pouvons encore certifier dans quelle forme, dans quelle localisation, ni surtout à quel stade de la maladie elle est le plus efficace. Et ce serait là pourtant le plus intéressant.

En pathologie pulmonaire, il semble que ce soit surtout les formes jeunes, rapidement évolutives, qui réagissent le mieux à la streptomycine.

En pathologie osseuse, il est bien difficile de traiter des cas à l'extrême début. Presque tous les nôtres étaient au moins en pleine évolution. D'autre part, répétons-le, c'est dans les formes anciennes, fistuleuses et souvent depuis longtemps, ou avec un état général déficient et dégénérescence viscérale, que nous avons observé les meilleurs résultats. C'est là un fait un peu troublant, comme si l'ancienneté de l'affection, l'association du bacille de Koch à d'autres formes microbiennes, était un élément favorable... Il est trop tôt pour juger.

En résumé, nous pouvons adopter, je crois, les trois conclusions suivantes :

1° Pour la première fois, nous possédons, grâce à la streptomycine, un médicament qui agit sur la tuberculose ostéo-articulaire ;

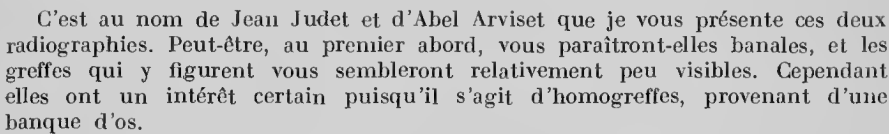
2° Ce médicament a une action élective sur les fistules ;
3° Il est trop tôt pour déterminer son effet sur l'évolution générale de la maladie, et surtout pour préciser de quelle durée il l'abrège, quelle qualité de guérison il permettra d'obtenir.

PRESENTATION DE RADIOGRAPHIES

Homogreffes provenant d'une « Bones Bank »,

par MM. **Jean Judet** et **Abel Arviset**.

Rapport de M. Fèvre.



C'est au nom de Jean Judet et d'Abel Arviset que je vous présente ces deux radiographies. Peut-être, au premier abord, vous paraîtront-elles banales, et les greffes qui y figurent vous sembleront relativement peu visibles. Cependant elles ont un intérêt certain puisqu'il s'agit d'homogreffes, provenant d'une banque d'os.

L'une de ces radiographies concerne une greffe rachidienne pour mal de Pott, l'autre une greffe rachidienne pour scoliose. Les radiographies présentées avaient été exécutées deux mois et demi après l'opération. Vous pouvez voir que les greffes sont parfaitement tolérées. La greffe utilisée pour le mal de Pott intéressait 5 vertèbres et avait été conservée cinq jours. Pour la grande scoliose dorsale, la greffe qui s'étend sur la hauteur de 8 vertèbres, avait été conservée sept jours.

Dans la pratique de ville de Judet, en dehors du service, l'homogreffe a été utilisée deux fois. Dans une butée de hanche, elle servit à charger un volet iliaque, après quinze jours de conservation. Enfin, après quarante-huit heures de conservation, un greffon fut placé, comme butée, dans une opération de Oudart.

Il est inutile de souligner l'intérêt de ces faits. La notion paraissait en effet bien établie, étayée d'aileurs sur les expériences d'Ombrédanne et de Massart, que la greffe osseuse pratiquée d'un individu sur un autre ne réussissait pas ; seules les autogreffes auraient une réelle valeur.

Au cours d'un récent voyage aux U. S. A., Judet et Arviset, dès leur première visite à « l'Hospital for Special Surgery » de New-York, virent le professeur Wilson Philip évider devant eux un kyste osseux du tibia. Après ce temps opératoire banal, une boîte métallique fut apportée avec grand soin, dont on vida le contenu sur la table de l'aide : il s'agissait de nombreux fragments osseux. A l'étonnement de nos asistants, Wilson Philip en bourra la cavité kystique, et leur expliqua que ses greffes provenaient de sa « Bones Bank ».

Il s'agit d'une réserve en frigidaire à moins 6°, de pièces osseuses prélevées au cours d'interventions variées : amputations, greffes prélevées en surabondance, côtes enlevées au cours d'interventions thoraciques.

L'os choisi doit remplir deux conditions : n'être le siège d'aucun processus pathologique et ne pas provenir d'un malade infecté. Les greffons employés ne sont jamais conservés plus de trois mois. Il s'agit là d'une mesure de prudence en l'absence de données précises sur la durée possible de conservation.

Au moment de l'emploi, les greffons sont extraits du récipient stérile où ils séjournaient dans le frigidaire et fragmentés assez finement. Nos assistants en ont vu deux utilisations : le kyste osseux précité et une scoliose opérée par le Dr Cobb, grand promoteur de la méthode.

Nous devons reconnaître qu'il n'existe aux Etats-Unis que la Bones Bank

du Special Surgery de New-York, mais la plupart des chirurgiens orthopédiques rencontrés suivent attentivement cette expérience, et nombre d'entre eux se déclarent prêts à adopter la méthode dans leur service. Wilson Philip et Cobb comptaient, en juin dernier, 90 cas dans les deux dernières années. Ils ne signalaient aucun incident et les radiographies successives montraient une évolution de la greffe absolument semblable à celle que nous sommes habitués à voir avec les autogreffes.

Les 2 cas opérés dans notre service, les 2 cas opérés en ville par Judet semblent bien montrer la parfaite tolérance de ces greffes, et au moins leur parfaite innocuité. Nous pouvons donc envisager un élargissement de leur emploi, qui simplifie de nombreux problèmes de greffes osseuses, qui épargne aux malades la prise d'un greffon et les ennuis qu'elle comporte et peut entraîner.

Le Secrétaire annuel : Pierre Oudard.

Le Gérant : G. Masson.

Dépôt légal. — 1948. — 4e trimestre. — Numéro d'ordre 710. — *Masson et Cie*, éditeurs, Paris.
Imprimé par l'Ancne Imprimerie de la Cour d'Appel, 1, rue Cassette, à Paris (France).

Séance du 10 Novembre 1948.

Présidence de M. Louis Sauvé, *président.*

NÉCROLOGIE

Décès du Professeur Alessandri (de Rome), associé étranger.

Le professeur Alessandri, qui vient de s'éteindre à Rome, à l'âge de quatre-vingt-un ans, était un des plus anciens membres de notre Compagnie. Il avait été, en effet, élu membre correspondant en 1912, et ensuite était devenu membre associé étranger. Il a occupé avec éclat la chaire de clinique chirurgicale à la Faculté de Rome de 1919 à 1938, et était le fondateur de l'Institut Forlanini, où il a produit de nombreux travaux sur la chirurgie de la tuberculose pulmonaire. Sa physionomie était bien connue des habitués des Congrès de Chirurgie, dont il était une des illustrations. Il laisse derrière lui plus de 250 travaux scientifique, et le souvenir d'un homme accueillant et serviable. Notre Compagnie se doit de lui adresser un souvenir attristé, et de présenter à Mme Alessandri et à sa famille nos respectueuses condoléances.

RAPPORTS

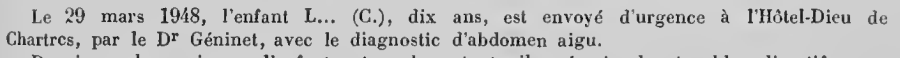
Rupture spontanée de la rate chez un enfant de dix ans,

par M. **E. Bancaud** (de Chartres).

Rapport de M. J. Sénèque.

Le 29 mars 1948, l'enfant L... (C.), dix ans, est envoyé d'urgence à l'Hôtel-Dieu de Chartres, par le Dr Géninet, avec le diagnostic d'abdomen aigu.

Depuis quelques jours, l'enfant est mal portant, il présente des troubles digestifs avec vomissements ; lorsque le médecin traitant voit l'enfant, il souffre beaucoup du bas-ventre. A son entrée à l'hôpital, au milieu de la nuit, les douleurs se sont atténuées ; température normale et pouls à 80.



L'enfant n'est vu par le chirurgien que le lendemain matin ; il est pâle, pouls à 110, apyrexie ; il se plaint de douleurs du bas-ventre plus marquées dans la fosse iliaque droite ; on trouve à l'examen une légère défense musculaire, pas de points douloureux précis et rien n'attire l'attention vers la moitié supérieure de l'abdomen.

Incision de Mac Burney : il existe un hémopéritoine ; appendicectomie, fermeture de la paroi. Médiane sus-ombilicale : on découvre rapidement quelques gros caillots dans la région splénique et l'on constate une rupture de la rate. Splénectomie d'une rate à pédicule court qui donne quelques difficultés. L'hémopéritoine est peu abondant : 1 demi-litre de sang est évacué à l'aspirateur et quelques gros caillots sont enlevés à la main. Un drain. Evolution normale vers la guérison sans incident en quelques jours.

Examen macroscopique de la rate : dans sa moitié supérieure, le tissu splénique présente de très nombreuses petites cavités (de 90 à 100), arrondies, de la taille d'une petite tête d'épingle à celle d'une noix. Dans chaque cavité existe un caillot de sang ; quelques cavités (8 à 10) affleurent la capsule qui paraît à ce niveau granuleuse : deux de ces cavités sont franchement rompues et ont provoqué un hématome sous-capsulaire à la face externe de

Publication périodique mensuelle.

la rate, de la taille d'un œuf de poule. Cet hématome, fissuré dans la cavité péritonéale, a provoqué l'hémorragie interne.

Dans sa moitié inférieure, la rate est macroscopiquement normale.

Poids de la rate : 90 grammes.

Examen histologique (Dr Foulon). Dans l'ensemble il ne reste que peu de parenchyme splénique ; là où il est conservé, celui-ci présente une sclérose accentuée, caractérisée par une densification collagène des paroia des sinus ; cette fibrose est surtout intense en surface, au voisinage de la capsule, qui est elle-même nettement épaissie.

Mais ce qui frappe surtout, c'est la présence de foyers hémorragiques de tailles diverses et d'âges différents. Certains sont récents, formés d'hématies encore très individualisées, d'autres sont plus anciens ; ils commencent à être organisés par la sclérose et sont remplis de pigment ocre. Tous les intermédiaires entre ces deux aspects, indiquent que des hémorragies se sont succédées depuis un certain temps. En plusieurs points, la capsule est rompue et le foyer hémorragique communique directement avec l'extérieur.

Il s'agit donc d'une rate scléreuse parsemée de nombreuses hémorragies.

Le reste des examens pratiqués chez cet enfant est resté négatif. Il n'y avait aucun trouble de la crase sanguine. Globules rouges, 3.700.000 ; Globules blancs, 7.000 ; Polynucléaires monocytes, 68 p. 100 ; Myélocytes neutrophiles, 26 p. 100 ; Grands monocytes, 2 p. 100 ; Eosinophiles et Basophiles, 4 p. 100 ; temps de saignement et de coagulation normaux, pas de signe du lacet, pas de syndrome hémorragique.

Histologiquement il nous semble que nous pouvons rapprocher notre observation de celle de Boutron, publiée à l'Académie en mai 1946, et reprendre les conclusions histologiques de Duperrat : « L'aspect n'est pas celui d'une tumeur de la rate, ni d'une rate leucémique, ni dune rate palustre, ni d'une rate parasitaire : c'est une réticulose de la rate du type fibroadénie ».

Etant donné que, chez des enfants souvent quelque peu turbulents, des ruptures de la rate, en apparence spontanées, peuvent survenir après un traumatisme minime, j'ai prié mon ami Bancaud de bien vouloir s'informer s'il n'y avait pas eu, dans les jours précédents, le moindre traumatisme thoracique. Sa réponse a été formelle, la rupture paraît bien avoir été spontanée.

Je vous propose de remercier M. Bancaud et de publier son observation dans nos Bulletins.

M. **E. Sorrel** : Je pense, comme M. Sénèque, que, chez les enfants, les ruptures de la rate peuvent être provoquées par des traumatismes si minimes que l'on peut parfaitement croire à une rupture spontanée. J'ai rapporté ici-même l'observation (1) d'un enfant de dix ans qui, en jouant à l'école en fin de matinée avec de petits camarades de son âge, avait reçu de l'un d'eux un coup de poing dans l'abdomen. Il fut conduit par l'instituteur dans mon service d'hôpital, car il avait vomi, mais il vint à pied, son état ne présentant rien d'alarmant, et le traumatisme avait été si léger qu'on se refusa tout d'abord à croire à une lésion grave : ce ne fut que le lendemain matin qu'une laparotomie montra l'existence d'une rupture de la rate et qu'une splénectomie fut pratiquée. L'examen histologique du tissu splénique fut fait : il était parfaitement normal.

(1) Oberthür (Henri) et Mérigot (Léo). Deux cas de rupture de la rate par traumatisme minime chez l'enfant. — Fèvre (Marcel) et Armingeat (Jean). Quatre cas de rupture de la rate chez l'enfant. Rapports de M. E. Sorrel. *Bull. Soc. Nat. Chir.*, séance du 10 février 1932, **58**, n° 6, 257-269.

Les cholécystites occlusives,

par M. **J. L. Brenier** (de Grenoble).

Rapport de M. Meillère.

Brenier a eu l'occasion d'opérer 2 cas de cholécystites lithiasiques avec phénomènes occlusifs prédominants.

Cliniquement, ses 2 observations sont à peu près superposables : apparition dans le flanc droit de douleurs violentes, continues avec paroxysmes, vomissements, arrêt plus ou moins complet des matières et des gaz ; bon état général ; pas de fièvre.

Dans le premier cas, ballonnement et tympanisme modérés à droite, vésicule perceptible et douloureuse. La radiographie montre 3 niveaux liquides dans la région iléocœcale : on intervient donc, mais sans notion de la cause de l'occlusion. L'appendice est sain, mais la vésicule est distendue et enflammée, et une lame épiploïque, accolée à la vésicule, enserre le côlon transverse. On la résèque et le côlon transverse se dilate aussitôt. Ablation d'un gros calcul vésiculaire et cholécystostomie continente type Desplas. Guérison.

Dans le deuxième cas, ballonnement et météorisme prédominent plus à gauche ; point douloureux vésiculaire. Malgré plusieurs interventions antérieures portant sur l'appendice et les organes génitaux, Brenier pense à une cholécystite à forme occlusive. La radiographie montrant une dilatation du grêle et du côlon sans niveaux liquides, il temporise : traitement médical, amélioration. La présence, sur une nouvelle radiographie, d'une vésicule bourrée de calculs le décide à l'intervention, qui montre une péricholécystite du carrefour. Ablation de la vésicule. Guérison.

Brenier pense que, à côté du syndrome occlusif par spasme de la colique hépatique et de l'iléus biliaire, on peut individualiser des syndromes de cholécystites occlusives, l'occlusion pouvait être paralytique et inflammatoire, ou mécanique. Des cholécystites subaiguës peuvent ainsi se dissimuler sous le masque de l'occlusion, et M. Desplas a eu l'occasion d'enlever une vésicule à une malade porteuse d'une cœcostomie, pratiquée peu auparavant pour occlusion intestinale aiguë dont la cause était restée méconnue.

Le diagnostic reposerait sur la triade : syndrome occlusif, vésicule douloureuse, antécédents lithiasiques.

Mais si le diagnostic d'appendicite occlusive impose l'intervention, celui de cholécystite occlusive ne l'impose que si elle est mécanique, soit qu'existent des douleurs paroxystiques ou des ondulations péristaltiques, soit que la radiographie montre la présence de niveaux liquides. Si la radiographie ne montre que des clartés gazeuses, on peut se contenter du traitement médical.

Aussi bien, cette notion de cholécystite occlusive n'est pas nouvelle, puisque, en 1943, la thèse de Guillard était consacrée à certaines formes occlusives des cholécystites aiguës, dont il rapportait 5 cas. Ces subocclusions frustes, bâtardes et modérément fébriles se montrent au cours de cholécystites aiguës, sans péricholécystite, chez des sujets de cinquante à soixante ans, présentant, en particulier au niveau de l'hypochondre droit ou du flanc droit, une zone douloureuse, parfois une tumeur perceptible entourée d'une zone sonore ou d'un ballonnement localisé. L'occlusion est plus ou moins nette, à ventre à peine météorisés, mais se manifestant, à la radiographie systématique, par des distentions gazeuses iléales périfocales et une absence d'imprégnation de la zone colique voisine au lavement opaque. Ces cholécystites aiguës à forme occlusive ont ainsi une symptomatologie peu bruyante, analogue à celle des appendicites occlusives du vieillard ; elles comportent, de même, un pronostic sévère (2 morts dans les

5 cas rapportés par Guillard). Le diagnostic est difficile chez les vieux lithiasiques avec la perforation vésiculaire sournoise, la pancréatite à forme atypique, l'iléus biliaire. L'intervention montre une grosse vésicule tendue, congestionnée, avec alentour un œdème gélatineux ou des exsudats teintés de pigments biliaires, mais sans péritonite biliaire ou grosse péricholécystite.

En somme, on peut rencontrer, au cours des cholécystites, à côté des iléus biliaires et des occlusions par péricholécystites suppurées ou adhésives, soit des formes d'occlusions frustes, bâtardes, modérément fébriles, accompagnant les cholécystites aiguës des sujets déjà âgés et à pronostic sévère (cas de Guillard), soit des occlusions typiques aiguës, non fébriles, relevant d'une cholécystite subaiguë (cas de Brenier).

La radiographie y apporte une notion essentielle, en révélant, non pas tant la présence de calculs vésiculaires — qui peut être contingente et sans rapport avec l'occlusion — que les topographies paravésiculaires de la distension iléale et de l'absence d'imprégnation côlique.

L'intervention, en plus de la libération de brides ou d'adhérences, devra traiter l'état vésiculaire par stomie ou par ectomie, suivant l'état de la vésicule et les conditions locales et générales.

Je vous propose de remercier M. Brenier de son intéressant travail et de le verser dans nos archives (n° 502).

Ulcères multiples de l'estomac,

par le médecin lieutenant-colonel **Lacau**.

Rapport de M. Louis Sauvé.

Le cas rapporté par M. Lacau tire son intérêt de la multiplicité des ulcères constatée après une gastrectomie dans un cas dont l'histoire clinique est banale.

Les seuls points particuliers de l'observation sont les suivants. Il s'agissait, tout d'abord, d'un prisonnier rapatrié d'Allemagne ; et ensuite, l'anastomose gastro-jéjunale a été pratiquée au bouton de Jaboulay, expulsé sans incident au treizième jour après l'opération.

Ce malade, opéré le 17 mars 1944, est actuellement sans récidive.

Sur la pièce opératoire, on constate, au niveau de la région centrale, une dizaine d'ulcérations (j'en compte 11 exactement sur la photographie) sur aucun desquels l'examen histologique n'a montré trace de dégénérescence.

Ce cas est très intéressant en raison de son extrême rareté. Le seul cas analogue relevé par M. Lacau est celui de Leriche, qui, en 1933, rapportait à la Société de Chirurgie de Lyon une observation de « 9 ulcères autour d'un gros ulcère biloculant de la petite courbure ». Si les cas d'ulcères doubles sont très fréquents (*cf.* Savy, Girard et Khasyat in *Journal de Médecine de Lyon*), les cas de M. Leriche et de M. Lacau sont tout à fait exceptionnels. C'est là leur intérêt et, je dirai plus, leur seul intérêt. Si, en effet, M. Lacau regrette que le professeur Leriche n'ait pas soulevé, à propos de son observation de 1933, une grande discussion pathogénique, c'est, il faut bien le préciser, qu'elle eût été vaine. Comment, en effet, échafauder une pathogénie sur des cas qui, avant l'opération, sont des cas banaux et qui, ensuite, comme celui de M. Lacau, n'ont donné, trois ans après, aucune récidive ? Il convient de remercier M. Lacau de nous avoir communiqué une observation d'une rareté remarquable ; et de féliciter son opéré d'avoir guéri sans récidive. Mais cette absence de récidive nous prive de toute conclusion pathogénique : le cas a évolué pré-opératoirement et post-opératoirement comme un cas d'ulcère banal, et on ne peut même parler de maladie ulcéreuse, la guérison se maintenant trois ans après la gastrectomie.

Deux cas de thrombo-angiose traités par surrénalectomie,

par MM. **Massabuau** et **E. Nègre** (de Montpellier).

Rapport de M. Sylvain Blondin.

MM. Massabuau et Nègre nous ont adressé 2 observations de cas graves et avancés de maladie de Buerger, qui furent remarquablement influencés par l'épinéphrectomie.

Observation I. — H... (Raphaël), trente-six ans. Espagnol catholique, menuisier de son état, se plaint depuis trois ans de paresthésies dans les deux jambes. Depuis un an, ce ne sont plus des paresthésies, mais des douleurs violentes à type de striction, exacerbées par la marche, qu'une claudication intermittente bilatérale, rend bientôt impossible.

Lorsque nous le voyons, ce malade présente une gangrène du 4e orteil gauche. L'état général est déplorable, l'amaigrissement massif. L'examen met en évidence une atteinte grave et généralisée du système artériel.

Aux membres inférieurs, les battements artériels ne sont perceptibles qu'aux deux tiers supérieurs de la cuisse. L'examen oscillométrique donne pour le membre inférieur gauche : I. O. = 3 pour le tiers supérieur de la cuisse, I. O. = 2,5 pour le tiers moyen, I. O. = 0 à la jambe. A droite : I. O. = 4 pour le tiers supérieur de la cuisse, aucune oscillation pour le reste du membre.

Aux membres supérieurs, le pouls radial n'est perçu ni à droite, ni à gauche. L'indice, qui est de 5 au tiers inférieur du bras droit, tombe à 3 au tiers supérieur de l'avant-bras, et à 0 au tiers inférieur. A gauche, I. O. = 2,5 au tiers inférieur du bras, 2 au tiers supérieur de l'avant-bras, 0 au tiers inférieur.

On ne relève par ailleurs cliniquement aucun trouble viscéral de l'appareil vasculaire. Tension artérielle, 11-6 ; Glycémie, 1 gramme ; Azotémie, 0 gr. 20 ; Cholestérolémie, 3 gr. 20. Les réactions sérologiques de la syphilis sont négatives, sauf la réaction de présomption de Kahn. Il n'y a aucun élément anormal dans les urines. Rien à signaler dans les antécédents de cet homme qui est un fumeur moyen et ne boit pas d'alcool. Un traitement vaso-dilatateur énergique, pour lequel toute la gamme des méthodes habituelles est utilisée, n'apporte aucune amélioration. Signalons en particulier l'échec total, tant sur les douleurs, que sur la perméabilité vasculaire, des infiltrations bilatérales du sympathique lombaire. En désespoir de cause, on institue un traitement à la prostigmine *per os* (doses progressives quotidiennes allant de 0 gr. 005 jusqu'à 0 gr. 30, puis régression jusqu'à 0 gr. 010 pendant trois mois). Une cure de pénicilline ne limite en rien la gangrène du pied gauche. Quinze jours après son hospitalisation, le 8 juin 1946, le malade doit être amputé de la jambe gauche au tiers inférieur. Mais le moignon se gangrène partiellement, et un mois plus tard on doit pratiquer une nouvelle amputation au tiers supérieur de la jambe. L'examen histologique des vaisseaux du membre amputé, montre l'existence de lésions inflammatoires des parois veineuses et artérielles. Les gros troncs vasculaires sont thrombosés.

En dépit de l'exérèse du membre gangrené, l'état du malade ne s'améliore pas. Il se plaint de violentes douleurs dans le membre inférieur droit, dont les téguments pâles et le pied légèrement cyanosé et froid, nous inspirent de vives inquiétudes. Une nouvelle série d'infiltrations du sympathique lombaire droit n'apporte aucune amélioration et dans la crainte d'une nouvelle amputation, qui paraît inévitable à brève échéance, on décide l'ablation d'une surrénale.

La surrénalectomie gauche est pratiquée le 18 septembre 1946, suivant la technique de Leriche. Intervention simple qui permet d'enlever en totalité une surrénale macroscopiquement normale d'un poids de 3 gr. 75. L'examen histologique (Dr Guibert) ne révèle aucune modification tissulaire.

Les suites opératoires sont simples. Très rapidement les douleurs de décubitus du membre inférieur droit disparaissent. Un mois après l'opération, le malade peut faire quelques pas avec des béquilles. Mais une station debout prolongée entraîne des douleurs et la marche ne peut excéder 150 ou 200 mètres.

L'amélioration progresse depuis lors. Après plus de deux ans, cet opéré est en excellent état ; non seulement son état général est floride, il a engraissé de près de 15 kilogrammes, mais il marche, appareillé, pratiquement sans douleurs dans le membre restant. Il n'y a pas de modifications oscillométriques, mais le taux du cholestérol, qui était avant l'épinéphrectomie de 3 gr. 20, est tombé à 1 gr. 70.

Obs. II. — B... (Jean), catholique, trente-huit ans, est hospitalisé le 4 juin 1947 dans le service du professeur Massabuau, pour artérite des membres supérieurs.

Le début de la maladie se situe à l'âge de vingt-cinq ans et se traduit par une gangrène du gros orteil gauche, qui nécessita successivement la désarticulation de l'orteil, l'amputation du pied puis de la jambe gauche au tiers supérieur. Deux ans plus tard, 1944, désarticulation du gros orteil, puis amputation de la jambe droite.

En 1946, le malade accuse des crampes douloureuses et une sensation de froid dans les deux mains ; une ulcération péri-unguéale apparaît sur chacun des médius, avec, en outre, une ulcération pulpaire à droite, qui persiste depuis. En dehors d'un tabagisme discret, rien ne mérite d'être noté dans ses antécédents.

A l'examen, il s'agit d'un sujet considérablement amaigri, amputé des deux jambes. Les moignons sont bien étoffés, indolents, sans ulcérations. Les fémorales ne battent ni à droite, ni à gauche. Aux membres supérieurs, le pouls radial et huméral est aboli des deux côtés : les battements s'arrêtent des deux côtés au tiers moyen du bras. Ils sont très faibles à gauche où le pouls axillaire même est difficilement perçu. Aucune oscillation au bras gauche, au tiers supérieur du bras droit. I. O. = 3 pour une tension de 12-8.

Les mains sont froides, marmoréennes, toujours gantées, douloureuses au moindre contact, et incapables d'un travail utile. Ce malade éprouve maintenant de grandes difficultés à conduire le tricycle à moteur qui lui sert à se déplacer.

L'examen général ne révèle aucune lésion, sauf l'existence d'une coronarite que prouve l'électro-cardiogramme.

Glycémie, 1 gramme ; Azotémie, 0 gr. 45 ; Cholestérolémie, 1 gr. 80.

Les réactions sérologiques de la syphilis sont toutes négatives. Les urines sont normales. Les infiltrations stellaires, 12 de chaque côté, un traitement à la prostigmine, n'ont en aucun résultat objectif.

Le 12 juin 1947, épinéphrectomie gauche. La surrénale, macroscopiquement normale, pèse 4 grammes ; microscopiquement, pas de lésions.

Revu dix-huit mois après l'opération, ce malade est en très bon état général ; il a engraissé de plus de 4 kilogrammes, est euphorique, mène une vie active ; il peut conduire son tricycle plus de 50 kilomètres, sans gants. Localement, il n'y a toujours pas de battements artériels ; en novembre 1948, M. Nègre a dû désarticuler la phalangette du médius droit, atteinte d'ostéite avec ulcération de la pulpe. La cicatrisation est en bonne voie. L'aspect et la température des autres doigts sont pratiquement normaux.

Pas de modification de l'E. C. G.

Il nous faut féliciter MM. Massabuau et Nègre des beaux succès qu'ils ont obtenus dans ces 2 cas : formes sévères, formes anciennes, la seconde évoluait depuis treize ans, formes généralisées de l'atteinte vasculaire, ces 2 observations ont été, depuis deux ans et dix-huit mois, stoppées dans leur marche inexorable par l'opération d'Oppel. La perte d'une phalangette est vraiment négligeable. Les douleurs ont disparu, l'état général s'est transformé, l'euphorie a permis une certaine activité.

Je me permettrai d'insister sur deux points :

Le premier est la pureté du traitement employé : l'épinéphrectomie fut pratiquée à l'exclusion de toute section nerveuse, ce qui a de la valeur pour l'interprétation des résultats. Le second concerne les réserves que j'avais faites, en rapportant, l'an dernier, les beaux succès de L. Léger et Tchékoff ici-même (1). Parmi les 10 cas que présentaient ces auteurs, il n'y avait pas un cas de thrombo-angiose. Mes observations personnelles, qui concernaient, pour la plupart, des maladies de Buerger, m'avaient donné moins de satisfactions. Il nous faut remercier MM. Massabuau et Nègre de leurs heureux et durables succès, qui infirment la note quelque peu pessimiste qui se dégageait des cas que j'avais opérés.

M. **R. Leriche** : Je suis heureux de voir Massabuau rapporter des succès de la surrénalectomie dans la thrombo-angiose. Malgré le plaidoyer de Sylvain

(1) Dix cas de surrénalectomie pour artérite. Etude des résultats par L. Leger et S. Tchekoff. Rapport de Sylvain Blondin. *Mémoires de l'Académie de Chirurgie*, 3 décembre 1947, **73**, n° 32, 650-655.

Blondin, l'an dernier, cette excellente opération n'a pas encore connu la fortune qu'elle mérite.

Son efficacité est établie, tout d'abord, par les cas anciens où elle a été employée seule, comme je le faisais en 1925. Trois de mes malades de cette époque sont restés guéris, l'un pendant quinze ans, jusqu'à sa mort par cirrhose atrophique ; l'autre était toujours bien portant au bout de dix-neuf ans et n'avait pas perdu une phalange. Un dernier a été revu au bout de douze ans.

Plus tard, j'ai associé les gangliectomies à la surrénalectomie et la constance des résultats s'est affirmée, mais on pourrait dire qu'on ne sait pas, alors, si la surrénalectomie a servi à quelque chose. Mais il y a des cas où, pour une raison ou pour une autre, il n'y a eu qu'une gangliectomie de faite, sans grand résultat, et dans lesquels une surrénalectomie tardive a fait disparaître les douleurs et cicatriser des ulcérations rebelles. L'efficacité de la surrénalectomie est ainsi parfaitement mise en évidence. Je possède plusieurs observations de ce type.

Quant aux échecs, ils s'expliquent aisément par le siège et l'étendue des thromboses comme le montre l'artériographie.

Un mot encore : dans un grand nombre de cas, l'examen histologique montre des lésions adénomateuses et de l'hyperépinéphrie, mais il faut une certaine habitude de l'examen des surrénales fraîches pour les découvrir.

COMMUNICATIONS

Remise du prix Laborie à M. Trueta.

M. **le Président** : J'ai le grand plaisir, avant de lui donner la parole pour une communication des plus intéressantes, de souhaiter la bienvenue à M. Trueta, lauréat du prix Laborie. Ses travaux admirables sur la circulation rénale sont connus de tous ; de même, chacun se souvient de la technique du fameux plâtre espagnol dont il est l'inventeur. Nous regrettons que le trop modeste montant du prix Laborie puisse paraître dérisoire en regard de l'importance de ses travaux ; aussi voulons-nous joindre à ce prix une médaille de notre Académie, gravée à son nom, et qui lui sera un témoignage sensible de l'estime particulière en laquelle notre Compagnie tient l'Homme et le Savant. J'ai le grand honneur de la lui remettre, avec les félicitations de tous et les miennes en particulier.

Note complémentaire sur 57 cas d'opérations de Blalock,

par MM. **F. d'Allaines, Ch. Dubost, N. du Bouchet** et **J. le Brigand.**

Depuis la communication faite à la tribune de l'Académie de Chirurgie, le 5 mars 1948, à propos des 18 premiers cas français de Tétralogie de Fallot opérés selon la technique du professeur Blalock, 39 nouveaux cas ont été opérés à l'hôpital Broussais.

Ces 57 observations (1) nous ont suggéré certaines réflexions qui, sans avoir la valeur de conclusions définitives, ont acquis, à nos yeux, une assez grande importance pour légitimer, dans la majorité des cas, une ligne de conduite identique : c'est dire que nous n'envisageons ici que le côté purement technique de la question.

(1) Depuis la rédaction de cette communication, nous avons opéré 16 nouveaux cas, ce qui porte le total des opérations à 73.

Voici comment se *répartissent les 57 cas* observés :

Garçons : 36, âgés de 12, 11, 8, 14, 3, 8, 12, 11, 12, 11, 10, 13, 6, 13, 22, 9, 6, 4, 5, 8, 10, 9, 10, 4, 7 ans.

Filles : 21, âgées de 13, 12, 3, 11, 8, 15, 10, 15, 18, 6, 5, 6, 12, 7, 5, 13, 13 ans.

Nous avons *à déplorer 11 décès :*

6 dans la première série de 18 cas = 33,3 p. 100.

5 dans la deuxième série de 39 cas = 12,8 p. 100.

Quatre de ces décès se sont produits pendant l'opération, sans que l'anastomose ait pu être exécutée :

1 par syncope, après une heure de dissection d'un pédicule pulmonaire très hémorragique, chez un enfant de cinq ans très cyanosé, présentant des crises paroxystiques de plus en plus fréquentes et dont le cœur était dilaté.

1 en fin d'opération laborieuse chez un adulte de vingt-deux ans, présentant un syndrome de Fallot très grave et dont l'opération n'avait été entreprise que devant l'insistance des parents et du malade.

1 au moment du début de l'anastomose chez une grande fille de dix-huit ans, qui avait présenté, depuis le début, une inquiétante irrégularité cardiaque, surtout lors du clampage de la pulmonaire.

1 décès survenu en fin d'opération par syncope, après une anastomose termino-latérale correcte.

2 décès, trente-six heures après l'opération, d'hémorragie, concernant 2 opérations particulièrement aisées, et dont les suites immédiates ont été aussi peu inquiétantes que possible.

Dans les 2 cas, l'autopsie montrera un hémithorax rempli de sang, dont l'origine fut difficile à expliquer, l'anastomose étant absolument étanche.

1 décès par syncope, survenue une heure après une opération parfaitement correcte : l'autopsie ne révéla aucune lésion susceptible d'expliquer la mort.

3 décès par accidents cérébraux chez des enfants présentant des Fallot graves et que nous signalions dans notre première communication.

6 fois, l'opération ne put être menée à bien :

Une fois, à cause d'une syncope au début de l'anesthésie, qui obligea à interrompre celle-ci.

Une fois, à cause d'un arrêt cardiaque se produisant à chaque nouvelle tentative de clampage de l'artère pulmonaire.

Deux fois, à cause d'une hyperpression importante dans l'artère pulmonaire : 420 millimètres d'eau dans un cas et 380 dans l'autre. Quand la pression dépasse 200 à 250 millimètres, l'anastomose ne doit pas être faite : la circulation dans le territoire pulmonaire est suffisante et la cyanose est imputable, alors, à d'autres facteurs plus complexes qu'un apport sanguin supplémentaire n'améliorera pas.

Une fois, à cause d'une atrésie de l'artère pulmonaire, réduite à l'état d'un petit cordon fibreux, à peine perméable ; la circulation pulmonaire était assurée par les vaisseaux bronchiques augmentés en nombre et en calibre.

Une fois, à cause de l'absence d'une artère systémique ; il s'agissait d'une aorte à droite : l'incision dans l'hémithorax gauche ne permit pas de découvrir de tronc brachio-céphalique, mais seulement un cordon, naissant de la convexité aortique, se dirigeant vers la base du cou, cordon plein en son centre, perméable à ses deux extrémités, et représentant le reliquat embryonnaire de l'aorte gauche.

40 opérations furent menées à bien sans incidents :

28 anastomoses termino-latérales.

12 anastomoses termino-terminales.

39 fois, l'artère sous-clavière fut utilisée.

1 fois le tronc brachio-céphalique.

Il fut nécessaire, deux fois, de sectionner la carotide après sa naissance du tronc brachio-céphalique pour donner à la sous-clavière une longueur plus grande ; cette ligature n'amena aucun accident.

25 de nos opérés ont été revus ou ont donné de leurs nouvelles :
6 présentent un résultat encore médiocre.

Les autres sont transformés : disparition de la cyanose, amélioration de l'hippocratisme digital, aptitude à l'effort croissant de semaine en semaine, parallèle à leur développement physique rapide.

Les indications opératoires. — 3 points nous paraissent d'une importance essentielle. Ils ont trait :

1° Aux rapports topographiques respectifs aorte-artère pulmonaire.
2° Au niveau de l'incision thoracique.
3° Au côté (droit ou gauche) par lequel l'opération sera conduite.

1° *Rapports aorte-artère pulmonaire :* la distance séparant la convexité de la crosse de l'aorte du pédicule pulmonaire est essentiellement variable : telle pulmonaire longe la face inférieure de la crosse, l'abaissement de la sous-clavière sera aisé ; telle autre chemine 2, 3 centimètres plus bas : l'anastomose sera presque obligatoirement une termino-terminale.

Aussi, nous a-t-il paru intéressant de déterminer avec le plus d'exactitude possible la distance séparant l'artère pulmonaire de la convexité aortique. A cet effet, nous demandons, chez tout enfant qui doit être opéré, une téléradiographie en position frontale, sur laquelle des mensurations précises peuvent être faites ; la mesure de la distance séparant l'artère pulmonaire de la face convexe de l'aorte indique la longueur de la sous-clavière qu'il sera nécessaire d'utiliser pour une anastomose termino-latérale. Cette distance varie entre 2 cent. 5 et 4 cent. 5. A droite, elle est, en général, plus grande de 1 centimètre qu'à gauche.

Les comparaisons opératoires ont toujours permis de faire la preuve de la réalité et de l'exactitude de ces mensurations.

2° *Le niveau de l'incision thoracique :* L'incision dans le 3e *espace* intercostal conduit, en général, trop bas au-dessous du pédicule pulmonaire : les difficultés d'isolement et d'abaissement de l'artère systémique deviennent alors très grandes.

Aussi, dans nos 30 derniers cas, avons-nous toujours incisé dans le *2e espace*, avec section temporaire du 2e cartilage costal, incision qui donne un jour excellent, et sur la pulmonaire et sur la convexité aortique.

3° *Le côté à choisir :* Dans 80 p. 100 environ des cas de tétralogie de Fallot, l'aorte thoracique décrit sa courbe normale à gauche de l'ensemble trachéo-œsophagien, puis à gauche du rachis.

Dans 20 p. 100 des cas, elle longe le flanc droit de la trachée et de l'œsophage auquel elle imprime une encoche à concavité droite.

C'est en tenant compte de ces deux dispositions que le professeur Blalock a été amené à préciser le côté du thorax par lequel devait être conduite l'opération :

Aorte à gauche, incision thoracique à droite.
Aorte à droite, incision thoracique à gauche.

Les raisons de ce choix sont les suivantes : l'incision dans l'hémithorax opposé à celui où descend l'aorte permet d'utiliser, soit l'artère sous-clavière, soit le tronc brachio-céphalique.

Le tronc brachio-céphalique est-il long, il sera donc utilisé directement pour l'anastomose. Est-il court, c'est donc la sous-clavière qui sera choisie ; cette dernière éventualité étant celle qui donne le plus faible pourcentage de mortalité. Nous avons suivi cette règle dans 25 cas, et nous en avons eu quelques déboires.

Notre impression est, en effet, la suivante : on est amené à emprunter la voie droite dans 80 p. 100 des cas ;

a) Or, à droite, nous avons eu souvent les plus grandes difficultés d'isolement de l'artère pulmonaire : la nécessité de sectionner la veine azygos, de

récliner la veine cave supérieure, de tirailler sur la région auriculaire droite, nous a paru compliquer singulièrement la tâche. Les morts par syncope post-opératoire que nous avons enregistrées, se produisaient au cours d'interventions pratiquées par voie droite.

b) D'autre part, dans la règle, la pulmonaire droite est à un niveau inférieur à celui de la gauche.

c) Enfin, nous n'avons pu utiliser qu'une seule fois le tronc brachio-céphalique, en général trop court, mais toujours la sous-clavière, dont l'isolement est souvent fort malaisé, car profondément cachée au milieu du médiastin, derrière la veine cave supérieure.

Différente, par contre, est la situation dans l'abord gauche d'une aorte à droite : la pulmonaire gauche se présente neuf fois sur dix facilement. Elle est plus longue, moins cachée, son épanouissement semble plus tardif, elle est plus obliquement ascendante.

Quand au tronc brachio-céphalique, il est ici, de découverte plus aisée ; pas de veine cave ou une veine cave secondaire, gênant peu la dissection.

Pour ces raisons, nous avons, dans nos 30 derniers cas, emprunté systématiquement la voie gauche :

L'aorte est-elle en place ? La sous-clavière se présente immédiatement.

L'aorte est-elle à droite ? Le tronc brachio-céphalique, ou mieux, la sous-clavière, seront utilisés.

Un seul point pourrait, à notre avis, prêter à critique : quand la sous-clavière, sectionnée, est abaissée vers la pulmonaire, il arrive, quand elle est particulièrement courte, de la voir coudée, aplatie sur le dôme aortique ; il suffit de la dégager aussi bas que possible de son origine aortique, et si cela ne suffit pas, on décollera doucement, au tampon, un peu de la face postérieure droite de l'aorte ; on voit alors l'artère se gonfler ; le thrill, modeste au début, s'intensifier, et la pulmonaire battre sous l'impulsion sanguine.

La conduite de l'opération. — Dans la conduite même de l'acte opératoire, aucun changement essentiel. Nous avons renoncé, pour obtenir une longueur plus grande de sous-clavière, à lier ses premières branches collatérales, ce qui avait pour conséquences d'obtenir, certes, un vaisseau plus long, mais aussi de calibre tellement diminué, que le débit sanguin s'en trouvait fort réduit. Nous préférons sectionner l'artère juste au niveau de l'orifice de sa première collatérale ; ce qui permet d'utiliser un évasement vasculaire propice à une large anastomose.

Si l'artère apparaît coudée sur le dôme aortique, on peut y remédier par un léger décollement postérieur de l'aorte, qui permet d'obtenir un gain de longueur de 1 centimètre, 1 cm. 5 en général suffisant.

Deux faits, enfin, méritent une mention spéciale.

1° Avant d'entreprendre l'anastomose nous pratiquions toujours un clampage de l'artère pulmonaire durant cinq ou six minutes ; en général celui-ci est bien toléré.

Dans certains cas, on observe certaines modifications du rythme cardiaque, avec augmentation de la cyanose.

Dans 1 cas, l'anastomose ne put être entreprise, chaque tentative de clampage s'accompagnant de bradycardie et d'arythmie alarmantes.

2° Il n'est pas rare d'observer, en cours d'opération, et particulièrement lors de la mise en place de l'écarteur intercostal, et lors de la dissection de l'artère pulmonaire, certains troubles du rythme cardiaque : bradycardie à 60, 50 et moins, irrégularité des battements, impression de mollissement de la contraction ventriculaire. Au début de notre expérience, et particulièrement lors des interventions pratiquées par la voie droite, nous avions eu à déplorer 3 décès par syncope. Aussi, lors des interventions suivantes, à l'apparition du moindre

trouble du rythme cardiaque, prenions-nous soin d'infiltrer de novocaïne à 1/100 le pneumogastrique et l'atmosphère celluleuse médiastinale.

Néanmoins, cette méthode ne devait pas nous donner de résultats constants.

Dans 2 cas, devant une bradycardie allant en s'accentuant malgré la novocaïnisation, nous avons pratiqué une injection intraveineuse de sulfate d'atropine (1/8 de milligramme) avec réponse positive immédiate, mais péchant un peu par excès (tachycardie à 180 pendant quinze minutes).

Aussi, depuis une vingtaine de cas, et à la moindre alerte cardiaque, pratiquons-nous une injection intrapéricardique de novocaïne à 1/100 (2 à 5 c. c.). La réponse a été, dans tous les cas, positive et immédiate (quelques secondes au plus).

Trois ou quatre injections répétées chez le même opéré, nous ont permis de mener à bien une intervention qui, sans elles, aurait été, croyons-nous, interrompue précocement.

I. Anesthésie. — L'anesthésie que nous pratiquons actuellement dans la tétralogie de Fallot est le résultat d'une expérience qui porte sur ces 57 cas.

Deux problèmes fondamentaux dominent cette anesthésie :

a) *Ces enfants sont des anoxémiques* par suite de la sténose pulmonaire avec toutes les conséquences qui en découlent (polycythémie de compensation, circulation collatérale, hématocrite élevé, etc.) dans le but de remédier à la saturation déficiente du sang artériel en oxygène.

b) *L'immobilité du médiastin* facilite à tel point le travail du chirurgien pour l'anastomose, que nous avons été amenés à pratiquer la respiration contrôlée. Récemment, pour des raisons sur lesquelles nous reviendrons, nous avons changé de technique.

La prémédication est importante, en raison de l'état psychique anxieux de ces enfants ; nous leur donnons :

0 gr. 05 de gardénal une heure et demie avant l'opération, de cinq à dix ans.

0 gr. 10 au-dessus de dix ans.

Pour qu'ils arrivent en salle d'opération calmes et même endormis, nous adjoignons au gardénal de la morphine à la dose de 0 gr. 001 pour 5 kilogrammes de poids et de l'atropine (1/10 de la dose de morphine).

Pour l'anesthésie proprement dite, nous nous servons de cyclopropane, dont l'action rapide permet une induction courte, une intubation rapide et dont l'action déprimante sur le centre respiratoire est d'un intérêt primordial, quelle que soit la technique anesthésique employée.

Signalons tout de suite quelques particularités de ces enfants. Ce sont :

1° *La concentration élevée de cyclopropane nécessaire pour les endormir.*

2° *Leur tolérance exceptionnelle pour ces concentrations élevées.*

3° *La difficulté d'établir la respiration contrôlée par hyperventilation, facile à réaliser d'ordinaire.* Chez les enfants bleus, nous sidérons le centre respiratoire par une concentration élevée de cyclopropane.

L'explication de ces différents phénomènes est certainement la même et gît aussi bien dans l'anoxémie et l'anoxie qui en découle, que dans la rétention de gaz carbonique.

Dans le but d'éviter un surdosage de cyclopropane, nous avons essayé successivement l'administration intraveineuse de morphine (1 à 2 milligrammes suivant l'âge), puis le curare (tubocuranine de Bruneau). Les résultats nous ont paru excellents tant que nous avons disposé de chaux sodée américaine (baralyne). La dose de cyclopropane était considérablement réduite, la respiration contrôlée facile à établir et à maintenir, les enfants se réveillaient sur la table d'opération. L'immobilité absolue du médiastin permettait au chirurgien de concentrer toute son attention sur l'anastomose elle-même.

Récemment, cependant à la suite de l'épuisement de notre stock de chaux sodée américaine, nous avons eu quelques ennuis de réveil à la suite de la

respiration contrôlée : réveils tardifs, reprise de conscience de une à deux heures après la fin de l'opération, phénomènes qui nous avaient déjà causé des accidents graves le printemps dernier, alors que nous nous servions de chaux sodée française.

Pour éviter cet inconvénient, l'une de nos collaboratrices, Mme Passelecq, affectée au centre de l'hôpital Broussais, a mis au point une technique qui consiste essentiellement à déprimer suffisamment le centre respiratoire, à l'aide de curare, pour que le chirurgien se trouve dans des conditions de travail très voisines de la respiration contrôlée, mais sans le sidérer au point de l'apnée. Pour éviter l'anoxémie qu'une respiration si réduite pourrait entraîner, la respiration est aidée manuellement. Cette *respiration « compensée »* n'est pas toujours facile à réaliser ; elle nous a paru intéressante en ce que le réveil se fait immédiatement, comme en employant la chaux sodée américaine.

Nous nous proposons d'étudier sur le plan du laboratoire les modifications de saturation du sang artériel en O^2 et en CO^2 dans ces deux techniques ; respiration contrôlée et respiration compensée. Nous sommes persuadés qu'elles sont la clé de toutes les anomalies que nous observons journellement dans le cours des anesthésies pratiquées au cours de la tétralogie de Fallot.

II. Suites opératoires. Réanimation. — Sur les 57 cas de maladie bleue opérée que nous avons eu l'occasion de suivre, nous avons observé à peu près toutes les complications que les auteurs américains ont décrites.

Parmi celles-ci, certaines dépendent de l'intervention. Elles n'ont rien de bien spécial ; ce sont les complications de toutes les thoracotomies.

Les autres sont sous la dépendance du terrain, ce sont les complications propres à la maladie bleue.

A. *Les complications nerveuses* doivent être vues en premier, car ce sont les plus spéciales et les plus graves.

L'accident cérébral représente la façon de mourir habituelle de plus des trois quarts des enfants bleus non opérés. Appelé par les Américains « thrombose » (bien que la preuve anatomique d'une véritable thrombose n'ait jamais pu être établie de façon certaine), il semble bien résulter que l'anoxie dans laquelle se trouvent de façon constante ces malades et à laquelle seront surtout sensibles les cellules les plus fragiles de l'organisme. On a incriminé dans sa genèse l'hyperviscosité sanguine liée à la polyglobulie, qui augmente encore l'anoxie.

Ces accidents surviennent :

Parfois quelques jours après l'intervention et relèvent surtout d'une faute grossière de soins post-opératoires, qui laisse l'enfant se déshydrater.

Le plus souvent, pendant le cours de l'opération, le sommeil anesthésique fait place à un coma. C'est dans ce cas que vont pouvoir jouer toutes les causes qui risquent de perturber l'hématose, déjà suffisante, du sang veineux :

Pneumothorax opératoire.

Clampage de l'artère pulmonaire pendant l'anastomose.

Chute de la tension.

Deux autres phénomènes vont pouvoir jouer un rôle de premier plan :

La nécessité d'administrer de grosses doses d'anesthésique, pour obtenir un contrôle de la respiration.

L'accumulation du CO^2, due à une mauvaise qualité de la chaux sodée qui, par l'état d'acidose qu'elle entraîne, va diminuer la perméabilité des membranes cellulaires.

Le traitement sera surtout préventif et visera à favoriser la fourniture d'oxygène aux cellules (réhydratation, oxygénation, sédatifs généraux, vitamines B et C).

Le traitement de la complication déclarée s'est montré décevant. Toutefois, deux pratiques nous ont semblé intéressantes :

La ponction lombaire décompressive.

L'injection intraveineuse de sulfate de magnésie répétée régulièrement, l'action dépressive sur le cœur étant combattue par la coramine).

B. *Les complications cardiaques* sont beaucoup moins fréquentes que l'on aurait pu le supposer.

Deux cas spéciaux sont à isoler :

L'œdème aigu du poumon, qui résulte de la surcharge créée par l'anastomose. Il se voit surtout après les anastomoses termino-terminales et d'autant plus vite que l'anastomose est plus large. Il s'y associe presque toujours un certain degré d'œdème pleural, qui peut être la cause d'épanchements intarissables. Au traitement classique (digitaline, oxygénation et surtout morphine répétée régulièrement) nous avons associé : la novocaïne par voie intraveineuse et intrapleurale et nous envisageons d'utiliser les anti-histaminiques de synthèse (du fait de leur action, qui accroît la résistance capillaire sans modifier la perméabilité aux gaz).

La syncope per-opératoire due à des réflexes déclenchés par l'intervention dans la région du pédicule vasculaire, succède le plus souvent à des troubles du rythme qui aboutissent à la fibrillation ventriculaire. Elle est devenue beaucoup plus rare depuis l'utilisation de la novocaïne dans la région du X et surtout dans le péricarde.

III. Les hémorragies, peu fréquentes mais redoutables, n'ont jamais eu lieu au niveau de l'anastomose. Il s'agit de saignement en nappe de la paroi et surtout du pédicule vasculaire du poumon où la circulation de suppléance est considérablement développée. Elle peut être soit massive et simuler un accident cérébral tardif (sur 19 cas opérés à Baltimore et dont le décès avait été attribué à des complications cérébrales au moment de la mort, 11 se sont révélés à l'autopsie être des hémorragies). Les signes classiques de l'hémorragie : tension basse et refroidissement, permettent de soupçonner le diagnostic vérifié par une ponction exploratrice.

IV. Les complications laryngées sont extrêmement fréquentes : elles sont dues à la grande fragilité des muqueuses des cyanotiques, traumatisées au cours de l'intubation et à la fréquence d'un certain degré de spasmophilie. Elles doivent être bien connues, car elles nécessitent parfois la trachéotomie. Les aérosols associant les anti-infectieux, les broncho-dilatateurs et les asséchants, nous ont toujours été d'un grand secours, de même que les inhalations de vapeur d'eau.

Voilà le résumé d'une expérience encore brève, mais cependant déjà fertile en enseignements qui, nous l'espérons, aideront à lutter d'une manière toujours plus efficace contre la sténose pulmonaire congénitale.

M. **Jean Patel** : Etant de ceux que la question intéresse, je sais beaucoup de gré à mon maître d'Allaines de faire connaître sa statistique et ce qu'il apprît par l'expérience de plus de 60 interventions.

Je serai bref. Je m'arrête à deux points :

1° Ce que je pense des *thoracotomies inutiles*. J'en ai fait, et j'en garde le remords ; car je crois de plus en plus qu'on peut les éviter, tout au moins en réduire le nombre, par l'emploi, presque systématique, de l'angiocardiographie au diodrast. En effet, ce mode d'information, à mes yeux, a le grand avantage, dans les cas douteux, de préciser le diagnostic de la lésion, et, par conséquent, quelquefois, de détourner de l'intervention.

2° *Le chemin à suivre*. Les idées des chirurgiens, sur ce point, évoluèrent de la même façon. Beaucoup d'auteurs, sans se concerter, s'orientèrent, par la

force des choses, vers la thoracotomie faite à gauche, au niveau du 2e espace et, à l'heure actuelle, la préfèrent. A. Blalock, il y a plus d'un an, disait, à Londres, s'en bien trouver dans des cas déjà plus nombreux qu'au temps de ses tout premiers travaux (1) ; à présent il en élargit de plus en plus les indications (2). Paine et Varco (3), mon maître d'Allaines, vont plus loin que lui puisque, à raison, ils n'utilisent plus que la voie gauche.

Je pense comme eux. Cependant j'ajoute qu'à la thoracotomie faite à gauche je ne vois pas seulement l'avantage de faciliter, et de beaucoup, l'opération d'A. Blalock, mais aussi celui, non négligeable, quand cette dernière est impossible, de permettre au chirurgien de se rabattre sur la technique de Potts et Smith, dont je fus toujours le défenseur, et que Blalock considère maintenant comme une ressource, parfois précieuse, qu'on aurait tort de dédaigner.

PRÉSENTATION DE MALADE

Œsophago-gastrostomie pour néoplasme cardio-œsophagien,

par MM. **J. Sénèque** et **M. Roux.**

Il s'agit d'un homme âgé de soixante-cinq ans, qui a vu apparaître ses premiers troubles au mois de juin 1948. Ne pouvant presque plus avaler, ce malade va consulter au mois de juillet 1948 le Dr Meunier, de Chartres, qui pratique une œsophagoscopie ; celle-ci montre un néoplasme de la partie basse de l'œsophage et une biopsie confirme le diagnostic. Ce malade nous est adressé le 14 octobre 1948, en vue d'une intervention chirurgicale. Les radiographies, pratiquées par le Dr Le Canuet à la clinique de Vaugirard, permettent de constater que les lésions s'étendent à la fois sur le segment terminal de l'œsophage et sur la région cardiaque de l'estomac.

Les examens pré-opératoires sont satisfaisants : G. R., 450.000 ; G. B., 8.400 ; Hémoglobine, 90 p. 100 ; Urée, 0,35.

Soins pré-opératoires : dans les six jours qui précèdent l'intervention, le malade recevra L gouttes de digitaline et 14 comprimés de quinidine à 20 centigrammes.

Intervention pratiquée le 22 octobre 1948 (professeurs J. Sénèque et M. Roux).

Anesthésie par intubation et respiration contrôlée avec réanimation peropératoire (Drs Hugenard et Boué).

Anesthésie au nesdonal 0 gr. 70, curare de synthèse (Flaxédyl, 160 milligrammes et protoxyde d'azote-oxygène à 50 p. 100.)

Intervention : étant donné les signes constatés à la radiographie on pratique d'abord une laparotomie médiane sus-ombilicale d'exploration. Celle-ci nous montre bien l'extension du néoplasme à la partie supérieure de l'estomac, mais rien ne contre-indique une exérèse. Fermeture de la plaie abdominale. Le malade ayant été changé de position, on pratique l'incision thoracique de Sweet avec

(1) Blalock (Alfred) et Bahnson (Henry T.). Operations performed and vascular anomalies encountered in the treatment of congenital pulmonic stenosis. *Moynihan Lecture delivered before the Royal College of Surgeons*, 26 septembre 1947. In : *Annals of the Royal College. of Surgeons of England*, vol III, n° 2, août 1948, 57-76, 11 fig.

(2) Blalock (Alfred). Surgical procedures employed and anatomical variations encountered in the treatment of congenital pulmonic stenosis. *Surgery, Gynecology and Obstetrics*, octobre 1948, vol. LXXXVII, n° 4, 385-409, 37 fig.

(3) Paine (John R.) et Varco (Richard L.). Expériences in the surgical treatment of pulmonary stenosis. *Surgery*, août 1948, vol XXIV, n° 2, 355-370, 3 fig.

résection de la 8e côte et section postérieure de la 7e. Refoulement du poumon sous des champs humides tièdes, section du ligament triangulaire ; incision de la plèvre médiastine. On isole très facilement l'œsophage et le néoplasme aurait été très facilement extirpable si l'on n'avait constaté l'existence d'une greffe néoplasique de 3 centimètres de long sur 1 centimètre de large au niveau de la plèvre pariétale. Dans ces conditions on abandonne l'idée de pratiquer une exérèse pour s'en tenir à une simple œsophago-gastrostomie. Incision du diaphragme avec ligature des artères diaphragmatiques ; la grosse tubérosité de l'estomac est remontée dans le médiastin et amenée au contact de l'œsophage au-dessus du néoplasme. On pratique une anastomose latéro-latérale verticale en deux plans avec des points séparés de fil de lin. Pour éviter toute traction sur l'anastomose, la partie haute de l'estomac est fixée par 3 points sur la plèvre pariétale et l'estomac est ensuite fixé en avant et en arrière au pourtour de la brèche diaphragmatique. Durée de l'intervention : deux heures vingt.

Pendant l'intervention : 1 litre de sang dilué et 500 c. c. de subtosan.

Suites opératoires : poussée thermique à 39° le deuxième jour et à partir du sixième jour la température est revenue à la normale.

Le malade reçoit le premier jour : sang dilué 500 c. c. : sérum intraveineux. 1 litre ; sérum physiologique sous-cutané, 750 c. c. ; vitamine C intraveineuse, 600 milligrammes.

Le deuxième jour : sérum glucosé intraveineux, 1 lit. 500 ; sérum physiologique sous-cutané, 1 lit. 500 ; légère boisson.

La plaie ayant été fermée sans drainage, on pratique une ponction pleurale qui permet de retirer 50 c. c. de liquide séro-hémorragique. Sous l'influence de la pénicilline, la température est revenue à la normale dès le sixième jour et une nouvelle ponction pleurale sera pratiquée le cinquième jour, qui permet de retirer 250 c. c. de liquide séro-hémorragique. Le malade s'alimente progressivement par liquides, potages et petites bouillies dès le troisième jour, en même temps qu'il prendra des ampoules de néo-carmine concentrée. Lever à partir du septième jour ; l'examen radiographique par le Dr Puyaubert, montre un fonctionnement parfait de l'anastomose œsophago-gastrique.

Nous rappellerons pour mémoire, que cette intervention palliative d'anastomose œsophago-gastrique avait été pratiquée à l'hôpital de Vaugirard par mon assistant M. Roux, le 21 mars 1947, et si le malade n'avait pas survécu à l'intervention, l'autopsie pratiquée avait montré qu'il n'y avait eu aucune désunion au niveau de l'anastomose.

ÉLECTION DE COMMISSIONS POUR LES PRIX DE L'ACADÉMIE

Prix Chupin.

MM. Basset, Truffert, Blondin.

Prix Dubreuil.

MM. Launay, d'Allaines, Braine.

Prix Laborie.

MM. Gueullette, Aurousseau, Jean Patel.

Séance du 17 Novembre 1948.

Présidence de M. Louis Sauvé, *président.*

CORRESPONDANCE

Le Ministre de la Santé publique fait connaître à l'Académie de Chirurgie qu'il envisage un important programme d'équipement sanitaire grâce aux possibilités du plan Marshall.

Il demande que les chirurgiens intéressés à cet épuiqement fassent connaître, tant pour les établissements où ils exercent que pour leur pratique privée, leurs besoins en appareils et instruments scientifiques fabriqués aux Etats-Unis et dans les pays pour lesquels un crédit dollars a été ouvert.

Les demandes seront satisfaites dans l'ordre prioritaire suivant :

1° Appareils et instruments dont il n'existe pas d'équivalent en France.

2° Appareils et instruments construits en France, mais dont la livraison exige de longs délais.

3° Modèles ayant leurs analogues en France, susceptibles d'être livrés rapidement, mais présentant quelques détails intéressants.

Les demandes concernant les besoins des cliniques personnelles et des pratiques privées, pourront être adressées au Secrétariat général de l'Académie, qui les transmettra au service compétent du Ministère de la Santé publique.

A PROPOS DU PROCÈS-VERBAL

La cyclothérapie dans les cancers œsophagiens,

par MM. **Moulonguet** et **Mallet**.

Depuis 1938, nous avons entrepris, au Centre anti-cancéreux de Tenon, une nouvelle application de la radiothérapie par champs tournants et la maison Massiot avait, à cette époque, étudié un système de tube à rotation capable d'irradier le volume corporel envisagé. Nous n'avons pu mettre à bien la construction du matériel d'application, par suite des difficultés inhérentes à la guerre, qu'en 1943. Les publications de nos techniques datent de novembre 1941 et avril 1943.

La méthode d'irradiations rotatives nécessite trois conditions essentielles :

1° La possibilité de faire tourner le tube ou le sujet à une vitesse constante et relativement lente ; c'est cette dernière formule que nous avons adoptée pour l'instant.

2° Disposer d'un faisceau assez étroit.

3° Avoir un débit de RX assez élevé ; c'est grâce aux progrès actuels apportés dans la puissance des tubes, que nous avons pu réaliser la cyclothérapie.

Le fait de faire tourner le sujet en présence d'un faisceau de rayons relativement étroit ou vice-versa, permet d'appliquer des doses profondes très élevées que la méthode par champs multiples et croisés ne saurait permettre, car un champ tournant n'est pas identique à la juxtaposition de petits champs jointifs.

Actuellement, dans les meilleures conditions d'application, nous obtenons sur l'axe d'un cylindre corporel thoracique d'un diamètre de 30 centimètres, la dose considérable de 350 p. 100 environ de la dose cutanée.

Les conditions d'application sont très rigoureuses. Il faut disposer :

a) De chambres d'ionisation indépendantes permettant de contrôler, soit sur le sujet lui-même par l'introduction de ces chambres dans l'œsophage, soit sur fantôme standard, la dose appliquée en profondeur en unités r.

b) D'un localisateur à diaphragme rectangulaire, à ouverture réglable en hauteur et largeur et centrage lumineux afin de délimiter les dimensions du champ à la peau (modèle que nous avons fait exécuter à cette fin).

On peut aussi recourir à un centrage radioscopique, après imprégnation de baryte dans l'œsophage. Ce contrôle peut être fait à l'aide d'un prisme radioscopique pendant l'irradiation et à l'aide d'un conducteur souple agissant sur les déplacements latéraux du tube à RX.

c) Immobilisation aussi rigoureuse que possible du malade, mis en position assise et tournant sur une plate-forme entraînée par un moteur (un tour en quatre-vingt-dix secondes).

Nous avons tenté la cyclothérapie dans des cas de cancers profonds laryngés, œsophagiens, médiastinaux, bronchiques. Ces tumeurs étaient, dans la plupart des cas, très avancées, et avaient subi déjà un traitement classique. Pour l'affection qui nous intéresse actuellement, nous avons, depuis 1944, traité 36 cancers œsophagiens, la plupart médiastinaux, quelques-uns cervico-thoraciques, et 2 de la portion sus-diaphragmatique, beaucoup avec adénopathies médiastinales et un certain nombre avec localisations ganglionnaires sus-claviculaires. Les malades qui ont eu le plus de survie sont décédés, semble-t-il, de métastases.

Dans la plupart des cas, l'état fonctionnel œsophagien est amélioré et, parfois, on obtient un transit quasi normal et une transformation locale de l'aspect du conduit, dont la muqueuse apparaît beaucoup trop lisse, sans anfractuosités ni lacunes. Un seul malade a été soumis à la gastrostomie en cours de traitement.

Ces malades sont améliorés au point de vue général : on peut constater une augmentation de poids ; certains ont pu reprendre leur travail ; quelques-uns, qui avaient une gastrostomie avant le traitement, ont pu reprendre une alimentation normale : presque tous ont bénéficié de la cyclothérapie, au point de vue moral, par une déglutition facilitée.

Le traitement est, malgré tout, sévère : s'il entraîne très peu d'anémie, il s'accompagne presque toujours de médiastinite, d'irritation bronchique avec tout. Etant donné la dose profonde élevée, les réactions cutanées sont minimes ; néanmoins, on observe une radio-épidermite sèche, plus marquée aux régions axillaire et dorsale. D'autre part, comme la dose axiale est très élevée, nous avons observé, dans 2 cas, des ruptures vasculaires dans des formes propagées aux vaisseaux.

La dose efficace semble être aux environs de 5 à 6.000 r, bien que, dans certains cas, nous ayons observé des améliorations avec 3.000 et 3.500 r. Les applications doivent être journalières et d'une durée de un mois à six semaines.

Nos plus longues survies sont de quinze mois, onze mois, neuf et huit mois.

En conclusion, nous pensons que la cyclothérapie dans le cancer œsophagien mérite d'être poursuivie : les améliorations fonctionnelles, l'inutilité de la gastrostomie, l'action morale et générale en montrent déjà l'intérêt.

L'épithélioma malpighien œsophagien est incontestablement sensible à cette technique de radiothérapie, comme le montre, dans un cas, l'examen histologique avant et après traitement.

La fonte de la tumeur, l'effacement canaliculaire des lésions en sont une preuve radiologique supplémentaire, mais les cas que nous avons eu à traiter étaient tous très avancés, infiltrant profondément la paroi œsophagienne, adhérant le plus souvent aux organes médiastinaux. Nous croyons qu'un diagnostic



Fig. 1.

Fig. 2.

Fig. 1 et 2. — Cancer de l'oesophage avant traitement.

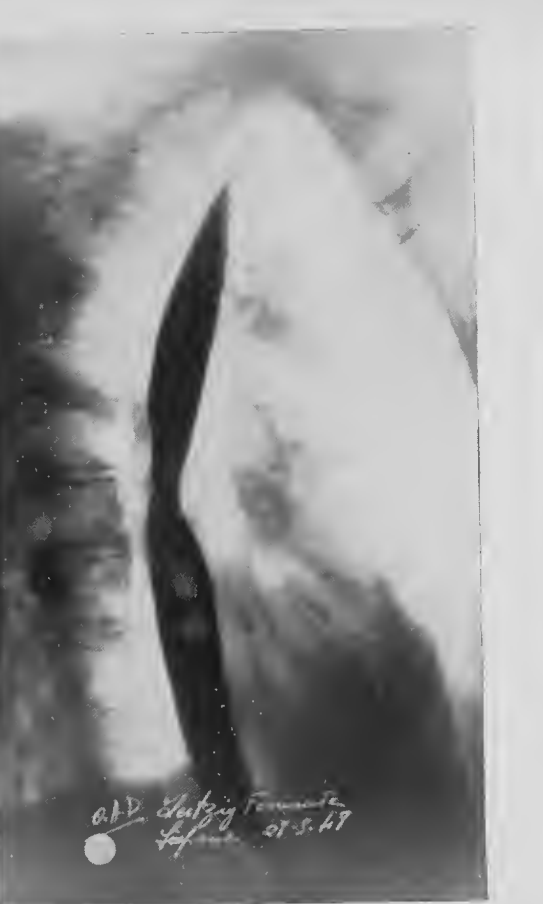


FIG. 3.



FIG. 4.

FIG. 3 et 4. — Même lésion après cyclothérapie.

précoce et des améliorations techniques changeraient totalement les résultats et augmenteraient la survie. Des réflexions analogues peuvent être faites au sujet des cancers bronchiques, qui réagissent d'une façon souvent remarquable à la cyclothérapie.

RAPPORTS

Abcès anthracoïde du rein. Enucléation. Guérison,

par MM. **Badelon** et **Rénon** (Marine).

Rapport de M. Fey.

MM. Badelon et Rénon nous ont envoyé une observation d'anthrax du rein dont l'intérêt est d'être schématique.

Je vous résume cette observation dont le texte intégral sera déposé aux Archives (n° 503).

Homme de trente-deux ans, vu au quinzième jour d'un syndrome infectieux d'allure typhique. Antécédents de furoncles. Point douloureux costo-musculaire et gros rein droit, douloureux sur la face antérieure. Légère déficience fonctionnelle. A la pyélographie, écartement typique des calices supérieur et moyen. Bactériurie à staphylocoque blanc et, enfin, pour compléter le tableau : glycémie à 1 gr. 45.

MM. Badelon et Rénon mettent en œuvre un double traitement d'insuline et de pénicilline (300.000 U.) et obtiennent, en vingt-quatre heures, une amélioration spectaculaire avec chute de température de 40° à 37°.

Ils interviennent le lendemain et pratiquent une décapsulation, qui les mène sur un anthrax de la face antérieure qu'ils *énucléent* facilement. L'infarctus mesure 6 cent. 5 de diamètre sur 6 centimètres de hauteur. Ouverture de 2 autres petits abcès du pôle supérieur. Mèche. 1.800.000 U. de pénicilline en six jours, 20 U. d'insuline par jour. Suites apyrétiques très simples. Suites éloignées parfaites. L'urographie montrera, un mois après, une sécrétion normale et des cavités ayant repris leur morphologie classique, malgré une coudure fixée à la jonction pyélo-urétérale.

Ces cas d'anthrax du rein sont actuellement bien connus depuis les thèses d'Hugier et Ch. Motz, et surtout depuis les travaux de Cibert, qui ont démontré qu'il s'agissait d'un infarctus septique ayant pour pédicule une artère obstruée et s'isolant à la troisième semaine par un sillon d'élimination du parenchyme rénal.

Ceci explique que, opéré vers la troisième semaine, un anthrax du rein puisse et, par conséquent, doive être énucléé, à condition que le reste du parenchyme ne nécessite pas une néphrectomie. C'est la conduite qu'ont suivie, avec beaucoup de bonheur, MM. Badelon et Rénon, et dont nous ne pouvons que les féliciter.

Ajoutons que le facteur d'hyperglycémie a joué son rôle nocif habituel en matière de staphylocoque et que la pénicilline a démontré son action favorable, en abaissant la température avant l'intervention et en assurant des suites simples et apyrétiques à l'opération conservatrice.

Abcès typhiques du foie,

par M. **Robert Weiss** (de Tarascon).

Rapport de M. R.-Ch. Monod.

Le Dr Weiss, de Tarascon, nous a adressé 2 observations d'abcès typhiques du foie. Vous trouverez ces 2 observations dans nos Archives.

Ces 2 observations tirent leur intérêt : 1° de leur rareté ; 2° du fait que ces abcès se sont développés chez des Indochinois. Les 2 malades sont entrés à quelques semaines d'intervalle, dans le service de médecine de l'hôpital de Tarascon, avec le diagnostic de coliques hépatiques. Le chirurgien, dans les 2 cas, n'a été appelé que tardivement, alors qu'il existait une tuméfaction importante de l'hypocondre droit.

Le fait que chez ces 2 malades, le séro-diagnostic à l'Eberth était positif, fit porter chez le premier le diagnostic de cholécystite typhique. Ce n'est que le ventre ouvert que fut reconnu l'abcès du foie. Le premier malade a guéri simplement.

Dans le second cas, vu huit jours après, le Dr Weiss, fort de sa récente expérience, fit le diagnostic exact ; malheureusement, le second malade, opéré plus tardivement encore que le second, mourut.

Le Dr Weiss se demande si, chez ces 2 asiatiques, un état de déficience antérieure du foie n'expliquerait pas la localisation, si rare dans le foie, du bacille d'Eberth.

Je vous propose de remercier le Dr Weiss de nous avoir adressé ces observations et de les verser dans nos Archives (n° 505).

COMMUNICATIONS

Hypoglycémie spontanée par adénome langerhansien.

EPILOGUE

(Rechute des accidents quatorze mois après l'opération.
Ablation chirurgicale de nouveaux nodules pancréatiques.
Amélioration sensible, mais moins durable.
Coma irréversible terminal.
Métastase intra-hépatique d'un adéno-carcinome),

par MM. **Pierre Brocq, Raymond Garcin, Roger Gueullette, Pierre Feyel** et **Stanislas Godlewski.**

Nous vous avons présenté, le 7 février 1945 (1), l'observation d'une malade atteinte depuis trois ans d'accidents comateux, tout d'abord espacés, puis de plus en plus rapprochés, en rapport avec des crises paroxystiques d'hypoglycémie spontanée et particulièrement suivis par l'un de nous (P. Garcin).

L'exérèse chirurgicale (par P. Brocq), d'un adénome langerhansien particulièrement volumineux (175 grammes), fut suivie d'une guérison immédiate et complète que nous espérions définitive. L'évolution ultérieure n'a malheureusement pas confirmé ce pronostic. Après un intervalle de quatorze mois, pendant lequel la malade récupéra une santé parfaite et put même recommencer

(1) *Mémoires de l'Académie de Chirurgie*, 1945, p. 53.

des travaux assez pénibles, la réapparition, d'abord de simples malaises, puis de comas profonds, toujours réversibles, mais nécessitant des doses de plus en plus élevées de sérum glucosé hypertonique intraveineux, justifia une nouvelle exploration chirurgicale qui fut pratiquée le 1er septembre 1945, en mon absence, par R. Gueullette, à la clinique chirurgicale de l'Hôtel-Dieu. Après laparotomie médiane sous-ombilicale et libération de multiples adhérences viscérales, Gueullette retrouve le passage à travers le ligament gastro-colique antérieurement divisé et découvre un noyau sessile de la grosseur d'une noix à l'union de la tête et du corps du pancréas. Il l'extirpe en taillant un fragment dans le tissu pancréatique. Un deuxième noyau kystique, du volume d'une cerise, siégeant à l'union du corps et de la queue, est énucléé. Surjet sans ligature. Hémostase. Péritonisation en 3 plans. Drainage.

Les suites opératoires furent simples et, pendant les six semaines qui suivirent, aucun malaise ne survint, mais la malade maigrit de 5 kilogrammes (du 26 août au 7 octobre 1945). L'examen histologique, pratiqué par P. Feyel, achevait d'assombrir le pronostic d'avenir. Si l'un des fragments n'est constitué que par du tissu pancréatique normal, l'autre, quoique présentant en gros la même structure que la tumeur précédemment enlevée, montre, dans l'ensemble, une disposition plus atypique, des noyaux souvent irréguliers, ainsi que la présence de mitoses, tous phénomènes qui n'existaient pas sur la première tumeur et qui rendaient très vraisemblable l'évolution vers la malignité.

Dès le 12 octobre 1945, de nouveaux comas hypoglycémiques se reproduisent avec une fréquence croissante et, au milieu de novembre, avec une cadence quotidienne. A noter que l'examen clinique du foie ne montrait en particulier ni hépato-mégalie, ni irrégularité de surface. Des doses de plus en plus considérables de sérum glucosé hypertonique à 30 p. 100 par voie intra-veineuse (580 c. c. le 16 novembre) devenant nécessaires, certains jours, pour faire sortir la malade du coma, une troisième intervention est décidée. Celle-ci est pratiquée par P. Brocq, le 19 novembre 1945. On repasse par l'incision médiane. On ouvre à nouveau le ligament gastro-colique. On découvre le pancréas, qui présente, au niveau du corps, une tumeur mal limitée que l'on résèque aussi largement que possible, en faisant l'hémostase au bistouri électrique. On sent, en outre, une induration assez vague et mal limitée de la tête. Mèches au contact. Paroi en 3 plans. Pour rendre cette intervention possible, il faut injecter 1.200 c. c. de sérum glucosé hypertonique à 30 p. 100, qui permet de ramener la glycémie à 1 gr. 69 avant l'intervention.

La malade meurt le lendemain à 1 heure et l'autopsie révèle l'existence de *multiples nodules métastatiques dans le foie*. Le pancréas, trop nécrosé, ne permet pas d'étude histologique sérieuse, mais les fragments prélevés au niveau du foie contiennent d'importants nodules métastatiques, présentant les caractères de la tumeur primitive. L'architecture est même, en général, plus typique. Les éléments épithéliaux néoplasiques sont groupés en nodules parenchymateux et en gros cordons. Le stroma, plus grêle que dans la tumeur pancréatique, ne provoque pas, par sa prolifération, la formation de boyaux étroits et les nodules épithéliaux sont peu dissociés. Les noyaux des cellules épithéliales sont généralement arrondis, certains sont hypertrophiés. On n'observe pas plus de mitoses que dans la tumeur primitive. A la périphérie du nodule métastatique, on voit des images de refoulement, puis de destruction progressive des travées hépatiques, images comparables à celles que l'on peut observer dans toutes les métastases néoplasiques hépatiques (P. Feyel).

Ainsi, malgré son caractère nettement encapsulé, malgré les signes histologiques qui faisaient penser, au début, à un simple adénome végétant, la volumineuse tumeur pancréatique, enlevée en avril 1944, était en puissance une tumeur maligne, puisqu'en septembre 1945, il fallut réintervenir pour une récidive *in situ* et, en novembre 1945, l'évolution fatale devait nous révéler un nombre considérable de noyaux métastatiques dans le parenchyme hépatique.

*
* *


Le compte rendu opératoire de cette malade ne permet pas de penser que, lors du premier examen histologique, le fragment pancréatique examiné avait été prélevé hors de la tumeur maligne, puisqu'il s'agit d'une pièce répondant à la presque totalité de la queue du pancréas. De nombreuses coupes ont été pratiquées sur cette pièce et, sur toutes, la structure et les caractères cellulaires de la tumeur étaient identiques. La netteté de la capsule, l'absence totale de mitoses, la structure généralement uniforme et régulière des éléments épithéliaux, ont fait conclure à un adénome végétant langerhansion (P. Feyel). Il est vrai que l'adénome était végétant et très volumineux.

Nous ne saurions trop insister sur les difficultés du diagnostic de la nature exacte des tumeurs langerhansiennes, dont on conçoit, cependant, toute l'importance.

Feyel pense que, dans ces tumeurs pancréatiques, on n'a pas encore trouvé, comme dans beaucoup d'autres tumeurs des glandes endocrines, des critères histologiques nets de malignité, tirés de l'examen des formations épithéliales proprement dites. De telles remarques s'appliquent également aux tumeurs de la granulosa de l'ovaire, dont la malignité ne correspond pas toujours à l'aspect histologique.

Mais alors, faut-il, comme le conseillent la majorité des auteurs, Mallet-Guy et Goffin en particulier, se contenter, dans les cas d'adénome langerhansien, de la simple énucléation, opération facile ; ou bien, devant la possibilité d'une dégénérescence secondaire ou d'une tumeur maligne d'emblée, faut-il recourir à la pancréatectomie plus large, même subtotale ou même totale ou presque totale ?

Ce problème, si important, a déjà été soulevé par Mallet-Guy, à propos des adénomes multiples. Il considère que la pancréatectomie plus ou moins large ne se pose que dans les cas très exceptionnels où l'intervention montre nettement l'impossibilité de l'énucléation de la totalité des insulomes langerhansiens.



Quant au doute qui plane sur la nature de la tumeur, Mallet-Guy estime que ces cas sont exceptionnels et que, peut-être, une technique histologique plus précise permettrait tout de suite le diagnostic de malignité. C'est possible, mais pas dans l'état actuel de l'histologie-pathologie, et le cas que nous rapportons semble bien s'inscrire, pour l'heure, contre cette affirmation, car sur le premier examen, tout concordait pour conclure à une tumeur bénigne.

De plus, Mallet-Guy et Maillet pensent que, dans ces faits, douteux histologiquement, l'énucléation est encore indiquée, car, disent-ils, ces « soi-disant tumeurs malignes, bien qu'enlevées par simple énucléation, n'ont jamais récidivé et sont restées guéries après des délais tels que sept, huit ans, etc. »

Notre observation nous rend beaucoup plus pessimistes et nous nous demandons si, dans ces cas histologiquement discutables, il ne serait pas sage de recourir, dès ce stade, à une intervention, plus grave, certes, mais qu'on pourrait espérer curative, plutôt que d'attendre l'affirmation clinique de la malignité pour réaliser cette pancréatectomie. Il faut songer qu'alors l'opération serait considérablement plus facile d'exécution, sur cette tumeur sans aucune adhérence, que la pancréatectomie faite pour carcinome langerhansien évident.

D'ailleurs, même en cas de bénignité histologique, il est une disposition anatomique, la multiplicité assez fréquente de foyers adénomateux, qui justifie peut-être de recourir d'emblée à une pancréatectomie assez large. Assez nombreuses sont les observations où l'on a dû réintervenir deux ou trois fois devant la persistance ou la réapparition d'accidents hypoglycémiques.

Nous tenions à vous rapporter l'évolution de ce cas, qui avait autorisé, tout d'abord, un pronostic favorable et, en même temps, rappeler le fait observé à Nancy par Hamant (1941) et recueilli dans la thèse de Bergeron (1943). Dans

notre précédente communication, nous pensions publier la première observation française de guérison d'hypoglycémie chronique spontanée à la suite d'exérèse chirurgicale d'un adénome langerhansien. Nous tenons à rectifier notre erreur, quant à la priorité et aussi à l'évolution tardive de notre observation, qui n'en reste pas moins un document anatomo-clinique d'un intérêt certain dans l'histoire des hypoglycémies chroniques spontanées, et qui, sous un aspect spécial d'adénome, sans doute primitivement bénin et secondairement malin, reste peut-être le premier cas de ce type publié en France.

A propos des hypoglycémies fonctionnelles. 2 observations nouvelles,

par MM. **P. Brocq** et **F. Poilleux.**
(avec la collaboration de MM. **P. Feyel** et **Camena d'Almeida**).

Depuis que Seale Harris, en 1924, envisagea le rôle de l'hypersécrétion des îlots de Langerhans dans la génèse de l'hypoglycémie spontanée, beaucoup de physiologistes et de cliniciens se sont attachés à l'étude détaillée du syndrome et à la recherche de ses différents facteurs étiologiques. Le plus récent travail sur la question, le rapport de R. Goffin, au 2e Congrès belge de Chirurgie et de la séance extraordinaire de la Société belge de Gastro-Entérologie du 12 juin 1948, à l'Université de Louvain, admet l'existence de deux grands chapitres de l'hyperinsulinie : celui où le trouble du métabolisme du sucre s'accompagne d'une lésion organique du pancréas (adénomes langerhansiens, carcinomes langerhansiens, pancréatites hypoglycémiques) et celui où la viciation de la fonction glycémique du pancréas apparaît comme purement fonctionnelle (hyperinsulinie physiologique, nerveuse, métabolique, et celles de certains pré-diabètes). A ces deux groupes, Sendrail propose d'en ajouter un troisième, rassemblant les états morbides où le déficit d'une hormone antagoniste de l'insuline équivaut à accroître la prépondérance de celle-ci, comme dans certaines affections surrénales, thyroïdiennes, hypophysaires.

Dans une période de quatre ans, nous avons eu l'occasion de traiter 3 cas d'hypoglycémie spontanée dont les aspects cliniques et pathogéniques sont essentiellement différents.

La première observation est celle dont nous venons de vous donner l'épilogue, et qui répond au groupe le mieux connu, celui des tumeurs hypoglycémiantes du pancréas.

La deuxième observation (P. Brocq et F. Poilleux) répond vraisemblablement à une hyperinsulinie fonctionnelle. La longue et complexe histoire clinique de cette malade fait songer à un syndrome de dystonie neuro-végétative.

Mlle G..., trente-quatre ans, présente des troubles depuis quinze ans. Tout d'abord, des syndromes douloureux à la fois sous-hépatiques et épigastriques, étiquetés coliques hépatiques, qui font pratiquer par un premier chirurgien, une intervention entièrement négative : les voies biliaires sont normales, de même que l'estomac et le duodénum. L'exploration du pancréas ne permet pas de sentir la moindre induration localisée. En 1945, crises douloureuses lombaires avec élimination de deux calculins dans les urines.

Puis, toujours en 1945, des crises douloureuses sous-hépatiques et aussi un subictère, qui entraînant une nouvelle intervention sur les voies biliaires, qui sont encore d'aspect microscopique normal. Le chirurgien fait une cholécystostomie et la malade est confiée au Dr Caroli, qui pratique une radiomanométrie biliaire. Cette dernière exploration ne montre qu'un petit trouble d'évacuation de la région cholédoco-duodénale.

Dès lors, l'histoire se précise : apparaissent en effet une série de troubles lipothymiques, des faiblesses, des états nauséeux qui sont calmés immédiatement par l'ingestion de sucre.

Lorsque nous voyons la malade en 1948, nous refaisons une nouvelle R. M. B., qui ne nous montre pas grand'chose ; les voies biliaires sont en apparence normales. Cependant,

l'intensité des troubles lipothymiques, leur répétition avec la même curabilité par ingestions de sucre, le très gros amaigrissement, nous font songer à une hyperinsulinie. Reprenant alors les cinq examens glycémiques anciens de la malade, nous nous rendons compte que chacun des graves accidents, chacun des malaises ont coïncidé avec une glycémie abaissée : 0,70, 0,62, 0,55. Néanmoins, en dehors de ces accidents, le taux du sucre observé est au voisinage de la normale.

Le cycle de la glycémie sur vingt-quatre heures, révèle qu'aux heures où le taux de sucre est bas, la malade est plus fatiguée et éprouve le besoin d'absorber du sucre.

L'épreuve de glycémie provoquée précise l'altération de la courbe et du triangle de glycémie provoquée. Dans ces conditions, nous inclinons de plus en plus pour le diagnostic d'hyper-insulinie spontanée isolée ou associée à des troubles biliaires, et nous décidons d'intervenir.

Le *11 août 1948* (professeur Brocq) : *Exploration complète du pancréas* qui ne paraît présenter aucune anomalie macroscopique. On pratique alors une *pancréatectomie de réduction*, comprenant la queue et la partie gauche du corps.

Voici l'*examen histologique* (Dr Feyel) : « La comparaison de la pièce avec un fragment de queue du pancréas, prélevé chez un sujet normal, permet de relever d'importantes différences au point de vue disposition, nombre et structure des îlots de Langerhans.

« 1° On observe une augmentation nette du nombre. On évalue l'augmentation en comptant, par champ microscopique, les îlots dans les différentes préparations. On obtient en moyenne, pour le grossissement utilisé, deux îlots pour le pancréas normal et trois pour le pancréas malade. Il s'agit donc d'une « polynésie ». Le chiffre de 3, trouvé en moyenne chez cette malade, doit d'ailleurs être considéré comme trop faible, car il ne concerne que les îlots nettement différenciés. En effet, on observe qu'il existe, en dehors d'eux, une multitude de micro-îlots, constitués seulement par quelques cellules, et qui ne sont pas dicernables au grossissement qui a servi à la numération. Ces îlots, qui sont manifestement des formations jeunes, dérivent des glandes endocrines et on peut observer sur les coupes, les images de transition entre les cellules exocrines en voie de dédifférenciation et les cellules insulaires endocrines en voie de développement.

« 2° L'étude cytologique fait en outre constater une proportion particulièrement élevée de cellules « B » (à sécrétion d'insuline) dans les îlots bien différenciés alors qu'on observe de nombreuses cellules « D » (cellules immatures) dans les micro-îlots en voie de différenciation.

L'ensemble des images observées : polynésie avec micronésie et augmentation des cellules « B » sont très comparables à celles obtenues par le professeur Verne (1) au cours d'expériences de dérivation biliaire, qui aboutissaient à des états hypoglycémiques ».

A la suite de l'intervention, amélioration de la malade. Les états lipothymiques disparaissent, ainsi que les malaises. Reprise de l'appétit, légère reprise du poids.

Cependant, un état subfébrile persiste, que rien ne peut expliquer et la malade demande que l'on supprime la cholécystostomie qu'elle porte depuis deux ans. Etant donné le petit trouble d'évacuation cholédoco-duodénal, et devant l'absence de guérison complète, on préfère recourir à une cholécysto-gastrostomie plutôt qu'à une fermeture pure et simple de la fistule (Poilleux, 15 juin 1948). Depuis cette date, la malade n'a pas présenté d'état lipothymique ni de malaises ; le cycle glycémique est resté normal. Il ne semble cependant pas que la guérison soit totale. La courbe du poids est variable, l'appétit très irrégulier, les signes digestifs, diarrhées, constipation, attestent la persistance de troubles, bien qu'atténués ; on les améliore encore par une série d'injections de gluconate de calcium atropiné. Revue en novembre 1948, la malade, si elle ne présente pas d'accidents hypoglycémiques, n'est cependant pas guérie ; elle ne peut encore se livrer à l'exercice d'une profession active.

Tout cet ensemble de phénomènes semble bien prouver qu'il s'agit d'une hyperinsulinie fonctionnelle pure et l'hypothèse d'une origine nerveuse (dystonie neuro-végétative) paraît confirmée par les troubles biliaires fonctionnels, les troubles urinaires, les troubles digestifs améliorés, en partie seulement, par la pancréatectomie de réduction et par l'action sur le pneumogastrique de la cure d'atropine.

La troisième observation est plus récente (P. Brocq et Camena d'Almeida).

Mlle L... vingt et un ans, présente depuis mai 1948, des signes digestifs (nausées, vomissements), qui surviennent soit à la fin de la nuit, soit au réveil ; des troubles nerveux :

(1) Verne. *Ann. d'Endocrinologie*, 1946, 7, 57-70.

sensation de vertiges, démarche ébrieuse, amaurose transitoire, asthénie marquée. L'état général est altéré ; en deux mois, amaigrissement de 10 kilogrammes. Les examens généraux et neurologiques permettent d'éliminer toute origine pulmonaire, digestive ou nerveuse.

Un certain nombre de symptômes sont en faveur d'un syndrome d'hypoglycémie :

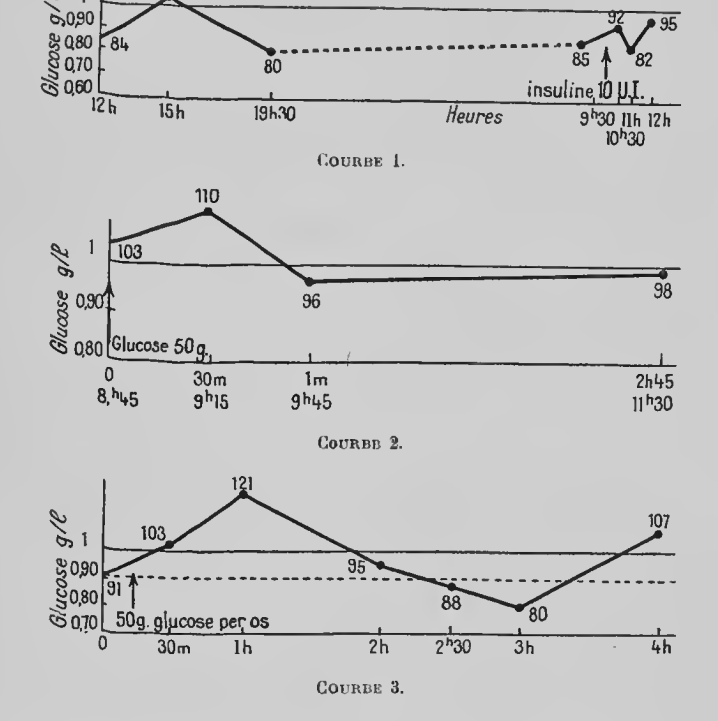
Sueurs abondantes.

Contractures des extrémités.

Horaire du maximum des troubles.

Les épreuves de laboratoire confirment cette hypothèse. Le cycle nyctiméral est pratiquement toujours en dessous de 1 gramme, 0 gr. 84, 1 gr. 04, 0 gr. 80, 0 gr. 85, 0 gr. 92, 0 gr. 82 (courbe 1).

Quant à l'épreuve de l'hyperglycémie provoquée, elle montre une diminution considé-



Courbe 1.

Courbe 2.

Courbe 3.

rable de l'aire du triangle d'hyperglycémie avec une stabilisation au-dessous du taux normal de 1 gramme (courbe 2).

Opération : juin 1948 (professeur Brocq). Pas d'adénome pancréatique perceptible. On fait une pancréatectomie de réduction (27 grammes). Suites opératoires : normales.

L'examen histologique de la pièce (Dr Feyel) est identique à celui de l'observation précédente.

Actuellement (octobre 1948), la malade paraît guérie ; elle ne présente aucun trouble.

La courbe d'hyperglycémie est normale (courbe 3).

Nous ne retiendrons que ces deux dernières observations d'hyperinsulinie fonctionnelle. Elles se rapprochent de l'observation de Laine et Gineste que l'un de nous avait rapportée devant vous, en mars 1947.

L'observation de MM. Laine et Gineste concernait une hypoglycémie fonctionnelle par hyperplasie insulaire diffuse.

*
* *

Nos observations répondent au groupe mal connu des hyperinsulinies fonctionnelles, à propos desquelles un double problème se pose, celui de l'origine du trouble et celui de son traitement.

Des statistiques importantes ont été publiées par Judd, Allan et Lynearson, Whipple et, en France, par Mallet-Guy et Maillet, Faure-Beaulieu, Vogt, Popp et Sicard.

Conformément à la règle, nos observations se sont traduites, histologiquement, d'une part, par une polynésie avec micronésie et, surtout, par un accroissement notable au point de vue cytologique des cellules du type B qui sont considérées comme à l'origine de la production d'insuline.

On a décrit, sous la dénomination « hypoglycémies fonctionnelles », des faits qui ne sont pas comparables entre eux. De ce cadre nosologique vague, on a déjà extrait les hypoglycémies fonctionnelles par lésions organiques du pancréas. Les tumeurs pancréatiques bénignes ou malignes, les syndromes hypoglycémiques par pancréatites chroniques, etc., dont les observations se multiplient et qui méritent d'être complètement isolées, tant par leur pathogénie que par les indications thérapeutiques qui en découlent.

Mais il reste encore un groupe très vaste d'hypoglycémies dites fonctionnelles, répondant à des observations non comparables entre elles, mais qui sont dominées par le fait qu'il n'existe aucune cause organique locale pancréatique.

Cependant, l'un de nous, rapportant à l'Académie de Chirurgie l'observation de MM. Laine et Gineste, se demandait si, dans ce groupe d'hypoglycémies fonctionnelles, il n'y avait pas lieu d'opposer, d'une part, les syndromes hypoglycémiques avec polynésie langerhansienne, et ceux où l'étude microscopique du pancréas ne montre aucune anomalie structurale ou cytologique.

Malheureusement, l'attention des anatomo-pathologistes n'est attirée que depuis peu de temps sur ces modifications histologiques, dont les aspects sont d'ailleurs discutés par certains.

Les aspects microphotographiques ne sont pas une preuve absolue, « c'est un art subtil et artificieux, dit le professeur Moulonguet à propos de l'observation de MM. Laine et Gineste, où l'on choisit pour être présenté, le point le plus typique de la préparation. Cette image choisie, ajoute-t-il, n'emporte pas elle-même la conviction ». Certes, ces objections ont une grande valeur ; c'est pourquoi nous ne vous apporterons point de microphotographies des 2 observations que nous relatons. Cependant, nous ferons remarquer que Feyel a fait porter son examen sur de nombreuses coupes, et, dit-il, elles sont toutes comparables entre elles et presque toutes superposables à celles publiées par Verne dans son travail sur l'hyperplasie insulaire au cours de certaines dérivations biliaires. Ce n'est pas en un point seulement que le nombre des îlots de Langerhans est augmenté, par rapport à une coupe correspondante d'un pancréas supposé sain, mais, bien au contraire, l'augmentation numérique des îlots, quoique faible par champ, est constante sur toutes les coupes et en tous les points.

Quant à l'augmentation des cellules du type B, elle est elle-même aussi très nette, bien que l'on puisse toujours discuter sur l'existence et le rôle de ces cellules.

Il n'y a encore que relativement peu d'observations d'hypoglycémie fonctionnelle où l'examen histologique ait été poussé aussi loin, et l'on peut se demander, sans pouvoir y répondre, s'il existe vraiment des syndromes hypoglycémiques sans aucune modification histologique et si cette polynésie est primitive ou secondaire au syndrome clinique.

Ce que l'on peut dire, semble-t-il, c'est que cette hyperplasie insulaire ne s'accompagne d'aucune autre lésion du pancréas.

Dans l'observation de Laine et Gineste et dans les nôtres, on n'a pas trouvé d'épine irritative pancréatique.

Cette hyperplasie diffuse témoigne, disions-nous, d'une stimulation nerveuse ou hormonale. Le point de départ de cette stimulation est-il hormonal, hypophysaire ? Est-il nerveux central, diencéphalique, comme le veulent Zunz et La Barre ? Ou bien cette stimulation n'est-elle que le fait d'un dérèglement de la voie de conduction du système glyco-régulateur, c'est-à-dire essentiellement du vague ?

Au point de vue physiologique, aucune conclusion n'a été apportée sur ces points. Cependant notre première observation semble bien montrer l'importance du terrain dystonique neuro-végétatif d'origine vagale. Au cours de plusieurs années, la malade a été considérée comme une lithiasique biliaire et, malgré une cholécystostomie prolongée, on n'a obtenu aucune amélioration, bien qu'une première exploration radiomanométrique biliaire ait montré l'existence d'une dystonie oddienne et l'absence d'obstacle mécanique. Puis sont apparus des troubles rénaux étiquetés lithiase, sans que la preuve en ait pu être fournie et l'on connaît la fréquence des troubles dystoniques urinaires, associés aux troubles biliaires. D'ailleurs chez cette malade, toutes les thérapeutiques tendant à diminuer la sensibilité du vague, ont donné des améliorations, il est vrai, transitoires.

Dans notre deuxième observation, la dystonie neuro-végétative est moins évidente, l'épreuve de Danielopolu n'a pas été pratiquée. Cependant, les caractères cliniques des troubles, leurs localisations multiples, sont bien en faveur d'un tel terrain.

Il est bien évident que, du point de vue pathogénique, insister sur le rôle du système vago-sympathique, ne présente pas un intérêt considérable. Cela ne résout pas le problème mais le recule, car il faut alors trouver la cause de ce dérèglement. Est-elle centrale, diencéphalique ? Est-elle hormonale ? Autant d'inconnues.



Si la pathogénie de tels syndromes est difficile à préciser, on conçoit que la thérapeutique en soit actuellement des plus discutées.

Jusqu'à ces temps derniers, dès que les accidents devenaient dangereux, soit par leur répétition, soit par leur importance, on avait recours à la pancréatectomie de réduction. Elle n'a cependant pas une très bonne presse. Les résultats en sont inconstants, disent Mallet-Guy et Maillet, qui la conseillent cependant, tout en insistant sur la nécessité de la faire large. Les insuccès ont été mis par la plupart des auteurs sur le compte de pancréatectomies trop étroites.

Il faut bien reconnaître que si cette opération se justifie pleinement dans les hypoglycémies par lésions organiques du pancréas, il n'en est plus de même dans les hypoglycémies fonctionnelles avec ou sans hyperplasie diffuse.

La pancréatectomie de réduction, si large soit-elle, laisse une portion de tissu pancréatique considérable, et rien ne permet de supposer que l'hyperplasie ne va pas s'intensifier dans le reste du pancréas et entraîner des accidents d'hypoglycémie encore plus graves que les premiers.

Faut-il alors envisager une pancréatectomie totale, opération difficile, de grosse mortalité ? Certainement pas, elle est absolument irrationnelle, puisqu'actuellement, dans ces formes d'hypoglycémie, tout porte à croire que l'origine est extra-pancréatique.

Ignorant complètement l'origine exacte des troubles, nous ne pouvons envisager un traitement vraiment rationnel.

Cependant, l'importance du dysfonctionnement du système régulateur de la sécrétion insulinique a incité certains auteurs à intervenir sur le pneumogastrique. Dragstedt a préconisé la *vagotomie*, mais elle n'est pas de réali-

sation facile, surtout si l'on veut limiter cette vagotomie aux filets à destination uniquement pancréatique. Les divisions multiples des pneumogastriques, dès leur abord sur l'estomac, rendent pratiquement impossible une opération limitée au territoire pancréatique. Plus facile d'exécution si l'on s'adresse aux troncs des deux pneumogastriques, soit juste au-dessus, soit au-dessous du diaphragme, l'opération se complique alors dans les suites éloignées de l'insuffisance d'innervation vagale des viscères abdominaux, et nous savons que, du fait de ces complications, on a renoncé à la vagotomie chirurgicale dans les grandes dystonies biliaires.

Peut-être vaut-il mieux leur préférer la *vagotomie médicamenteuse* qui, si elle n'est pas totale et définitive, a, au moins, l'avantage de ne pas être irrémédiable. Le calcium atropiné, la phénédrine, sont alors à utiliser. Ils nous ont donné une amélioration sensible chez notre première malade, chez laquelle une pancréatectomie de réduction avait été pratiquée.

Que faut-il penser du traitement médical proposé par S. S. Dunn, lorsqu'en 1943, il a découvert l'action diabétogène de l'*alloxane*, produit d'oxydation de l'acide urique, amenant la nécrose des îlots de Langerhans, en opposition avec une conservation des éléments de la sécrétion externe du pancréas, et provoquant une hyperglycémie nettement durable ?

Un grand espoir est né dans les laboratoires avec cette découverte ; malheureusement, il ne semble pas que les résultats cliniques de son application soient convaincants. Brunschwig avec Allen, Owens et Thornton ont, en 1944, publié les résultats de leur expérience et ils ne paraissent guère encourageants. Cependant, c'est un point intéressant de la thérapeutique de ces hyperinsulinies, tant fonctionnelles qu'adénomateuses, et on peut espérer que des recherches ultérieures nous montreront les possibilités thérapeutiques de ce produit.

Autrement dit, nous sommes actuellement très mal armés pour lutter contre ces syndromes hypoglycémiques fonctionnels. Si certaines pancréatectomies de réduction ont amené une guérison stable, comme dans notre deuxième observation, rien ne permet de fixer son rôle exact dans l'évolution heureuse de la maladie. Peut-être n'a-t-elle agi qu'indirectement ? Peut-être n'agit-elle que sur certaines formes d'hypoglycémies fonctionnelles ?

D'autres formes cliniques de ce syndrome semblent mettre en évidence l'importance de la dystonie neuro-végétative générale et serait-il alors plus sage, dans ces cas, de s'adresser à la voie de conduction, du système glyco-régulateur, tout en sachant notre impuissance fréquente à rétablir une heureuse harmonie définitive entre le vague et le sympathique ? D'autres syndromes hypoglycémiques enfin, relèvent probablement d'autres causes qu'il faudrait préciser avant d'essayer de poser une indication thérapeutique.

M. **Sylvain Blondin :** La communication de M. Brocq, les précisions histologiques de mon ami Feyel, à l'occasion d'un cas que j'ai traité par hémipancréatectomie gauche, avec un résultat médiocre, me laissent deux perplexités :

1° Faut-il, étant donnée la diffusion des lésions, étendre la pancréatectomie à l'ablation presque totale de l'organe ?

Certains auteurs américains le conseillent.

2° Dans ces hypoglycémies fonctionnelles, faut-il seulement incriminer le pancréas, n'y a-t-il pas lieu de tenir compte des lésions d'autres endocrines ou de certains dérèglements vaso-moteurs ou psychiques ?

M. **Delannoy :** J'ai été très intéressé par la communication de M. Brocq que je remercie de m'avoir prévenu.

J'ai publié, en 1948, au Congrès belge de Chirurgie, une observation d'hypoglycémie traitée par hémipancréatectomie, en raison de l'absence d'adénome découverte à l'intervention, mais où le résultat a été incomplet : si le malade

ne présentait plus les grandes fringales qui s'accompagnaient d'une hypoglycémie marquée, il était cependant obligé de manger de temps en temps du sucre, pour parer à des sensations désagréables de faim.

A l'occasion de cette observation, j'ai pensé qu'il faudrait chercher à régler cette question de l'hypoglycémie d'une manière scientifique. Un fait me paraît extrêmement important : des examens complets de la portion de pancréas enlevée, et pour ce faire, le mieux, pensons-nous, est d'employer la technique du professeur Leroux qui permet d'examiner à l'ultropak des tranches totales de pancréas de 3 millimètres d'épaisseur. Nous avons pu examiner ces tranches, elles permettraient de dépister des adénomes de très petit volume ; Dahl-Iversen a pu, il y a quelques années, voir à l'autopsie d'un opéré d'hémipancréatectomie gauche, un adénome de 5 × 10 millimètres inclus dans le petit pancréas, derrière les vaisseaux mésentériques supérieurs. Ceci montre, avec la nécessité de l'examen du pancréas en série, l'intérêt qu'il y aurait à avoir des comptes rendus d'autopsie de sujets opérés d'hypoglycémie par pancréatectomie partielle.

Il y a, d'autre part, des faits troublants : David et Campbell ont rapporté l'observation d'un malade, chez qui une hémipancréatectomie était restée sans résultat ; 3 cures d'alloxan successives ne donnèrent aucun changement des crises hypoglycémiques ; les auteurs réinterviennent, font une pancréatectomie subtotale très large, qui laisse l'hypoglycémie inchangée et, chose intéressante, le pancréas examiné ne montre aucune altération des îlots de Langerhans, ce qui confirme ce que nous a dit M. Brocq, que l'alloxan n'entraîne pas obligatoirement la nécrose insulaire.

Il existe enfin des hypoglycémies fonctionnelles qui ne dépendent pas du pancréas, qui relèvent de l'action des autres endocrines (thyroïde, surrénales, etc.) ; j'observe depuis trois ans un malade opéré de thyroïdectomie très large pour une cardiothyréose et qui présente, depuis ce temps, des fringales violentes avec hypoglycémie, qu'il calme par l'usage constant du sucre. Ceci s'explique du reste fort bien, puisqu'on sait que la thyroïde normale exerce un rôle hyperglycémiant et on comprend que sa suppression puisse entraîner une hypoglycémie fonctionnelle.

Des cas identiques ont été signalés pour des hypoglycémies en rapport avec des tumeurs gastriques bénignes et guéries par gastrectomie.

C'est donc tout un domaine qui reste à explorer tant au point de vue chirurgical qu'anatomo-physiologique.

Métastase pancréatique ictérigène d'un cancer de l'estomac. Gastrectomie et duodéno-pancréatectomie en bloc. Guérison opératoire,

par M. **Emile Delannoy** (de Lille), Associé national.

L'observation que nous vous apportons a trait à une femme de soixante-cinq ans, sans passé vésiculaire ni lithiasique, qui présente depuis six semaines, un ictère apparu brusquement en une nuit, accompagné de douleurs dans le flanc droit.

Depuis, évolution progressive de l'ictère avec décoloration des matières et cholurie, sans aucune rémission, avec de petites poussées fébriles à 38°5 et un amaigrissement de plus de 10 kilogrammes. A l'examen, on trouve un ictère intense, jaune très foncé avec prurit et une grosse vésicule du volume d'un œuf d'oie, indolore et bien mobile.

Examens du sang :

Globules rouges	3.500 000
Globules blancs	16.000

avec formule normale :

Temps de coagulation	6 minutes.
Temps de saignement	4 minutes.
Glycémie	0,70
Cholestérol	1 gr. 50
Phosphatasémie	122 milligrammes en PO^4H^3.
Protéinémie	62 p. 100
Urée	0,25
Tension artérielle	12-6
Indice oscillométrique	6

Selles :

Acides gras très abondants.
Graisses neutres peu abondantes.
Pas d'amidon.
Fibres musculaires non digérées.

Le 27 mai 1948, laparotomie médiane sus-ombilicale. Vésicule volumineuse et tendue aux parois saines et sans adhérences — le cholédoque dilaté est du volume d'une veine cave — la palpation de la tête du pancréas permet d'y percevoir une tumeur profonde, irrégulière, très dure, du volume d'une grosse noix ; on n'ose pratiquer une biopsie, en raison de son siège profond. La vésicule ponctionnée, ramène de la bile blanche (examen bactériologique négatif) ; une cholécystostomie est installée sur le bord externe du grand droit.

Suites : tachyarythmie extrasystolique, légère congestion de la base droite.

Le 16 juin 1948, une cholangiographie montre un cholédoque très large avec, au niveau du bord supérieur du pancréas, une image d'arrêt qui reste identique malgré l'accroissement de pression.

Le 26 juin 1948 (aides : Drs Lagache, Gautier. *Réanimation :* Dr Soulier, Mlle A.-M. Cocu), sous rachi hypobare. On repasse dans la cicatrice en prolongeant l'incision sous l'ombilic ; il faut libérer quelques adhérences de l'épiploon à la paroi et du premier duodénum à la face inférieure du foie et au bord droit de la vésicule. Décollement duodéno-pancréatique poussé le plus loin possible vers la gauche. On peut alors palper la tumeur qui paraît plus volumineuse qu'à la première laparotomie (la palpation est aussi plus précise), très dure, mal limitée et siégeant dans la partie supérieure du cadre duodénal ; pas de ganglions, pas de métastases hépatiques perceptibles. Nous décidons de faire une duodéno-pancréatectomie. En attirant l'estomac, nous constatons à l'angle gastrique une autre tumeur, qui fait saillie dans la cavité gastrique, du volume d'un œuf de pigeon et qui semble nettement néoplasique ; aucun ganglion douteux sur la petite ni sur la grande courbure ; tumeurs gastrique et pancréatique sont parfaitement indépendantes. La décision est remise en question. Avons-nous affaire à deux cancers distincts ou bien s'agit-il d'une métastase ganglionnaire sus-pancréatique d'un cancer de l'estomac, ou encore de la coïncidence d'un cancer gastrique ou d'une pancréatite chronique ? Aucun argument scientifique en faveur de l'une ou l'autre de ces éventualités également rares, sauf peut-être la métastase intra-pancréatique. Les caractères de l'image radiographique du cholédoque plaident en faveur de cette hypothèse ; également, l'impression que la tumeur a augmenté de volume depuis un mois. L'exérèse en bloc paraît possible, le bilan humoral est bon. Nous revenons à notre décision première.

L'estomac est sectionné sur clamps après ligature de la coronaire et de la gastro-épiploïque gauche sur la 2e collatérale. La tranche proximale est protégée par un champ et la tranche distale est réclinée sur la droite. Décollement à la compresse de la racine du méso transverse et libération de la IIIe portion du duodénum. Ligature de la duodéno-pancréatique inférieure. Dans le but de vérifier la veine porte, nous infiltrons de novocaïne tout le pédicule mésentérique supérieur ; la grande mésaraïque est isolée devant le 3e duodénum et en suivant sa face antérieure, nous arrivons sur la veine porte qu'on peut sans difficulté séparer du pancréas sur 3 centimètres environ.

Section du duodénum immédiatement à droite du pédicule mésentérique et enfouissement du bout distal sous une triple bourse au fil de lin. On achève de dégager complètement le col du pancréas en veillant à ménager la veine splénique et la petite mésaraïque. Le pancréas est sectionné à l'aiguille diathermique, section qui facilite heureusement la dissection du segment supérieur de la veine porte, car nous rencontrons, issues directement de la glande, quelques petites collatérales qui sont liées à la soie fine. On termine en sectionnant le cholédoque sur le bord supérieur du duodénum, après avoir lié la gastroduodénale.

A ce moment, fléchissement de la tension. Arrêt de vingt-cinq minutes. L'opération est reprise sur une malade tout à fait remontée. Tension artérielle, 14 ; I. O., 4. Révision du

champ opératoire et vérification de l'hémostase. Au sommet de la 1re anse jéjunale, passée à travers le méso transverse, nous installons l'anastomose cholédoco-jéjunale termino-latérale (par deux plans à la soie). Sur la tranche pancréatique, nous ne pouvons retrouver le canal de Wirsung : suture de cette tranche au fil de lin et enfouissement sous une bourse péritonéale. Enfin, le plus bas possible, sur l'anse efférente, nous faisons une anastomose gastro-jéjunale à la Finsterer. Jéjuno-jéjunostomie au bouton de Jaboulay-Villar.

500.000 unités de pénicilline. Drain sous-hépatique. Un autre au contact du pancréas. Fermeture de l'abdomen. La malade a reçu 2 litres de subtosan, 1.200 grammes de plasma et 200 c. c. de sang.

Voici les modifications tensionnelles et les correctifs :

	MAX.	I. O.		
11 h. 20. Début de l'intervention	13	2,5	Subtosan	500 grammes.
11 h. 35.	13	3	Plasma	600 grammes.
12 h. 10.	12	3	Ephédrine	I. V.
12 h. 20.	»	»	Subtosan	500 grammes.
12 h. 35.	»	»	Transfusion	200 grammes.
12 h. 45. Fin de l'exérèse	9	1,5		
Arrêt de l'intervention	»	»	Subtosan Ephédrine	500 grammes. I. V.
13 h. 10. Reprise de l'intervention	14	4	Plasma	600 grammes.
13 h. 40	13/1	4	Subtosan	500 grammes.
15 h. Fin de l'intervention	15/7	2,5		

Les suites opératoires ont été sans grand incident. Température qui ne dépasse pas 38° ; tachyarythmie qui cède à la digitaline ; légère congestion de la base gauche ; hoquet durant deux jours, réduit par l'atropine. Ce médicament est continué à la dose d'un quart de milligramme par jour dans le but de diminuer l'écoulement de la fistule pancréatique qui s'est installée ; écoulement, du reste assez peu important, mais qui augmente quand on cesse l'atropine. L'orifice de cholécystostomie tend à se refermer rapidement et le 22 juillet 1948, une cholangiographie montre le passage correct de la substance de contraste dans le duodénum. La fistule pancréatique est tarie complètement, un mois après l'intervention et la malade sort en très bon état le 30 juillet 1948.

Examen histologique (professeur Driessens). *Estomac :* Prolifération épithéliomateuse glandulaire cylindrique, à structure mucoïde très développée, infiltrant largement les parois musculaires de l'estomac.

Pancréas : Sur des coupes faites dans la profondeur de la tumeur, on trouve de nombreux amas d'une prolifération épithéliomateuse glandulaire, indiscutablement d'origine gastrique. Lésions typiques de pancréatite chronique surajoutée, à évolution fibreuse.

Cette observation nous amène à faire les remarques suivantes :

Nous avons suivi, à peu de choses près, la technique indiquée par M. Sauvé, en 1908. On peut remarquer, du reste, qu'il n'a été apporté à cette technique que des modifications de détail et que l'opération dite de Whipple devrait légitimement s'appeler : opération de Sauvé.

Le ventre ouvert, la première difficulté que nous avons à résoudre et la plus importante, est celle du diagnostic de malignité, quand il n'existe pas de métastases hépatiques ou ganglionnaires, et ceci surtout dans le cas de tumeurs profondes et peu volumineuses. Tous les auteurs reconnaissent cette difficulté. Aucun signe n'est pathognomonique. La lithiase et l'infection des voies biliaires, habituelles dans la pancréatite, peuvent coexister avec le cancer. L'arrêt en bec de clarinette « sur le mur duodénal » obtenu par cholangiographie per-opératoire, auquel Caroli attribue, à juste titre, une très grosse valeur, peut manquer, comme dans le cliché que nous vous projetons, ou se rencontrer comme dans l'observation ci-dessus. La biopsie extemporanée peut être malaisée ou périlleuse pour des tumeurs siégeant dans l'angle cholédoco-wirsungien. De plus, elle est sans valeur si elle est négative : elle reste cependant le moyen le plus sûr et il faut la faire chaque fois qu'on le peut.

Si rien n'autorise à affirmer le cancer, nous pensons qu'il vaut mieux terminer cette laparotomie d'exploration par une cholécystostomie, qui permettra

de répéter les examens cholangiographiques : la constatation d'une reperméabilisation du cholédoque (Child), ou d'une modification de l'image cholédocienne (Caroli), plaideraient en faveur d'une pancréatite chronique : c'est la tactique suivie par Bergeret. La cholécystostomie présente, de plus, l'avantage d'éviter les adhérences créées par les anastomoses préalables, qui gênent considérablement le temps d'exérèse tout en réduisant l'ictère. La bile filtrée peut être réinjectée dans l'estomac, ce qui est assez facilement accepté des malades.

Un autre écueil se rencontre dans la dissection de la veine porte : rien, avant de l'avoir directement abordée, ne permet de connaître l'importance des adhérences avec la tumeur ou même de l'envahissement de sa paroi. On a pu, dans quelques cas, réséquer une petite portion de la paroi veineuse envahie, mais ceci modifie considérablement le pronostic. Il pourra donc se faire que la notion d'obstacle infranchissable ne soit acquise qu'une fois l'estomac, le duodénum, et même le pancréas déjà sectionnés. Nous pensons donc que c'est par la section du pancréas qu'il faut terminer et une fois le tronc porte complètement libéré. M. Bergeret pratique la section du pancréas immédiatement après la section de l'estomac. Cette manière de faire facilite certainement la dissection de la veine porte, mais en cas « d'obstacle infranchissable », on ne peut guère se rabattre sur une opération palliative.

En dehors de l'examen au doigt, et si possible à la vue, des rapports de la tumeur de la veine porte au cours du décollement duodéno-pancréatique, qui peut donner une impression favorable ou défavorable, il est possible de recueillir quelques renseignements précieux par la manœuvre suivante : une fois pratiqué un large décollement pancréatique, le pédicule mésentérique supérieur est infiltré d'une solution de novocaïne sans adrénaline, la veine mésentérique supérieure est découverte et disséquée prudemment. On aborde ainsi de proche en proche la face antérieure du tronc porte qu'on sépare délicatement, au tampon mouillé, du tissu pancréatique. L'artère duodéno-pancréatique inférieure peut être liée à ce moment ; on peut assez rapidement, et dans une certaine mesure, se rendre compte si « on pourra passer » et reprendre alors l'opération dans la succession habituelle de ses différents temps.

Cette manœuvre de la libération du pédicule mésentérique supérieur, devient indispensable et doit être une des premières quand, pour quelque raison, le chirurgien a décidé de reporter la section de l'intestin sur le jéjunum ; mais ceci aussi modifie le pronostic.

Enfin, faute de retrouver le canal de Wirsung, nous avons abandonné la tranche pancréatique après l'avoir suturée et enfouie. Une fistule pancréatique peu importante s'en est suivie, qui s'est tarie en un mois. L'anastomose pancréatico-jéjunale, fortement conseillée par les Américains, et dont Mallet-Guy nous a montré ici même les belles images post-opératoires, nous paraît préférable bien qu'on connaisse mal son avenir en ce qui concerne le risque de pancréatite aiguë ou progressive par reflux du contenu intestinal dans le Wirsung. Il est même possible, dans les cas où le canal de Wirsung est insuffisant ou introuvable, qu'il y ait intérêt à faire une implantation pancréatico-jéjunale sur l'anse jéjunale afférente mise en exclusion unilatérale : des recherches expérimentales de Dacha et Morando (1) ont en effet montré que la fixation d'un fragment de pancréas à la séreuse scarifiée du jéjunum, permettrait l'absorption de 90 p. 100 environ des graisses ingérées.

(1) *Bollett. della Soc. Ital. di Biol. sperimentales*, Naples, 23 mars 1947, 265-267.

Sur l'opération de Dragstedt,

par M. **Tasso Astériadès** (de Salonique), associé étranger.

Lecteur : M. Gueullette.

Nous nous permettons d'attirer l'attention de l'Académie sur un phénomène que nous avons constamment remarqué, au cours de nos 6 opérations de vagotomie double. Ce phénomène est l'azotémie constante post-opératoire, à laquelle nous devons la mort de l'un de nos opérés.

Nos malades étaient atteints de : 1° Ulcère de la 1re portion du duodénum ; 2° ulcère pylorique avec sténose ; 3° ulcère simple pylorique ; 4° ulcère calleux de la 1re portion du duodénum; 5° ulcère de la 1re portion du duodénum; 6° ulcère pré-pylorique. Nous avons pratiqué quatre fois la vagotomie bilatérale simple, une fois la gastro-entéro-anastomose avec vagotomie et une fois la gastrectomie avec double vagotomie.

La plus ancienne de nos opérations date de six mois.

Nous avons remarqué que l'acidité totale et l'acide chlorhydrique libre avaient notablement diminué après l'opération ; que les malades ne se plaignaient plus de douleurs ou aigreurs ; qu'ils ne suivaient aucun régime alimentaire, mangeant de tout. Mais ils ressentaient une plénitude après les repas et ne pouvaient prendre de grandes quantités d'aliments.

Nous n'avons pu suivre que l'un d'eux, six mois après son opération. L'estomac est paresseux ; huit heures après la prise de la bouillie barytée, 1/5 du repas opaque se trouve encore dans l'estomac, tandis que le gros intestin en est rempli et le grêle en est vide. Mais il n'y a plus de stase, ni de niche, et le spécialiste croit que l'ulcère est en voie de guérison. Chez ce malade, a été pratiquée uniquement la vagotomie bilatérale.

Tous nos malades ont été opérés par voie abdominale. Trois fois seulement nous avons réséqué l'apophyse xiphoïde. Chez les autres, ce temps nous a paru superflu. Une longue incision et 2 grandes valves permettent d'avoir un jour suffisant. Le pneumogastrique droit nous paraît plus accessible que le gauche. On le découvre plus facilement.

Tous nos opérés ont présenté une azotémie post-opératoire des plus graves. Tous avaient été bien et minutieusement examinés avant l'opération. Tous les examens séro-hématiques, posologiques et quantitatifs, ont été faits au laboratoire de l'hôpital, ainsi que la réaction de Bordet-Wassermann et l'analyse des urines.

Toutes les mesures ont été prises au cours de l'opération, qui a été conduite sous anesthésie locale.

Malgré cela, tous les 6 avaient présenté une augmentation rapide et constante de l'urée sanguine : 1 gramme, 1 gr. 50, 2 grammes, plus encore. L'un d'eux en est mort le quatorzième jour avec 3 gr. 50 d'urée dans le sang.

Nous avons consulté bon nombre d'observations étrangères, ainsi que l'excellente revue générale de Lavarde (*Journal de Chirurgie*, 1948, **64**, 25-62). Nulle part ce phénomène n'a été noté. Il n'y a que l'observation de Quénu (Académie de Chirurgie, 16 avril 1947), qui parle d'une anurie complète post-opératoire guérie grâce à une décapsulation des reins.

Que se passe-t-il ? Car on ne peut pas parler ici de coïncidence. La résection des deux pneumogastriques a-t-elle une influence nocive sur le métabolisme

basal, sur la circulation rénale, sur la fonction du foie ? Nous posons des questions, sans être en mesure d'y répondre. Des recherches physiologiques sur ce chapitre, sont, croyons-nous, indispensables pour éclairer les chirurgiens.

M. **Jean Quénu** : Je puis faire état de 3 cas d'opération de Dragstedt, quant aux résultats éloignés.

Le premier est celui dont j'ai déjà parlé lors de la dernière discussion : homme de soixante-cinq ans opéré d'urgence en mai 1946 pour un ulcus perforé du bulbe, par simple suture. Suites simples. Revu en décembre avec douleurs et vomissements, état général médiocre, taux d'urée approchant le gramme. Par laparotomie, après m'être assuré qu'il n'existait pas de sténose du pylore, je fis une vagotomie double. Suites opératoires simples d'abord. Puis oligurie et anurie, l'urée monte à 2 gr. 40 : décapsulation rénale gauche (Perrotin), guérison. Je le revois deux mois après en excellent état : il ne souffre plus de l'estomac, a un très gros appétit et a repris 2 kilogrammes. Il revient en octobre 1947, souffrant de nouveau, vomissant, amaigri de 7 kilogrammes et très constipé. Je lui fais une gastrectomie. Suites simples, apyrétiques, évacuation intestinale le cinquième jour. Puis surviennent des vomissements bilieux et une constipation intense, avec ventre toujours plat. Malgré l'aspiration duodénale, les lavements, la réinjection de bile, la réhydratation, les injections de sérum et de plasma, l'opéré tombe dans un état marastique et finit par succomber le vingtième jour.

Le deuxième malade, âgé de soixante-deux ans, avait un ulcus jéjunal, suite d'une gastro-entérostomie faite en Belgique vingt ans avant pour ulcus duodénal. Parce qu'il présentait, en même temps, une oblitération fémorale basse bilatérale avec claudication intermittente, je pris l'avis d'un cardiologiste qui émit des doutes sur l'état de ses artères coronaires et me déconseilla toute intervention longue et traumatisante. C'est dans ces conditions que je fis, en avril 1947, l'opération de Dragstedt, par la voie abdominale, après m'être assuré de l'existence des deux ulcères et de la perméabilité du pylore. Les suites opératoires furent sans incident, et marquées par une sédation immédiate des douleurs, qui étaient très vives. J'ai eu des nouvelles en juin 1948, soit plus d'un an après : indolence, bon appétit, digestions parfaites, selles régulières, état général excellent. Un succès.

Le troisième cas est celui d'une femme de cinquante-cinq ans, opérée de gastrectomie pour un ulcus duodénal par mon assistant Bernard Lascaux en juillet 1947. Revient en octobre 1947 avec une masse perceptible et ayant maigri. Deuxième opération : il s'agit d'un bloc épiploïque qu'on résèque. Elle revient en février 1948, souffrant de nouveau. Troisième opération : le foyer opératoire est le siège d'une tumeur grosse comme une orange, vraisemblablement autour de la bouche de gastrectomie, car elle comprend le moignon gastrique, la première anse jéjunale et le côlon transverse. Parce que l'anse jéjunale afférente était dilatée, Lascaux fit une jéjuno-jéjunostomie. Aucune amélioration : douleurs persistantes, vomissements. Pour la première fois, la radiographie montre l'image d'un gros ulcus peptique. En avril, vagotomie double par la voie thoracique. Suites simples et favorables : disparition de tous les troubles, reprise de poids. La malade, vue récemment, va aussi bien que possible, sept mois après la vagotomie.

Les résultats de la vagotomie double juxta-cardiaque, longuement étudiés par mon interne Lavarde dans son mémoire du *Journal de Chirurgie*, m'apparaissent comme extrêmement variables et, en quelque sorte, imprévisibles. J'en arrive à me demander si l'opération de Dragstedt ne constitue pas une mutilation fonctionnelle plus grave et plus irrémédiable que la gastrectomie, et si ses indications ne doivent pas être réservées strictement aux cas où la gastrectomie est matériellement impossible ou grevée d'un trop gros risque.

M. **Gueullette** : Je remercie M. Quénu des observations qu'il a apportées. Je suis persuadé, comme lui, qu'on exagère beaucoup les indications de l'opération de Dragstedt et j'espère que cette communication aura au moins pour effet de limiter son emploi. Je pense que si les 6 malades, dont il est question dans le travail de M. Tasso Astériadès, avaient tous subi une gastrectomie subtotale, tous auraient guéri.

Le Secrétaire annuel : Pierre Oudard.

Le Gérant : G. Masson.

Dépôt légal. — 1948. — 4e trimestre. — Numéro d'ordre 710. — *Masson et Cie*, éditeurs, Paris.
Imprimé par l'Anc^ne Imprimerie de la Cour d'Appel, 1, rue Cassette, à Paris (France).

Séance du 24 Novembre 1948.

Présidence de M. Georges Kuss, *vice-président.*

RAPPORTS

Prothèses en résine acrylic,

par MM. **Jean** et **Robert Judet.**

Rapport de M. Marcel Fèvre.

Jean et Robert Judet vous ont présenté, voici quelques mois, les radiographies de 3 malades traités avec prothèses en résine acrylic. Je ne regrette pas le recul de mon rapport, qui pourra être beaucoup plus documenté qu'à l'époque de cette présentation ; d'autant que nous avons nous-même, maintenant, l'expérience de la méthode de Judet.

La prothèse en acrylic permet de remplacer un segment d'os ou d'articulation. Judet n'emploie plus la résine acrylic du début, mais un métacrylate de méthyle, qui ne contient pas de plastifiant. Il semble, en effet, qu'un corps simple ait chance d'être mieux toléré qu'un corps chimique complexe. Cette substance, facile à travailler, permet de réaliser les pièces les plus variées. Sa dureté est supérieure à celle de l'os. Le meilleur procédé de stérilisation de ces prothèses paraît être la stérilisation au formol à l'étuve, suivie de deux minutes d'ébullition. Cette substance n'est pas attaquée par les liquides organiques. Elle ne provoque ni sclérose, ni cytolyse, et paraît parfaitement tolérée par les tissus.

Jean et Robert Judet vous ont présenté 4 malades et les radiographies vous montrent différents aspects d'utilisation de l'acrylic. En voici brièvement les observations :

I. — *Reconstruction d'une hanche par prothèse d'une tête fémorale :* Opéré le 27 juin 1947 pour coxarthrie douloureuse : flexion limitée à 45°, adduction permanente. Douleur nocturne, échec des traitements médicaux et de la radiothérapie. Ce cas montra que la prothèse en acrylic ne doit pas se limiter à créer une interposition, mais doit rétablir l'appui articulaire, et une morphologie aussi proche que possible de la normale.

II. — *Remplacement du métacarpien du pouce :* Métacarpien entièrement éliminé par ostéite consécutive à un phlegmon de Dolbeau, opéré en février 1947. Le métacarpien entier a été remplacé. On s'est contenté de faire une incision dans le tissu cicatriciel, de découvrir les surfaces articulaires du trapèze et de la base de la phalange — le lit de la pièce prothétique fut élargi dans le tissu fibreux ; mise en place de la pièce et suture du tissu fibreux par quelques catguts et de la peau.

III. — *Pseudarthrose de l'humérus avec paralysie radiale et perte de substance :* Déjà opérée deux fois par d'autres chirurgiens.

17 octobre 1946, découverte des deux fragments à travers le tissu cicatriciel. Mise en place de deux plaques formant un manchonnage incomplet, fixation par boulon en acrylic transosseux et trois fils de bronze. On ne se préoccupe nullement de libérer les fragments, ni de les aviver.

Publication périodique mensuelle.

Secondairement, transplantation tendineuse pour cure de la paralysie radiale (Dr Crépin, hôpital Manin).

IV. — *Ankylose complète du coude après fracture sus-condylienne transverse très basse traitée en province par ablation du fragment :* 24 avril 1947, par voie transolécranienne, fixation d'une palette humérale en résine, solidarisée à la partie inférieure de la diaphyse par demi-engainement de la face antérieure et deux boulons en acrylic transosseux.

Actuellement, Jean et Robert Judet ont utilisé la prothèse en acrylic soixante-seize fois pour reconstitution de la tête fémorale. A côté de cet emploi fondamental, signalons toute une série d'autres applications.

1° Reconstitution de la tête humérale, dans 2 résections de l'épaule pour tumeurs blanches anciennes à évolution lente.

2° Reconstitution de 4 articulations phalango-phalangiennes.

3° Interposition de cupules en acrylic, au cours de 2 opérations de Galeazzi.

4° Remplacement d'une diaphyse humérale pour pseudarthrose, traitée sans succès par les procédés classiques.

5° 2 cas d'arthroplastie du genou.

6° Utilisation de clous en acrylic pour arthrodèse des articulations du genou et sous-astragalienne.

7° Utilisation de pièces en acrylic dans les arthrorises du pied.

8° Remplacement d'une épiphyse humérale inférieure dans une ankylose osseuse du coude.

Cette énumération a simplement pour but de montrer la diversité et l'ampleur de l'utilisation des prothèses en acrylic. Nous ne discuterons pas aujourd'hui les résultats de ces différentes opérations et la valeur de la prothèse en acrylic, dans chacun des cas. Les observations ne sont pas assez nombreuses ; elles ne comportent pas encore un recul suffisant ; toutes n'ont pas été des succès au point de vue des résultats fonctionnels, mais elles ne comportent pas de complications graves.

Nos données sont, par contre, beaucoup plus précises en ce qui concerne l'utilisation des prothèses en acrylic, pour le remplacement de la tête fémorale. Ici, la prothèse présente deux grandes indications :

L'une, essentielle, l'arthrite déformante de la hanche ;

L'autre, extrêmement intéressante, la pseudarthrose du col du fémur.

Un prochain article du *Journal de Chirurgie* vous précisera les données de la technique de Judet, dont voici le résumé :

Incision verticale de Hueter, entre couturier et tenseur. Incision de la capsule articulaire. Section de la tête. Extraction de la tête. Mise en rotation externe, adduction et extension du membre inférieur et modelage du col. Perforation du col avec une tarière de 13 millimètres, enfoncée par la surface de section et sortant au-dessous de la crête sous-trochantérienne. Mise en place de la tête en acrylic, actuellement composée d'un seul bloc. Un champignon, excavé pour s'adapter au col, est prolongé par une tige, véritable racine qui plonge dans le col fémoral. Un levier de Murphy facilite la réduction de la tête dans le cotyle, qu'il faut parfois agrandir à la fraise. La capsule est suturée, puis on referme les plans superficiels.

Un plâtre est laissé vingt-cinq jours, mais coupé en bivalves au quinzième jour, pour permettre de commencer la mobilisation.

L'opération n'est pas grave ; dans les tâtonnements des débuts, Jean et Robert Judet ont cependant eu 2 cas d'infection. Ils comptent une seule mort, par urémie au vingt et unième jour après l'opération, sur 76 cas.

Dans l'ensemble, les résultats sont excellents, tant par les douleurs supprimées ou très atténuées que par les résultats fonctionnels, les mouvements étant en règle plus amples qu'après une résection. Au bout de soixante à quatre-vingt-dix jours, ils atteignent, chez presque tous les opérés, 60° de flexion.

D'ailleurs, ces bons résultats sont confirmés par les malades : l'un de nos

opérés a présenté une rupture de la racine de la pièce de prothèse. Il était si satisfait du résultat obtenu par l'opération avant cet accident, qu'il a accepté avec joie qu'on lui replace une nouvelle tête en acrylic. Nous venons de le revoir récemment, et il est justement enchanté de son état actuel.

La méthode nous paraît d'exécution facile. Elle donne des résultats extrêmement satisfaisants, mais le recul des observations les plus anciennes atteint seulement deux ans et l'épreuve du temps reste donc nécessaire avant de pouvoir donner une opinion définitive.

Messieurs, nous ne pouvons terminer ce rapport sans souligner l'extrême intérêt et la nouveauté des techniques proposées par Jean et Robert Judet. Je vous propose donc de les remercier vivement d'avoir bien voulu nous montrer leurs premiers opérés, leurs radiographies, et de nous avoir exposé leurs premiers résultats.

M. **Poilleux** : Dans 3 cas, deux arthrites chroniques et une pseudarthrose du col, j'ai observé, dans les suites lointaines, une subluxation de la tête en acrylic. Cette dernière avait cependant été choisie avec soin quant à son diamètre par rapport au cotyle. Le résultat fonctionnel est très bon, sauf le raccourcissement par subluxation secondaire de la tête. Dans les 3 cas, j'ai été frappé de la contracture des adducteurs. Je voudrais savoir si Judet a observé des cas semblables et ce qu'il conseille de faire pour l'éviter ou pour y pallier.

M. **P. Truffert** : J'ai été, il y a quelques semaines, en face du problème suivant : jeune fille de quatorze ans ayant présenté dans l'enfance une ostéomyélite du maxillaire suivie d'ankylose de Martini. Opérée une première fois en 1943, la mobilité a persisté tout le temps (deux ans) pendant lequel la malade a utilisé l'appareil de Darcissac. Lorsqu'elle a cessé, l'ankylose s'est reproduite totale (synostose étendue).

Devant rendre la mobilité et allonger la branche montante du maxillaire, j'ai fait préparer par M. le Dr Psaume un condyle en acrylic et en craignant l'usure sur la néo-cavité glénoïde j'ai fait coiffer l'acrylic d'une capsule en vitallium.

Le résultat immédiat est excellent, la pièce bien supportée ; une mobilité légère existe et le résultat esthétique est satisfaisant. J'ai, d'ailleurs, l'intention de vous présenter la malade.

Mais je voudrais demander à M. Fèvre : combien de temps dois-je attendre avant de mobiliser cette articulation ?

M. **Ménegaux** : Je voudrais demander à mon ami Fèvre s'il peut nous fixer sur le devenir des têtes fémorales en acrylic ? Il me paraît en effet important de savoir si l'on peut tabler sur une tolérance de longue durée. Car, si la prothèse se résorbe, quel sera l'avenir du membre ? Faudra-t-il le désarticuler ?

M. **Basset** : J'ai trouvé extrêmement intéressants la présentation des malades qu'avait faite autrefois Judet et le rapport qui vient de nous être exposé.

J'ai constaté avec le plus grand plaisir que Fèvre insistait, à propos de la technique opératoire, sur un point particulier que nous avions signalé, mon maître Delbet et moi, il y a quarante ans : pour avoir un point d'appui solide, il faut forer le col du fémur, non pas au niveau du grand trochanter, mais à 1 centimètre environ au-dessous de la crête qui limite en bas la face externe de celui-ci. C'est là seulement qu'on trouve un point d'appui solide pour la prothèse. Plus haut, en effet, on se trouve en tissu spongieux sans solidité.

En regardant les radiographies que Fèvre nous a présentées, il m'a semblé que la tige de la prothèse en acrylic n'aboutit pas au-dessous du grand trochanter, elle sort à la partie inférieure de la face externe de celui-ci, alors que Fèvre nous a dit avec raison qu'il fallait la mettre un peu plus bas.

M. **Fèvre** : Je remercie les orateurs qui ont bien voulu prendre part à cette discussion.

A M. Poilleux, je répondrai que la subluxation pouvait tenir à plusieurs causes : petit défaut de technique, et défaut d'adaptation de la tête fémorale en acrylic et du cotyle.

La petite erreur de technique à ne pas commettre est d'implanter la racine de la tête, de telle manière que l'assemblage réalise une sorte de coxa vara. Or, l'opérateur, qui a tendance à agir avec le plus de facilité possible pour ses manœuvres d'implantation de la prothèse, tend volontiers à réaliser cette coxa vara. C'est un point sur lequel nous avons attiré l'attention au dernier Congrès de Chirurgie orthopédique d'Amsterdam

Pour éviter l'inadaptation de la tête et du cotyle, des têtes de trois dimensions différentes ont été construites. Cette gamme est peut-être encore insuffisante. D'autre part, si le cotyle est déficient, on pourrait le creuser à la fraise, comme dans les opérations de Colonna dans les luxations de la hanche.

A mon ami Menegaux, que dire, puisqu'il me demande de prédire l'avenir ? J'ai souligné, dans mon rapport, le fait que les résultats les plus anciens remontent à deux ans. Mais je ne puis entrevoir un devenir des malades aussi sombre que celui envisagé par Menegaux. Si la prothèse se résorbait ou n'était pas tolérée, on se trouverait simplement dans l'état d'une résection de la hanche. La méthode ne deviendrait nocive qu'en entraînant une ostéolyse du col. Or, la pratique des prothèses en acrylic par les stomatologistes d'une part, les expériences d'autre part, les données que nous avons avec deux années de recul, ne laissent nullement prévoir la possibilité d'une telle ostéolyse.

M. Truffert conçoit parfaitement qu'il m'est difficile d'homologuer les temps d'immobilisation après prothèse d'une tête fémorale et après prothèse d'une articulation temporo-maxillaire. A première vue, et sans expérience, je pense qu'il vaut mieux conseiller, pour celle-ci, au moins quinze jours d'immobilisation.

Je remercie mon maître, M. Basset, d'avoir bien voulu prendre la parole et d'avoir rappelé que les travaux de son maître Delbet et les siens propres avaient montré l'intérêt de placer les pièces (osseuses ou autres) traversant le col, en prenant point d'appui dans la région sous-trochantérienne. En plaçant une prothèse en acrylic, il faut viser au-dessous de la crête sous-trochantérienne, en taraudant le tunnel de pénétration destiné à la racine de la pièce.

Contribution au traitement du cancer de la vessie,

par M. **André Dufour**.

Rapport de M. R. Gouverneur.

Le Dr Dufour nous a envoyé un important travail comprenant la statistique intégrale des cystectomies totales pour cancer, faites à Necker ces dernières années. Nous voulons montrer les progrès accomplis dans cette partie de la chirurgie vésicale, au cours des sept années sur lesquelles porte notre statistique et en préciser les indications.

Mais, avant toute chose, il y a une question essentielle que nous voudrions souligner, c'est celle des mauvais résultats que nous ont donnés les cystectomies partielles pour les tumeurs de la vessie. Ce sont d'ailleurs ces mauvais résultats qui nous ont conduits à préférer la cystectomie totale. Notre assistant, le Dr Aboulker, recherchant les résultats éloignés qu'a apportés la cystectomie partielle dans le traitement des cancers infiltrés de la vessie, est arrivé très justement à la conclusion que la cystectomie partielle n'était pas une opération recommandable pour les cancers infiltrés. La cystectomie partielle est une opé-

ration illogique en matière de cancer, incomplète au point de vue lymphatique et insuffisante au point de vue de l'exérèse. Nous n'avons en vue que les épithéliomas infiltrés dans la muqueuse vésicale qu'ils pénètrent profondément ou qu'ils traversent et, si l'on adopte la classification de Jewett, qui répartit les cancers infiltrés en trois degrés, selon qu'ils n'attaquent que muqueuse et sous-muqueuse, qu'ils pénètrent la musculeuse et sa moitié sous-muqueuse ou sa totalité ou qu'ils la traversent, nous dirons que nos cas correspondent à la classe C ou à la classe B 2, c'est-à-dire qu'ils traversaient la musculeuse ou l'occupaient dans toute son épaisseur. Sur 10 cas de tumeurs du dôme ou des parties hautes des faces latérales, il y eut sept fois des récidives et trois fois seulement une survie d'une durée variable. Sur 17 cas de tumeurs de la partie basse, la récidive eut lieu dix-sept fois avec mort dans des délais variables. Il s'agissait évidemment, en général, de tumeurs étendues.

D'autre part, l'opération de cystectomie partielle est sérieuse, puisque sa mortalité immédiate oscille entre 10 et 45 p. 100, et la fréquence de ses récidives entre 35 et 90 p. 100, dont la moitié eut lieu au cours de la première année.

Depuis déjà longtemps, nous défendons le principe de la cystectomie totale comme opération rationnelle en matière de cancer vésical, enlevant la totalité de l'organe avec l'atmosphère cellulo-graisseuse périvésicale et la totalité des nodules ganglionnaires paravésicaux disposés au contact de la paroi vésicale. Elle permet d'enlever l'organe sans l'ouvrir, en risquant au minimum l'ensemencement opératoire. C'est une opération satisfaisante au point de vue de l'exérèse qui, chez la femme, peut être étendue à une partie de l'appareil génital en emportant la cloison vésico-vaginale et l'urètre et, chez l'homme, permet d'enlever le bloc vésico-prostatique d'un seul tenant avec le minimum de chance d'ensemencement néoplasique. C'est enfin une opération qui, en dernière analyse, n'est pas plus meurtrière que la cystectomie partielle. Certes, si on voulait exécuter une cure complète du territoire lymphatique, il faudrait faire l'exérèse des chaînes ganglionnaires iliaques externes, internes, obturatrices, ce qui est pratiquement irréalisable. Mais la cystectomie totale a la prétention de pouvoir guérir les malades. Peut-être le secours d'une irradiation puissante, et à ce point de vue là, la rœntgenthérapie de contact que nous utilisons, est-il un premier pas dans cette voie. Nous n'envisagerons, dans ce travail, que la statistique opératoire et les résultats immédiats, le recul n'étant pas suffisant pour nous permettre d'établir une statistique valable de résultats éloignés. Notre matériel d'étude comprend 46 observations de cystectomies totales qui comportent des examens endoscopiques, radiographiques et histologiques, dont nous déposons les résumés aux archives. Ces 46 observations comprennent 36 hommes et 10 femmes. Elles ne sauraient être étudiées en bloc, car elles constituent quatre groupes distincts, chacun relevant d'une technique différente.

Le premier groupe comprend 18 observations de cystectomies totales faites en un temps avec implantation cutanée des uretères dans la même séance. Ce groupe comprend toutes les opérations de cet ordre faites entre 1941 et 1945 inclus, aussi bien quelques tentatives isolées de chirurgiens qui, ayant perdu tous leurs opérés, n'ont pas poursuivi cette technique, que nos premiers essais personnels ; c'est dire que la mortalité a été très lourde, et la thèse de Robert (Paris, 1945) en a parfaitement fait état. Les 14 morts sur 18 opérés ont été causées trois fois par choc opératoire (nous n'avions pas encore de bonne réanimation), huit fois par cellulite sous-péritonéale (avant l'apparition de la pénicilline), une fois par occlusion intestinale (faute opératoire), deux fois par urémie (mauvais fonctionnement de l'implantation urétérale).

Le deuxième groupe comprend 6 observations de cystectomies totales faites en deux temps. 4 d'entre elles ont comporté une urétérostomie cutanée bilatérale, puis la cystectomie dans un deuxième temps. Il y eut une mort au vingt-deuxième jour, par occlusion intestinale chronique due à une péritonisation défectueuse. 2 d'entre elles ont été faites par cystectomie première avec uretère dérivé par

sonde urétérale à travers l'urètre, et, dans un deuxième temps, implantation cutanée bilatérale.

Le troisième groupe comprend 11 observations entre juillet 1946 et avril 1948. Ce sont les premières implantations de l'uretère dans l'intestin. Nos cystectomies totales sont alors faites en deux temps : au cours du premier, a lieu l'implantation bilatérale des uretères dans l'intestin, et, dans un deuxième temps, on pratique la cystectomie. L'amélioration des chiffres est frappante, puisqu'il n'y a que 2 morts sur 11 cystectomies : l'une au septième jour, l'autre au dixième, par cellulite pelvienne avec réaction péritonéale. Nous avons remarqué, à ce moment, que la mortalité opératoire des cystectomies n'était pas supérieure à celle des implantations, d'où nos essais de pratiquer les deux interventions en même temps.

Le quatrième groupe comporte les 11 observations les plus récentes, toutes exécutées en 1948. La cystectomie totale et l'implantation intestinale des deux uretères sont faites dans la même séance opératoire. Il y a 2 morts, l'une de choc opératoire prolongé consécutif à la ligature de l'artère et de la veine hypogastriques gauches ; l'autre malade a présenté, après une opération correcte, des signes de dilatation aiguë de l'estomac, qui se sont améliorés avec le traitement, mais la mort est survenue brusquement le cinquième jour. Il existait à l'autopsie une grosse dilatation de l'estomac et du jéjunum, sans obstacle mécanique, sans réaction péritonéale et sous-péritonéale, et la veine cave inférieure présentait un gros caillot organisé.

On peut, d'une façon plus simple, classer ces 46 observations en deux grands groupes :

Le premier comprend toutes les implantations des uretères à la peau : sur 24 cystectomies totales, il y a 16 morts opératoires. Toutes les interventions sont faites entre 1941 et 1946, avant la pénicilline et la réanimation.

Le deuxième groupe comporte 22 cystectomies totales en un ou deux temps, avec implantation intestinale des uretères. Il y a eu 4 morts, soit 18,2 p. 100. Et si nous isolons les cystectomies faites dans les premiers mois de l'année 1948, nous arrivons à 14 cystectomies totales, dont 11 en un temps avec 2 morts, soit 14,4 p. 100.

C'est dire que la cystectomie totale pour cancer est, actuellement, en pleine évolution, que les améliorations constantes apportées à la technique et aux soins pré- et post-opératoires permettent d'espérer des résultats plus satisfaisants encore.

Conditions nécessaires pour pratiquer une cystectomie totale.

1° *La précision du diagnostic* est un des éléments essentiels, car il s'agit de rejeter toutes les tumeurs fixées, immobilisées, non extirpables. D'autre part, l'exploration endovésicale doit permettre d'éviter la taille exploratrice ; les cicatrices des opérations antérieures adhérant au péritoine empêchent souvent un bon clivage et sont génératrices de complications. La cystoscopie est parfois difficile à pratiquer dans cette vessie malade. On la complétera, au besoin, par une cystographie faite au collothor et contrastée à l'air. La cystographie donne des renseignements très sûrs et nous présentons ici quelques clichés caractéristiques.

Il reste cependant des cas où ces deux moyens d'exploration ne permettent pas d'affirmer, avec certitude, la nature maligne de la tumeur. La biopsie endoscopique vient alors lever le dernier doute. Dans l'ensemble de nos observations, la biopsie endoscopique a été nécessaire six fois ; c'est une exploration facile, bénigne, dont les résultats sont indiscutables. Deux cas récents ont été parfaitement démonstratifs : alors que l'endoscopie nous avait fait soupçonner une tumeur maligne, la biopsie a prouvé le caractère bénin de la néoformation, et une cystectomie partielle a été suffisante. L'examen histologique de la pièce a entièrement confirmé les données de la biopsie endoscopique.

Ces trois examens heureusement combinés permettent donc d'affirmer, sans marge pratique d'erreurs, la nature bénigne ou maligne de la tumeur vésicale ; la conséquence en est la suppression complète de la cystotomie exploratrice, ce qui permet une opération aseptique, et nous attribuons en partie à cette condition l'amélioration récente de nos résultats.

2° *La préparation à l'opération.* — Elle joue un rôle considérable. Dans cette intervention complexe, qui comporte l'ablation d'un organe important et l'ouverture du côlon pelvien, ainsi qu'un large décollement du tissu cellulaire du pelvis, il faut pratiquer une minutieuse préparation opératoire : la vidange régulière de l'intestin pendant quatre à cinq jours, avec régime alimentaire riche en calories et pauvre en déchets ; une soigneuse désinfection intestinale les cinq jours qui précèdent l'intervention par absorption quotidienne de 8 à 10 grammes de sulfaguanidine ou de succinyl-sulfathiazol. La pénicillothérapie est commencée la veille de l'intervention, à la dose quotidienne de 300.000 à 400.000 unités. Nous demandons aussi une exploration humorale assez poussée : dosage de l'urée, phénol-sulfone-phtaléine, dosage des protéines et des chlorures du sang, formule sanguine. Signalons qu'à la suite du régime alimentaire pré-opératoire, on peut voir une certaine baisse dans le taux des protéines du sang ; aussi faut-il, à la veille de l'opération, doser à nouveau le taux des protéines.

Anesthésie et réanimation ont permis de supprimer le facteur temps de nos préoccupations. L'implantation correcte des deux uretères, parfois filiformes, dans le côlon pelvien, exige impérieusement un temps qu'on ne saurait raccourcir. L'excellence de l'anesthésie en circuit fermé, nous a fait préférer l'anesthésie générale à l'anesthésie rachidienne ; celle-ci a l'inconvénient d'être de trop courte durée et elle nécessite un complément d'anesthésie générale. Nous avons, pour l'instant, renoncé à l'anesthésie rachidienne, car nous estimons qu'une heure et demie à deux heures représentent le temps minimum nécessité par une cystectomie totale avec implantation intestinale des uretères. Nous avons utilisé systématiquement la perfusion per-opératoire, et cette dernière période répond à celle de nos meilleurs résultats.

Soins post-opératoires. — En plus de la pénicilline, il faut assurer une diurèse immédiate et abondante qui peut, au besoin, forcer l'œdème de l'uretère dû au traumatisme opératoire. C'est d'ailleurs le danger de cette anurie post-opératoire qui avait fait proposer à Coffey l'implantation des uretères sur sonde. Il nous a paru que ce deuxième procédé n'est pas sans inconvénient : d'une part, la présence d'un corps étranger favorise l'infection, d'autre part, la sécurité qu'elle se propose d'apporter n'est pas absolue et, dans de nombreux cas, les sondes se sont bouchées et ont donné lieu à des ennuis. L'injection intraveineuse d'une solution de sulfate de soude, produit une diurèse beaucoup plus importante que celle qu'entraîne une injection de chlorure de sodium. Nous injectons quotidiennement dans les veines 1 litre de sérum glucosé, 1 litre de sérum physiologique, 1 litre de sérum sulfaté isotonique. Grâce à cette thérapeutique intraveineuse, le pronostic immédiat de l'implantation urétérale est devenu bénin et, le plus souvent, nous avons recueilli par la sonde rectale 1.000 à 1.200 c. c. d'urine dans les premières vingt-quatre heures.

3° *Technique opératoire.* — Toute cystectomie totale comporte deux temps aussi importants l'un que l'autre : la dérivation urinaire, d'une part, l'exérèse vésicale de l'autre.

a) *Dérivation des uretères dans l'intestin :* La dérivation des uretères dans l'intestin est certainement supérieure à la dérivation cutanée ; elle a l'avantage de laisser l'uretère en place dans son plan anatomique et dans les meilleures conditions de fonctionnement, d'éviter toute coudure, toute compression, et de rétablir, à plein, un fonctionnement urétéral auparavant gêné par la tumeur vésicale.

Nous exécutons l'implantation, de préférence, par voie médiane transpéritonéale par la technique de Coffey n° 1, et nous implantons les deux uretères dans

la partie basse du côlon pelvien. Sauf exception rarissime, l'implantation est faite des deux côtés, dans la même séance, par voie transpéritonéale ; ce n'est que plus rarement et pour des raisons particulières, que l'uretère est implanté par voie extrapéritonéale. Le ventre ouvert, on doit étudier le degré d'extension des néoformations vésicales, rechercher la présence des adénopathies, des nodules néoplasiques, d'ascite. Après libération des uretères, ils sont implantés dans l'intestin : le choix du lieu d'implantation doit être tel, que le canal ne subisse aucune coudure, compte tenu de la mobilité colique. On couche les deux uretères le long du côlon, l'uretère droit étant abouché en général plus bas que le gauche, mais ceci n'est pas une règle absolue. En général, l'uretère gauche est plus facile à bien placer, car il est près du côlon sigmoïde. Dans 3 cas, un des uretères était dédoublé et les deux uretères du même côté ont été implantés : deux fois par deux brèches coliques séparées, une fois par la même brèche.

Nous avons eu 3 complications éloignées sous forme de 2 fistules urinaires abdominales et, chez un de ces malades, sous forme d'une fistule stercorale. Ces deux malades sont en bonne santé et n'ont pas encore subi la cure de leur fistule.

Lorsqu'il s'agit d'un uretère dilaté ou d'un rein urographiquement silencieux ou dilaté, nous avons utilisé une des techniques suivantes : la première, qui a donné au Dr Dufour toute satisfaction, est l'implantation intestinale directe sans tunnel sous-muqueux, suivant une technique qu'il a exposée au Congrès Français d'Urologie. L'auteur n'a jamais éprouvé la nécessité de la faire sous le couvert d'une néphrostomie. La deuxième est l'abandon de l'uretère dilaté, de préférence lié dans le foyer opératoire drainé et méché avec, secondairement, soit une néphrectomie si une infection rénale éclate (une observation), soit implantation urétéro-intestinale si la sécrétion se rétablit (une observation), ou abstention si aucun incident ne se produit.

Pour les gros uretères, ce qui importe plus que leur dilatation, c'est l'état de souplesse et d'élasticité de la paroi. Nous avons implanté des uretères nettement augmentés de volume, mais dont les parois étaient restées souples et qui gardaient un bon péristaltisme ; rapidement, après l'opération, les uretères ont repris un volume sensiblement normal.

Quelle que soit la technique employée, la minutie la plus grande doit présider à l'implantation : j'avoue voir, pour ma part, dans la perfection de celle-ci, la garantie du succès opératoire.

b) *Les techniques d'exérèse vésicale :* La cystectomie en elle-même n'est pas une intervention difficile, mais on doit s'astreindre à la faire la plus large possible et à tendre à l'évidemment pelvien pré-rectal. Il faut s'efforcer de garder le contrôle anatomique de toutes les phases de l'exérèse, et même dans la profondeur du petit bassin, s'efforcer de ne couper et lier que des pédicules identifiés.

Chez la femme : La cystectomie totale est une opération relativement facile.

1° S'il s'agit d'une tumeur haute, siégeant nettement au-dessus du trigone et n'infiltrant d'aucune façon le plancher vésical, la cystectomie totale par voie abdominale peut être aisément pratiquée. La largeur de l'excavation pelvienne, le secours d'une hystérectomie concomitante, s'il y a lieu, permettent d'exécuter une opération aisée.

2° S'il s'agit d'une tumeur basse, soit trigonale infiltrant le plancher vésical, ou d'une tumeur très volumineuse, il peut être utile de recourir à la voie combinée vagino-abdominale et de pratiquer une urétro-cystectomie totale avec colpectomie antérieure et hystérectomie totale concomitante. Nous apportons la photographie d'une pièce opératoire de Dufour, ayant trait à une femme de soixante-six ans, qui montre l'ablation d'un seul bloc de l'urètre, de la vessie, du vagin et de l'utérus ; le temps vaginal libère les attaches périnéales et permet l'hémostase des éléments vasculaires de cette région.

Chez l'homme : La cystectomie totale est une opération plus difficile ; nous avons tendance à élargir le plus possible l'exérèse et à pratiquer une prostato-

cystectomie totale. Nous avons utilisé une fois la voie combinée abdomino-périnéale, neuf fois par la voie combinée périnéo-abdominale et vingt-six fois la voie abdominale pure.

La voie combinée périnéo-abdominale, que Dufour a personnellement préférée longtemps, présente des avantages certains : la section de l'urètre membraneux est facile et se fait sous le contrôle de la vue, le décollement antérieur pré-vésical se fait immédiatement, le décollement postérieur interprostato-rectal est aisé ; il permet de remonter jusqu'au delà des vésicules séminales et de raccourcir, en le simplifiant, le temps abdominal. Le drainage déclive de la plaie opératoire est largement assuré. A ces avantages certains, nous objectons que l'emploi de la voie combinée allonge de beaucoup l'intervention, ne serait-ce qu'à cause du changement de position, que le temps périnéal exécuté en premier engage la poursuite de l'exérèse, alors que les contre-indications ne seront trouvées que dans l'abdomen, et qu'enfin le voisinage de la plaie périnéale avec le drain rectal, par où va s'écouler l'urine, paraît peu recommandable, sans constituer d'ailleurs une contre-indication formelle.

Devant ces objections faites à la voie combinée, la voie abdominale pure paraît présenter les avantages de la rapidité et de la simplicité ; il semble, en effet, que dans la plupart des cas, quel que soit le procédé utilisé : qu'on attaque la vessie par section première de l'urètre, en attirant le col vésical de bas en haut, ou qu'on procède de haut en bas et d'arrière en avant, en commençant par le pédicule supérieur, on parvient, avec une sécurité suffisante, à extirper le bloc prostato-vésical. Il faut reconnaître que notre tendance actuelle est de recourir de plus en plus à la voie abdominale pure : 26 opérations par voie abdominale pure contre 10 par voie combinée.

Comment choisir telle ou telle méthode d'exérèse ? Il nous paraît qu'on peut, d'une façon un peu schématique, distinguer chez l'homme les cas favorables et les cas défavorables :

1° *Dans les cas favorables :* Sujet maigre, jeune, en bon état général, bassin suffisamment large, pelvis peu profond, paroi abdominale plate, tumeur vésicale haute ou montant facilement. Dans ces conditions, et on peut le prévoir par l'examen clinique, l'opération est toujours facile et nous la pratiquons en un seul temps par voie abdominale transpéritonéale.

Dans quel ordre faut-il exécuter les temps d'intervention ? En fait, cela importe peu : nous préférons, personnellement, commencer par l'implantation et terminer par la cystectomie qui peut être rapide. L'auteur, dans les cas qui se présentent favorablement, préfère exécuter d'abord la prostato-cystectomie, faire l'hémostase complète et minutieuse et terminer par l'implantation des uretères dans le côlon, suivie de la péritonisation complète. Si, au contraire, la laparotomie révèle une tumeur à la limite de l'opérabilité. Dufour assure d'abord la dérivation urétérale, puis décide ou non l'exérèse.

2° *Les cas défavorables* sont relativement nombreux : nous y rangeons les hommes âgés, plus de soixante-dix ans (bien que nous apportions une guérison opératoire après cystectomie en un temps, par voie abdominale, chez un homme de soixante-treize ans), les obèses, les sujets à paroi abdominale très épaisse, les sujets courts et gras, avec distance ombilico-pubienne très courte, ceux qui présentent une tumeur vésicale basse envahissant le plancher et ne se mobilisant pas facilement. Dans tous ces cas, on doit longuement peser l'indication de l'exérèse, s'entourer de tous les renseignements de laboratoire et renoncer à la cystectomie totale en un temps, par voie abdominale.

a) Si c'est l'état général ou urinaire du sujet qui laisse à désirer, s'il est fatigué, peu résistant, nous pensons qu'il vaut mieux opérer en deux temps, implanter d'abord les uretères dans l'intestin par voie latérale sous-péritonéale, apprécier ainsi la résistance du sujet à cette intervention déjà sérieuse, et si la chose est possible, dans un deuxième temps, faire la cystectomie en utilisant au besoin la voie combinée périnéo-abdominale.

b) Lorsqu'il ne s'agit que de difficultés locales, provenant d'une tumeur volumineuse basse ou peu mobile, Dufour préfère recourir à la voie combinée périnéo-abdominale et il pratique l'implantation dernière des uretères, au cours du temps abdominal.

Quels que soient les procédés d'implantation et d'exérèse adoptés, la péritonisation et le drainage restent le problème très important ; l'excellence et l'étanchéité de la péritonisation présentent une grande sécurité, aussi doit-on être très prudent au début de l'intervention, où seule compte l'ampleur de l'exérèse. On peut ordinairement rester économe de péritoine, enlever beaucoup de tissu cellulo-adipeux en sacrifiant peu de séreuse. La cavité abdominale doit être parfaitement fermée par un surjet hermétique, isolant complètement le fond de l'abdomen de la zone opératoire résultant de l'opération de la vessie. Le drainage de l'excavation pelvienne et de la loge vésicale, peut se faire par une contre-incision périnéale. Si on ne veut pas y recourir, et c'est notre opinion, il suffit d'installer un drainage par capillarité et de pratiquer l'aspiration dans le drain glissé en arrière des mèches.

Nous n'avons pas un recul suffisant pour pouvoir apprécier les résultats éloignés de la cystectomie totale, mais nous voudrions vous montrer des résultats datant d'un à deux ans, de malades opérés sans récidives et dans lesquels il est intéressant de voir ce qu'est devenu l'appareil pyélo-urétéral. Ces résultats permettent de juger l'avenir des implantations intestinales, dans les cas de cancer. Il semble que les résultats des implantations intestinales soient moins favorables dans les cas de cancer que dans les cas d'exstrophie vésicale : cela tient, d'une part, à l'âge des malades, au fait que les uretères implantés sont des uretères souvent malades, atteints de pyélonéphrite, des uretères plus ou moins dilatés, qui ont perdu souvent leur péristaltisme et il existe un envahissement des tuniques par du tissu inflammatoire ou scléreux. Mais les impressions que nous avons dès maintenant sont très favorables et s'il est vrai que cette chirurgie reste sévère, cela s'explique par le terrain sur lequel on opère ; nous croyons fermement que c'est dans cette voie que doivent persévérer les chirurgiens et que la cystectomie totale doit, chaque fois qu'on le peut raisonnablement, remplacer la cystectomie partielle dans les tumeurs cancéreuses et infiltrées de la vessie.

M. **R. Couvelaire :** Le très intéressant rapport de M. R. Gouverneur aborde un sujet sur lequel je me penche depuis plusieurs mois avec une attention particulière. J'ai été très heureux de constater que, sur trois points, les remarques que je fis à la Société Française d'Urologie ne sont plus accueillies avec réticence puisque M. R. Gouverneur admet que la cystectomie totale à vessie fermée comporte moins de risque qu'après taille exploratrice (lorsque le diagnostic pré-opératoire est fixé avec certitude), puisque la voie combinée périnéo-abdominale n'est plus, chez l'homme, rejetée par principe, mais considérée comme précieuse, au moins dans certaines conditions et puisque cette voie mixte est jugée préférable chez la femme. J'ai défendu, en effet, appuyé par M. Louis Michon, le bien-fondé de l'exérèse génito-vésicale chez la femme et, plus mon expérience croît, plus je suis persuadé qu'il faut compléter la cystectomie totale par une hystérectomie totale, une uréthrectomie totale et une colpectomie antérieure. L'étendue de cette exérèse impose un temps vaginal ou vagino-périnéal précédant le temps abdominal.

Je note que la mortalité opératoire est incomparablement plus élevée chez l'homme. Ma statistique est encore vierge de mortalité féminine.

Parmi les moyens d'exploration, tous utiles, il en est un capital : l'urographie intraveineuse. Non seulement pour apprécier l'état fonctionnel et morphologique du haut appareil, mais aussi pour étudier la vessie. Les cystographies de sécrétion sont, en effet, très intéressantes. Et souvent l'image légère, précise, fine d'une cystographie de sécrétion, apporte autant de renseignements que

l'image d'une cystographie rétrograde. Pour toutes ces raisons, je crois l'urographie intraveineuse l'exploration initiale la plus utile lorsque la clinique laisse prévoir l'existence d'une tumeur maligne de la vessie. J'ajoute que je ne possède pas encore un seul exemple de tumeur vésicale bénigne (papillome) ayant provoqué le mutisme rénal ou la distension uretéro-pyélo-calicielle et que, pour cette raison, j'attache à l'urographie intraveineuse une valeur non négligeable dans la recherche des signes indirects de malignité.

Comme tous les urologues, je pense que la solution sulfatée dont T. Millin recommande l'emploi, facilite la diurèse post-opératoire et qu'il faut toujours en user.

Je reste en désaccord avec M. R. Gouverneur sur deux points. D'abord sur la place de la néphrostomie. Ne jamais la faire et la juger inutile toujours, présuppose la chance inespérée d'uretères complaisants et de conditions tactiques exceptionnellement bonnes.

J'ai parfois regretté de n'avoir pas opéré sous le couvert de cette soupape ; je n'ai jamais regretté de l'avoir exécutée. Lorsque le rein est urographiquement muet, lorsque les cavités excrétrices sont très dilatées, je crois la néphrostomie un gage de sécurité et un moyen « d'essayer », ultérieurement, l'anastomose par injection descendante d'une substance de contraste.

Je fis récemment pour volumineux uretère souple, une implantation directe facile. Et la filtration d'urine m'obligea, le sixième jour, à drainer le rein. Il eût mieux valu commencer par cela.

Enfin, deuxième point de désaccord : l'inutilité ou même le danger du drainage périnéal après une opération de Coffey, par crainte de la proximité d'une plaie et d'un anus laissant couler les urines.

Je n'ai jamais vérifié ce danger, et d'ailleurs les urines doivent être recueillies directement dans le rectum à l'aide d'une grosse sonde molle pendant les premiers jours.

Je considère au contraire le drainage périnéal comme de la meilleure logique et de la plus grande efficacité. Et je m'efforce de supprimer le large drainage abdominal, autant pour obtenir une cicatrice hypogastrique de bonne qualité que pour ne pas laisser mèches et drain au contact de la péritonisation.

M. **Louis Michon** : Mon ami Gouverneur vient de nous faire un bien intéressant rapport auquel il a joint ses vues personnelles basées sur une déjà vaste expérience. Bien que la mienne ne soit pas aussi étendue, je voudrais rapidement exposer ma manière de voir sur un certain nombre de points envisagés par Gouverneur.

Tout d'abord la question de principe ; je pense qu'en matière de tumeur vésicale infiltrée, il est exagéré de refuser tout droit de cité à la cystectomie partielle ; j'ai déjà dit à mon ami Dufour que je n'acceptais pas sa formule, lorsqu'il disait que la cystectomie totale constituait le seul traitement des tumeurs infiltrées. Comme tous, je suis convaincu que, dans l'ensemble, les résultats éloignés des cystectomies partielles sont très mauvais, du moins s'il s'agit de tumeurs du bas-fond ; pour les tumeurs de la calotte, où l'on peut parfois faire des résections très larges, je pense que les résultats heureux ne sont pas exceptionnels ; d'autre part, je reste frappé par le fait que mes seules guérisons à longue échéance, plus de cinq ans et même dix et quinze ans, sont dues à des cystectomies partielles ; il ne faut pas oublier non plus que certains cas — rares il est vrai — peuvent bénéficier, même pour un long temps, d'implantations d'aiguilles de radium, selon la technique de Darget. Ceci dit, il est très évident que grâce à l'amélioration de la technique, grâce aux antibiotiques, grâce au perfectionnement de l'anesthésie et de la réanimation, nous pouvons aujourd'hui entreprendre, avec beaucoup plus de sécurité, la cystectomie totale ; aucun de nous n'hésite à y recourir dans de nombreux cas où, jadis, nous aurions recouru à une cystectomie partielle avec ou sans adjonction de radium. Pourtant

ce n'est pas tant la gravité immédiate de l'opération que la pauvreté de ses résultats éloignés, qui a mis dans mon esprit quelques réserves sur l'emploi presque systématique de la cystectomie totale. Mon ami Cibert me disait, il y a quelques semaines, qu'il voyait en elle le meilleur des palliatifs ; j'accepte volontiers cette manière de voir, car les malades, s'ils guérissent opératoirement, ne souffrent plus ; jusqu'à présent, pour ma part, je n'ai pas eu de guérisons dépassant deux ans. En résumé, je reste fidèle à la cystectomie partielle dans tous les cas où je peux faire aisément une large résection (les auteurs américains demandent que l'on passe à 4 centimètres au large de la tumeur ; dans tous les autres cas, il faut tenter la cystectomie totale et je ne réserve au radium seul que les cas où toute exérèse est impossible.

Avant de faire une cystectomie totale qui peut être meurtrière et qui, pour le moins, constitue une grave mutilation, il faut, comme le dit Gouverneur, établir un diagnostic précis. Je suis certes absolument d'accord avec lui, mais par contre je ne partage pas absolument son optimisme sur nos possibilités ; je considère que l'urologue le plus averti, employant tous les moyens actuellement à notre disposition (endoscopie, cystographie, suivant les diverses techniques, urographie), sera parfois dans l'impossibilité de dire s'il est en face d'une tumeur bénigne ou maligne. La biopsie par voie endoscopique peut, sans doute, nous rendre service ; elle peut également — et peut-être souvent — nous induire en erreur ; l'anatomie pathologique des tumeurs vésicales est souvent d'une interprétation particulièrement malaisée. C'est, à mon avis, le plus souvent l'examen endoscopique, associé à l'examen clinique et en particulier au palper bimanuel, qui nous rendra les meilleurs services ; ce palper sera, avec avantage, pratiqué sous anesthésie, comme y ont tant insisté les auteurs américains.

S'il est très certain que nous devons réduire au minimum le nombre des cystotomies exploratrices, il est des cas où ce sera notre seul moyen d'agir avec prudence, surtout si nous pouvons avoir l'aide d'un histologiste averti pour pratiquer un examen extemporané. Nous avons su le cas d'un très bon urologue qui, ayant fait une cystectomie totale, eut la douleur de constater qu'il s'agissait de simples phénomènes de cystite ; de tels faits doivent faire réfléchir et inciter à la prudence, car ce qui est arrivé à autrui pourrait également nous arriver.

Dans mes premières cystectomies totales j'eus recours à l'urétérostomie cutanée pratiquée soit dans un premier temps, soit dans le même temps que la cystectomie en fin d'intervention. J'y ai complètement renoncé, à moins d'impossibilité d'agir autrement. Il faut, en principe, faire une implantation uretéro-colique ; celle-ci peut être pratiquée dans un premier temps ou en même temps que l'exérèse vésicale. Le Coffey 1, comme l'a dit Gouverneur, paraît aujourd'hui rallier presque tous les suffrages ; il peut être réalisé soit par voie intra-péritonéale, soit par voie extra-péritonéale ; c'est à cette dernière façon de faire que je tends à donner la préférence. Je ne saurais discuter des résultats éloignés de ces anastomoses ; nos cas sont trop récents. Il est d'ailleurs vraisemblable que l'état de l'uretère, au moment de notre intervention, joue un grand rôle ; pourtant il ne faut pas, d'après Millin, craindre les gros uretères, surtout si leur paroi a gardé quelque souplesse : c'est avec eux que l'on a le meilleur fonctionnement immédiat de l'anastomose. Dans les suites opératoires, l'emploi — par goutte à goutte intraveineux — du sérum sulfaté sodique à 42,8 p. 1 000, que Millin nous conseilla il y a deux ans, est certainement favorable.

J'en viens enfin à l'exérèse. Contrairement à Gouverneur — et à beaucoup d'autres d'ailleurs — je reste convaincu que la voie combinée est préférable. Sans doute y a-t-il une petite perte de temps par suite du changement de position du malade ; mais, sous une anesthésie bien faite, cela est sans aucune importance ; d'ailleurs, le temps perdu à ce moment-là nous paraît facilement rattrapé par le beaucoup plus d'aisance que l'on a pour faire l'exérèse. Contrairement à Couvelaire, je crois que la voie combinée est encore plus utile chez l'homme que chez la femme car, à moins de cancer uretro-vésical, je ne pense pas qu'il y

ait inconvénient majeur à abandonner l'extrémité distale d'un urètre féminin qui pourra par ailleurs être utilisé pour le drainage.

Chez l'homme, comme l'a très bien dit Couvelaire, la cystectomie totale est beaucoup plus difficile ; c'est pourquoi je crois que, chez lui, l'adjonction d'un temps périnéal est encore plus désirable. Certes, si ce temps a été fait de façon très complète, avec section de l'urètre membraneux, il a l'inconvénient d'empêcher toute reculade lors de l'exérèse par voie haute ; si l'on a une telle crainte, on pourra se contenter de faire par voie basse le décollement prostato-rectal.

J'ai fait des cystectomies totales uniquement par voie haute ; j'en ai fait par voie combinée. J'ai trouvé cette manière de faire plus facile et c'est pourquoi je lui reste fidèle. De plus, ne craignant aucunement le voisinage de mon incision périnéale avec la sonde rectale collectrice des urines, je crois qu'il y a grand avantage à pouvoir fermer l'incision abdominale et à réaliser un large drainage par en bas.

M. **Maurice Chevassu** : Un mot seulement pour appuyer ce qu'a dit Louis Michon au sujet du diagnostic si difficile entre les tumeurs vésicales malignes et les tumeurs bénignes. J'ai insisté sur cette difficulté au Congrès d'Urologie de l'an dernier. Dans bien des cas, même avec la biopsie, il est impossible de faire la distinction entre elles. Cela est bien pour inspirer une certaine prudence dans les indications de la cystectomie totale.

M. **Wolfromm** : Je pense aussi que l'on ne peut accorder aucune confiance aux biopsies, surtout si elles sont négatives. Les deux meilleurs signes de malignité d'une tumeur de la vessie doivent être demandés à la palpation bimanuelle et à la radiographie. L'une et l'autre gagnent fort à être mises en œuvre sous rachi-anesthésie, ce qui relâche infiniment mieux la paroi abdominale que toute autre anesthésie, l'anesthésie sous curarisation mise à part.

Si la palpation bimanuelle montre entre le doigt rectal et la main abdominale une masse perceptible, il s'agit en général d'une tumeur maligne. Cependant, de gros papillomes congestionnés et œdématiés par l'infection peuvent donner la sensation d'une masse interposée entre les deux mains ; mais cette masse a gardé une assez franche élasticité ; c'est cependant parfois d'une tumeur maligne qu'il s'agit. Par contre, si l'on tombe sur une zone cartonnée, sans élasticité, il s'agit toujours d'un cancer et trop souvent d'un cancer qui a atteint ou dépassé les limites de l'opérabilité.

Parmi les divers modes de cystographie, c'est la cystographie de réplétion qui renseigne le mieux sur l'infiltration de la paroi, en montrant, mais sous une incidence favorable, qu'il faut chercher avec soin sous écran, une encoche du contour de la vessie ; trouve-t-on une telle encoche, la tumeur est à la limite de l'opérabilité. L'absence de toute encoche ne suffit malheureusement pas à établir la bénignité ou du moins le caractère non infiltrant d'une tumeur ; elle permet seulement de penser que l'infiltration de la couche musculaire, peu profonde, ne fait que commencer.

M. **R. Gouverneur** : Je remercie mes collègues qui ont pris la parole. Nous devons nous efforcer d'éviter la cystotomie exploratrice ; sans doute il est des cas où il est difficile de savoir s'il s'agit d'une tumeur bénigne, mais je pense fermement que la cystographie complétant la cystoscopie et la biopsie prélevée par résection éviteront bien des erreurs ; dans les cas cités par mon ami Michon, un examen histologique eût évité la faute commise et redressé l'indication opératoire.

Ce n'est pas l'urographie intraveineuse qui nous renseignera valablement dans cette recherche de la nature bénigne ou maligne de la tumeur ; si elle nous donne des indications de premier ordre sur le fonctionnement rénal et la morphologie des uretères, faisant apparaître un rein dilaté qui souffre ou

un gros uretère, elle ne peut préciser la nature de la néoformation, la cystographie apporte des renseignements bien plus complets. Au point de vue technique si, comme je vous l'ai dit, la voie combinée périnéo-abdominale facilite l'exérèse, elle ne me paraît nullement nécessaire par principe ; il est des cas particuliers, et je les ai précisés, où l'incision périnéale rend service, mais je suis tout à fait d'accord avec Dufour, que vouloir ériger cette méthode en dogme me paraît excessif et inutile.

COMMUNICATIONS

La circulation rénale et sa pathologie (1),

par M. **J. Trueta** (d'Oxford), invité de l'Académie.

Je vais essayer de résumer les recherches sur la circulation rénale que nous avons poursuivies à Oxford depuis septembre 1945. Ce travail se basait sur certaines observations préliminaires faites en 1941 par le Dr J. M. Barnes et moi-même. Nous avions constaté que l'application d'un tourniquet à la cuisse d'un lapin pendant quatre heures et demie produisait un spasme artériel qui ne se limitait pas à l'endroit comprimé par le tourniquet, mais s'étendait aux artères iliaques incluses sur la plaque radiographique. Nous supposâmes alors que la constriction qui avait bloqué les vaisseaux fémoraux se produisait aussi dans les artères rénales, et que cette constriction pouvait être la cause de l'anoxémie du rein et, par suite, de sa défaillance fonctionnelle. Les tâches urgentes imposées par la guerre mirent obstacle à nos recherches et ce ne fut qu'en 1945 que nous pûmes les reprendre, mais, cette fois, sans le concours du Dr Barnes, qui avait quitté Oxford.

Grâce à l'aide experte des Drs Barclay et Franklin, de Miss Prichard et bientôt du Dr Daniel, le travail avança rapidement et, en cinéradiographiant des reins de lapins, après l'application d'un tourniquet sur leur cuisse gauche, il apparut bientôt que la substance opaque (du thorotrast) injectée dans la veine jugulaire avait circulé à travers le rein plus rapidement que chez les lapins non soumis au tourniquet. Ce fait nous fit supposer que la voie suivie par le thorotrast dans le rein avait changé, attendu qu'une constriction de l'artère rénale aussi prononcée que celle qui résulte de l'application du tourniquet, produit une résistance « frictionnelle » plus grande, et, par conséquent, aurait dû causer plutôt un ralentissement de la circulation.

Cette hypothèse fut bientôt confirmée par l'emploi de plusieurs autres méthodes qui prouvèrent que, quand la substance corticale du rein devient ischémique, la substance médullaire reçoit plus de sang que lorsque la circulation se fait normalement dans tout le rein. Et l'on put vérifier que ce sang, abondant reçu en l'occurrence par la médullaire, était bien du sang rouge artériel, bien qu'il fût présent dans la veine rénale, où normalement se trouve du sang plus foncé. Nous avons obtenu l'ischémie corticale en excitant électriquement le nerf sciatique ou le nerf splanchnique des lapins, tandis que, en même temps, on injectait la substance opaque. Nos radiographies montrent que les artères interlobulaires sont bien pleines avant l'application du courant électrique, et qu'aussitôt après l'excitation du splanchnique, les deux tiers externes de la corticale sont vides, tandis que la médullaire, ainsi que les glomérules juxta-médullaires, sont au contraire bien remplis. Dans quelques-unes de nos expériences, on a fait apparaître une distribution semblable du sang

(1) Communication faite à la séance du 10 novembre 1948.

vers la médullaire en employant une injection intraveineuse de toxine staphylococcique.

A quels facteurs est due cette surprenante distribution intrarénale du sang ? Des causes, à la fois anatomiques et physiologiques expliquent ce détournement du sang, de la corticale vers la médullaire. Les glomérules corticaux donnent naissance au réseau de capillaires péri-tubulaires, avec lesquels ils sont unis par les vaisseaux efférents, tandis que les glomérules juxta-médullaires donnent naissance aux vaisseaux des *vasa recta*. Ces longs vaisseaux se recourbent vers les grosses veines de la zone cortico-médullaire à des niveaux différents, comme on peut le voir sur plusieurs de nos micro-radiographies et micro-photographies. La différence principale entre les deux circulations est localisée dans les vaisseaux efférents de leurs glomérules. Tandis que les glomérules corticaux ont des artérioles efférentes beaucoup plus fines que les artérioles afférentes correspondantes, les glomérules juxta-médullaires donnent naissance à des artérioles efférentes à peu près égales aux afférentes. Toutes les espèces que nous avons examinées, présentent la même disparité entre les vaisseaux efférents des glomérules corticaux et des glomérules juxta-médullaires, et l'homme ne fait pas exception.



Je crois pouvoir dire qu'il n'est pas nécessaire de souligner l'importance que ces deux circulations doivent avoir dans la pathologie rénale. Nous avons remarqué au cours de nos travaux que, quand un vaso-dilatateur puissant, tel que le nitrite d'amyle, est administré à un lapin vivant, qui reçoit ensuite une injection d'encre de Chine, les vaisseaux corticaux ne se remplissent pas, du moins du côté artériel, et les glomérules corticaux restent vides ; les glomérules juxta-médullaires et les *vasa recta*, d'autre part, apparaissent bien pleins. Que s'est-il donc passé dans ce cas ? Apparemment, la dilatation des vaisseaux médullaires et des glomérules juxta-médullaires, a absorbé toute l'encre de Chine et en a privé la circulation corticale. Si cette dilatation des canaux médullaires est rendue permanente, l'arrivée du sang à la corticale sera réduite également en permanance, causant de l'anoxémie corticale et même de l'ischémie, dans les cas extrêmes. Or, il a été prouvé par plusieurs investigateurs, que cette dilatation a lieu (en particulier par des anatomistes tels que Huber, en 1907 Oliver en 1939, et ce fait a été confirmé par nous-même). Chaque fois, la constriction des vaisseaux corticaux, refoule le sang dans les canaux médullaires, les capillaires des glomérules encore ouverts à la circulation sont dilatés par l'excès de sang, en particulier le capillaire central où se rejoignent le plus directement l'artériole afférente et l'efférente. Si cette dilatation forcée se répète un peu fréquemment, les capillaires qui ne servent pas s'atrophient, alors que le capillaire central se transforme graduellement en une artère à parois résistantes. Finalement, le glomérule disparaît et, à sa place, se trouve un vaisseau élargi, ouvert en permanence à la circulation du sang. C'est là, croyons-nous, le *vas recta vera* de Virchow et Ludwig. D'après la loi hydro-mécanique, formulée par Poiseuille, nous savons que le volume de liquide passant par des tubes capillaires, varie en fonction de la quatrième puissance du rayon. Ainsi, il passerait quarante fois plus de sang par un vaisseau de 25 micra de diamètre que par un capillaire normal de 10 micra de diamètre ayant la même longueur. Il y a là une indication évidente de l'énorme soustraction de sang occasionnée à la corticale, par suite de la dilatation permanente des vaisseaux juxta-médullaires, soustraction qui réduirait la pression intravasculaire dans les glomérules corticaux à des niveaux dangereux, n'était la capacité de la corticale de produire des substances hypertensives.

On a calculé que si, dans un rein normal, 20 p. 100 environ du sang passe par la voie juxta-médullaire et 80 p. 100 par la voie corticale et si la pression sanguine de l'artère rénale (environ 120 millimètres de Hg) est de 100 milli-

mètres de Hg dans les glomérules corticaux (pression qui suffit à assurer la filtration), une répartition égale du sang entre la circulation corticale et la médullaire, nécessiterait une élévation de la pression sanguine dans l'artère rénale, de 187 millimètres de Hg pour maintenir une pression de 100 millimètres de Hg dans l'artériole glomérulaire afférente corticale. Et si cette élévation de pression sanguine est maintenue, la filtration dans les glomérules corticaux serait assurée. Mais, naturellement, le reste de l'organisme souffrirait des conséquences de cette élvation de la pression sanguine.

Je ne suis pas encore à même de produire la preuve complète de ces faits, mais j'espère pouvoir dire bientôt si le travail expérimental, où je suis engagé, en démontre ou non la vérité.

Il y a un autre processus pathologique qui sera peut-être expliqué par les résultats de nos investigations, c'est la nécrose symétrique de la corticale du rein, due à de nombreuses causes, mais particulièrement à la scarlatine et à l'avortement septique. La première description exacte de cette maladie fut faite, en 1886, par Juhel-Renoy qui décrivit le cas d'une jeune fille morte dans la période fébrile d'une fièvre scarlatine : « L'aspect des deux substances, la corticale et la médullaire, est aussi différent que possible. La substance corticale, d'apparence blanc jaunâtre, forme une véritable bande, sorte de coque qui entoure et limite la substance médullaire ; et sur la couleur jaune de la substance corticale, les pyramides tranchent par leur aspect lie de vin, violet, noir. »

Depuis que Juhel-Renoy écrivait ceci, de nombreuses publications ont ajouté à notre connaissance de la nécrose corticale du rein ; mais, jusqu'ici, aucune explication n'a été donnée des causes qui protègent la médullaire quand la corticale devient ischémique. En 1928, Apert et Bach ont décrit un cas de nécrose corticale qu'ils avaient vu, et, après avoir souligné que la ligne séparant le tissu mort du tissu sain ne se trouvait pas entre la corticale et la médullaire, mais passait par le tiers interne de la corticale (c'est-à-dire au-dessus de la région des glomérules juxta-médullaires), ils avancèrent l'hypothèse que la médullaire avait échappé à la destruction parce que le sang ne lui était pas amené, comme c'était le cas pour la circulation corticale, après avoir passé par deux systèmes capillaires de vaisseaux. Ces auteurs n'étaient pas loin d'avoir découvert le véritable facteur qui avait préservé la médullaire, mais n'ayant pas connaissance de l'existence des deux circulations, ils durent renoncer à prouver, et même à pousser plus loin leur théorie. En 1941, Dunn et Montgomery ont fait ressortir que l'arrêt de la circulation n'est que partiel dans les parties voisines des interlobulaires, par suite du passage plus facile du sang à travers les glomérules profonds, dont les vaisseaux efférents aboutissent directement à la médullaire par des raccourcis, ce qu'ils expliquaient par la localisation de ces vaisseaux à proximité de la médullaire, et non par la structure anatomique différente de ces vaisseaux. Ils ne pouvaient l'expliquer par la double circulation rénale dont ils ignoraient l'existence.

De nombreuses illustrations (qui sont généralement des dessins) accompagnent les articles sur ce sujet et prouvent clairement ce comportement inaperçu de la médullaire : par exemple, l'excellent article de Rose Bradford, publié en 1898, ou celui de Jardine et Teacher, en 1911. Dans l'article d'Oertel et Scriver, en 1930, on voit même que les glomérules juxta-médullaires ont résisté au processus destructeur ou ischémique. Ce phénomène se voit aussi sur plusieurs de nos illustrations, qui présentent des cas d'ischémie corticale semblables à celui qu'a décrit Juhel-Renoy, mais dans son cas à lui, ce fut une infection streptococcique qui fut la cause de l'ischémie corticale, alors que dans nos cas expérimentaux, la cause était, soit une injection de toxine staphylococcique, soit une excitation électrique des nerfs splanchniques ou des plexus péri-artériels rénaux. Les agents d'excitation diffèrent, mais la réponse est la même : constriction vasculaire et finalement, en beaucoup de cas, infarctus vasculaire.

*
* *

Depuis que les résultats de nos travaux ont été publiés, il y a plus d'un an, plusieurs communications de même nature ont paru, particulièrement en Grande-Bretagne et aux Etats-Unis. Dans les laboratoires du professeur J. F. Fulton, de l'Université de Yale, nos expériences ont été confirmées sur des lapins et des chats et on a déterminé le centre et la voie de conduction du contrôle nerveux, dans la constriction vasculaire de la corticale rénale. Reubi, Schroeder et Williams, se servant d'épinéphrine, ont étudié la teneur respective en oxygène du sang artériel et du sang veineux dans le rein, et ils ont constaté que, sous l'action constrictive de l'épinéphrine sur la circulation corticale, la quantité d'oxygène, contenue dans la veine rénale, augmentait jusqu'à être la même que dans le sang artériel. Il était donc évident que le sang n'avait pas passé par la corticale rénale, puisqu'il n'avait pas été utilisé. Dans les laboratoires d'urologie de l'hôpital John-Hopkins, à Baltimore, laboratoires dirigés par le professeur W. W. Scott, nos expériences ont été reproduites sur des chiens et des singes. Comme nous, ces investigateurs ont constaté que la vaso-constriction corticale dépend beaucoup du tempérament de chaque animal ; et aussi, qu'un stimulant puissant est nécessaire pour causer une ischémie corticale sérieuse. Au moyen de la technique basée sur l'injection de petits globules de cristal de dimensions variables, Prinzmetal et ses collaborateurs, à l'Institut de Recherches Médicales de Los Angeles, sont arrivés à démontrer l'existence de vaisseaux artério-veineux intra-rénaux, d'un calibre supérieur aux capillaires ordinaires. Dans leur article à ce sujet, ils suggèrent que l'état de choses que nous avons décrit, explique peut-être leurs constatations. Ils ont aussi fait la preuve que les communications entre artères et veines dans le rein, de calibre supérieur aux capillaires, existent également chez l'homme. Finalement, dans une récente publication, le D[r] F. E. Stock, de l'Université de Liverpool (qui vient d'être nommé professeur de chirurgie à Hong-Kong), qui a répété nos expériences, termine son exposé en disant : « La découverte de Trueta et de ses collaborateurs quant à l'existence de deux voies vasculaires alternatives à travers le rein, se trouve confirmée par la répétition que nous avons faite de leurs expériences ».

Mais le rôle que joue ce mécanisme dans la physiologie du rein, voilà ce qui reste encore à établir.

UNE LETTRE DE LISTER A LA SOCIÉTÉ DE CHIRURGIE

M. **Maurice Chevassu** : En fouillant récemment dans les archives de la Société de Chirurgie, j'ai retrouvé une lettre autographe particulièrement précieuse, par laquelle Lister remercie la Société de sa nomination comme membre correspondant étranger.

Je ne doute pas de l'intérêt que vous prendrez à tenir entre vos mains ce souvenir quasi vivant, d'un homme dont le nom est définitivement gravé dans les fastes de la chirurgie.

La lettre est adressée au D[r] Félix Guyon, qui était alors secrétaire général de la Société de Chirurgie. Elle est datée d'Edimbourg, 9 Charlotte Square, 31 janvier 1877. Elle est écrite en anglais. En voici la traduction.

Mon cher Monsieur,

J'ai reçu votre lettre annonçant mon élection comme membre correspondant étranger de la Société de Chirurgie, et je tiens à exprimer mes remerciements les

meilleurs à la Société pour le haut honneur qui m'est conféré et à l'assurer que je l'apprécie extrêmement.

Je suis aussi très reconnaissant pour les termes si aimables par lesquels cette nomination m'a été annoncée.

Veuillez me croire, mon cher Monsieur, très sincèrement vôtre.

Joseph LISTER.

Je profite de cette présentation pour rappeler à votre souvenir les albums d'autographes de l'Académie, dont je vous remontre un des volumes, le plus ancien, allant du n° 1, Auguste Bérard, notre fondateur, au n° 125, Théodore Tuffier. Il nous manque fort peu d'autographes de nos aînés. Il en manque au contraire encore beaucoup trop parmi ceux que j'attends toujours de vous : document autographe signé à votre choix, accompagné d'une photographie. C'est un nouvel appel que je vous adresse.

Séance du 1er Décembre 1948

Présidence de M. LOUIS SAUVÉ, *président.*

CORRESPONDANCE

Un travail de M. Jean CHEYNEL (Saint-Etienne) intitulé : *Réflexions sur la pathologie de la glande sous-maxillaire (à propos de 5 évidements sous-maxillaires)*, est versé aux Archives de l'Académie sous le n° 506.

Des remerciements sont adressés à l'auteur.

PRÉSENTATION D'OUVRAGE

M. Pierre Vallery-Radot fait hommage à l'Académie de son ouvrage intitulé : *Un siècle d'histoire hospitalière.*

Des remerciements sont adressés au donateur.

NÉCROLOGIE

Décès du professeur Stolz (de Strasbourg), membre titulaire. Allocution de M. le Président.

Le professeur Stolz, qui vient de s'éteindre à l'âge de soixante-dix-huit ans, était membre de notre Compagnie depuis 1929. Elève de Recklinghausen et de Naunyn, il fut aiguillé par ce dernier dans la chirurgie biliaire, alors peu connue, et qui resta son terrain de prédilection.

Mais nous ne saurions oublier qu'il fut un des pionniers de la gastrectomie, qu'il pratiqua depuis 1917 et dont il fut une des illustrations. Ennemi de la loquacité et de la réclame, timide et doux, il n'a pas déterminé un enseignement, et nous ne pouvons que regretter de ne pas l'avoir eu plus souvent parmi nous, pour notre plus grand profit.

L'Académie de Chirurgie, en présentant ses condoléances à Mme Stolz et à ses enfants, tient, par ma voix, à les assurer qu'elle gardera le souvenir de ce grand honnête homme et de ce grand chirurgien.



Le Président rend compte à ses collègues de la séance solennelle de rentrée de l'Université qui eut lieu à la Sorbonne samedi dernier, et à laquelle l'Académie de Chirurgie était priée de nouveau, au même titre que les autres Académies. Après avoir eu l'honneur de représenter l'Académie de Chirurgie, le Président tint à remercier personnellement M. le Recteur de son attention, à laquelle notre Compagnie a été très sensible.

RAPPORTS

Œsophagectomie transpleurale pour ulcère peptique de l'œsophage thoracique,

par M. **J. Naulleau** (d'Angers).

Rapport de M. F. d'Allaines.

Nous avons reçu de M. Naulleau un travail fort intéressant que je me permets tout d'abord de transcrire *in extenso.*

Jusqu'à ces quinze dernières années, la plupart des tentatives chirurgicales dirigées contre l'ulcère peptique de l'œsophage ont été des opérations de dérivation ayant pour but de mettre la lésion au repos. Leur nombre est, d'ailleurs, relativement restreint, l'affection étant peu commune. Par contre, la résection œsophagienne a été exceptionnellement pratiquée. Nous avons trouvé dans la littérature étrangère quelques observations isolées (Eggers, Alexander, Allison...). Mais, à notre connaissance, aucun cas d'œsophagectomie transthoracique pour ulcère peptique œsophagien n'a jusqu'ici été publié en France. C'est pourquoi nous avons cru intéressant de communiquer l'observation suivante :

Observation. — C..., soixante ans, entre dans mon service de l'Hôtel-Dieu d'Angers, le 20 mars 1948, pour un syndrome dysphagique accompagné d'amaigrissement dont le début remonte à sept ans.

Les premiers troubles de la déglutition sont apparus en 1941. Le patient, qui avale sans difficulté les aliments liquides ou semi-liquides, éprouve, après l'ingestion d'aliments solides, une sensation douloureuse d'arrêt qu'il localise à la région rétro-xiphoïdienne. Tantôt cette gêne n'est que passagère, tantôt elle persiste et s'accompagne alors de régurgitations formées du bol alimentaire récemment ingéré et d'une certaine quantité de liquide muqueux blanchâtre. Ces manifestations ne sont pas permanentes ; au bout d'un temps variant de quelques jours à quelques semaines, elles rétrocèdent spontanément, et, durant des phases plus ou moins longues pouvant atteindre plusieurs mois, la déglutition est indolore et le patient s'alimente normalement. A deux reprises, en 1944, puis en 1947, une crise plus intense et plus prolongée, nécessite son hospitalisation à l'Hôtel-Dieu d'Angers.

En 1944, il est admis dans un service de médecine. L'examen radiologique (clichés 1 et 2) montre à cette époque une dilatation de l'œsophage, se terminant en pointe à 7 centimètres environ au-dessus de la coupole diaphragmatique, puis la baryte filtre à travers un segment rétréci et remplit peu à peu l'estomac. Une demi-heure plus tard, on note encore la présence de baryte dans l'œsophage. L'œsophagoscopie fait conclure à un spasme du cardia.

En 1947, la dysphagie s'aggrave de nouveau et l'amaigrissement s'accentue. A la fin de décembre, le patient, ne pouvant plus rien déglutir, est hospitalisé dans le service d'O. R. L. Un nouvel examen radiologique a été pratiqué le 29 décembre 1947, quelques jours avant son admission. On y retrouve le défilé sténosé occupant le tiers inférieur de l'œsophage thora-

cique, la dilatation sus-stricturale dont le calibre a augmenté, mais deux aspects nouveaux attirent l'attention :

Une image diverticulaire arrondie située à l'union des segments sténosé et dilaté et occupant la partie postérieure et gauche de l'œsophage.

Une opacité péri-œsophagienne entourant, surtout en arrière et à gauche, le segment rétréci et la partie inférieure de la dilatation sus-stricturale. La netteté de ces deux signes radiologiques varie avec l'incidence sous laquelle ont été prises les radiographies.

Le 8 janvier 1948, l'œsophagoscopie montre des lésions d'œsophagite, un spasme du

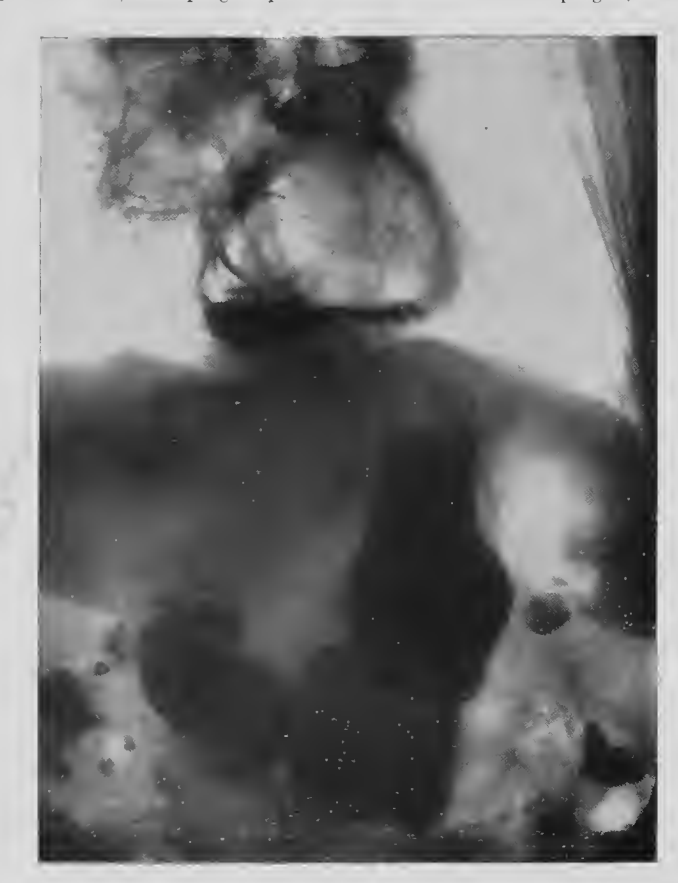


FIG. 1. — *A droite De face* : on voit nettement la hernie de la coupole gastrique, et au-dessus, l'image diverticulaire formée par l'ulcère œsophagien.

cardia, mais aucune altération d'aspect néoplasique. Une série de dilatations faites pendant un mois, améliorent passagèrement la dysphagie. Un mois plus tard, les troubles s'aggravent de nouveau : le malade maigrissant progressivement et ne pouvant presque plus rien avaler entre dans mon service le 20 mars 1948.

Examen. — Chez ce malade apyrétique, fortement amaigri, l'examen clinique des différents appareils, ne révèle rien d'anormal. Pas d'adénopathie sus-claviculaire, la recherche des hémorragies occultes est négative ; pouls à 68, tension artérielle 12-7. Les réactions sérologiques (Bordet-Wassermann, Kahn, Meinicke) sont négatives. Un dernier contrôle radiologique est pratiqué le 24 mars 1948. Deux clichés ont été pris en O. A. G.; l'image diverticulaire n'existe, minime d'ailleurs, que lorsque la réplétion œsophagienne est importante. L'opacité péri-œsophagienne n'est retrouvée que sur le cliché de face où elle se projette en surcharge sur l'ombre cardiaque, dessinant une convexité gauche.

Après avoir éliminé facilement les diagnostics de cancer et de dilatation idiopathique de l'œsophage, je pense à une sténose inflammatoire, dont la véritable nature ne sera révélée qu'à l'intervention.

Les examens pré-opératoires suivants sont pratiqués :

Le R. O. C. est à moins 8.

Le test de Crampton modifié donne les chiffres suivants :

Couché	12 7
Debout	11-4 2-6
Après effort	13-8





Fig. 2 — *A gauche. De profil* : on voit l'importante dilatation de l'œsophage, le défilé œsophagien, retracé en haut par l'image diverticulaire. Au-dessous une importante ombre témoigne de la périœsophagite en manchon.

Urée sanguine : 0 gr. 26.

Temps de saignement et de coagulation : respectivement trois et six minutes.

Hémoglobine	97 p. 100	Suivant la méthode de Philipps et Van Slyke.
Protéines plasmatiques	70 p. 1.000	
Hématocrite	41	

Numération globulaire : Hématies, 3.520.000 ; Leucocytes, 5.400 ; Polynucléaires neutrophiles, 56 p. 100 ; Eosinophiles, 2,5 p. 100 ; Basophiles, 1,5 p. 100 ; Lymphocytes, 33 p. 100 ; Monocytes, 7 p. 100.

Intervention. — Après préparation (transfusion, pénicilline, sérum glucosé, vitamine C

et complexe B, tubage œsophagien...), le malade est opéré le 14 avril 1948 sous perfusion de sang citraté, après morphine, atropine.

Anesthésie : Ether-Oxygène en circuit fermé, avec intubation trachéale (D[r] Matignon).

Thoracotomie gauche, après résection de la 8[e] côte. La plèvre, qui recouvre le segment rétréci de l'œsophage, est rouge, épaissie et adhérente aux tissus œsophagiens et péri-œsophagiens qui sont indurés. On découvre l'œsophage en tissus sains au-dessus de la sténose, il est dilaté ; puis progressivement on isole avec quelques difficultés la face antérieure et le bord droit de l'œsophage sténosé ; mais en arrière et à gauche la libération est pénible au sein d'une atmosphère péri-œsophagienne scléro-inflammatoire. Pour parfaire le clivage, il paraît nécessaire de pouvoir aborder le rétrécissement par en haut et par en bas après libération du cardia. Phrénotomie, gastrolyse avec ligature du tronc de la coronaire. La dissection est reprise, après mise en place de deux lacs au-dessus et au-dessous du rétrécissement. De bas en haut, on clive avec peine l'œsophage en arrière. Il est soulevé par l'index et, progressivement, le sillon inter-aortico-œsophagien s'ouvre. A ce niveau, la plèvre présente un rétrécissement annulaire induré ; son bord gauche est le siège d'une perforation déprimée et intimement adhérente à un ulcère calleux de l'œsophage ; cet ulcère a perforé toute l'épaisseur des tuniques œsophagiennes et on l'ouvre en terminant la libération. Résection de tout le segment sténosé et du cardia. Fermeture de l'estomac en trois plans. Anastomose œsophago-gastrique termino-latérale, suivant la technique de Sweet. Suspension de l'estomac à la plèvre pré-aortique et suture de l'estomac à la brèche diaphragmatique. Suture du diaphragme. Fermeture plan par plan de la paroi thoracique. Drainage pleural étanche.

Examen de la pièce. — Le segment cardio-œsophagien réséqué mesure 8 centimètres, il présente un rétrécissement annulaire induré ; son bord gauche est le siège d'une perforation lenticulaire. A la coupe, ulcère calleux des dimensions d'une pièce de 50 centimes intéressant toute l'épaisseur de la paroi œsophagienne.

Examen histologique (professeur agrégé Delarue). — « Les coupes de ce large fragment montrent qu'une partie de celui-ci est bordée par une muqueuse gastrique qui fait suite à une muqueuse malpighienne. C'est au centre de cette zone malpighienne, par conséquent dans le segment œsophagien lui-même, que se trouve une ulcération en cuvette, à fond fibrino-purulent, à base scléreuse mutilante, qui englobe deux petits ganglions en réaction inflammatoire chronique. Et Delarue ajoute : l'étude de cette pièce très intéressante montre en somme un ulcère qui présente tous les caractères d'un ulcère chronique de l'estomac. »

Suites opératoires. — Les suites opératoires sont simples dans l'ensemble. Pas de shock post-opératoire. Le lendemain, la tension est à 11-7,5, le pouls est à 90, la respiration à 24, température, 39°. Le drain pleural évacue 500 c. c. de liquide sanglant le premier jour, 75 c. c. le second. A partir du quatrième jour, il ne donne plus rien ; on le supprimera le sixième jour, après vérification radiologique du thorax.

Le surlendemain de l'intervention, l'hémoglobine est à 112 %, l'hématocrite à 47, protéines, 51. On fait une perfusion de sang citraté que l'on doit arrêter en raison d'une réaction importante : frissons, accélération du pouls, brusque hyperthermie à 40°.

Le troisième jour, la température est à 38°, le pouls à 80, la diurèse est de 1 litre, tension artérielle, 11,5-8.

Le quatrième et le cinquième jour, ébauche de délire alcoolique, confusion mentale, mouvements carphologiques, etc... Sous l'influence de l'alcool et du sulfate de magnésie intraveineux et de la strychnine, tout rentre dans l'ordre en quarante-huit heures. Un nouvel examen de sang donne les chiffres suivants :

Hémoglobine	88 p. 100
Hématocrite	42 —
Protéines	87 —
Réserve alcaline	60 —

Rapport $\frac{\text{chlore globulaire}}{\text{chlore plasmatique}} : \frac{1,77}{3,28}$,

Le septième jour, l'alimentation est reprise progressivement. Une radiographie de contrôle montre ultérieurement le bon fonctionnement de l'anastomose, la disparition de la dilatation œsophagienne, mais l'existence d'un cul-de-sac gastrique trop important en amont et en arrière de l'anastomose. Le malade quitte l'hôpital trois semaines après l'intervention. Il est revu un mois après son départ : il ne souffre pas, la déglutition est normale, il a engraissé de 5 kilogrammes. Nous l'avons soumis le 15 juin 1948 au test de l'hypoglycémie insulinique

Les dosages de l'acidité gastrique avant et après l'injection intraveineuse de six unités d'insuline sont consignés dans le tableau ci-dessous. On y remarque l'absence d'H. C. L. libre ; de plus on voit qu'au maximum de l'hypoglycémie, à la trentième minute après l'injection, la quantité d'H. C.L. total tombe à zéro.

Cette observation appelle quelques remarques. Il s'agissait d'un ulcère peptique invétéré du tiers inférieur de l'œsophage thoracique, dont les caractères rappelaient ceux des ulcères chroniques gastro-duodénaux : ulcère calleux à fond fibrino-purulent ayant perforé toutes les tuniques œsophagiennes et qui s'est ouvert en terminant la libération de l'œsophage. Bref, son aspect était en tout point comparable à celui des ulcères de l'estomac ou du duodénum perforés dans le foie ou dans le pancréas. Il était compliqué de sténose et d'une réaction

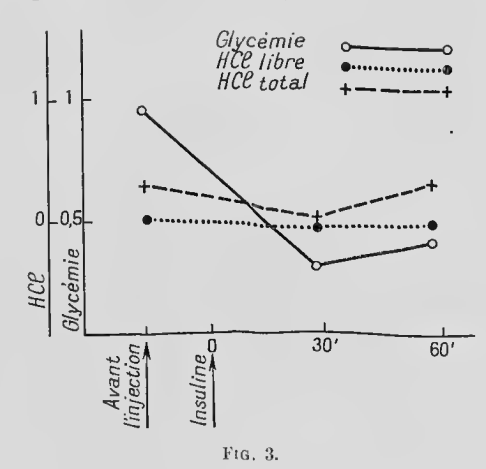


Fig. 3.

médiastinale scléro-inflammatoire péri-œsophagienne très intense, rappelant les sténoses et les périviscérites des lésions ulcéreuses gastro-duodénales.



Pour expliquer la localisation de la maladie ulcéreuse en plein revêtement malpighien œsophagien, on a fait jouer un rôle au reflux du suc gastrique acide à travers un cardia incontinent. Les lésions provoquées par ce reflux passeraient par les stades suivants :

D'abord, œsophagite aiguë avec ulcération ;

Puis transformation de l'ulcération aiguë en ulcère chronique ;

Enfin, sténose par induration fibreuse péri-focale.

Le reflux serait souvent conditionné par une hernie de l'estomac à travers l'hiatus œsophagien, cette hernie étant ou non associée à un brachy-œsophage. La coexistence de l'une ou de ces deux lésions avec un ulcère œsophagien est retrouvée dans un certain nombre d'observations : Chamberlin, 6 cas [**4**], Feldman, 2 cas [**6**] ; Briggs Dick et Hurst, 1 cas [**3**] ; Alexander, 1 cas [**1**] ; Allison, 2 cas [**2**]. On peut se demander si ces ulcères doivent être rangés, comme le pensent les auteurs précédents, dans le groupe des vrais ulcères peptiques. Harrington [**7**] considère, au contraire, qu'il s'agit d'ulcères traumatiques dus à l'action combinée du reflux du suc gastrique et du va-et-vient de l'estomac à travers l'anneau herniaire. Ils pourraient d'ailleurs, dans certains cas, simuler l'ulcère peptique.

Nos constatations opératoires ne nous permettent pas d'invoquer ces facteurs

étiologiques. Par contre, les données histologiques recueillies par Delarue l'ont amené à penser que le développement de cet ulcère pouvait s'expliquer par la présence « en plein œsophage d'un îlot hétérotypique de muqueuse pylorique, chose d'ailleurs bien connue. »



Le diagnostic n'a été affirmé qu'au cours de l'intervention et pourtant, rétrospectivement, nous pensons qu'il était facile.

Nous n'insistons pas sur les signes cliniques qui, le plus souvent, ne sont pas suggestifs, bien qu'on retrouve avec netteté dans cette observation, une des caractéristiques essentielles de la maladie ulcéreuse : la périodicité, l'évolution chronique avec poussées séparées par des phases d'accalmie. Mais on peut avancer que « le diagnostic clinique de l'ulcère œsophagien n'est pratiquement jamais fait d'une façon formelle » (Terracol [**14**]).

Les constatations endoscopiques ont été minutieusement décrites par Chevalier Jackson [**8**]. Il était évident que, dans notre cas, l'existence d'un spasme, habituel dans les lésions ulcéreuses, a fait conclure un peu trop hâtivement à une simple sténose spasmodique.

Par contre, les radiographies apportaient un élément décisif en montrant le signe classique des ulcères : l'image diverticulaire en forme de niche. Celle-ci n'a été trouvée que tardivement : six ans après les premières manifestations cliniques, trois ans après le premier examen radiologique. Dans le cas observé par Norgaard [**9**], il en fut ainsi : l'exploration radiologique fit conclure d'abord à une sténose spasmodique, la niche ne fut mise en évidence que cinq ans plus tard. En réalité, ce symptôme n'est peut-être pas toujours aussi tardif. La visibilité de la niche varie avec les incidences, le degré de réplétion œsophagienne, la position du malade ; l'observation de Terracol, Lamarque et Betoulières montre qu'elle peut disparaître sous l'influence du traitement. Toutes ces notions sont classiques dans la radiologie des ulcères gastro-duodénaux, et elles entraînent comme corollaire une série de préceptes techniques ; leur application à la radiologie de l'ulcère œsophagien permettrait peut-être des diagnostics plus précoces.

Les autres symptômes notés par les auteurs sont : le spasme se traduisant par une encoche en regard de l'ulcération , ou par une sténose annulaire ; la douleur provoquée quand la baryte atteint le niveau de l'ulcération.

Outre la niche, l'étude des clichés nous a montré deux signes :

Une sténose avec dilatation sus-stricturale ;

Une opacité péri-œsophagienne, dont le degré et l'étendue ont varié, parallèlement au volume de la niche, au cours de deux examens successifs. Sur le cliché en oblique du 29 décembre 1947, la niche est volumineuse et l'opacité intense englobe tout le segment œsophagien sténosé et la partie inférieure de la dilatation sus-stricturale. Trois mois plus tard, le 24 mars 1948, les dimensions de la niche sont réduites de plus de moitié, l'opacité a presque disparu sur les clichés en oblique ; on la devine sur le cliché de face en surcharge sur l'ombre cardiaque. Nous pensons que cette plage opaque est la traduction de la médiastinite scléro-inflammatoire trouvée à l'intervention, et qu'entre les deux examens, elle a rétrocédé comme le volume de la niche, peut-être sous l'influence du traitement et des dilatations.



L'indication opératoire était nettement motivée, d'une part par l'échec du traitement médical, même associé aux dilatations, et par l'existence, d'autre part, de deux complications : la sténose et la perforation avec péri-œsophagite scléro-inflammatoire.

a) La gastrostomie ou, mieux, la jéjunostomie, ne paraissait pas indiquée

ici. Utilisée dans les ulcères récents, elle met la lésion au repos, et associée au clinostatisme et au traitement médical, elle en favoriserait la cicatrisation. Dans notre cas, cette intervention ne pouvait avoir qu'un effet palliatif, elle aurait permis de parer aux accidents de sténose, mais laissait persister des risques médiastinaux. Or, la perforation de la paroi œsophagienne était lourde de menaces ; sans parler de la possibilité d'une ulcération de l'aorte au contact de laquelle l'ulcère était situé, on pouvait redouter le développement d'une infection médiastinale avec toutes ses conséquences.

b) Mentionnons qu'Allison a eu recours, chez 2 malades atteints d'œsophagite avec ulcération aiguë, à une intervention plastique sur l'hiatus diaphragmatique œsophagien. Ces 2 malades présentaient, en effet, une hernie gastrique à travers l'hiatus diaphragmatique associée à une brièveté de l'œsophage. Ce type d'intervention ne pouvait s'appliquer à notre malade, chez qui nous n'avons pas trouvé de disposition anatomique anormale. Au surplus, de l'avis de l'auteur lui-même, une telle intervention ne peut s'adresser qu'aux lésions récentes.

c) Nous avons donc été conduits à recourir à une œsophagectomie. L'intensité de la réaction scléro-inflammatoire péri-œsophagienne rendit l'exérèse difficile. Elle obligea à libérer d'abord l'œsophage en tissu sain, successivement au-dessus, puis au-dessous du segment sténosé, après isolement du cardia. A la fin du temps de libération, l'ulcère fut ouvert. Au cours de la gastrolyse, nous n'avons pas découvert d'autres localisations ulcéreuses. La continuité du tube digestif fut rétablie par une œsophago-gastrostomie, en suivant la technique que nous avons vue utiliser par R. Sweet au Massachussets General Hospital, à Boston.

Allison n'est pas partisan de ce mode d'anastomose dans les ulcères peptiques œsophagiens. Il lui reproche de créer les conditions anatomiques et physiologiques qui prédisposent à l'ulcère, à savoir : la hernie médiastinale de l'estomac, le brachy-œsophage avec, comme conséquence, le reflux de suc gastrique acide dans l'œsophage. C'est pourquoi cet auteur a préféré recourir, dans le cas d'ulcère qu'il a traité par œsophagectomie, à une œsophago-entérostomie en utilisant, selon la technique de Judine, une anse jéjunale. Après mobilisation, celle-ci est sectionnée : son extrémité distale est anastomosée à l'œsophage, tandis que son bout proximal est réimplanté dans le jéjunum, en aval de l'anastomose. L'exclusion de l'estomac ainsi réalisée n'aurait aucun inconvénient.

La question se pose donc de savoir quel est le meilleur mode de rétablissement de la continuité dans les œsophagectomies pour ulcère peptique. Etant donné leur petit nombre, il est encore impossible de répondre par des faits aux reproches théoriques adressés par Allison à l'œsophago-gastrostomie. On peut toutefois faire remarquer que si cette intervention réalise les dispositions anatomiques qui favoriseraient l'ulcère peptique, physiologiquement il n'en est pas de même. L'œsophagectomie s'accompagne en effet d'une vagectomie, qui modifie les caractères de la motricité et de la sécrétion gastrique et minimise sans doute les risques de reflux dans l'œsophage.

D'ailleurs, l'intérêt de la vagectomie associée ne se borne pas là. En apportant tout le soin nécessaire pour la rendre aussi complète que possible, on peut espérer qu'elle mettrait peut-être le patient à l'abri d'une nouvelle localisation de la maladie ulcéreuse, non seulement sur l'œsophage, mais encore au niveau de l'estomac et du duodénum. Nous avons cherché à apprécier, chez notre malade, les effets de la résection des pneumogastriques entraînée par l'œsophagectomie. Pour cela nous l'avons soumis deux mois après l'intervention au test de l'hypoglycémie insulinique. La quantité d'HCl total, qui était faible avant l'épreuve, est tombée à zéro au maximum de l'hypoglycémie. D'autre part, la présence d'HCl libre n'a pu être mise en évidence dans les différents échantillons examinés. Si l'on doit accorder un crédit à l'épreuve insulinique pour apprécier les effets de la vagectomie, il semble donc que la résection nerveuse ait été suffisante. On peut enfin se demander quelle serait éventuellement la place de l'opération de Dragstedt dans les ulcères de l'œsophage. Disons seulement que

dans le cas que nous rapportons cette intervention pratiquée isolément eût été impossible par voie thoracique. L'intensité de la réaction scléro-inflammatoire péri-œsophagienne eut rendu en effet illusoires toutes tentatives de dissection nerveuse.

*
* *

Je n'ai pas grand'chose à ajouter à l'étude très complète faite par M. Naulleau de ce cas d'ulcère peptique de l'œsophage thoracique, qui constitue la première opération de résection de l'œsophage pour ulcère qui ait été publiée en France.

On peut approuver l'auteur quand il distingue cette variété d'ulcère de celui qui est consécutif à une hernie diaphragmatique avec brachy-œsophage. Dans ce dernier cas, l'origine peptique paraît bien nette et, par analogie, on peut admettre la même pathogénie dans les cas d'ulcère œsophagien sans hernie de l'estomac au-dessus du diaphragme.

M. Naulleau nous apporte en outre ici un beau succès opératoire, qui fait honneur à son habileté et à ses soins, mais très sagement il faut, avec lui, réserver l'avenir, puisque chez son malade il a réalisé en définitive une hernie de l'estomac avec brachy-œsophage, c'est-à-dire les conditions mêmes de la production d'un ulcère peptique.

Cet inconvénient ne lui a pas échappé, il le discute et conclut que la section des deux pneumogastriques permet de penser que les conditions du développement d'un ulcère peptique nécessitent plus.

Il est bien évident qu'il y aura un très réel intérêt à suivre l'opéré pendant très longtemps.

Ce travail s'ajoute aux nombreux travaux que l'auteur nous a déjà envoyés, travaux tous fort remarquables et qui ont eu le bonheur de vous intéresser. Je vous propose de le remercier et de publier son travail en nous souvenant de son nom lors des prochaines élections.

BIBLIOGRAPHIE

[1] Alexanden in Olsen et Harrington. — Esophageal Hiatal Hernias of the short esophagus type : Etiologic and therapeutic considerations (Discussion, Cameron, Haighe). *The Journ. of thoracic Surg.*, avril 1948, n° 2, vol. 17, 208.

[2] Allison. — Peptic ulcer of the esophagus. *The Journ. Thoracic Surger.*, 1946, **15**, 308-317.

[3] Briggs, Dick et Urst. — Simple ulcer of the esophagus and short esophagus. *Proceed. Roy. Sc. of med.* (London), septembre 1939, n° 2, Vol. 32, 1423.

[4] Chamberlin (D. T.). — Peptic ulcer of the esophagus. *Am. J. Digest. Dis.*, 1939, **5**, 725.

[5] Eggers. — Résection de la portion thoracique de l'œsophage pour ulcère chronique. *Annals of Surg.*, mars 1935, n° 3, 101.

[6] Feldman. — Peptic ulcer of the lower esophagus associated with esophageal hiatus hernia. Report of 2 cases. *Amer. Journ. Of. Med. Sci.*, août 1939, **198**, n° 2, 165.

[7] Harrington. — Various types of diaphragmatic hernia treated surgically. *Surg. Gyn. Obst.*, juin 1948, **86**, n° 6, 735.

[8] Jackson Chevalier. — Peptic Ulcer of the esophagus. *J. A. M. A.*, 1929, **92**, 369-372.

[9] Norgaard. — Peptic Ulcer of the esophagus. *Acta Radiol.*, 1938, **19**, 458.

[10] Morton et Brunschwig. — Ulcère peptique de l'œsophage. *Gastro-enterology*, 1946, n° 3, **7**, 314-319.

[11] Preiskel. — Peptic esophageal ulcer, non fatal, perforation. *Lancet*, 1946, n° 6397, **250**, 497-498.

[12] Roessler. — Sur l'ulcère peptique de l'œsophage. *Deut. Zeit. für Chir.*, 28 août 1935, **245**, 333-358.

[13] Schmitt. — Sur la question de l'ulcère de l'œsophage. *Roentgenpraxis*, mai 1938, f. 5, **10**, 310-312.

[14] Terracol, Lamarque et Brefoulières. — Ulcère peptique de l'œsophage. *Journal de Radiol. et d'Electr.*, avril 1938, **22**, n° 4, 182-187.

A propos d'une embolie septique, après opération pour hémorroïdes, ayant entraîné une nécrose hépato-vésiculaire,

par MM. **P. Monod** et **C. Hertz.**

Rapport de M. Bergeret.

Voici le texte de la communication que nous ont adressée MM. Monod et Hertz :

C'est une complication évidemment fort rare que nous voulons relater ici. C'est cette rareté même qui nous incite à présenter l'observation qui suit, le mécanisme des accidents étant, en lui-même, simple et parfaitement clair. Le hasard a fait qu'à notre observation n° 1 nous pensons pouvoir ajouter, pour l'en rapprocher, une deuxième observation (n° II) sensiblement analogue :

Observation I. — Mme B... (Elisa), opérée dans le service de M. Hertz, à l'hôpital de Rothschild est la suivante :

Agée de cinquante-trois ans, mère parfaitement bien portante de deux enfants, n'ayant jamais présenté la moindre maladie notable, Mme B... entre dans le service en avril 1947, pour un syndrome hémorroïdaire. Elle souffre, elle saigne quelque peu.

L'examen de cette femme révèle l'existence d'hémorroïdes externes et internes importantes. Le T. R. élimine toute lésion concomitante. L'état général actuel est excellent.

Le 21 avril 1947, sous narconumal, cette malade est opérée. Six paquets sont isolés et réséqués par le procédé des ligatures, sectionnés au thermocautère.

L'intervention se déroule sans incidents. Les premières suites sont parfaitement normales et la malade purgée au quatrième jour.

Le 27 avril 1947, au sixième jour, cette opérée accuse pour la première fois des douleurs abdominales, brusquement survenues et qu'accompagnent des nausées. Ces douleurs, d'emblée violentes, siègent dans le quadrant supéro-droit de l'abdomen, diffusant rapidement aux autres segments de la paroi.

Elles s'accompagnent d'une très vive douleur dans l'épaule et la région scapulaire droite. Le pouls est à 130°, la température jusqu'alors à 37°, monte à 38°8.

Ayant débuté en fin de matinée, le tableau clinique, dès 17 heures, s'enrichit d'une contracture abdominale indiscutable, frauche, plus marquée dans la région sous-hépatique où prédominent dailleurs les douleurs. Celles-ci sont devenues intolérables. Le reste de l'examen est négatif. Un T. R. de contrôle ne montre rien localement d'anormal.

Sous anesthésie générale à l'éther, une laparotomie transrectale droite est pratiquée. On découvre une quantité très abondante de pus franc, sous pression, qui jaillit dès l'ouverture du péritoine et qu'on aspire. On tombe alors sur une perforation du fond vésiculaire, de la taille d'une pièce de 1 franc. Fait particulier, le lobe droit du foie, au contact de la perforation, présente un petit foyer de nécrose franche. On pratique une cholécystostomie en utilisant la perforation vésiculaire. Les voies biliaires sont normales (exploration manuelle). On met en place un Mikulicz et un drain n° 40. La paroi est refermée en un plan. Un traitement pénicillé est institué, comportant 860.000 unités par jour, traitement que l'on poursuivra six jours en décroissant.

Notons qu'il n'a malheureusement pas été pratiqué d'examen du pus.

Les suites opératoires sont des plus simples, le Mikulicz enlevé à partir du cinquième jour, le drain le huitième jour. La sonde vésiculaire est retirée le quatorzième jour.

La malade sort en parfait état le 9 juin 1947.

De cette observation on peut tirer les remarques suivantes :

Il s'agissait probablement d'une embolie septique par voie portale. La lésion de nécrose hépatique semble le fait majeur avec perforation vésiculaire concomitante.

Pour exceptionnelle qu'elle soit (nos recherches dans la littérature ne nous ont pas permis de retrouver de cas analogues à l'observation de Mme B...), cette complication si grave d'une intervention considérée habituellement comme absolument bénigne, nous a paru mériter d'être relevée.

Nous en pouvons rapprocher l'observation n° II.

C'est celle de M. D... (Yves) qui ne comporte pas, elle, d'acte opératoire préalable sur les hémorroïdes.

Mais les lésions hémorroïdaires chez un sujet par ailleurs sain, en apparence, poussent à penser qu'il y a là une relation de cause à effet entre la lésion hépatique et la lésion de la muqueuse anale.

Voici cette observation :

M. D... (Yves), âgé de trente-deux ans, est envoyé le 6 décembre 1938 à l'un d'entre nous. Depuis cinq à six jours, cet homme, jusque-là parfaitement bien portant, souffre de troubles dyspeptiques vagues, mais nettement fébriles (température oscillant au-dessus de 38°). Etat nauséeux, sans vomissements, saburralité, anorexie relative. Aucune douleur spontanée. L'abdomen est souple, indolent. L'examen complet serait négatif, n'était l'existence d'hémorroïdes dont le malade souffrait depuis longtemps, mais qui sont en fait fluxionnaires ; en plus, l'un des paquets hémorroïdaires externes est thrombosé. Admis à la maison de santé, le malade est revu le soir. Il présente maintenant, fait nouveau, une contracture nette de la zone sous-hépatique, avec un point douloureux intense, très précis, de la région vésiculaire : les douleurs irradient à l'épaule droite. On décide d'intervenir, par voie médiane sus-ombilicale. Estomac normal, duodénum souple et libre. La vésicule mobile est libre, elle aussi, de toute adhérence, et nette, sans calcul. Cystique et cholédoque normaux.

Par contre, la face inférieure du foie, au-dessus de la vésicule, présente une voussure centrée de blanc.

Fluctuation nette. La ponction ramène du pus ; on incise alors franchement et un pus épais et jaunâtre s'écoule. Drain dans la poche incisée, drain sous-hépatique et Mikulicz. Fermeture en un plan.

Guérison en quinze jours. Le malade est revu à plusieurs reprises en parfait état.

Ici, les conditions le permettant, on dispose d'un examen de laboratoire :

Cytologiquement, c'est un pus gélatineux, profondément désintégré, sans qu'on puisse y découvrir de cellules hépatiques reconnaissables. Nombreux polynucléaires très altérés.

Bactériologiquement, on ne découvre ni amibes, ni bacilles de Koch, ni spirochètes ; aucun germe à l'examen direct, les cultures aérobies et anaérobies ne poussent pas.

Certes, on aurait pu étiqueter cet abcès hépatique, « abcès primitif aseptique du foie ». Mais l'existence de la thrombose hémorroïdaire et la connaissance ultérieure du cas de Mme B... nous a fait revenir sur un diagnostic qui ne nous paraissait ni clair, ni satisfaisant.

Certes, la négativité bactériologique reste un fait troublant. Mais le mécanisme de l'embolie portale nous semble là encore mériter d'être retenu et nous pensons pouvoir grouper ces 2 cas voisins sous une étiquette qui les réunit, et que nous voulions soumettre à la critique.

Les abcès secondaires du foie s'observent surtout dans les suites compliquées des appendicites aiguës.

Le mécanisme en est de toute évidence une migration portale et je me souviens d'avoir pu constater dans un de ces cas, en enlevant l'appendice, l'existence d'une phlébite préalable de la veine appendiculaire.

Il est certain que toutes les veines du tube digestif abdomino-pelvien peuvent être le point de départ de pareils accidents, et il faut remercier les auteurs d'avoir rappelé à notre attention que les veines hémorroïdales n'échappent pas à cette possibilité.

Je remarquerai que, dans les 2 cas, la localisation hépatique fut unique, ce qui a permis la guérison et il y a là une opposition avec les abcès d'origine appendiculaire qui sont à l'ordinaire multiples et mortels.

La coexistence, dans la première observation, d'une lésion hépatique et d'une perforation de la vésicule, nous oblige pourtant à quelques réserves, car nous connaissons tous des perforations vésiculaires d'apparence primitive et d'aspect purement local s'accompagnant de nécrose hépatique de voisinage.

Toutefois il est possible que ceux qui les ont observées n'aient pas, dans tous les cas, recherché avec assez d'attention un point de départ à distance.

Résultats éloignés de la gastrocolopexie avec suspension, dans le traitement des ptoses gastriques,

par MM. **Ch. Mirallié** et **M. Lerat** (de Nantes).

Rapport de M. J. Mialaret.

Dans un précédent travail présenté à l'Académie par notre maître Cunéo, M. Mirallié avait décrit un procédé de gastrocolopexie qui, sur 5 cas de ptose gastrique opérés, lui avait donné 5 bons résultats. Ce sont les résultats d'une pratique de dix ans qu'il nous communique aujourd'hui, particulièrement instructifs puisque, sur 67 opérations, 25 datent de plus de cinq ans.

Vous trouverez, dans les *Mémoires de l'Académie*, 1938, p. 1223, la technique de l'intervention que M. Mirallié exécute à l'anesthésie locale. Il suspend l'estomac par 2 bandelettes taillées aux dépens de la gaine des droits et suturées l'une à l'autre, sous la grande courbure, à la manière de Lambret ; en outre, et c'est là le temps original de son procédé, frappé de l'importance de la ptose colique dans l'étiologie des troubles fonctionnels de ces malades et des échecs de la suspension gastrique isolée, il fixe également le côlon transverse à l'estomac, au niveau de l'antre, de la partie moyenne de la grande courbure et de la grosse tubérosité.

Ces malades, dont M. Mirallié nous envoie les observations détaillées, nous les connaissons tous : ce sont toujours des femmes (2 hommes seulement dans la statistique) et très souvent stériles. Vous connaissez leur aspect physique, leur amaigrissement leur asthénie, leur constipation, leurs pesanteurs, leurs troubles psychiques trop évidents et vous avez subi le récit des différents traitements médicamenteux, diététiques, orthopédiques, gymnastiques et autres qu'elles ont toujours suivis.

M. Mirallié n'a opéré que des cas rebelles à toute autre thérapeutique. Sur 67 observations, il n'en retient que 37 qui ont pu être suivies suffisamment longtemps.

Le résultat anatomique a été parfait dans 32 cas, partiel seulement dans 5.

Les résultats fonctionnels qui, seuls, comptent et ne coïncident pas toujours avec les résultats anatomiques, sont les suivants :

26 guérisons avec reprise d'une activité normale.

7 améliorations sensibles avec cependant persistance de douleurs ou pesanteurs post-prandiales et de céphalées.

4 échecs complets.

1 mort par dilatation gastro-duodénale aiguë, unique accident sur 67 cas opérés.

Quoique stimulé par ces résultats assez surprenants, Mirallié conserve une grande prudence dans l'indication opératoire et refuse l'intervention, non seulement aux psychopathes évidents et aux malades qui présentent une tare organique sérieuse, mais aussi à ceux dont les troubles sont, ou légers et compatibles avec une vie quasi normale, ou trop anciens pour pouvoir être améliorés par une suspension. Il insiste naturellement sur la nécessité d'un examen clinique pré- et peropératoire sérieux qui n'attribue pas à la ptose évidente, et trop facilement invoquée, des troubles qui relèvent en fait d'un ulcus, d'une cholécystite ou d'une colite par exemple.

Par contre, lorsque les troubles sont importants et rebelles, il estime qu'il n'y a pas lieu de perdre trop de temps à des traitements longs, astreignants, onéreux et souvent inutiles ; l'intervention mérite d'être tentée sans trop attendre, car, même si elle est inefficace, elle ne risque pas d'aggraver les troubles.

Il insiste tout particulièrement sur l'importance de la ptose colique, trop

négligée, qui lui semble devoir être corrigée opératoirement, même si elle est isolée, sans ptose gastrique, par allongement mésocolique. Dans ces cas de « dissociation gastro-colique », suivant son expression, chez ces malades maigres et longilignes, la pelote des ceintures orthopédiques aggrave, au contraire, les troubles, en venant s'interposer entre estomac et côlon.

Je disais que les résultats de M. Mirallié sont surprenants, parce qu'ils sont bons, et parce que, vérifiés sérieusement avec un recul suffisant, ils semblent durables. La chirurgie des ptoses gastriques, périodiquement proposée, ne suscite d'ordinaire aucun enthousiasme, et la méfiance des gastro-entérologues ne s'explique que trop, lorqu'ils revoient, au bout de quelques mois, souffrant comme auparavant, les opérés trop hâtivement considérés comme guéris.

Presque tous les médecins sont hostiles à la gastropexie et l'on connaît leurs arguments :

1° La ptose vraie est exceptionnelle et il ne s'agit en général que de dislocation avec allongement vertical. Les malades souffrent d'atonie et de gastrite par hypersécrétion, que la suspension ne peut corriger ;

2° Très souvent il existe une lésion associée et la ptose n'est aucunement responsable des troubles ;

3° Nombre de ptosés ne souffrent pas. Les cas considérés comme guéris par le traitement médical et qui ont repris une vie normale, conservent toujours leur ptose et souvent leur atonie ;

4° Les guérisons obtenues par des thérapeutiques non digestives et souvent peu médicales sont aussi et peut-être plus fréquentes qu'après les traitements les plus logiques et les plus orthodoxes, ce qui ne plaide guère en faveur de l'origine gastrique, mécanique des troubles.

Lévy-Valensi disait déjà : « Le médecin augmente le désastre par une thérapeutique fixant l'attention sur l'estomac » et la conclusion du travail de Chiray et de Chêne est nette : « Les opérations dirigées contre la ptose elle-même ne sont habituellement pas justifiées, parce que la liaison entre la dyspepsie et l'anomalie gastrique n'est pas toujours assez évidente et il n'est pas désirable de traiter une affection abdominale en créant des adhérences, alors que tout l'effort de la chirurgie moderne du ventre porte sur leur suppression ou leur prévention. »

Il est certain que le diagnostic de ptose n'est que trop facilement porté, explication commode pour le médecin, bien accueillie par le malade qui la trouve satisfaisante, elle conduit à des abus thérapeutiques inquiétants. Il suffit de ce point de vue de lire les résultats de l'enquête menée par M. Eman Zade, sous la direction de Guy Albot et publiée dans la *Semaine des Hôpitaux* (14 août 1946, 22e année, n° 30, 1480). L'allongement gastrique invoqué n'existe même pas dans 30 p. 100 des cas ; il ne semble responsable des troubles que dans 25 p. 100 environ des cas. La ceinture orthopédique toujours prescrite ne semble avoir quelque efficicaté que dans 12 p. 100 des cas, etc.

Mais ces reproches ne sont pas valables ici. Les malades de M. Mirallié ont été examinés sérieusement, complètement, et, opérées, elles ont guéri de leurs troubles dans une proportion vraiment impressionnante. Il ne faudrait pas que les excès d'autrefois, l'abus de la chirurgie des ptoses et déviations gastriques, utérines ou rénales, entraîne maintenant par réaction, un septicisme excessif. Ces malades sont parfois de véritables infirmes ; si tous les traitements sont inefficaces, il est courageux de s'intéresser à elles, trop souvent abandonnées parce que considérées comme incurables et redoutées parce que « nerveuses ». Les résultats heureux et souvent durables obtenus par M. Mirallié ne peuvent être tous mis sur le compte de l'auto-suggestion de la malade, quelle que soit l'autorité personnelle de l'opérateur.

Qu'il veuille bien accepter une critique et accueillir deux suggestions :

Sa statistique comprend 12 cas où il a adjoint à la gastrocolopexie une gastroentérostomie complémentaire qui trouble un peu l'appréciation des résultats.

Je crois que dans certains cas, rares, d'estomacs flottants, avec gastrite et hypotonie où le traitement médical suffisamment prolongé est inefficace, si le malade est suffisamment résistant et que l'on décide d'intervenir, la gastrectomie peut donner des résultats plus constants que la gastropexie, sans faire courir de risques plus considérables. L'anastomose gastro-duodénale me semble alors particulièrement indiquée, mais je ne dispose pas, à l'heure actuelle, d'un nombre d'observations suffisamment probant, car il est exceptionnel que les gastro-entérologues demandent, dans ces cas, un traitement chirurgical.

Il semble enfin qu'un examen psychique sérieux, avec narco-analyse, pratiqué par un spécialiste averti, soit indispensable avant de poser l'indication d'une intervention chirurgicale, chez ces malades plus fonctionnels qu'organiques, et ceci, non pour sacrifier à une mode psychosomatique, mais parce que cette thérapeutique est susceptible d'obtenir et a obtenu d'excellents résultats.

Je vous propose de remercier M. Mirallié, professeur de clinique chirurgicale à l'Ecole de Médecine de Nantes, que beaucoup d'entre nous connaissent personnellement, de nous avoir communiqué cette intéressante expérience, de conserver son travail dans les Archives (n° 507) et de le féliciter des résultats obtenus.

M. **Rudler** : Je voudrais féliciter Mialaret de la sagesse de ses conclusions. Ici comme ailleurs, les règles générales me paraissent détestables. La tendance actuelle des gastro-entérologues est de ne pas envoyer aux chirurgiens les malades atteints de « ptoses » gastriques. Or j'ai opéré, en 1937, un terrassier de trente-huit ans, chez qui nulle psychopathie n'était en question, mais qui souffrait de troubles digestifs très gênants. Après suspension gastrique par la technique de Lambret, les troubles fonctionnels ont complètement disparu. Mais deux ans plus tard, après un violent effort, le malade sentit un craquement dans la région épigastrique, et tous les troubles reparurent aussitôt. La radiographie montra une reproduction de la ptose. L'opéré avait été tellement satisfait du résultat, qu'il venait me demander d'intervenir à nouveau. Malheureusement, la guerre est arrivée et je l'ai perdu de vue.

Cette observation expérimentale montre que, dans des cas bien choisis, la gastro-suspension peut être une opération très efficace. C'est à poser correctement ses indications qu'il faudrait s'attacher. Quant à la gastrectomie pour ptose, un essai fâcheux ne m'incite guère à la pratiquer.

M. **Sylvain Blondin** : Il nous faudrait, et ce serait un joli sujet de discussion, savoir les indications, le devenir, et les proportions de succès de ces opérations proposées contre la « ptose » gastrique.

De cette enquête, précise et chiffrée, se modifierait peut-être mon appréciation, apprise de nos maîtres, sur la valeur de ces opérations.

M. **Delannoy** : On obtient, je crois, avec la suspension gastrique, telle que la pratiquait mon maître Lambret, d'excellents résultats. La grande difficulté, c'est de choisir les cas : c'est toute la question. C'est un problème de diagnostic ou d'interprétation de la ptose, problème qui incombe au gastro-entérologue, au médecin qui devraient bien s'y attacher.

Mais il est certain que chez un certain nombre de malades bien triés, on obtient des résultats magnifiques. J'ai eu l'occasion d'en constater chez des manouvriers et des artisans qui avaient de durs métiers, et ceci vient à l'appui de ce que vient de dire M. Rudler.

M. **Gueullette** : Je suis, en principe, contre toute opération de fixation. J'ai pratiqué cependant deux fois l'opération de Lambret pour de grosses ptoses chez des malades qui en ont été très satisfaits. J'apporterai des radiographies comparatives, qui montrent l'estomac avant l'opération et les résultats deux ou trois ans après, et témoignent de la persistance de la fixation gastrique.

M. **Brocq** : Je n'ai opéré que trois malades pour grande ptose gastrique avec importants phénomènes fonctionnels.

Une première malade, il y a quatre ans environ, atteinte de dénutrition assez avancée et chez laquelle j'ai pratiqué la gastropexie par l'opération de Lambret. Le résultat a été bon et s'est maintenu tel. Les radiographies, pratiquées quelques mois plus tard, montraient l'estomac très remonté.

La seconde malade ne pouvait plus se nourrir et se présentait avec un syndrome de sténose, cliniquement et à l'examen radiographique. Après discussion avec un gastro-entérologue, j'ai pratiqué une gastrectomie large, qui a permis à la malade de s'alimenter. Le résultat immédiat a été excellent et se maintient depuis trois ans environ. A noter que je n'ai trouvé sur la pièce opératoire aucune trace de lésion organique.

J'ai le souvenir d'avoir opéré pendant l'occupation, il y a six ou sept ans, une autre femme dans les mêmes conditions que celles de cette dernière et avoir obtenu le même résultat ; mais ce résultat est moins net dans mes souvenirs. Je le rechercherai.

M. **Mialaret** : Je vous remercie, au nom de M. Mirallié, de vous être intéressés à son travail. Le traitement chirurgical des ptoses est assez discrédité. Les médecins n'y songent jamais. Or les résultats de M. Mirallié sont très satisfaisants. Il faut en tenir compte.

VACANCES DE NOËL ET DU JOUR DE L'AN

La dernière séance de l'année aura lieu le ***mercredi 22 décembre***.
La séance de rentrée est fixée au ***mercredi 12 janvier 1949***.

Le Secrétaire annuel : Pierre Oudard.

Le Gérant : G. Masson.

Dépôt légal. — 1949. — 1er trimestre. — Numéro d'ordre 710. — *Masson et Cie*, éditeurs, Paris.
Imprimé par l'Ancne Imprimerie de la Cour d'Appel, 1, rue Cassette, à Paris (France).

MÉMOIRES DE L'ACADÉMIE DE CHIRURGIE

Séance du 8 Décembre 1948.

Présidence de M. Louis Sauvé, *président.*

CORRESPONDANCE

Des lettres de MM. Bréhant (Oran), Herbert (Aix-les-Bains) et Suire (Niort), remerciant l'Académie de les avoir élus Associés nationaux.

Un travail de M. Bastien (Dunkerque), intitulé : *Hernie diaphragmatique étranglée,* est versé aux Archives de l'Académie, sous le n° 508.

Des remerciements sont adressés à l'auteur.

DISCUSSION EN COURS

Streptomycine et tuberculoses osseuses,

par M. **E. Sorrel** et Mme **Sorrel-Dejerine.**

La contribution que nous pouvons apporter, Mme Sorrel-Dejerine et moi, à la discussion ouverte à la suite de l'intéressante communication de M. Chavannaz le 7 juillet dernier, est modeste. Nous nous bornerons à relater dans quelles conditions a été conçue et comment fonctionne actuellement une assez vaste expérience de traitement des tuberculoses osseuses par la streptomycine, entreprise dans quelques grands sanatoriums marins et dont nous ne pouvons pas encore apprécier exactement les résultats.

C'est à la demande de la Commission de la tuberculose, qui se réunit chaque mois au Ministère de la Santé et dont l'un de nous a l'honneur de faire partie, qu'elle a été organisée.

Dans la séance du 16 février dernier, les quantités de streptomycine importées mensuellement des Etats-Unis par le Ministère de la Santé lui parurent suffisantes pour qu'on n'en réservât plus la totalité, comme on l'avait fait jusqu'ici, aux centres médicaux de streptomycinothérapie et il fut décidé qu'on allait commencer de façon systématique des essais de traitement des tuberculoses osseuses.

Certes, auparavant, quelques malades atteints de ce type de lésions tuberculeuses avaient déjà été traités ainsi en France ; il était arrivé que dans des centres médicaux de streptomycinothérapie, des tuberculeux pulmonaires ou méningés aient présenté en même temps des lésions osseuses et qu'on ait pu, par conséquent, voir quelles étaient leurs réactions à la streptomycine. M. Padovani nous a dit que l'an dernier, il avait ainsi suivi des malades osseux dans le centre de tuberculose pulmonaire du professeur Etienne Bernard à l'hôpital Laënnec ; M. Cuénot a relaté à la Société de Chirurgie de Bordeaux quelques observations recueillies à Arcachon ; M. Chavannaz nous a parlé de malades chirurgicaux traités à Bordeaux ; nous avons eu l'occasion, aussi, d'en suivre quelques-uns, tant à l'hôpital qu'en ville, et il est probable que d'autres chirurgiens se sont trouvés dans les mêmes conditions ; mais il ne pouvait s'agir que de cas sporadiques, si je puis dire, peu nombreux, et peu comparables entre eux, puisque, officiellement, la streptomycine ne pouvait être délivrée qu'à des malades présentant, en dehors de

Publication périodique mensuelle.

leurs lésions osseuses, des lésions médicales, souvent fort différentes les unes des autres, tant par leur gravité que par leur localisation, et il n'était pas facile de tirer des conclusions très précises d'observations recueillies dans ces conditions défavorables, d'autant que les chirurgiens manquant d'expérience et ne pouvant en acquérir, faute de cas assez nombreux, risquaient de traiter de façon fort dissemblable leurs malades respectifs, et d'apprécier aussi de manière bien variable leurs résultats. Nous n'avions, par ailleurs, que très peu de renseignements à obtenir de nos collègues des Etats-Unis : ce n'est pas parce qu'ils avaient manqué, eux, de streptomycine, ou parce qu'ils n'avaient pas réfléchi à la meilleure manière de s'en servir ; dans le vaste groupement, par exemple, que constituent là-bas les 16 hôpitaux de Vétérans, disséminés en différents Etats, mais tous unis par un office central dirigé par MM. Barnwell et Walker à Washington, ils poursuivaient depuis longtemps déjà l'étude de la streptomycinothérapie avec un esprit scientifique et une discipline de tous points remarquables : réunion, tous les deux mois, des chefs de service des divers hôpitaux avec d'autres personnalités des universités américaines, en un « meeting de la streptomycine », discussion en commun des faits apportés, conclusions qui, sous forme d'instructions, étaient périodiquement communiquées par l'Office Central de Washington à tous les hôpitaux de Vétérans, et que la plupart, d'ailleurs, des médecins et chirurgiens des Etats-Unis admettaient et appliquaient sans discussion ; leur méthode était rigoureuse et excellente et elle avait été particulièrement fructueuse lorsqu'il s'était agi de lésions pulmonaires ou méningées, mais il n'en avait pas été de même pour les tuberculoses osseuses, qui nous intéressent, pour cette simple, mais péremptoire raison que, contrairement aux tuberculoses pulmonaires, les tuberculoses osseuses sont rares aux Etats-Unis, et que le nombre des cas traités n'avait été, par suite, que fort limité.

Peut-être n'est-il pas sans intérêt d'insister un peu, en passant, sur cette différence numérique, en apparence étrange, entre les tuberculoses pulmonaires ou méningées et les tuberculoses osseuses. Les médecins des Etats-Unis l'attribuent au fait que les tuberculoses *osseuses* seraient dues à un *bacille bovin* et que, partant de là, on a, depuis plus de vingt ans édicté, dans leur pays, des lois draconiennes qui ont réussi à faire disparaître, en grande partie, cette cause de contamination : obligatoirement, en effet, le cheptel bovin de toutes les fermes doit être, à intervalles réguliers, examiné par un vétérinaire et subir l'épreuve de la tuberculine ; et tout animal réagissant positivement est immédiatement abattu, à charge pour l'Etat d'indemniser le fermier.

Le professeur Matas disait cette année à l'un de nous, qui se trouvait en voyage d'étude aux Etats-Unis, que le nombre de tumeurs blanches, de coxalgies, de maux de Pott étaient jadis très grand dans les hôpitaux de la Nouvelle-Orléans, alors qu'actuellement on n'en voyait presque plus ; et qu'on ne pouvait attribuer cet heureux résultat aux progrès de l'hygiène et à l'amélioration de l'existence de la population, la Louisiane étant, en grande partie, peuplée de nègres qui continuent à vivre dans des conditions tout aussi déplorables qu'autrefois. Il ajoutait même que lorsque, par hasard, actuellement, on trouve un malade atteint de tuberculose osseuse et qu'on fait sur lui une enquête, on découvre, le plus souvent, qu'il habite une ferme isolée et lointaine où la surveillance du vétérinaire n'est pas exercée comme elle aurait dû l'être. Nous ne sommes pas qualifiés pour discuter ici cette interprétation, que ne nous paraissent admettre qu'avec beaucoup de réserve les bactériologistes français, mais le fait est là : aux Etats-Unis, les tuberculeux osseux sont rares, on n'a pas éprouvé le besoin de construire pour eux, comme on l'a fait chez nous, des sanatoriums spéciaux : ils sont hospitalisés parmi les autres tuberculeux, et leur petit nombre fait qu'on s'intéresse moins qu'autrefois à leur forme de tuberculose, puisqu'elle semble en voie de régression, si bien qu'en fin de compte, les renseignements recueillis par l'un de nous au cours d'un long voyage entrepris dans ce but, n'ont pas été aussi complets que nous l'espérions.

En France, les conditions dans lesquelles peut être étudiée l'action de la streptomycine dans les tuberculoses chirurgicales sont, évidemment, beaucoup plus favorables. Les malades, malheureusement, sont nombreux, et ils sont réunis dans un nombre restreint de grands sanatoriums marins, où ils sont suivis par des chirurgiens très spécialisés, connaissant admirablement la façon dont évoluent les tuberculoses lorsqu'elles sont traitées par nos moyens habituels, et tout à fait aptes, par conséquent, à apprécier les modification que la streptomycine peut apporter à cette évolution. C'est cette étude qui a été entreprise, dès que les quantités de streptomycine ont été assez importantes pour qu'on puisse traiter un assez grand nombre de malades à la fois.

Sur ma demande, notre collègue, M. Gérard Marchant et M. Ingelrans (de Lille) ont bien voulu se joindre à moi, pour chercher les meilleures conditions dans lesquelles elle pourrait l'être : nous avons pensé que les résultats obtenus par les différents chirurgiens qui voudraient bien joindre leurs efforts aux nôtres seraient plus facilement comparables, si l'on s'entendait, au préalable, sur le choix des malades, sur le mode d'emploi de la streptomycine, sur les tests qui permettraient d'apprécier les modifications qu'elle provoquerait dans l'évolution habituelle des tuberculoses, sur la façon, aussi, dont pourraient être évités ou décelés les accidents qui pourraient se produire. En nous inspirant, d'une part, des renseignements rapportés par l'un de nous des Etats-Unis, et, en particulier, des instructions adressées tous les mois par le Centre de Washington aux hôpitaux de Vétérans et, d'autre part, des très beaux travaux publiés déjà en France dans les centres médicaux de streptomycinothérapie, nous avons rédigé une note sur ces différents points. Le Ministère de la Santé l'adresse, en même temps que la streptomycine, à tous les chirurgiens des sanatoriums qui désirent contribuer aux recherches en cours, en leur indiquant l'intérêt qu'il y aurait à se conformer aux principes qui y sont exposés, et à nous faire connaître ensuite les résultats obtenus, afin que de leur confrontation on puisse tirer quelque enseignement.

Très brièvement, voici quelques-uns des principes qui y ont été admis :

Ne traiter que des malades dont la nature tuberculeuse des lésions a été prouvée ;

S'assurer, avant de commencer le traitement, que les lésions ne sont pas déjà en voie d'amélioration régulière ;

Continuer, pendant les injections de streptomycine, le même traitement général et local qu'auparavant et, au cas où une modification importante de ce traitement serait nécessaire — une opération, par exemple — la faire figurer sur l'observation et en tenir grand compte dans l'appréciation du résultat ;

Comme dose de streptomycine, employer 1 gramme par jour chez les adultes, 0 gr. 25 chez les enfants au-dessous de cinq ans, 0 gr. 50 chez les enfants de cinq à quinze ans, en deux injections intramusculaires en vingt-quatre heures. Sauf accidents toxiques ou streptomycino-résistance, continuer le traitement pendant cent vingt jours consécutifs, la dose journalière restant la même pendant toute la durée du traitement, ce qui fait, chez les adultes, une dose totale de 120 grammes et, chez les enfants, une dose de 40 à 60 grammes, suivant l'âge ;

Employer la streptomycine seule, sans l'associer à d'autres produits (huile de Chaulmoogra, sulfamides et surtout promizole ou promine, comme on le fait fréquemment aux Etats-Unis, ou sulfétrone, comme on le fait en Angleterre) afin de pouvoir mieux apprécier son action ;

S'efforcer de rechercher, tous les quinze jours, la streptomycino-résistance, ce qui ne peut guère se faire en France par la méthode en usage aux Etats-Unis, car l'organisation de nos laboratoires ne le permet pas, mais ce qui peut être fait, semble-t-il, par des méthodes plus simples, comme celle, par exemple, que M. Froyez a mis au point à Berck.

Depuis avril, les essais sont en cours, sous la direction de M. Gérard Marchand, à l'Hôpital Maritime de Berck, avesc la collaboration de MM. Kaufmann et Giret,

et à l'hôpital de Garches, avec celle du Dr Allard, ainsi qu'au sanatorium de Zuydcoote, sous la direction du professeur Ingelrans, avec la collaboration de M. Vandeuvre et de Mlle Nigoul.

Depuis juin, les quantités de streptomycine importées en France ayant été plus importantes, il a été possible d'en fournir à tous les chirurgiens de sanatoriums pour tuberculeux osseux qui en ont fait la demande. D'autres malades ont pu, ainsi, être mis en traitement à BercK : à l'hôpital Pasteur par MM. Galland et de Cagny, au Centre Sanatorial par M. Serre, à l'hôpital Cazin-Perrochaud par M. Forest de Faye, à l'Institut Callot par M. Fouché. Le nombre total de ceux qui sont maintenant suivis régulièrement par des chirurgiens qui les traitent tous de la même façon et cherchent à apprécier de façon identique les résultats, est, actuellement, de 200 environ.

A six reprises, déjà, nous nous sommes réunis à Berk ou à Zuydcoote pour les examiner ensemble et, de ces examens en commun, commencent à se dégager certains faits.

M. Gérard Marchant vous en a signalé quelques-uns ; avec lui et avec M. Ingelrans, nous en avons relaté aussi au Congrès de la Société Internationale de Chirurgie Orthopédique, tenu à Amsterdam, en septembre dernier, et au Congrès Français d'Orthopédie d'octobre.

L'action sur l'état général est parfois remarquable. Certains malades, en véritable état de cachexie, se transforment, en un temps extrêmement court, et leur amélioration paraît définitive.

Localement, l'action bienfaisante est parfois tout aussi spectaculaire : des fistules se ferment avec rapidité et le restent ; des abcès, que l'on était obligé de ponctionner fréquemment, disparaissent ; des lésions sur lesquelles on hésitait à intervenir, tant elles paraissaient actives, s'assoupissent rapidement, et peuvent être opérées, ensuite, dans de bonnes conditions. Dans d'autres cas, l'évolution normale vers la guérison est notablement accélérée, et nous commençons à avoir quelques séries de radiographies, sur lesquelles l'évolution cyclique habituelle des lésions osseuses a brûlé les étapes. Certains faits, même, tendraient à faire penser — et c'est, à mon avis, la constatation de beaucoup la plus importante et la plus riche en promesses pour l'avenir — que, parmi les arthrites tuberculeuses traitées dès le début, avant que les destructions osseuses se soient produites, il en est qui pourraient tourner court, comme si la streptomycine avait stérilisé le foyer ; elle agirait, en somme, vis-à-vis des bacilles de Koch, comme agit, dans les ostéomyélites, vis-à-vis des staphylocoques, la pénicilline, dont nous savons bien, maintenant, qu'injectée à la phase initiale de bactériémie, ou même de septicémie, au moment où le foyer osseux commence à se reconstituer, elle peut le faire avorter, totalement et définitivement, et qu'injectée plus tardivement, lorsque les lésions osseuses sont déjà trop fermement établies pour se réparer sans séquelles, elle en détermine, cependant, une amélioration suffisante pour nous permettre les opérations nécessaires, dans des conditions infiniment meilleures qu'autrefois.

Par contre, en un certain nombre de cas, et sans que nous comprenions bien encore la raison de cette « résistance », suivant l'expression admise, la streptomycine semble n'avoir sur les bacilles de Koch aucune action, soit d'emblée, soit après avoir tout d'abord paru, pendant quelque temps, agir efficacement.

Actuellement, nous ne pouvons encore préciser tous ces points, car nous n'en sommes encore, si je puis dire, qu'à la phase expérimentale, et nous commençons seulement à entrevoir les possibilités, probablement fort grandes, que nous offre la streptomycine dans le traitement de nos tuberculoses chirurgicales, mais nous avons le ferme espoir que si nous pouvons poursuivre les essais méthodiques actuellement en cours dans les sanatoriums, nous devrions arriver à préciser bientôt ces possibilités.

RAPPORTS

Premiers essais de traitement des tuberculoses ostéo-articulaires par la streptomycine,

par M. **Ingelrans.**

Rapport de M. E. Sorrel.

Sachant que le traitement des tuberculoses ostéo-articulaires par la streptomycine est actuellement à l'ordre du jour de nos travaux, le Prof. Ingelrans (de Lille) nous a communiqué les résultats obtenus sur une première série de 49 malades dont, sous sa direction, 40 ont été soignés au sanatorium de Zuydcoote, par M. Vandeuvre et Mlle Nigoule et 9 à la clinique chirurgicale du professeur Delannoy, de Lille, par MM. Vanlerenberghe et Lagache.

Le choix des malades, tant adultes qu'enfants (de dix-huit mois à quarante-huit ans), le mode d'emploi de la streptomycine, la façon d'apprécier les résultats, la recherche des accidents possibles..., ont été faits suivant les principes que j'ai indiqués tout à l'heure dans ma propre communication.

Les premiers traitements ont été commencés en mars dernier, les derniers à une date plus récente, en juin ou juillet, mais M. Ingelrans ne tient compte que des 38 premiers cas, pour lesquels le recul est maintenant suffisant. Il indique cependant que, parmi les observations qu'il considère comme « prématurées », il en est deux : l'une concernant un mal de Pott, l'autre une ostéo-arthrite tibio-tarsienne et sous-astragalienne, qui méritent d'être signalées, car dans ces deux cas la streptomycine a amené la sédation rapide de douleurs tenaces que l'immobilisation seule n'avait pas réussi à calmer.

Sur les 38 cas retenus, une seule fois la streptomycine avait paru, en cours de traitement, n'avoir aucune influence, mais vers la fin du traitement, après 101 grammes de streptomycine, l'amélioration de l'état général et de l'état local du malade, qui était atteint d'un mal de Pott, d'une coxalgie avec abcès et d'une scapulalgie avec abcès descendant jusqu'à l'avant-bras, devint très manifeste, si bien qu'en fin de compte, la streptomycine semble bien avoir agi favorablement dans tous les cas, sans exception.

Sept malades, dont deux enfants, ont présenté des signes d'intolérance passagère (rash, nausées, vertiges, diminution de l'audition chez l'un d'entre eux), mais le traitement a pu être repris.

Aucun accident ne s'est produit.

Dans l'ensemble, l'action de la streptomycine sur l'état général a été très nette et parfois remarquable ; pour deux enfants (coxalgiques multi-fistuleux, cachectiques fébriles à grandes oscillations, ayant subi de larges résections-drainages inefficaces, résistant à la pénicilline), on peut parler de véritable résurrection ; l'un après 50 grammes de streptomycine, l'autre après 81 grammes, ont été transformés et leur poids est passé respectivement de 33 à 40 kilogrammes et de 41 à 45 kilogrammes, cependant que leurs fistules se cicatrisaient. Ce ne sont pas, notons-le en passant, des faits isolés ; à Berck, j'en ai vu de semblables à l'Hôpital Maritime, que M. Gérard-Marchand, d'ailleurs, vous a déjà signalés, ainsi qu'à l'hôpital Pasteur, dont M. Galland fait état dans le travail qu'il nous a aussi envoyé et dont je vous dirai tout à l'heure quelques mots. M. Ingelrans cite d'ailleurs 3 autres cas (rétrocession à 97 grammes de streptomycine, d'un état toxi-infectieux, chez un coxalgique de dix ans, dont les fistules se fermèrent ; à 137 grammes, transformation de l'état général chez un garçon de seize ans atteint de manifestations ganglionnaires, cutanées et osseuses ; disparition de l'ascite chez un pottique de vingt ans, fistulisé depuis cinq ans et atteint de dégénérescence hépato-rénale) qui, pour n'être pas aussi spectaculaires, n'en restent pas moins étonnants.

Vingt et une fois (9 maux de Pott, 9 coxalgies, 1 tumeur blanche du genou, 1 sacro-coxalgie, 1 ostéite à foyers multiples), des fistules habituellement multiples et anciennes (2 dataient respectivement de huit et de dix-neuf ans) se sont fermées, les unes en quelques jours, les autres après des doses allant jusqu'à 144 grammes de streptomycine.

L'influence sur les abcès ossifluents fermés a été moins nette, mais en général, ils sont devenus moins actifs et un abcès de la fosse iliaque interne s'est asséché après 30 grammes de streptomycine.

Quatre fois des lésions fort actives se sont stabilisées beaucoup plus vite qu'on ne pouvait l'espérer et chez deux de ces malades cette heureuse évolution s'est traduite par des images radiographiques particulièrement nettes.

Dans plusieurs cas, grâce à l'asséchement des fistules et à la stabilisation précoce des lésions, on a pu pratiquer, plus tôt qu'on aurait pu le faire sans la streptomycine, des opérations sur les foyers tuberculeux ; des suites opératoires de résection pour fistule persistante, en particulier dans une sacro-coxalgie, ont été remarquablement abrégées ; des ablations d'abcès froids pottiques de la fosse iliaque, inévacuables par ponctions, ont donné lieu à des cicatrisations *per primam ;* deux abcès fémoraux résiduels de coxalgie ont été extirpés avec le même succès, et, bien qu'il ne s'agisse pas là d'une nouveauté et qu'on ait obtenu des résultats semblables sans la streptomycine, il semble bien que dans ces cas elle ait joué un rôle efficace. Par contre, aucune modification ne s'est produite dans deux paraplégies pottiques.

Les examens de laboratoires pratiqués en cours de traitement chez les malades de M. Ingelrans donnent lieu à quelques remarques de sa part : l'étude de la formule sanguine, la recherche de la vitesse de sédimentation, celle de la streptomycino-résistance, le dosage de la streptomycine dans le pus, ont fourni des résultats difficiles à apprécier, mais deux examens anatomo-pathologiques méritent de retenir l'attention : une ostéo-arthrite suppurée du genou, avec bacilles de Koch à l'examen direct du pus, avait été asséchée et stabilisée en quatre mois après 140 grammes de streptomycine. M. Ingelrans fit une résection deux mois plus tard ; il ne restait ni pus, ni fongosités et les érosions des condyles fémoraux, des plateaux tibiaux et de la face postérieure de la rotule étaient cicatrisées ; les examens histologiques, pratiqués par le Dr Houck, ne montrèrent aucune lésion tuberculeuse au niveau des tissus osseux et sur un fragment conjonctivo-graisseux synovial, on ne nota que : « une forte infiltration leucocytaire et en profondeur des nodules épithélioïdes pénétrés de fibroblastes ». Des fragments de tissu du genou réséqué ont été broyés et mis en culture à l'Institut Pasteur (de Lille) : les cultures sont restées stériles. Chez un autre malade atteint d'adénite axillaire suppurée et fistulisée, l'examen histologique d'un ganglion avait, avant la streptomycine, montré des lésions tuberculeuses nettes. Après 78 grammes de streptomycine, on enleva la masse ganglionnaire. L'examen histologique ne montra plus qu'un processus intense de sclérodermie ; dans le tissu scléreux, on notait seulement « quelques follicules épidermoïdes sans cellules géantes et pénétrés de fibroblastes ». Des recherches prolongées ne décelèrent pas de bacilles de Koch. Il s'agissait, en somme, dans les deux cas d'une véritable guérison anatomique.

Tels sont les faits, fort intéressants, que nous relate M. Ingelrans, et pour l'envoi desquels nous lui devons des remerciements. Je n'ai pu, et je le regrette, que les résumer brièvement. Je puis dire d'ailleurs, car j'ai été à plusieurs reprises à Zuydcoote voir les malades traités par M. Ingelrans, qu'il s'est montré plutôt sévère qu'indulgent dans l'appréciation des résultats obtenus. Ils viennent à l'appui de ceux qui nous ont été signalés déjà, et ils montrent que nous avons en la streptomycine un agent de traitement actif des tuberculoses, dont il est probable que nous arriverons à tirer grand profit lorsque nous aurons appris à nous en servir.

Streptomycine et évolution de la tuberculose osseuse,

par M. **Marcel Galland.**

Rapport de M. E. Sorrel.

M. Marcel Galland, chirurgien chef de la Fondation Franco-Américaine de Berck, nous a communiqué les résultats obtenus chez 39 tuberculeux osseux, traités dans son service avec l'aide de M. de Cagny et de M. et Mme Froyez, en suivant les directives que j'ai déjà précisées dans mes communication et rapport précédents.

Il range ses malades en trois groupes :

Ceux dont les lésions tuberculeuses évoluaient de façon normale.

Ceux dont les lésions tuberculeuses évoluaient de façon anormalement grave.

Ceux pour lesquels la streptomycine a été employée comme soutien d'un acte opératoire.

Malgré leur intérêt, je ne puis songer à relater ici tous les détails que donne M. Galland sur chacun de ses malades et je dois me borner à indiquer le résumé qu'il fait lui-même de son travail.

Dans 21 lésions *purement tuberculeuses*, 14 guérisons ou améliorations très notables ont été obtenues, ce qui fait 66 p. 100 de cas favorables, sans qu'on ait pu d'ailleurs déterminer la raison du succès ou de l'insuccès.

Dans les lésions *gravement infectées*, l'action de la streptomycine fut particulièrement nette : 7 malades furent traités, qui tous réagirent très favorablement : leurs fistules se fermèrent, leur état général se transforma, ce qui semble bien indiquer que la streptomycine n'est pas seulement un agent antituberculeux, mais aussi un agent anti-infectieux particulièrement puissant.

Comme *soutien opératoire*, la streptomycine a joué un rôle important : deux fois dans des résections sacro-iliaques, trois fois dans des drainages avec ablation de séquestres des corps vertébraux, une fois dans un très large évidement du trochanter.

M. Galland, en poursuivant ses essais de traitement par la streptomycine, aurait voulu pouvoir répondre aux deux questions suivantes :

1° La streptomycine permet-elle de juguler une tuberculose osseuse à son début ?

2° Raccourcit-elle la durée de l'évolution des tuberculoses ostéo-articulaires et permet-elle le vieillissement accéléré du foyer, donnant ainsi aux opérateurs la possibilité de pratiquer plus précocement les interventions nécessaires ou même de pratiquer des interventions d'un type différent : des interventions mobilisatrices par exemple, plutôt que des interventions ankylosantes ?

Les résultats qu'il a obtenus jusqu'ici lui paraissent trop peu nombreux et de date encore trop récente pour le lui permettre.

Certaines formes de tuberculose du genou au début, à type d'hydarthrose, lui semblent bien avoir été influencées favorablement et avoir en quelque sorte avorté, mais il n'a pas encore eu la preuve indubitable d'un raccourcissement de la durée évolutive des lésions.

Comme soutien opératoire, le rôle de la streptomycine lui paraît, par contre, très net. Mais ce sont là, dit-il en terminant, et nous ne pouvons qu'approuver sa circonspection, des impressions plutôt que des conclusions et il faut attendre encore pour pouvoir se prononcer sur le rôle et sur l'efficacité de la streptomycine dans les tuberculoses osseuses.

Je vous propose, Messieurs, de remercier M. Galland de l'envoi de son intéressant travail.

COMMUNICATIONS

Cancer du duodénum (1),

par MM. **Henri Redon** et **Albot**.

A l'occasion d'un cas récent de cancer duodénal, cliniquement et radiologiquement diagnostiqué, opéré depuis un an et guéri, il nous a paru intéressant de vous apporter cette observation, dont voici, tout d'abord, le résumé.

Br... (Roger), âgé de vingt-huit ans est hospitalisé à l'Institut du Cancer le 12 décembre 1947 pour des troubles digestifs.

Ces troubles remontent à plusieurs années, évoluent par crises de quelques jours alternant avec des périodes neutres de plusieurs mois. Survenant deux à trois heures après les repas, à type de brûlures épigastriques, elles sont devenues presque constantes depuis quelques mois, et s'accompagnent de vomissements alimentaires ; mais il n'a été noté ni hématémèses, ni mélæna.

Ce malade vient d'être tout récemment opéré par notre collègue Puech pour une tumeur de la fosse cérébelleuse.

L'amaigrissement frappe, avant tout autre symptôme : il est impressionnant, atteignant 25 kilogrammes, mais il est difficile de faire la part des deux effections.

D'un examen biologique complet, on ne retient qu'une légère anémie et surtout un bilan azoté fortement négatif sur lequel nous reviendrons.

Le diagnostic n'est posé que par l'examen radiologique et la netteté des images oblige à accepter le diagnostic, bien exceptionnel, de cancer duodénal : il existe en effet, au tiers inférieur de la seconde portion du duodénum, une image ulcéreuse profonde et constante, associée à une rigidité étendue de la paroi, qui ne peut manifestement être le fait d'un simple ulcère. L'opération n'est décidée qu'après une préparation minutieuse de plusieurs jours, pendant lesquels on s'attache à obtenir un équilibre protéique d'ailleurs difficile à atteindre et qui ne le sera que grâce à l'obstination de l'équipe de nutrition de l'Institut d'Hygiène, et à une large utilisation de transfusions, et surtout d'injections de plasma complétées par des doses importantes d hydrolysats de protéine et de lait sec écrémé.

L'opération paraît enfin possible et est pratiquée le 11 décembre, sous anesthésie générale en circuit fermé à l'éther (Bertrand).

Une longue laparotomie sus- et sous-ombilicale doit permettre de faire le bilan des lésions : il s'agit bien d'une tumeur duodénale flanquée sur son bord interne d'une masse arrondie qui est prise pour une adénopathie. Un premier temps d'exploration permet, après décollement du méso-côlon et du duodéno-pancréas, d'apprécier l'opérabilité sans avoir accompli de geste décisif : on acquiert vite l'impression qu'il n'existe pas de contre-indication anatomique à la duodéno-pancréatectomie.

Dans un premier temps l'estomac est sectionné au niveau de l'antre pylorique et clampé, puis la gastroduodénale est isolée et liée, et le col du pancréas sectionné au bistouri électrique. La tranche de section est obstruée par des sutures au fil non résorbable et le canal de Wirsung repéré.

On peut alors dégager et disséquer la veine mésentérique supérieure sur tout son trajet, puis le canal cholédoque qui est sectionné au niveau de sa pénétration dans le pancréas ; ses vaisseaux sont repérés et liés au plus près.

Il ne reste, pour terminer la duodéno-pancréatectomie, qu'à sectionner le duodénum ; la section porte sur l'extrémité inférieure de sa quatrième portion qui se mobilise d'une façon inattendue vers la droite.

Reste le temps de reconstruction qui paraît le plus discuté dans les nombreux articles de technique consacrés à ce sujet, et pour lequel j'ai cherché à agir avec le maximum de simplicité, sans tenir compte de ce qui avait déjà été fait.

J'ai été ainsi conduit à l'opération suivante, après avoir rétabli très classiquement la continuité digestive par une anastomose gastro-jéjunale transmésocolique termino-latérale, et fermé la tranche duodénale.

J'ai ensuite abouché le canal de Wirsung dans le cul-de-sac duodénal par une suture

(1) Communication faite à la séance du 24 novembre 1948.

directe sur un petit tube de caoutchouc, et j'ai renforcé la suture par un plan pancréato-duodénal, solidarisant la surface de section du col pancréatique au duodénum.

J'ai fait une suture cholédoco-duodénale sur la face opposée du moignon duodénal suivant la même technique : le cul-de-sac duodénal m'a paru réaliser idéalement l'anse en Y utilisée par la plupart des auteurs et d'une façon beaucoup plus simple et sûre.

J'ai pu ensuite, profitant d'un grand épiploon très mince, reconstituer la couverture péritonéale de la vaste zone opératoire.

L'opération, grâce à cette simplification de technique, n'a duré qu'une heure quarante-cinq et la tension, en fin d'intervention, se maintenait à 13,7.

La réanimation per-opératoire avait été évidemment mise en œuvre, mais à aucun moment l'état de l'opéré n'avait donné la moindre inquiétude.

Les suites opératoires ont également été des plus simples, le malade s'est levé le septième jour et son bilan protéique à peine équilibré avant l'opération est devenu largement positif dès le sixième jour.

Je n'insiste pas sur les soins post-opératoires classiques.

Histologiquement, il s'agit d'un épithélioma glandulaire typique envahissant toute l'épaisseur de la paroi duodénale, la masse juxta-intestinale que j'ai déjà signalée est en réalité une propagation tumorale dans le tissu adipeux voisin : il n'a pas été trouvé de ganglions.

Je viens de revoir ce malade en novembre 1948 en excellent état digestif, mais présentant des troubles de l'équilibration faisant suspecter une récidive de sa tumeur intracranienne ; en fait, Puech vient de me faire savoir qu'il s'agissait de kystes intracérébelleux sans tumeur.

Cette observation m'a amené à vous faire les quelques réflexions qui suivent.

Ce n'est guère que depuis une quinzaine d'années que les chirurgiens, surtout américains, ont attiré notre attention sur un cancer digestif considéré comme exceptionnel, sinon mis en doute par certains. Les noms de Whipple, Parsons et Mullin, de Berger et Koppelmann, de Dixon et Brunschwog sont inséparables de toute étude consacrée au cancer duodénal. En France, la question a été peu étudiée, depuis que, voici quarante ans, Sauvé publiait la première technique de la duodéno-pancréatectomie, et l'opération devrait, en toute justice, porter son nom. Peu de chirurgiens l'ont réalisée : sauf erreur, après Michaux, Lefèvre, Audoin, Mallet-Guy, Bergeret, Lortat-Jacob, Mouchet et, tout récemment, Delannoy, sont les seuls à l'avoir menée à bien.

En 1942, cependant, Berger et Koppelmann dénombrent 386 cas connus, comportant 77 cancers sus-ampullaires, 251 peri-ampullaires (comprenant, sans aucun doute, beaucoup de cancers Vatériens) et 58 infra-papillaires ; sur 386, 76 seulement ont été opérés radicalement, avec une mortalité globale de 31 p. 100.

Quatre ans plus tard, Dixon en trouve 433, et, à la seule clinique Mayo, on observe, au cours des dernières années, 45 cas chirurgicaux, non compris les cancers Vatériens.

Les raisons de cette méconnaissance prolongée des cancers duodénaux semblent tenir à ce que les autopsies ont porté sur des cas très évolués ; et sur ce que l'origine réelle des tumeurs de cette région complexe est, dans ces conditions, bien difficile à établir. Les résultats désastreux des rares interventions palliatives ôtant, par ailleurs, toute curiosité aux chirurgiens et aux médecins.

Aujourd'hui, par contre, l'anatomie pathologique des cancers duodénaux est bien connue, et leur répartition sur l'anneau duodénal ; le seul point mal précisé reste le pourcentage exact des cancers Vatériens dans les cancers dits juxta-papillaires : il s'agit d'ailleurs là d'un diagnostic purement académique et sans aucune conséquence thérapeutique.

On discute également sur la fréquence des cancers apparus sur un ulcère ancien : la chose paraît rare et s'explique si l'on tient compte de la rareté des ulcères au delà de la première portion du duodénum.

Je n'ai pas trouvé mention de l'association ulcère-cancer ; elle existe cependant, car, chez mon opéré, j'ai observé une cicatrice ulcéreuse juxta-pylorique.

Du point de vue clinique, il semble bien difficile, même de suspecter le cancer duodénal, et ce n'est guère que sur la persistance anormale des douleurs que l'on serait en droit d'y songer : leurs caractères, leur horaire, leur siège,

ne permettent pas, de l'avis des chirurgiens qui en ont observé de nombreux cas, d'orienter un diagnostic qui reste essentiellement radiologique.

Par contre, il faut penser au cancer devant les éructations fétides (Bergeret et Caroli), en présence d'un ictère inexpliqué, d'une insuffisance pancréatique ou d'une sténose duodénale, quel que soit son siège.

Enfin, une anémie sans cause a, trop souvent, fait négliger un examen digestif complet, pour que la chose ne soit pas signalée une fois de plus.

En fait, la radiographie seule peut faire faire le diagnostic de cancer du duodénum, et ce diagnostic peut être posé dans un nombre de cas « statisfaisant », nous disent Kline et Kulver, qui nous donnent les signes suivants : la destruction muqueuse était le signe majeur qui permet d'affirmer le cancer. Acessoirement, ils signalent le rétrécissement du calibre duodénal, l'infiltration pariétale plus difficile à mettre en évidence, les inégalités de calibre et, parfois, un aspect polypoïde, mais, toujours, une encoche témoigne de la destruction de la muqueuse.

L'examen radiologique permet d'éliminer les tumeurs de voisinage, pancréatiques ou côliques, les compressions ganglionnaires, des diverticules duodénaux, les pancréas aberrants : dans tous ces cas, manque formellement la destruction muqueuse nécessaire pour établir le diagnostic.

Les tumeurs d'origine pancréatique, secondairement ulcérées dans le duodénum, sont reconnues à l'élargissement constant de l'anneau duodénal.

Dans les cas difficiles, Van den Berg recommande d'associer à la radiographie duodénale la visualisation de la vésicule, et Outerbridge insiste sur l'association fréquente d'une lithiase au cancer ampullaire.

Quant au diagnostic différentiel entre cancer vatérien et cancer juxta-papillaire, il s'agit d'un diagnostic « académique » , sans intérêt thérapeutique, et, souvent, les histologistes eux-mêmes hésitent à l'affirmer.

En ce qui concerne le traitement du cancer duodénal, je ne rappellerai pas les opérations palliatives de dérivation, seules pratiquées naguère, et sans grand succès : 50 à 75 p. 100 de mortalité pour des survies ne dépassant pas quelques mois (Orr), et même la papillectomie, grevée d'une mortalité opératoire de 35 p. 100, pour assurer seulement 20 p. 100 de courtes survies.

En fait, la duodéno-pancréatectomie céphalique est la seule opération logique, comme l'avait pressenti Sauvé, mais, seules, les techniques modernes d'anesthésie et de réanimation pouvaient permettre cette grande chirurgie abdominale chez des malades en équilibre instable.

La possibilité biologique de l'opération étant bien établie, les chirurgiens n'avaient plus qu'à se préoccuper de la mortalité opératoire, des détails de technique et de la préparation des malades à l'opération.

Il m'est apparu que la déficience majeure tient à l'impossibilité, pour ces malades, d'équilibrer leur bilan protéique sans alimentation artificielle, celle-ci comportant : transfusion de sang et de plasma, hydrolysats de protéines et lait écrémé sec, cette alimentation étant complétée par les soins habituels des grands opérés.

J'ai opéré mon malade en un temps ; je suis, en effet, persuadé que, sauf chez les ictériques, on ne peut que gagner à cette manière de faire, si l'on veut bien chercher à gagner du temps dans la conduite de l'opération, comme je l'ai fait en abouchant les canaux biliaire et pancréatique dans le cul-de-sac duodénal.

L'opération en un temps est certainement plus séduisante, plus simple et, surtout, plus rapide : il est certainement moins long de faire une anastomose choledoco-intestinale que de se reconnaître dans un abdomen qui peut être littéralement bloqué par les inévitables adhérences post-opératoires : Bazy, Leriche et bien d'autres ont déjà insisté sur ce fait, qui paraît évident ; et l'opération en deux temps me semble devoir être rigoureusement réservée aux malades ictériques et, peut-être, aux sténoses duodénales en état de dénutrition.

Si l'on veut essayer, pour trancher le débat, de comparer les résultats des deux méthodes, on trouve peu de renseignements comparatifs ; la statistique de Orr est la seule à comporter un nombre relativement important de malades opérés suivant les deux principes : or, les chiffres sont identiques si l'on tient compte de « l'erreur probable » attachée à des statistiques peu fournies. Les mortalités respectives de la duodéno-pancréatectomie en un et deux temps sont, en effet, de 28 et 32 p. 100 sur 57 et 46 cas. On peut donc avouer sa préférence pour l'opération en un temps : les mortalités ne sont pas très supérieures à celle de la gastrectomie il y a relativement peu d'années.

Les questions encore les plus discutées, en ce qui concerne la duodéno-pancréatectomie, ont trait à la conduite à tenir envers le pancréas et les voies biliaires.

La question pancréatique est considérée comme secondaire par certains, qui jugent de peu de valeur la sécrétion externe du pancréas, doutent de sa permanence après pancréatectomie céphalique et, contradictoirement, craignent les fistules au cas d'échéc de l'implantation : ils jugent donc plus sûr de suturer totalement la tranche cervicale et de lier le canal de Wirsung. Les autres estiment que, si la sécrétion n'est, en effet, pas indispensable à la vie, il est cependant préférable de la conserver, si on peut le faire sans faire courir de risque supplémentaire à l'opéré. Peu de chirurgiens ont réalisé cette opération conservatrice ; Pott a utilisé une canule en argent, Zinninger un tube de vitallium, Cattel une suture nécrosante du canal ligaturé, Whipple et moi-même avons simplement utilisé un petit tube de caoutchouc ; l'anastomose, ainsi pratiquée, ne demande que quelques minutes et paraît régulièrement efficace. Complétée par une suture cervico-entérique, réalisant une sorte de plan séro-séreux, elle me paraît très supérieure à la fermeture totale du col du pancréas, et surtout à l'abouchement direct de la tranche cervicale dans l'intestin ; cette dernière façon de faire semble n'avoir donné que des échecs, et la chose me paraît assez logique. Le rétablissement du cours biliaire a été longtemps réalisé par la cholécystoentérostomie, l'anastomose étant faite dans une anse en Y suffisamment longue pour éviter le reflux entérique.

Mais des échecs ont été signalés, le lâchage de la ligature cholédocienne paraît, en effet, fréquent, et l'anastomose directe cholédoco-entérique me paraît plus simple, plus logique et plus physiologique : Whipple se déclare formellement partisan de cette façon de faire, que j'ai suivie chez mon opéré sans la moindre difficulté.

Je crois donc que l'on peut schématiser ainsi la pancréatico-duodénectomie :

1° Gastro-jéjunostomie termino-latérale trans-mésocolique ;

2° Cholédoco-entérostomie et, de préférence, duodénostomie, si l'on a pu conserver une partie du quatrième duodénum ;

3° Anastomose du canal de Wirsung dans le jéjunum ou le duodénum.

La mortalité opératoire varie, suivant les auteurs, de 11 à 40 p. 100, mais il faut tenir compte du fait que peu de chirurgiens ont la pratique de cette opération et que des pourcentages calculés sur des statistiques aussi brèves sont pratiquement sans valeur : on peut estimer que la mortalité moyenne de la duodéno-pancréatectomie doit se rapprocher de celle de la gastrectomie totale.

Il faut aussi tenir compte de la qualité de la survie, même courte, les malades sont pratiquement « guéris », sans trouble digestif et sans autre réserve que la possibilité d'une récidive ou d'une généralisation.

Les exérèses pulmonaires pour néoplasme. A propos d'une série de 86 observations (années 1947 et 1948),

par MM. **P. Santy**, associé national et **M. Jaubert de Beaujeu** (de Lyon).

Depuis longtemps, l'exérèse pulmonaire et l'exérèse pour cancer, en particulier, ont fait l'objet de nos études et de nos préoccupations. Notre première malade opérée avec succès, il y a treize ans, en octobre 1935, morte de métastase cérébrale en février 1936, marque le début d'une longue phase héroïque. Ce fut celle des interventions encore mal réglées, d'hémostase en masse du pédicule au tourniquet, d'interventions sans baronarcose, sous anesthésie locale, puis sous rachi-anesthésie ; ce fut, dans l'ignorance de la réanimation per-opératiore, la phase des interventions redoutées à cause du choc ; ce fut, enfin, celle des infections post-opératoires et de la fistule bronchique, éventualité presque constante des suites opératoires.

Les succès étaient bien peu nombreux. Nous avons, malgré tout, la satisfaction de revoir certains de nos opérés pour épistome, qui, depuis 1939-1940, restent intégralement guéris : une jeune femme, opérée en 1939, a eu, depuis, deux grossesses, mène une vie normale et peut être considérée comme intégralement guérie.

La chirurgie du cancer du poumon a franchi ce stade, que nous dirions presque expérimental. C'est une chirurgie actuellement bien réglée, d'une sécurité et d'une innocuité remarquables.

Les dernières étapes de cette évolution ont été franchies au cours de ces toutes dernières années. Elles furent marquées par des progrès importants. Nous devons en rendre hommage aux chirurgiens anglo-saxons et scandinaves. N'oublions pas que Crafoord, dès 1938, avait mis au point une technique parfaite, qu'il n'a pas modifiée depuis lors. Du point de vue chirurgical, c'est à lui qu'il faut rendre le principal hommage. C'est lui qui a mis au point la technique de dissection du pédicule, de ligature isolée des éléments, de fermeture de la bronche. C'est lui, également, qui a montré l'importance capitale de la baronarcose contrôlée. Un même hommage est à rendre aux chirurgiens du Bronmpton : Tudor Edwards, Robert, Price Thomas ; outre-Atlantique, de même, très remarquable contribution de Graham, Rienhoff, Churchill, Alexander, Sweet.

L'on peut dire que tous ces chirurgiens ont mis leur pierre à l'édifice. Leur mérite a été non seulement de mettre au point une technique chirurgicale bien réglée, mais, aussi, de faire bénéficier leur technique de tous les progrès de la chirurgie moderne.

Ces progrès, c'est, avant tout :

Une technique d'anesthésie de mieux en mieux réglée, dont le principe essentiel est l'oxygénisation continue ; ce qui permet d'éviter absolument toute anoxie per-opératoire et de prolonger l'intervention ;

La réanimation per-opératoire, qui évitera le choc post-opératoire, quelles que soient la longueur ou les difficultés de l'intervention ;

L'usage des antibiotiques, essentiellement pénicilline et streptomycine, qui mettent à l'abri de toute complication septique, précoce ou tardive.

Ce n'est que peu à peu qu'il nous fut possible d'instaurer, dans notre service, toutes ces techniques, à cause des difficultés de réalisation pratique de la réanimation et de l'anesthésie : difficultés matérielles qui n'ont pu être résolues que depuis un an.

Nous avons donc cru intéressant, en apportant notre statistique de 1947, et celle du 1er janvier au 20 novembre 1948, d'exposer ce que peuvent être actuellement les résultats de la chirurgie radicale du cancer du poumon, réalisée d'après les techniques modernes.

Nous envisageons ici l'ensemble des cas soumis à notre observation, c'est-à-

dire les cas hospitalisés dans notre service et ceux traités dans notre pratique privée. Par néoplasme du poumon, nous entendons : l'épithélioma bronchique, le cancer bronchiolaire, ce qu'il est convenu d'appeler l'épistome (incertitude de classification de ces tumeurs, successivement appelées tumeurs bénignes, tumeurs polypoïdes, mais dont l'expérience montre qu'il faut les considérer comme des néoplasmes, et les traiter comme tels).

En 1947, sur 42 cas observés, 16 se sont trouvés inopérables, 9 ont subi une thoracotomie exploratrice, dont les suites immédiates, sauf dans 1 cas, ont été simples ; enfin, dans 17 cas, une pneumectomie a été réalisable. Si nous envisageons uniquement les suites opératoires de ces 17 exérèses, nous trouvons : 6 décès, dont 5 dans les premiers jours, et 1 au quatorzième jour, avec une fistule ; 3 fistules bronchiques et une ouverture pleurale sans fistule, dans les deux premiers mois ; seuls, 7 cas n'ont pas eu de suites troublées dans la phase post-opératoire. Sans vouloir entrer dans le domaine des suites éloignées, signalons que les fistules, après affaissement et soins de longue durée, ont guéri ; mais, parmi les cas favorables au début, plusieurs ont récidivé, plus ou moins rapidement.

Dans la période qui va du 1er janvier au 20 novembre 1948, nous avons observé 44 néoplasmes pulmonaires : 13 ont été jugés inopérables (contre-indications cliniques, topographiques ou d'état général) ; 8 ont subi une thoracotomie exploratrice dont les suites ont été simples ; chez 23 malades, enfin, a été pratiquée une exérèse : 5 lobectomies (dont une bilobectomie) et 18 pneumectomie. Parmi ces 31 malades opérés, l'âge s'étageait de onze ans à soixante-quatre ans, avec une forte proportion, 3/4 au-dessus de quarante-cinq ans.

Nous avons noté 3 décès : l'un, au seizième jour, des suites opératoires, jusque-là banales, à la suite d'une ponction trop massive de l'épanchement ; l'autre, au cours d'intervention, par syncope, chez un malade dont l'envahissement œsophagien, difficile à reconnaître d'emblée, et source de manœuvres de traction, aurait contre-indiqué l'exérèse ; le troisième, au quinzième jour, d'accident du type embolique à répétition.

Tous les autres ont guéri opératoirement : aucune complication dans leurs suites, pas de fistule bronchique. Certains ont quitté l'hôpital au treizième jour après l'intervention. Le temps moyen d'hospitalisation a été de dix-sept jours pour les thoracotomies exploratrices, de vingt-huit jours pour les lobectomies et de trente et un jours pour les pneumectomies.

Il est difficile, évidemment, de préciser l'avenir de ces malades, car la plupart sont très récents, et les plus anciens ne dépassent pas neuf mois. Mais un point est acquis, c'est que l'exérèse pour néoplasme du poumon est une opération bénigne, la plus bénigne des exérèses.

A quoi est donc due cette bénignité du geste chirurgical ?

Elle n'est pas dans l'indication ; nous avons opéré des cas très limites. Quelles sont les limites, *a priori*, de l'opérabilité ?

Pour le cancer bronchique, ce sont les données de la bronchoscopie, la situation de la tumeur par rapport à la carina, le caractère de la muqueuse bronchique en aval de la lésion. Pour l'épistome, il n'y a pas de contre-indication liée à la topographie de la lésion. Quant au bronchiolaire, c'est le plus facile ; le pédicule est très longtemps libre.

Même les tumeurs les plus groses, qui peuvent envahir une partie importante de l'hémithorax, ne sont pas des contre-indications.

A part ces données précises, les données générales ont une valeur variable. L'âge ne compte pas : nous avons opéré à soixante-quatre ans avec suites très simples. Toute métastase possible, notamment hépatique, devra, évidemment, être dépistée avec soin. Les douleurs ont une grosse importance, traduisant généralement l'extension médiastinale, et il est rare qu'un néoplasme douloureux soit opérable.

De même, un épanchement pleural important, surtout hémorragique, est

une contre-indication. L'infection, associée, est fréquente ; ce n'est pas une contre-indication, mais elle demande simplement une préparation particulièrement minutieuse : sulfamides, antibiotiques.

Mais, même dans les cas où une contre-indication semble, *a priori*, certaine, tant que l'état général le permet et que les risques restent raisonnables, il faut opérer : une thoracotomie exploratrice est d'une absolue bénignité ; elle peut être la source d'heureuses surprises. Seule, la thoracotomie permet de juger de l'extension des lésions, de l'état du pédicule, de l'adénopathie médiastinale ; les adhérences pariétales ne constituent pas une contre-indication. Certains pédicules, envahis de ganglions, peuvent être disséqués, et l'on peut procéder à un véritable curage ganglionnaire. L'extension de la lésion au niveau des veines pulmonaires n'est pas, non plus, une contre-indication ; chez un de nos malades, nous avons fait une voie intra-péricardique, avons clampé et réséqué une partie de l'oreillette.

Ce malade reste guéri depuis cinq mois. Dans ces cas, la chirurgie radicale reste palliative, et il est bien certain que la récidive survient, tôt ou tard, mais, souvent, après six mois, un an, parfois paradoxalement, davantage. Ces malades, qui auront quitté rapidement l'hôpital, dans des conditions apparemment normales, auront gardé, durant ce temps, l'illusion de la guérison. De toute façon, même quand ils récidivent, ils font une récidive médiastinale, et leur sort est moins tragique, moins pénible, que celui des néoplasmes pulmonaires évoluant avec infection pulmonaire.

L'intérêt de l'exérèse dans le cancer est donc certain, à cause de l'innocuité opératoire, de la simplicité des suites, et des résultats parfois paradoxalement longs.

Quels sont donc les éléments d'innocuité de cette chirurgie d'exérèse pour cancer ?

L'anesthésie moderne : nous avons repoussé complètement la rachi-anesthésie, qui nous a permis des succès, mais qui ne permet pas une oxygénisation suffisante per-opératoire, pour adopter l'anesthésie en baro-narcose, soit éther, soit cyclo-propane.

Le curare donne une grande facilité dans les temps difficiles de la dissection.

Tout ceci permet une chirurgie lente, minutieuse, précise. Le temps ne compte plus aussi parce que la réanimation per-opératoire a radicalement supprimé le choc. Nous insistons sur l'intérêt du sang groupé, les transfusions massives de sang universel ne sont jamais aussi bien supportées, et, souvent, pour une exérèse, 1 lit. 1/2 à 2 litres de sang sont nécessaires. En effet, remplacé centimètre cube par centimètre cube le sang perdu en cours d'intervention, permet de maintenir à l'horizontale le cours du pouls et de la tension artérielle. Les malades ont, en quittant la salle d'opération, l'équilibre circulatoire et tensionnel qu'ils avaient avant l'intervention. Dès lors, sont superflues les médications endo-veineuses, facteur d'œdème pulmonaire et de surcharge circulatoire dans le poumon restant.

A ce chapitre de la réanimation, est associé celui de la prophylaxie de toute infection : préparation par pénicilline ou sulfamides dans les cas infectés, les grosses doses de pénicilline après l'opération *in situ* (200.000 unités dans la cavité par jour) et générale (600.000 unités) pendant les dix premiers jours.

Quant aux particularités de l'acte chirurgical lui-même, nous n'insisterons pas sur la chronologie des divers temps, actuellement bien réglés : dissection lente et minutieuse du pédicule, possibilité d'avoir à ouvrir le péricarde (Allison), de clamper les oreillettes. Dans tous les cas, infiltration à la novocaïne à 2 p. 100 du pédicule pour éviter tout réflexe. Un point reste particulier : la bronche. Le secret de la fermeture bronchique repose sur des données très simples : ne pas traumatiser ; disséquer très loin et sectionner au ras de la bifurcation trachéale pour éviter le cul-de-sac septique ; clamper à la périphérie, laisser autour de la bronche le tissu cellulaire qui permet l'enfouissement ; ménager, autant que

possible, les artères bronchiques, pour permettre le développement d'un tissu de granulation au contact du moignon ; fermer la lumière à points séparés avec des fils très fins, non putrescibles et non résorbables, le matériel idéal étant représenté par la soie ; enfouir avec précision le moignon bronchique ; l'idéal est de faire 2 plans, l'un celluleux, l'autre pleural.

Il faut savoir que la suture faite sur la bronche tiendra assez longtemps pour que se soit organisé le tissu de réparation péri-bronchique qui exclut le moignon de la cavité pleurale et rend impossible la fistule. *Sur plus de 80 exérèses totales* pour suppuration, bronchiectasie, tuberculose ou cancer, que nous avons réalisées depuis un an d'après ces données, nous n'avons pas observé une seule fistule bronchique.

Quant aux suites, elles sont marquées par la simplicité.

Elles obligent à suivre de très près la statique du poumon restant et du médiastin : radiographies systématiques, désinsufflation, ponction si l'épanchement est trop important.

On laisse se remplir l'hémithorax et s'organiser l'épanchement en obtenant par ponction et désinsufflation que le médiastin reste en place. Nous n'avons pas observé de déplacement médiastinal tel qu'il s'accompagne d'un emphysème du poumon opposé, nécessitant une thoracoplastie.

Ainsi, le néoplasme du poumon apparaît parmi ceux des cancers dont le traitement comporte la bénignité la plus grande, supérieure à celle des cancers de l'estomac. Sans doute, ce traitement ne donne-t-il qu'une solution palliative. On peut espérer qu'un jour, il ne représentera plus qu'une étape dans l'histoire du traitement de ces tumeurs. Mais il y a intérêt à ce que soit connue la bénignité de l'exérèse ; car, lorsque l'éducation médicale sera suffisante pour que le diagnostic soit très précoce, elle permettra d'opérer le cancer à son extrême début ; on pourra assurer à ces malades une survie prolongée et, pour quelques-uns, une guérison définitive.

Les indications et les résultats de l'arthrodèse postérieure dans la lombo-sacralgie,

par MM. **André Sicard** et **P. Merle.**

Les documents que nous apportons n'ont rien d'original. Ils représentent simplement une première série de 50 malades traités par arthrodèse lombo-sacrée au moyen d'une greffe postérieure pratiquée suivant une même technique.

Le terme de lombalgie, généralement employé, est impropre, car la douleur dont il s'agit ne siège pas dans la région lombaire. Elle se trouve plus bas, au niveau de la 5ᵉ vertèbre lombaire et de ses articulations sus- et sous-jacentes. C'est la *low-back pain* des auteurs anglo-saxons, que nous proposons d'appeler la *lombo-sacralgie.*

C'est une affection très fréquente qui atteint souvent des sujets jeunes et qui crée une infirmité pénible, au point de gêner considérablement la vie courante (d'autant plus que la douleur est rarement calmée par le repos et incomplètement soulagée par le corset) et d'entraîner, dans de nombreux cas, un arrêt du travail ou un changement de profession.

Certains malades ne souffrent que de la région lombo-sacrée, d'autres ont une irradiation sciatique, mais la douleur du bas du dos prédomine néanmoins toujours chez eux. Nous avons, en effet, exclu de cette série nos malades opérés pour sciatique pure.

La disposition anatomique de la charnière lombo-sacrée, la fragilité de ses apophyses articulaires orientées dans un plan presque frontal, son rôle physiologique important de pivot et d'appui, expliquent qu'elle porte très rapidement l'empreinte des déformations professionnelles et qu'elle est, beaucoup plus fré-

quemment qu'on ne le suppose, atteinte par les traumatismes, et surtout par les micro-traumatismes.

La richesse des fines arborisations nerveuses qui s'épanouissent du nerf sinu-vertébral dans la partie postérieure de l'anneau fibreux du disque, le grand ligament vertébral postérieur, la capsule et les ligaments des articulations apophysaires, font comprendre la traduction douloureuse de toutes les atteintes de cette articulation.

Les causes de la lombo-sacralgie sont nombreuses, complexes, et s'intriquent bien souvent. L'examen clinique est généralement insuffisant pour les fixer. Seul, un examen radiographique bien fait permet de les reconnaître.

Le mal de Pott lombo-sacré, en réalité rare, et le cancer métastatique, qui relève de traitements différents, n'entrent pas dans le cadre de notre étude.

*
* *

Cette série comprend des cas assez différents :

1° *8 cas de lésions osseuses traumatiques*, dont :

3 fractures du corps de L5, avec un léger tassement antérieur cunéiforme sur le cliché de profil, ou un tassement latéral sur le cliché de face. Il n'est pas question, dans cette communication, des fractures méconnues des autres corps vertébraux, beaucoup plus fréquentes ;

1 fracture de la corticale inférieure du corps de L5, visible seulement sur le cliché de face ;

3 fractures unilatérales de l'apophyse articulaire supérieure de L5, visibles sur les clichés de face et de trois-quarts.

1 fracture du pédicule de L5 révélée par le cliché de trois-quarts et confirmée ensuite par de nouveaux clichés de face et de profil. Sur le cliché en oblique on voit le décalage de la ligne des apophyses articulaires avec glissement en avant des articulaires L4-L5, signe que nous considérons comme pathognomonique.

Toutes ces fractures, peu importantes en apparence, étaient restées méconnues pendant plusieurs mois ou plusieurs années et n'ont été que des découvertes radiographiques. La plupart ont été provoquées par un simple effort ou par un accident banal. Il ne faut pas perdre de vue que les petites fractures du rachis restent beaucoup plus souvent douloureuses que celles qui s'accompagnent de grosses déformations et ne pas oublier la fréquence certaine, surtout dans la région lombo-sacrée, des fractures parcellaires siégeant au niveau des apophyses articulaires, des pédicules et des lames.

Aucun diagnostic radiographique n'est plus difficile à faire que celui de fracture d'une apophyse articulaire. L'apophyse doit être vue avec netteté sur les clichés de face, de profil, de trois-quarts, ce qui nécessite souvent de nombreuses radiographies.

Les petites lésions traumatiques du rachis sont infiniment plus fréquentes qu'on ne le soupçonne, mais dans la majorité des cas passent inaperçues. Leur traduction douloureuse est confondue sous l'étiquette de lumbago, diagnostic dont médecins comme malades se contentent trop souvent.

Nous avons eu l'occasion d'observer aussi 2 cas de fracture isolée des lames s'accompagnant de sciatique et que nous ne faisons pas figurer dans cette série, car il a suffi d'extirper le fragment osseux irritant la racine pour guérir les malades sans pratiquer de greffe.

Par contre, nous n'avons jamais rencontré de fracture de l'apophyse transverse de L5, dont la rareté s'oppose à celle des autres vertèbres lombaires.

2° *4 cas de spondylolysthésis* que nous classons à part, car il est toujours difficile de faire la preuve de l'origine traumatique de la lésion.

Dans 2 cas, il s'agissait d'un glissement de L4 sur L5 et dans 2 cas de L5 sur SI.

Il est toujours aisé de faire ce diagnostic sur un cliché strictement de profil

et correctement centré. Le décalage de la ligne des apophyses articulaires, sur le cliché de trois-quarts, est un signe constant et précoce.

3° *8 cas de hernies discales.* Nous ne pratiquons pas systématiquement la greffe après l'ablation d'une hernie discale, parce que celle-ci doit rester une opération très simple et que les résultats montrent que la plupart des malades guérissent après la suppression seule du nodule fibro-cartilagineux.

Nous la réservons actuellement à 3 cas :

1° Ceux où la radiographie montre des signes d'arthrose, que ceux-ci siègent au niveau du disque ou des apophyses articulaires.

On peut évidemment se demander si un disque rompu ne subit pas fatalement une dégénérescence fibreuse qui entraîne des modifications statiques et de l'arthrose. C'est non seulement pour éviter une récidive éventuelle, mais aussi pour prévenir ces lésions secondaires que l'on a préconisé la greffe systématique.

Dans la plupart des cas cependant, les radiographies ne montrent aucune modification arthrosique. Les malades restent guéris après l'ablation simple de la hernie. Mais il faut être certain de l'intégrité des interlignes et obtenir des clichés obliques montrant de façon parfaite les apophyses articulaires.

S'il existe le moindre doute sur l'altération des cartilages, la greffe immédiate est nécessaire.

2° Ceux où un léger glissement vertébral est visible sur le cliché de profil, ce qui exige une étude très attentive : L4 peut être en léger recul sur L5 ou L5 sur le sacrum (sacrolysthésis).

3° Les formes lombalgiques pures qui sont rares (5 p. 100), mais qui traduisent toujours, même en dehors des signes radiographiques, une atteinte importante du disque.

Dans toutes les formes sciatalgiques de la hernie discale, chaque fois que les surfaces osseuses sont strictement normales, la greffe est inutile.

Les 8 cas greffés concernent sept fois une hernie du disque L5-S1, et une fois du disque L4-L5.

Pendant cette même période, nous avons opéré 75 hernies discales sans pratiquer de greffe. Nous avons donc greffé environ 1/10 de nos malades.

4° *3 cas de séquelles lombalgiques après intervention pour hernie discale.* — Dans ces 3 cas, dont 2 avaient été opérés la première fois par l'un de nous, la radiographie avait montré des signes nets d'arthrose qui avaient été méconnus avant la première intervention.

Il est probable que l'arthose est la cause la plus fréquente de ces séquelles lombalgiques qui grèvent les résultats des interventions pour hernie discale et sur lesquelles on a déjà beaucoup discuté. Mais, le plus souvent, elle existe déjà lors de la première intervention. D'ailleurs, quand les malades se plaignent de lombalgies résiduelles, c'est dès le début de leur convalescence et rarement après un long intervalle libre.

La greffe secondaire, malgré le tissu cicatriciel serré que l'on rencontre jusqu'au plan vertébral, est une opération facile quand l'arc postérieur de L5 a été conservé. Quand il a été réséqué, la greffe doit passer en pont et prendre point d'appui sur l'épineuse de L4 ou même de L3.

5° *19 cas d'arthroses lombo-sacrées.* — L'arthrose est une maladie d'usure qui touche avec une grande fréquence l'articulation lombo-sacrée. Elle s'installe chez le sujet jeune. La plupart de nos opérés avaient de trente à quarante ans. C'est une erreur de penser que l'arthrose est une maladie de l'âge avancé.

Le déséquilibre statique du rachis, les microtraumatismes professionnels y prédisposent. Aussi certaines professions (mineurs, agriculteurs, camionneurs, carriers, etc.) sont-elles plus touchées que les autres.

L'arthrose peut siéger au niveau des disques, au niveau des apophyses articulaires ou au niveau des deux.

Généralement bilatérale, elle peut être unilatérale. Dans 15 cas, elle siégeait

au niveau de L5-SI, dont 2 cas unilatéraux. Dans 2 cas au niveau de L4-L5, et dans 2 cas elle n'existait qu'au niveau des apophyses articulaires.

L'arthrose du disque donne des signes radiographiques faciles à lire sur des clichés correctement centrés. Ils sont au nombre de 3 :

1° Une zone de condensation plus ou moins épaisse des cartilages de bordure, qui sont les premiers altérés.

2° Un aplatissement du disque, surtout en arrière, ce qui lui donne une forme triangulaire et paraît le faire bâiller en avant. Il s'opacifie, se calcifie parfois. Ces modifications sont souvent plus prononcées d'un côté que de l'autre et plus prononcées en arrière qu'en avant.

3° Des ostéophytes, qui sont conditionnés par les influences statiques et qui ont leur siège habituel en avant et latéralement. Ce sont ceux que l'on voit nettement sur les clichés de face et de profil. Mais ce ne sont pas les plus importants. La pratique systématique des clichés de trois-quarts nous a montré la fréquence de l'ostéophyte postéro-inférieur qui se forme dans le trou de conjugaison, au contact de la racine, en retentissant sur elle soit directement, soit par l'œdème qu'il détermine. Sa recherche est capitale, car, quand il existe, il faut pratiquer une radicotomie complémentaire, à défaut de pouvoir atteindre directement la prolifération osseuse. La greffe sans radicotomie ne donne dans ces cas qu'une guérison incomplète. Nous avons vu des sujets greffés conserver ou souffrir secondairement d'une sciatique.

L'arthrose apophysaire est rarement isolée. Elle se voit sur les clichés de trois-quarts sous l'aspect d'épaississement des surfaces articulaires, qui sont écartées, surtout à leur base, dessinant « une image d'oreille de lapin » assez caractéristique. La constatation de ces signes indique aussi, en plus de la greffe, une radicotomie uni- ou bilatérale.

Enfin, dans les arthroses anciennes, on observe, assez fréquemment, un signe d'une très grande importance : le glissement vertébral. Pouvant se faire en avant, en arrière ou latéralement, il augmente l'instabilité du rachis et, rendant le syndrome douloureux rebelle à tous les traitement médicaux, il indique formellement la greffe.

6° *5 cas d'anomalies lombo-sacrées* (4 sacralisations, une lombalisation). — La greffe tire son indication de l'arthrose qui existe toujours dès que l'anomalie devient douloureuse.

Cette arthrose occupe le disque, les apophyses articulaires et les néo-articulations transversaires.

Elle prédomine toujours au-dessus de l'anomalie et au niveau de l'articulation de l'apophyse transverse hypertrophiée, quand elle existe.

Si l'apophysectomie a bien pour but de supprimer cette néo-articulation douloureuse, elle ne traite pas l'arthrose vertébrale, ce qui explique sans doute les échecs qui ont été observés.

La greffe est une opération infiniment plus simple. Elle a l'avantage d'agir sur les deux côtés si l'anomalie est bilatérale et d'immobiliser les articulations vertébrales.

7° *3 cas de déséquilibre lombo-sacré chez des cypho-scoliotiques.* — Si nous classons à part ces 3 malades, c'est que leurs radiographies ne montraient pas encore de signes d'arthrose.

Il n'est pas utile de rappeler la fréquence des douleurs lombo-sacrées au cours de l'évolution de ces grandes déviations rachidiennes, alors que les courbures sont par elles-mêmes indolores.

La douleur basse apparaît vers la trentaine ; le blocage de l'articulation lombo-sacrée suffit souvent à soulager ces malades sans avoir à greffer plus haut.

Nos malades avaient vingt-huit, trente-deux et trente-six ans. Deux femmes ont commencé à souffrir après une grossesse. Aucune ne présentait de douleur au niveau de la scoliose. Les 3 malades ont été guéris par le blocage de la charnière lombo-sacrée.



Ces cas que nous avons schématisés pour les classer se confondent en réalité. Une anomalie prédispose à l'arthrose et même à la hernie discale. Une lésion traumatique et un déséquilibre statique évoluent pregressivement vers l'arthrose.

Car une articulation qui fonctionne mal, surtout si elle est soumise à des surcharges répétées, est vouée à l'arthrose. Quand celle-ci est créée, elle se développe toujours et s'aggrave progressivement, si bien que la lombo-sacralgie est dominée par le processus arthrosique, que celui-ci siège au niveau du disque, des apophyses articulaires ou des néo-articulations supplémentaires.

La pathologie lombo-sacrée ne peut être bien connue que par la radiographie ; elle exige une collaboration intime entre le chirurgien et le radiologiste, beaucoup de temps et de patience de la part de ce dernier.

Pour préciser un diagnostic, il importe, en effet, de prendre de nombreux clichés. Il est impossible, surtout si la colonne lombaire présente sa lordose normale, de voir nettement sur un cliché plus d'un disque à la fois. Pour pouvoir prendre correctement un disque strictement de face, il faut connaître son obliquité qui varie avec chaque sujet et, pour cela, prendre et développer d'abord le clichés de profil. Il en est de même pour les clichés de trois-quarts, qui ne peuvent intéresser nettement qu'un disque à la fois. Enfin, pour mettre une étiquette précise sur une anomalie de la région lombo-sacrée, il faut pouvoir repérer la première lombaire et avoir un cliché de toute la colonne depuis D11.

L'examen radiographique d'une lombo-sacralgique comporte donc : des clichés de la colonne lombaire en entier, de L5-S1, de face, de profil et de trois-quarts ; de L4-L5 de face, de profil et de trois-quarts. Les clichés de trois-quarts doivent être pris à droite et à gauche.

Cette multiplicité des clichés ne doit pas paraître plus étonnante que celle qui est nécessaire pour mettre en évidence une petite lésion du bulbe duodénal.

Si l'on se contente des clichés de face et de profil, souvent insuffisamment centrés, qui ne dégagent pas les interlignes, qui ne montrent pas les apophyses articulaires, aucun diagnostic n'est possible.

Par contre, sur des radiographies parfaites, on peut non seulement porter sans hésitation l'indication opératoire, mais aussi préciser si la greffe seule est suffisante, si elle doit s'appuyer sur L3 ou simplement sur L4, s'il faut la compléter par une radicotomie, celle-ci étant indiquée chaque fois qu'il existe un ostéophyte postéro-inférieur ou des signes importants d'arthrose des apophyses articulaires.

Les nombreux malades que nous avons examinés, en dehors de ceux qui ont été opérés, nous ont confirmé deux notions importantes :

Plus le sujet est jeune, plus il faut attacher d'importance aux modifications, si légères soient-elles, de l'articulation lombo-sacrée.

Il n'y a aucun rapport entre l'importance des réactions arthrosiques et celle des signes cliniques. Une petite lésion récente et évolutive peut être très douloureuse, tandis qu'une grosse arthrose stabilisée reste silencieuse.



Le but de l'intervention est de bloquer l'articulation lombo-sacrée et de supprimer tous ses mouvements.

Il peut être obtenu par des procédés multiples, qu'il s'agisse de l'évidement du disque et des cartilages par voie postérieure ou même par voie antérieure, de greffe interposée entre les corps vertébraux, de greffes placées sur les épineuses suivant des techniques variées, d'arthrodèse sur les apophyses articulaires.

Nous avons essayé plusieurs fois de réaliser la technique d'Irwin et Jaslow en introduisant un greffon prélevé sur une apophyse épineuse dans le disque, mais celui-ci nous a paru peu stable, sous pression, risquant de ressortir et de

faire saillie dans le canal rachidien. Rien ne prouve d'ailleurs que, placé dans du tissu fibreux, il puisse jouer un rôle d'arthrodèse.

Chez 3 sujets de quarante-huit à soixante ans, nous avons réalisé une arthrodèse sur les apophyses articulaires en les réséquant d'un coup de ciseau et en interposant entre elles un fragment de l'apophyse épineuse de L5. Les résultats ont été bons après une immobilisation de deux mois.

Or, le problème qui se pose dans le traitement chirurgical de la lombosacralgie est d'éviter l'immobilisation prolongée. Quand on fait lever un malade après deux ou trois mois de lit, sa musculature est atrophiée, la récupération est longue, le lombostat doit être imposé pendant de longs mois, l'incapacité est de longue durée.

Dans les 50 cas que nous venons de rapporter, nous avons employé une même technique, qui consiste à encocher à ses deux extrémités un court et épais greffon et à le placer sur la base de l'apophyse épineuse sectionnée de L5 en l'interposant entre l'épineuse de L4 et la crête sacrée préalablement avivées. Le greffon *enfoncé à frottement dur* est solidement fixé, inamovible, d'autant plus qu'il est placé en position de cyphose et qu'il se coince encore davantage quand la colonne reprend dans le lit sa lordose normale.

Nous avons presque toujours prélevé le greffon sur la face interne du tibia, dans sa partie haute, la plus large. Il comprend la corticale et le tissu spongieux sous-jacent. Il doit être calculé au milieu de la surface tibiale et ne pas s'approcher trop près du bord antérieur.

Son prélèvement doit obligatoirement être fait à la scie jumelée électrique. Il importe, en effet, qu'il soit solide et régulier.

Dans 2 cas, où le greffon a été prélevé au marteau, le tibia a été fracturé et des séquelles trophiques ont retardé beaucoup la reprise du travail.

Dans quelques cas le greffon a été prélevé sur l'os iliaque. Ce qui a l'avantage de rester au voisinage du champ opératoire et d'éviter les séquelles douloureuses possibles au niveau de la jambe. Prélevé sur la crête, il a l'inconvénient de ne pas être assez droit. Prélevé sur la partie postérieure de la fosse iliaque externe, près du massif épineux, sa longueur ne permet de le placer qu'entre L4 et S1 ; il est surtout moins résistant, beaucoup moins épais, se voit à peine d'ailleurs sur les radiographies post-opératoires et joue un rôle de coaptation qui paraît beaucoup moins solide que le greffon tibial.

Quand la greffe est solidement fixée, le malade peut se lever au huitième jour, ne souffre pas, reprend son activité très vite. Nous faisons porter, pendant trois mois, à ceux qui exercent un métier de force, une petite ceinture en coutil.

Nous avons associé, dans nos premiers cas, à la greffe postérieure une arthrodèse sur les articulaires. Ce temps complémentaire est assez sanglant, les suites opératoires sont plus douloureuses et le malade souffre quand on le fait lever. Il nous a paru ensuite inutile.

Dans certains cas d'instabilité importante des dernières lombaires, dans les fractures du corps de L5 et dans les arthroses après laminectomie ayant supprimé l'arc postérieur de L5, le greffon a été appuyé en haut sur l'épineuse de L3.

On peut reprocher à cette technique la position très postérieure du greffon. On peut se demander aussi si la soudure sur la crête sacrée se fait bien et si on ne risque pas, à ce niveau, la pseudarthrose.

Ni les résultats obtenus, ni les radiographies ne le laissent supposer. Nous avons réopéré deux malades qui avaient suppuré et restaient fistulisés, l'un au bout de six semaines, l'autre après trois mois. Nous avons trouvé, dans les 2 cas, la greffe parfaitement fixée et inamovible.

Nous avons toujours fait précéder la greffe *par une exploration du disque L5-S1, et souvent de L4-L5*, en pratiquant une très courte résection du bord inférieur de la lame et en supprimant systématiquement le ligament jaune que l'on trouve toujours épaissi et dont les fibres élastiques ont souvent disparu.

Dans 8 cas nous avons retiré une hernie par voie extradurale (sept fois sur L5-S1, une fois sur L4-L5).

Dans 7 cas, les signes radiographiques nous ont fait pratiquer une radicotomie de S1.

Sans exploration discale, la greffe risque, en effet, de laisser persister une hernie. Sans radicotomie, elle donne, dans les arthroses postérieures et articulaires, un résultat incomplet.

*
* *

Cette série comprend des malades opérés depuis dix-huit mois à un mois. Nous avons pu en suivre 48, dont 41 ont un excellent résultat, ne souffrent plus et ont pu reprendre une existence normale ; 5 ont un résultat moins bon, conservant encore un syndrome lombo-sciatique, très atténué cependant. Deux cas peuvent être considérés comme un échec. Nous avons réopéré l'un d'eux, dont la greffe était parfaitement fixée et la cinquième lombaire tout à fait immobilisée. Nous avons pratiqué chez lui une arthrectomie des articulaires, mais le cas est encore très récent.

Le blocage lombo-sacré ne gêne pratiquement pas les mouvements de la colonne. Aucun des opérés ne s'est plaint d'être limité dans ses mouvements.

Quelques-uns ont conservé pendant longtemps, au niveau de la jambe où le greffon a été prélevé, une gêne douloureuse et de l'œdème. C'est la raison qui nous ferait volontiers adopter le greffon iliaque, si celui-ci permettait un lever aussi précoce.

On doit arriver, par la perfection des indications opératoires, à améliorer encore les résultats. C'est, nous le répétons, dans les radiographies qu'il faut chercher cette perfection.

A condition de réaliser une opération bénigne, rapide dans ses suites, sûre dans ses résultats, le champ d'action peut être très vaste.

ÉLECTION DE QUATRE ASSOCIÉS NATIONAUX (1)

Premier tour :

Nombre de votants : 62. — Majorité absolue : 32.

M. Suire (Niort) . . . . 45 voix. Elu.

MM. Herbert (Aix-les-Bains), 27 voix; Barraya (Nice), 24 voix; Brehant (Oran), 22 voix; Badelon (Toulon), 21 voix; Fabre (Toulouse), 21 voix; Demirleau (Tunis), 20 voix; Siméon (Marine), 18 voix; Caby (Corbeil), 14 voix; Mirallié (Nantes), 14 voix; Frédet (Chartres), 14 voix; Naulleau (Angers), 10 voix; Perrin (Lyon), 8 voix; Guilleminet (Lyon), 7 voix; Nédelec (Nantes), 7 voix; Hussenstein (Tours), 4 voix; Ingelrans (Lille), 4 voix; Magnant (Langon), 4 voix; Pellé (Rennes), 4 voix; Breton (Pontoise), 3 voix; Talbot (Armée), 3 voix; Coudrain (Saint-Quentin), 2 voix; Raymond Imbert (Marseille), 2 voix. Bulletin blanc, 1

Deuxième tour :

Nombre de votants : 60. — Majorité absolue : 31.

MM. Herbert (Aix-les-Bains) . . . . 47 voix. Elu.
Barraya (Nice) . . . . 41 — —
Bréhant (Oran) . . . . 36 — —

MM. Fabre (Toulouse), 24 voix; Demirleau (Tunis), 22 voix; Badelon (Toulon), 21 voix; Siméon (Marine), 19 voix; Frédet (Chartres), 9 voix; Mirallié (Nantes), 6 voix; Caby (Corbeil), 5 voix; Breton (Pontoise), 4 voix; Guilleminet (Lyon), 2 voix; Coudrain (Saint-Quentin), 1 voix; Ingelrans (Lille), 1 voix; Perrin (Lyon), 1 voix; Stricker (Mulhouse), 1 voix Bulletin blanc, 1.

(1) Elections faites dans la séance du 1er décembre.

Troisième tour :

Nombre de votants : 54. — Mojorité absolue : 28.

MM. Fabre (Toulouse), 27 voix; Badelon (Toulon), 10 voix; Demirleau (Tunis), 10 voix; Siméon (Marine), 5 voix; Caby (Corbeil), 1 voix; Mirallié (Nantes), 1 voix.

En conséquence, MM. Suire (Niort), Herbert (Aix-les-Bains), Barraya (Nice) et Bréhant (Oran) ayant obtenu la majorité des suffrages, sont élus associés nationaux de l'Académie de Chirurgie.

Aucun des candidats n'ayant obtenu la majorité au troisième tour de scrutin, il sera procédé à l'élection d'un cinquième associé national au cours de la prochaine séance.

ÉLECTION D'UN ASSOCIÉ NATIONAL (1)

Premier tour :

Nombre de votants : 54. — Majorité absolue : 28.

MM. Fabre (Toulouse), 23 voix; Badelon (Toulon), 14 voix ; Demirleau (Tunis), 7 voix: Frédet (Chartres), 6 voix; Siméon (Marine), 4 voix,

Deuxième tour :

Nombre de votants : 51. — Majorité absolue : 26.

M. Fabre (Toulouse) . . . . 37 voix. Elu.

MM. Badelon (Toulon), 9 voix; Demirleau (Tunis), 4 voix; Siméon (Marine), 1 voix.

En conséquence, M. Fabre (Toulouse), ayant obtenu la majorité des suffrages, est élu associé national de l'Académie de Chirurgie.

DÉCLARATION DE VACANCE D'UNE PLACE DE MEMBRE TITULAIRE

M. **le Président :** En raison du décès de nos regrettés collègues MM. Jacques Leveuf et Albert Stolz, je déclare vacante une place de Membre titulaire de l'Académie de Chirurgie.

Je rappelle qu'aux termes de l'article 7 de nos statuts, les membres titulaires de l'Académie se recrutent exclusivement parmi les Associés parisiens et nationaux de l'Académie, et que la candidature s'exprime par une demande écrite spéciale.

Les candidats ont un mois pour envoyer leurs lettres de candidature.

---

(1) Séance du 8 décembre

Séance du 15 Décembre 1948.

Présidence de M. Louis Sauvé, *président.*

CORRESPONDANCE

Des lettres de MM. Barraya (Nice) et Fabre (Toulouse), remerciant l'Académie de les avoir élus Associés nationaux.

A PROPOS DU PROCÈS-VERBAL

A propos des assistants des consultations et des services de Chirurgie,

par M. **G. Métivet.**

Je voudrais, en marge de la discussion sur les phénomènes psycho-somatiques en chirurgie, vous soumettre quelques réflexions que l'approche de la fin de ma carrière chirurgicale m'autorise, peut-être, à formuler. Car la solution proposée par M. Jean Gosset au problème qu'il a soulevé ne fait rien de moins qu'intéresser l'organisation générale de la médecine. En France, la question des rapports entre chirurgie et psychiatrie n'est pas nouvelle. Ici même, il y a près de cinquante ans, mon bon et vénéré maître Lucien Picqué, avec beaucoup plus de véhémence que Jean Gosset, tonnait contre ses collègues qui en méconnaissaient l'importance. Ce qui est nouveau, c'est l'idée d'adjoindre un psychiatre aux consultations ou aux services de chirurgie. Comme pourrait l'être celle. pour ceux dont l'activité favorite est orientée différemment, d'y adjoindre un gastro-entérologue ou un hématologiste, un endocrinologiste ou un diabétologue.

Mais, avant tout, devrait être résolue la question de savoir si toutes ces activités doivent bien s'exercer, *en première instance*, autour d'une salle d'opérations. Un de nos collègues d'internat formulait autrefois le désir de voir le rôle de chirurgien se limiter à celui d'un adroit barbier. C'était vouloir borner singulièrement le champ de notre activité ; et, en particulier, méconnaître l'importance des soins pré- et post-opératoires qui ne paraissent avoir intéressé que fort peu de médecins. Nous n'avons nullement le désir d'évoluer dans le sens désiré par notre collègue. Mais nous devons nous garder d'évoluer en sens contraire d'une façon excessive. Afin de ne pas prêter à sourire, comme ce Maître de la parasitologie qui, au début du siècle, se réjouissait parce qu'il croyait voir venir le jour où « la parasitologie engloberait la médecine entière ».

Quels que soient, d'ailleurs, le nombre et la qualité des spécialistes qui nous entourent, ils ne peuvent connaître dès antécédents de nos malades que ce que ceux-ci veulent bien leur dire ; ils ne savent à peu près rien de leur vie familiale et sociale, rien de leur *comportement antérieur* à l'égard des agents pathogènes ou thérapeutiques ; rien, en un mot de ce qui fait qu'*un malade diffère d'un autre malade.* Pour essayer d'y parvenir, ils devront se livrer à des recherches longues et parfois infructueuses, toujours fatigantes et parfois troublantes pour le malade ; recherches qu'un entretien de quelques instants avec le médecin traitant permet souvent d'éviter (1).

Il ne s'agit pas de prétendre que le « tandem » médecin traitant-chirurgien

(1) Parfois, d'ailleurs, un diagnostic correct ne peut être posé que par le médecin traitant. Ce n'est que, par une série de constatations souvent espacées, que celui-ci peut soupçonner l'existence d'une appendicite chronique d'emblée.

puisse, comme le feraient deux fins limiers doués d'un flair clinique mystérieux, résoudre tous les problèmes posés. Il s'agit de ne pas négliger le fruit de l'expérience d'un médecin qui, parfois depuis de longues années, soigne le malade, et souvent sa famille. Après cet entretien, rien n'empêche de multiplier, raisonnablement, le nombre des explorations médicales ou scientifiques. En se souvenant toutefois que tout renseignement d'ordre scientifique doit être interprété cliniquement (2) et que notre science est bien fragile et soumise souvent aux caprices de la mode.

*
* *

Venir de l'étranger suffit souvent pour avoir, de nous, audience privilégiée (3). Nos collègues, amis des voyages, immobilisés pendant l'occupation, nous disent maintenant leur émerveillement devant la richesse des cliniques américaines, l'ampleur des instituts russes, l'organisation des hôpitaux anglais ou suédois, etc. On doit remarquer, d'ailleurs, que dans leurs entretiens, ils font presque toujours allusion aux mêmes établissements de soins. Mais ils ne nous disent que fort peu de choses relatives à l'organisation de la chirurgie dans toute l'étendue des territoires de ces pays, où à la valeur professionnelle de leurs corps de praticiens. Peut-être, est-ce, en partie, l'insuffisance de celle-ci qui a entraîné les chirurgiens étrangers à prendre, *à la base*, l'examen des malades qui se confient à eux. Les examens multiples, faits alors par de nombreux spécialistes, peuvent être utiles, surtout s'ils sont pratiqués avec pondération (4), parce que révélateurs de lésions latentes.

En France, les choses sont différentes. La politique n'ayant, heureusement, pas accès dans cette enceinte, ce n'est pas ici le lieu où doit être fait le procès, ou présenté la défense, du médecin praticien, sur le plan social. Mais sur le plan professionnel, nous savons que le corps médical français est composé, pour une immense part, de médecins instruits, dévoués, diligents, et *d'ailleurs intéressés*, à bien soigner leurs malades. Leur intelligence et leur bon sens ne sont pas de qualité inférieure. Si leur culture est moins profonde que celle des spécialistes en ce qui concerne chaque branche de la médecine en particulier, elle est plus étendue en surface parce qu'elle intéresse tous les territoires de notre art. Et les conclusions de leurs examens, leurs décisions thérapeutiques, filles de l'expérience, ne risquent guère d'être troublées par un désir (exceptionnel et souvent inconscient) de recueillir une observation originale, point de départ de publications. Publications parfois trop hâtives, puisque le temps se charge, pour quelques-unes d'entre elles, d'en démontrer le peu d'importance, ou, plus rarement, le relatif danger (5).

(2) Nous savons, par exemple, qu'un taux élevé d'urée sanguine, chez une porteuse de pyosalpinx en évolution et refusant de « refroidir », ou chez un porteur de lésion gastrique en état de dénutrition, sont des raisons pour intervenir ; le taux de l'urée baissant après l'opération.

(3) Certains paraissent avoir, en ce qui concerne la chirurgie étrangère, une double tendance : d'une part, tendance à surestimer la qualité des méthodes, comme s'ils avaient le vague sentiment que notre chirurgie est, momentanément, plus imitatrice que créatrice ; d'autre part, tendance à sous-estimer la valeur de nos collègues étrangers, en accordant, aux conditions matérielles dans lesquelles ils travaillent, une part exagérée dans la genèse des magnifiques techniques qu'ils nous présentent. Ne soyons ni trop modestes, ni trop injustes. N'oublions pas que c'est un de nos maîtres, et de nos collègues, qui depuis trente ans dirige une grande symphonie chirurgicale ; et qu'il suffit de monter la rue Saint-Jacques pour comprendre que ce n'est pas la grandeur du laboratoire qui a fait celle de Claude Bernard.

(4) On m'a conté l'histoire d'un Français, entré dans une clinique étrangère pour y faire traiter des hémorroïdes. On fit, de son état, un *formidable bilan*. Mais on avait fini par oublier qu'il était venu pour être libéré d'ennuis hémorroïdaires.

(5) Je pense, en particulier au tannage des brûlures. Né en Amérique, accueilli avec enthousiasme en France, condamné en Angleterre



Il n'y a, naturellement, dans tout ceci, aucune critique à l'égard de Jean Gosset. Il est bien certain que, s'il désire s'adjoindre un psychiatre ou d'autres collaborateurs médicaux ou scientifiques, c'est pour pouvoir soigner ses malades dans les meilleures conditions possibles. C'est ce que nous voulons tous faire Nous ne différons que sur les moyens à employer pour y parvenir.

Permettez-moi une comparaison. Nous avons appris, pendant la guerre, et souvent à nos dépens, que lorsque l'on voulait détruire un pont, on pouvait mobiliser de puissantes escadres de bombardement qui écrasaient les quais, broyaient la ville, et parfois respectaient le pont. On pouvait aussi confier à un aviateur habile, instruit des lieux, le soin de lancer, après une descente en piqué, quelques bombes qui réalisaient la destruction souhaitée, sans produire d'inutiles dégâts. Avant de soumettre les malades, entrés dans nos services ou nos consultations de chirurgie, aux examens variés de multiples collaborateurs, il est plus simple de recueillir, *d'abord*, les renseignements que peuvent nous fournir les médecins qui les ont soignés (6).

Nous savons tous les bienfaits que l'on peut attendre de ce que l'on nomme actuellement le travail en équipe. Dans cette équipe, dont nous nous garderions bien d'exclure nos surveillantes ou nos infirmières vigilantes et averties, Gosset voudrait que l'on fasse une place au psychiatre. Je voudrais que l'on en fasse d'abord une au médecin traitant.

Et puisque Gosset a fait surtout allusion aux malades de sa consultation hospitalière, je me permettrai de lui dire qu'à l'hôpital de Créteil, nous avons pu rester fidèles aux directives que nous a données son regretté fondateur Auguste Marin. M. Marin pensait, naïvement peut-être, qu'au corps médical devait être confié la charge de soigner les malades. Et il estimait que l'hôpital devait être un établissement de diagnostic et de traitement mis à sa disposition pour lui faciliter l'accomplissement de cette tâche. C'est, en particulier, pourquoi nous ne recevons à nos consultations que des malades qui nous sont adressés par leur médecin traitant. Ceux-ci réalisent le triage que Gosset fait à l'entrée de sa consultation. Et ainsi nous sont épargnés : les aiguillages fantaisistes des malades (7), les répétitions d'examens déjà pratiqués, un gaspillage de temps.



J'ai terminé. L'Académie est une assez grande dame pour savoir ce qu'elle doit faire. A elle de dire, si elle le juge bon, si la voix du médecin traitant doit être entendue, avant que sonne l'heure de la décision chirurgicale.

La greffe d'Albee dans les algies sacro-lombaires rebelles à tous autres traitements,

par M. **G. Rouhier.**

La belle communication de Sicard, à la fin de la dernière séance, m'a particulièrement intéressé, parce que j'ai eu l'occasion de faire à plusieurs reprises avec succès des greffes d'Albee pour des algies sacro-lombaires présumées non tuber-

(6) J'ai dit, ailleurs, comment pour avoir négligé un jour de prendre conseil de son médecin traitant, j'avais perdu un de mes opérés.

(7) Il est certain que si j'avais, à l'hôpital de Créteil, une consultation ouverte de gastro-entérologie, j'y verrais beaucoup de malades dont « les nerfs se nouent sur l'estomac ».

culeuses, dont la plus ancienne remonte à dix ans. J'ai très régulièrement suivi cette première opérée, qui est la femme d'un de mes amis, et il me paraît intéressant de vous rapporter son observation, parce que, datant de dix ans moins quelques mois, elle présente un recul suffisant pour qu'on puisse en apprécier les résultats.

Mme X..., quarante ans environ, mère de deux enfants, vigoureuse et jusque-là très bien portante, a été prise de douleurs sacro-lombaires très pénibles, qui sont survenues d'abord par crises, puis peu à peu de façon continue et lui interdisent toute activité. Traitements médicaux, ondes courtes et cures hydro-minérales n'ont donné que des améliorations incomplètes et fugaces ; je n'ai pas voulu prescrire de rayons X, que je prise peu sur le bassin des femmes. En sorte que, en janvier 1939, elle peut à peine se tenir debout, elle doit s'appuyer de la main sur une table ou sur le dossier d'un siège ; assise elle n'est guère mieux dès qu'elle y reste longtemps, elle n'est à peu près bien que couchée.

Je décide alors une greffe d'Albee lombo-sacrée. L'opération est pratiquée le 26 février 1939. Greffon massif long de 14 centimètres, de toute l'épaisseur de la face interne du tibia, prélevé au ciseau d'Ombrédanne et au maillet après traçages à la scie jumelée. Ce greffon est encastré et fixé dans les apophyses épineuses des trois dernières vertèbres lombaires et dans une tranchée du sacrum.

Immobilisation pendant trois mois dans un caleçon plâtré allant jusqu'à mi-cuisses et remontant jusque sous les seins, avec une large fenêtre abdominale, ce qui permet de fléchir les genoux de la malade, d'entretenir ses chevilles et ses muscles jambiers pendant toute la durée de l'immobilisation. Le plâtre est enlevé le 26 mai ; le résultat a été excellent, le greffon est parfaitement fixé, toute douleur a disparu. La malade a conservé toute la souplesse de son dos grâce à la mobilité compensatrice du reste de la colonne, elle se baisse et ramasse les objets à terre sans aucune difficulté. La guérison s'est entièrement maintenue depuis lors. L'activité de Mme X... est devenue beaucoup plus grande parce qu'elle a, dans l'intervalle, perdu sa mère qui l'aidait beaucoup dans la conduite de sa maison et que la dureté des temps l'a obligée à réduire au minimum son personnel domestique. Néanmoins, elle s'acquitte des nombreuses tâches extérieures et intérieures qui s'imposent à elle sans fatigue, sans douleur et avec une parfaite souplesse.

Naguère, on ne pensait qu'au mal de Pott, moins rare d'ailleurs peut-être à ce niveau que ne le pense Sicard, ou aux malformations congénitales, dans les algies lombaires rebelles.

En réalité, au niveau du joint articulaire sacro-lombaire, qui constitue le lieu particulièrement actif et particulièrement sensible de la plicature du tronc sur le bassin, toute une pathologie complexe se dégage peu à peu. Le rhumatisme infectieux, les traumatismes : subluxations, entorses et fractures parcellaires minimes, souvent difficiles à mettre en évidence sur les clichés radiographiques, mais facteurs de lésions en évolution progressive et à lente aggravation du type Kümmel-Verneuil, enfin la simple usure des surfaces et des ligaments articulaires, créent un syndrome fonctionnel et douloureux unique, mais inégalement susceptible d'amélioration par les traitements médicaux, physiothérapiques et hydro-minéraux, suivant son étiologie. Pour ce syndrome, quelle que soit son étiologie, la greffe d'Albee est l'*ultima ratio* devant l'échec des autres thérapeutiques. Le succès en est d'ailleurs beaucoup plus sûr et beaucoup plus parfait que dans les lésions pottiques.

Je ne suis donc pas étonné que Sicard, dont l'attention a été attirée sur ces lésions, ait eu l'occasion d'en faire un grand nombre en un temps relativement court.

Mais où mon opinion diffère un peu de la sienne, c'est sur la manière de soigner ces greffes osseuses une fois réalisées, et sur la durée de leur immobilisation.

A mon avis, il faut un minimum de trois mois d'immobilisation pour qu'une greffe soit solide, et toute mobilisation prématurée expose à un échec partiel ou complet.

On sait aujourd'hui très exactement comment se fait la fixation à leur lit

de ces greffes et leur incorporation au système osseux local. Même les autogreffes n'échappent pas à la mort. Tous les transplants doivent être réhabités par le tissu conjonctif de l'hôte et passent par une période de destruction et de ramollissement qui est maxima dans le courant du deuxième mois. Ce n'est qu'au troisième mois que leur trame est suffisamment réhabitée par les ostéoblastes et se recalcifie simultanément autour de ces nouveaux éléments venus sur l'hôte.

J'ai donc l'habitude de prévenir les malades qu'il doivent se résigner à quatre mois d'arrêt dans leur existence : trois mois d'immobilisation et un mois de convalescence pour récupérer le jeu de leur système locomoteur avec leur force et leur souplesse. Je les immobilise dans une culotte plâtrée qui remonte sous les seins, avec une large fenêtre abdominale pour ne pas gêner leur respiration, et qui descend seulement jusqu'à mt-cuisse, pour qu'on puisse maintenir une mobilité parfaite des genoux.

J'ai eu bien souvent l'occasion de vérifier cette fragilité des greffons osseux massifs au deuxième mois, pendant les dix ans que j'ai passés près de Dujarier et pendant lesquels je lui ai vu faire et ai pratiqué moi-même, à son exemple, de nombreux enchevillements pour pseudarthroses du col du fémur, avec un segment de péroné prélevé et calibré immédiatement à cet effet. Quelques-unes de ces opérations donnèrent des résultats parfaits, mais, pour un plus grand nombre, le greffon cassait dans le courant du deuxième mois ou au début du troisième, surtout quand les grands plâtres à la Whitmann étaient mal tolérés et qu'on se laissait aller à les enlever trop tôt. Lorsque Dujarier, pour éviter l'enraidissement des articulations, se décida à remplacer les appareils plâtrés par l'appareil de Rouvillois, la fracture du greffon devint à peu près la règle et, bien que la consolidation de ces fractures du greffon se fît dans un certain nombre de cas heureux, dans nombre d'autres le résultat était franchement mauvais.

Pour conclure, je partage entièrement l'avis de Sicard sur l'efficacité de la greffe d'Albee dans les algies du joint lombo-sacré à évolution progressive et rebelles à tous autres traitements. Les quelques opérations de ce genre que j'ai faites m'ont toutes donné un résultat heureux, et ma première opération, qui remonte à dix ans, est un succès complet et durable.

Par contre, je pense que pour avoir des succès constants, une immobilisation de trois mois est indispensable et je fais toutes réserves sur les mobilisations hâtives.

A propos de la communication de M. Sicard sur le traitement des lombalgies,

par M. **Jean Cauchoix.**

L'intéressante communication de M. Sicard sur le traitement des douleurs lombo-sacrées par greffe m'incite à rapporter une série de 16 greffes lombo-sacrées, faites chez 8 malades atteints de lombo-sciatique et 8 autres de lombalgie pure.

L'exploration discale, temps préliminaire de la greffe, n'a pas été faite dans tous les cas. Nous pensons, néanmoins, comme M. Sicard, qu'il ne faut pas greffer un interligne sans exploration préalable du disque correspondant, sous peine de méconnaître une hernie discale sans traduction radiculaire. Deux cas de sciatalgie discrète post-opératoire que nous avons observés permettent de vérifier cette notion.

Sur 12 malades chez lesquels l'exploration discale a été faite, nous avons découvert :

3 hernies discales ;

5 anomalies discales (disque mou, disque saillant et en bourrelet) ;

1 kyste intra-rachidien pour tumeur à myéloplaxes de L5 ;
1 ostéophyte inter-hypophysaire ;
Deux fois : pas d'anomalie.

Dans 16 cas, la greffe a été faite suivant la technique de D. Bosworth : plaque corticale d'os iliaque intercalée entre les épineuses et appliquée sur une large surface avivée des lames, des apophyses articulaires et du sacrum, avec copeaux spongieux surajoutés). Mon maître, M. Merle d'Aubigné, nous a exposé tous les avantages de ce mode de fusion sur lesquels je ne reviendrai pas.

Complications post-opératoires : 1 phlébo-thrombose avec embolie guérie par ligatures veineuses fémorales et héparine, une désunion cutanée due à une compression par une épineuse saillante insuffisamment excisée ; ce dernier malade est guéri de ses troubles après séquestration et élimination partielle du greffon.

Résultats cliniques : Sur 14 malades suivis de huit à dix mois, nous avons :
10 guérisons parfaites ;
3 guérisons imparfaites (sciatalgie dans 2 cas, paresthésie au niveau de la cicatrice iliaque dans 1 cas) ;
1 échec, chez une malade atteinte d'instabilité lombaire avec arthrose et greffée sur trois espaces.

Les malades sont revus après cinq ou six mois, et radiographiés dans les attitudes d'inflexion extrême du rachis, dans le sens latéral et antéro-postérieur. L'immobilité absolue des vertèbres greffées permet seule d'affirmer que la fusion est réalisée. Sur 7 cas soumis à cette vérification, nous avons trouvé 6 fusions et une mobilité persistante, ce dernier cas cité plus haut comme un échec clinique et devant nous inciter à immobiliser plus longtemps les opérés chez lesquels la greffe s'étend au-dessus de L 4.

Ajoutons que, selon les cas, certains malades sont guéris de leurs douleurs immédiatement après l'opération, alors que, chez d'autres, dont le verrouillage vertébral est sans doute moins rigoureux, il faut attendre la fusion osseuse pour obtenir la guérison clinique. La greffe nous a paru indiquée dans tous les cas de malformation congénitale, lorsqu'il existait des signes radiologiques d'altérations osseuses, dans les cas de lombalgie pure résistant aux traitements médicaux, de sciatique par hernie discale chez des sujets jeunes, sportifs, ou soumis à un travail de force ; enfin, dans les cas de sciatique bi-latérale et dans ceux où l'irradiation radiculaire n'était pas liée à la présence d'une hernie discale. Ces derniers groupes de faits doivent correspondre aux cas où la racine, d'un ou des deux côtés, est comprimée entre le corps vertébral et l'apophyse articulaire sous-jacente. Les radiographies permettent alors d'observer souvent le pincement du disque associé au recul de la vertèbre sus-jacente, entraînant un rétrécissement du foramen. La greffe de Bosworth permet alors d'obtenir les résultats les plus spectaculaires et la guérison immédiate de la lombo-sciatique doit être alors attribuée à l'écartement des arcs postérieurs, bien maintenu par le greffon et levant l'agent de compression (1).

Greffes lombo-sacrées dans le traitement des lombo-sciatiques,

par M. **R. Merle d'Aubigné.**

Mon expérience, moins étendue que celle de mon ami Sicard, porte actuellement sur 54 opérations pour lombo-sciatique, comprenant 45 greffes lombo-sacrées.

Ces malades ont tous été opérés dans les deux dernières années, mon activité avant 1946 étant presque entièrement absorbée par les blessés de guerre.

(1) Présentation d'un film en couleurs intitulé : « Technique de la greffe lombo-sacrée par transplant iliaque, d'après D. Bosworth. »

La forte proportion de greffes dans mes interventions n'est pas due à une position systématique dans le traitement des lombo-sciatiques, mais en grande partie au recrutement de mes malades. Le plus grand nombre, en effet, me sont adressés par mon ami de Sèze, qui dirige vers mon service les cas où la greffe lui paraît nécessaire, en plus de l'exploration du disque. Je crois cependant que, dans un nombre très important de cas, la hernie discale doit être considérée comme la complication d'une arthrose lombo-sacrée et que le traitement est incomplet si l'on ne pratique pas l'immobilisation chirurgicale de cette articulation.

Ce point de vue ne peut être établi solidement que sur l'étude des résultats éloignés. Des statistiques très importantes ont été publiées, en particulier dans la littérature américaine, mais, comme la question ne paraît pas absolument tranchée, j'ai revu tous mes malades dans ces dernières semaines.

Ces 54 interventions comprennent : 11 cas de spondylolisthésis, 7 réinterventions sur des malades déjà opérés dans d'autres services pour hernie discale et qui ont présenté une persistance ou une récidive des douleurs, et 36 lombo-sciatiques opérées pour la première fois.

I. Spondylolisthésis. — J'ai fait, pour spondylolisthésis, 9 interventions primitives et 2 réinterventions. L'indication opératoire était basée : dans un cas, sur une lombalgie pure extrêmement rebelle ; les 9 autres cas présentaient des irradiations sciatiques à topographie S1 extrêmement intenses. Un seul cas, ancien, a été opéré par greffe simple, sans exploration des racines, et a donné un résultat médiocre. Dans tous les autres cas, *les racines ont été explorées* par ablation du ligament jaune L5-S1 ; dans 3 cas, j'ai enlevé l'arc postérieur mobile, en divisant au bistouri la lyse isthmique ; l'action sur les racines a varié suivant les cas : trois fois, j'ai abrasé la partie supérieure de S1, de façon à supprimer le coude de la 1re racine sacrée ; 3 cas ont été radicotomisés.

Si je mets à part le cas ancien simplement greffé et deux cas trop récents, il reste 7 opérations avec 6 résultats excellents. Le septième cas a été soulagé de sa lombalgie, mais a vu persister la sciatique et j'ai dû réintervenir pour faire une radicotomie.

Enfin, il faudrait ajouter un malade que j'ai opéré il y a quelques jours : ce malade avait été opéré deux fois auparavant ; une fois par greffe, une deuxième fois par radicotomie gauche. La lombalgie fut supprimée jusqu'au jour où, la greffe ayant cassé, les douleurs ont réapparu ; en même temps, on a vu survenir une sciatique du côté opposé au côté radicotomisé. J'ai dû intervenir pour faire une radicotomie droite et une nouvelle greffe.

Aussi ma position actuelle, dans le traitement des spondylolisthésis avec sciatique, est-elle la suivante :

Faire une radicotomie de S1 et une greffe prenant le sacrum, les lames de la 4e lombaire, mais fixée également aux apophyses articulaires supérieures et aux moignons de pédicules de la 5e lombaire, après ablation de l'arc postérieur. Cette technique pourrait être modifiée dans certains cas réductibles où il y aurait alors sans doute intérêt à intervenir par voie antérieure transpéritonéale.

II. Réinterventions. — Dans 7 cas, je suis intervenu chez des malades qui présentaient une lombo-sciatique persistante, malgré une intervention qui avait consisté, le plus souvent, dans l'ablation d'une hernie discale, une fois dans une radicotomie, une autre fois dans une simple greffe.

Au cours de ces interventions, j'ai trouvé quatre fois des hernies discales : deux fois il s'agissait de récidive au niveau où l'on avait déjà extirpé une hernie, deux fois il s'agissait de hernies méconnues, soit à cause d'une erreur d'étage (1 cas), soit parce qu'il existait une hernie double (1 cas). Dans les 3 autres cas, c'est l'absence de greffe qui paraissait responsable de la persistance

des douleurs, car celles-ci ont disparu après immobilisation chirurgicale. Dans 3 cas, cependant, le soulagement a été moins complet : la persistance des douleurs semblait due, dans ces cas, à la sclérose extrêmement dense qui s'était développée autour des racines, qu'il a fallu disséquer au milieu d'un tissu fibreux très serré. Une fois enfin, il existait une méningocèle comparable à celles qu'a rapportées ici même Sicard, méningocèle qui s'était produite à travers une déhiscence de la suture dure-mérienne.

III. Lombo-sciatiques simples non opérées antérieurement. — Les 36 cas de lombo-sciatique simple, opérés pour la première fois, ont montré à l'intervention les lésions suivantes. Dans *six lombalgies pures*, le disque a été exploré quatre fois : il existait une fois une hernie discale, deux fois des anomalies discales, une fois un disque normal. Dans *30 lombo-sciatiques*, le disque a toujours été exploré : 16 cas présentaient une hernie discale nette ; dans 4 cas, le disque était normal ; les 10 autre cas présentaient un disque anormal, l'anomalie consistant soit dans un bourrelet discal, le disque faisant une saillie transversale entre les deux corps vertébraux postérieurs, soit dans une consistance flasque, qui suggérait l'idée d'une hernie incomplètement réduite. L'incision du ligament vertébral montrait, en effet, sous une mince couche de tissu fibreux, une substance nucléaire altérée.

Les anomalies discales sont donc extrêmement fréquentes. Je crois cependant que la compression par le disque ne suffit pas toujours à expliquer la production de la sciatique et qu'il faut faire une large part, en particulier, au chevauchement des articulations, dû lui-même au pincement discal, rétrécissant le canal de conjugaison, souvent d'une façon très importante, bien visible sur les radiographies.

Au point de vue des résultats éloignés, sur ces 36 cas de lombo-sciatique simple, je dois exclure 6 cas récents et 4 cas que je n'ai pas pu revoir.

Restent 26 résultats éloignés comprenant 19 lombo-sciatiques traitées par exploration du disque et greffe et 7 cas non greffés.

Les 19 cas greffés, revus tous au moins six mois après leur intervention, certains après dix-huit mois et deux ans, m'ont donné 10 résultats parfaits avec disparition complète des douleurs et reprise normale du travail ; certains font des travaux très pénibles : l'un d'eux travaille à la Villette ; l'autre, une maraîchère, travaille pendant dix heures par jour courbée en deux à cueillir des légumes. Sept cas peuvent être considérés comme bons, en ce sens que les douleurs vives ont disparu complètement, mais il persiste cependant quelques troubles qui sont généralement de deux types : soit persistance de quelques douleurs lombaires lors de travaux pénibles ou de fatigues excessives, soit une certaine raideur de la colonne vertébrale gênant le malade pour se pencher en avant. Dans 2 cas enfin, il persiste des douleurs avec irradiations sciatiques plus ou moins accentuées.

Sur les 7 cas non greffés, nous avons eu 3 très bons résultats et 4 résultats imparfaits. L'un de ceux-ci a présenté une récidive de sa sciatique, après quatre mois de soulagement total consécutif à l'extirpation d'une hernie discale très nette ; je suis réintervenu et ai trouvé une volumineuse hernie discale qui s'était reproduite au même niveau. Depuis cet échec, j'évide la substance pulpaire du disque au lieu de me contenter d'exciser la portion herniée. Les 3 autres cas de lombo-sciatique opérés sans greffe présentent une lombalgie persistante dont un avec irradiations sciatiques. Ces 3 cas seraient, à mon avis, justiciables d'une greffe complémentaire.

Cette statistique, bien que beaucoup trop courte pour avoir une réelle valeur, est cependant nettement en faveur de la greffe lombo-sacrée.

Je pratique actuellement toujours cette greffe suivant l'excellente technique de Bosworth, qui consiste à prélever sur la crête iliaque des greffons spongieux

et un grand greffon que l'on taille en forme d'H et que l'on encastre étroitement entre la crête sacrée et l'apophyse épineuse de la IVe ou V^e lombaire, suivant les cas, maintenant ainsi un écart de ces apophyses et un certain degré de cyphose. La prise de cette greffe se fait extrêmement rapidement en deux mois et le montage est si solide, que l'on peut parfaitement faire lever ces malades au bout d'un mois avec un lombostat ; peut-être même pourrait-on raccourcir ce délai.

Les échecs caractérisés par la persistance des douleurs lombaires après greffe sont parfois en rapport avec des pseudarthroses du greffon, qui peuvent être décelées par des radiographies de face et de profil prises en position d'inclinaison latérale opposée d'une part, de flexion et d'extension d'autre part.

D'autres échecs sont dus à une correction insuffisante du chevauchement des articulations, comme dans les radiographies que je vous présente.

L'étude des échecs et des résultats incomplets doit être faite avec beaucoup de minutie. C'est ce que nous sommes en train de faire et nous vous apporterons, avec mon ami Jean Cauchoix, nos résultats d'une série de 80 greffes lombo-sacrées pratiquées suivant la technique de Bosworth.

Dès maintenant, et en guise de conclusion provisoire, je voudrais dégager, en accord, je crois, avec Sicard, les points suivants :

La greffe lombo-sacrée doit être pratiquée toutes les fois que la lombo-sciatique apparaît comme la complication d'une arthrose lombo-sacrée, en particulier quand il existe une anomalie transitionnelle, un pincement discal accentué, surtout s'ils s'accompagnent de signes d'arthrose ; l'intensité à la persistance des douleurs lombaires, la bilatéralité de la sciatique, l'absence de hernie discale à l'intervention sont, à mon avis, des indications formelles à la greffe.

Les disques doivent toujours être explorés avant de pratiquer la greffe. Cette exploration, faite par voie interlaminaire, n'aggrave pas l'intervention.

La radicotomie sera indiquée quand la localisation radiculaire est indiscutable et si la cause de l'atteinte radiculaire n'a pas pu être supprimée.

Le greffon iliaque en H, de Boswoorth, solidement encastré entre les apophyses épineuses qu'il maintient écartées, nous paraît la technique de choix.

M. **André Sicard** : J'ai entendu avec intérêt mes amis Merle d'Aubigné et Cauchoix confirmer cette notion très importante de ne pas greffer une articulation lombo-sacrée douloureuse sans exploration discale et sans une parfaite vérification radiographique du trou de conjugaison, qui est nécessaire pour poser l'indication d'une radicotomie sans laquelle certains résultats risquent d'être incomplets.

Quant à la technique, celle de Bosworth qu'ont utilisée Merle d'Aubigné et Cauchoix, est excellente et a surtout l'avantage d'éviter la prise du greffon sur la jambe. Le greffon iliaque, que j'ai également employé dans un certain nombre de cas, avec une technique un peu différente, est, par contre, moins rigide, et présente une fixité moins grande que le greffon tibial. Il est, d'autre part, trop court quond on doit immobiliser trois disques et remonter jusqu'à l'apophyse épineuse de L 3.

La fixité du greffon est, en effet, essentielle pour permettre le lever précoce et conserver à l'intervention cet énorme avantage. Je comprends fort bien que M. Rouhier, qui a utilisé la technique d'Albee, conseille l'immobilisation prolongée. L'expérience de Merle d'Aubigné, comme la mienne, prouvent qu'une greffe parfaitement fixée forme très rapidement un cal sans immobiliser longtemps le malade.

COMMUNICATION

Aortographie et impuissance sexuelle,

par M. **Louis Christophe** (de Liège).

Je dois à la magnanimité de votre président et à l'amitié agissante de M. Leriche, l'honneur de parler aujourd'hui à cette tribune. Soyez assurés que j'en sens tout le poids.

J'ai exposé, en février dernier, à la Société de Neurologie, quelques constatations que j'avais faites au cours de nombreuses aortographies : M. Leriche m'a persuadé — et j'avoue avoir été aisément persuadé — que la démonstration de mes clichés devait être faite devant les chirurgiens les plus éminents de France. Je sais qu'il n'y a pas de limite à votre curiosité scientifique, et ce sera mon excuse de répéter ici quelques idées déjà énoncées ailleurs : au demeurant, la reproduction de mes radios sur diapositifs ou sur papier en escamote les meilleurs détails, et, seule, la présentation des originaux peut donner une idée précise des images obtenues.

Nous avons publié, dans le *Journal de Chirurgie*, la description d'un appareil qui permet l'injection de produit de contraste et la prise *automatique* de clichés.

L'étude de quelques centaines d'aortographies pratiquées par cette technique nous a amené à des constatations assez curieuses. J'ai signalé, dans les *Acta Chirurgica Belgica* de février 1947, une observation que mon assistant Honoré et moi-même avions faite chez des malades atteints d'artérite du carrefour de l'aorte ou d'oblitération des iliaques. Le *primum movens* de notre curiosité était le syndrome d'oblitération du carrefour, signalé par Leriche, et qui porte légitimement son nom. Le premier signe d'oblitération du carrefour aortique est une impuissance sexuelle, restée, jusqu'à présent, sans explication. Leriche avait d'ailleurs signalé que pareille impuissance pouvait s'observer chez les malades dont le carrefour n'était pas oblitéré, mais où l'on observait l'oblitération de l'une ou l'autre iliaque primitive.

Nos clichés nous ont permis de constater que les corps caverneux sont bien visibles, bien injectés de substance de contraste chez les individus qui ne signalent aucun signe d'impuissance sexuelle.

Par contre, chez tous les individus dont les corps caverneux se sont révélés invisibles à l'aortographie, l'impuissance sexuelle est confessée. Nous en sommes arrivé, ainsi, à poser radiologiquement le diagnostic d'impuissance chez les artéritiques des membres inférieurs qui viennent se soumettre à nos examens.

Les radiographies que nous vous montrons nous paraissent suffisamment démonstratives. Nous avons sélectionné, dans le but d'être aussi bref que possible, une série d'images bien typiques.

Nous vous montrons successivement :

1° 4 cas d'aortographie chez des sujets normaux ne présentant aucune lésion d'artérite des membres ou des artérites oblitérantes des artères du bassin. Les corps caverneux sont visibles nettement, plus nettement chez les uns ou chez les autres, suivant la précision de l'instantané radiographique. Mais le corps caverneux est toujours visible, homologue de la puissance sexuelle du sujet.

2° Nous vous montrons, ensuite, une série de clichés d'individus atteints de claudication intermittente des membres inférieurs avec lésions diverses, mais, en général, fort diffuses des artères.

E..., cinquante-huit ans, claudication intermittente bilatérale, douleur nocturne peu intense, artère hypogastrique grêle, corps caverneux injectés.

B..., cliniquement : claudication intermittente, puissance sexsuelle normale, athérome de l'aorte, oblitération iliaque primitive, externe et gauche, oblitération de l'externe droite ; hypogastrique, honteuses et corps caverneux nettement visibles.

B..., cliniquement : anévrysme de l'artère iliaque externe droite réséqué, claudication intermittente, puissance génitale normale.
Aortographie : absence d'iliaque externe à droite, corps caverneux normaux.

L..., cliniquement : claudication intermittente avec gangrène du pied gauche : athéromasie,



Fig. 1. — Douleurs et gangrène du gros orteil. Oblitération bilatérale des iliaques internes, mais suppléance collatérale et *corps caverneux injectés. Puissance sexuelle normale.*

déroulement de l'iliaque externe droite, hypogastriques mal injectées, mais perméables. Corps caverneux normaux. Grosse artérite des fémorales.

S..., cliniquement : claudication intermittente par artérite terminale, puissance génitale normale.
Aortographie : normale, mais diminution de calibre, corps caverneux injectés.

W..., cliniquement : Pirogoff ant. pour gangrène à gauche, gangrène des orteils à droite, puissance conservée.
Aortographie : aorte normale, corps caverneux visibles.

T..., cliniquement : puissance conservée.
Aortographie : rétrécissement et sinuosités des vaisseaux gauches, les deux hypogastriques sont perméables, corps caverneux visibles.

G..., cliniquement : claudication intermittente bilatérale, puissance conservée.
Aortographie : artérite diffuse, pas d'hypogastrique droite, corps caverneux visibles.

En résumé : donc, *corps caverneux nettement visibles*, lésions diffuses d'artérite des vaisseaux, mais conservation de la puissance génitale.

3° Voici une série de malades atteints de lésion discrète des vaisseaux du pelvis, mais impuissants : chez tous, les corps caverneux sont invisibles.

D..., cliniquement : claudication intermittente, impuissance.
Aaortographie : normalement perméable, plaques d'artérite, hypogastriques grêles, corps caverneux invisibles.

W..., cliniquement : claudication intermittente droite, impuissance.
Aortographie : presque normale, absence de corps caverneux (beau cliché).



Fig. 2. — Claudication intermittente. Athérome de la terminaison de l'aorte, oblitération des iliaques primitive et externe gauches. Oblitération de l'externe droite. Corps caverneux bien injectés. *Puissance sexuelle normale.*

B..., cliniquement : claudication intermitetnte des deux membres inférieurs depuis un an, impuissance depuis six mois.
Aortographie : iliaques externes normales, iliaques internes + 0, corps caverneux invisibles, fémorale droite normale, fémorale gauche rétrécie.

P..., cliniquement : claudication intermittente, impuissant.
Aortographie : lésions diffuses, rétrécissement généralisé des artères, corps caverneux invisibles.

B..., cliniquement : claudication intermittente, impuissance.
Aortographie : altérations des iliaques, fémorales et hypogastriques, oblitération terminale des honteuses, corps caverneux invisibles.

D..., cliniquement : claudication intermittente jambe droite, érections nulles.
Aortographie : aorte normale, artères iliaques sinueuses, artères honteuses invisibles, corps caverneux invisibles.

4° Voici une série de malades atteints de grosses lésions des vaisseaux de l'abdomen, chez tous les corps caverneux sont invisibles, tous sont impuissants.

B..., cinquante-six ans, cliniquement : claudication intermittente bilatérale, impuissance.
Aortographie : plaque d'artérite sur l'iliaque primitive droite, hypogastriques invisibles, corps caverneux invisibles.

P..., cliniquement : claudication intermittente, gangrène du pied, impuissance.



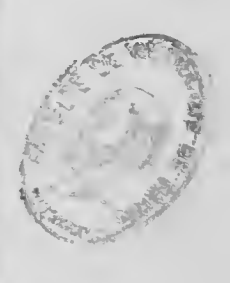


Fig. 3. — Oblitération complète de l'iliaque primitive droite. Oblitération parcellaire de la primitive gauche. Excellente suppléance par les lombaires et la sacrée moyenne avec remplissage sanguins des crurales. *Corps caverneux invisibles. Impuissance.*

Aortographie : aorte filiforme, oblitération iliaque primitive et externe droite (vicariance par l'autre côté), oblitération iliaque externe gauche, pas de corps caverneux.

G..., cliniquement : endartérite oblitérante, claudication intermittente des deux membres, impuissance depuis un an.
Aortographie : oblitération de l'iliaque externe et de la fémorale droite, athéromasie de l'iliaque interne droite, absence d'hypogastrique gauche, corps caverneux invisibles.

Il est possible de prédire, par une bonne aortographie, si un artéritique, qu'il soit atteint de maladie de Buerger ou endartéritique sénile, est impuissant. Chaque fois que le malade a conservé une puissance génitale de quelque valeur, les corps caverneux sont injectés. Chaque fois que ces corps sont totalement absents, le malade avoue une impuissance sexuelle complète.

De l'avis des physiologistes, l'érection, chez le mâle, demande un apport sanguin considérable, et le débit de la veine dorsale de la verge en cours d'érection est de huit fois supérieur au débit de la veine à l'état de flaccidité. Il est donc certain que l'érection demande un apport sanguin artériel, que les artériliques ne peuvent fournir, soit en raison de l'oblitération, soit de spasme artériel.

Nous en étions là de nos constatations objectives, lorsque nous avons cru devoir pousser un peu plus loin nos investigations dans un domaine qui n'est pas, d'ordinaire, celui des chirurgiens. Quelques exemples d'impuissance nous ont été soumis par nos collègues et ils ont permis des recoupements vraiment saisissants dans le domaine que nous commençions d'explorer.

1° Impuissance diabétique.

Un malade de vingt-huit ans, diabétique depuis longtemps, traité et équilibré parfaitement dans une consultation spéciale pour diabétiques, est venu nous voir, se plaignant d'impuissance totale. Il nous fait part de son désir très vif de se marier : il est boulanger-pâtissier de son métier et ne peut s'installer s'il n'a la collaboration d'une femme qui tiendra sa boutique. Son impuissance lui fait redouter l'épreuve du mariage. Une aortographie a été pratiquée chez cet homme à plusieurs reprises, jamais il ne nous a été possible de mettre en évidence les corps caverneux. Il est certain que cet impuissant diabétique est porteur d'une lésion, soit d'inhibition psychique, ce qui est peu probable puisque l'aortographie est faite sous narcose, soit d'endartérite portant chez lui sur les branches honteuses.

Ce cas nous a amené à faire faire des recherches bibliographiques rapides sur la pathogénie habituellement attribuée à l'impuissance des diabétiques. Nous devons dire que notre étonnement a été très grand de constater, au milieu de l'énorme efflorescence d'articles sur le diabète, l'immense indigence de publications sur l'impuissance si spécialement reconnue à cette maladie. On voudra bien se souvenir que la grande fréquence de la gangrène périphérique est attribuée, preuves en main, à l'endartérite. Nos premières constatations semblent indiquer que l'impuissance du diabétique est liée à de l'endartérite d'une des honteuses ou de ses branches. De nouvelles recherches dans ce sens nous paraissent dignes d'intérêt.

2° Impuissance d'origine neurologique.

Nous avons eu l'occasion de voir un malade jeune, extrêmement vigoureux, rentré récemment d'une longue captivité en Allemagne. Cet homme, paysan robuste, sans aucune tendance psychopathique, a vu se développer lentement et progressivement au cours de son séjour en captivité, une hémiplégie, ou tout au moins une hémiparésie avec épilepsie. Il est entré dans notre service de neuro-chirurgie pour étude de ce syndrome et nous avons pu mettre en évidence, par ventriculographie, l'apparition d'une atrophie progressive, sans aucun souvenir de traumatisme, de la substance blanche, du type de celle que l'on observe parfois à la suite de traumatisme cranien. Nous avons été amené à accepter, chez cet homme, le diagnostic d'endartérite des vaisseaux corticaux, de maladie de Buerger cérébrale, telle qu'elle a été décrite par Spatz et ses collaborateurs dans les années qui ont précédé la seconde guerre mondiale (1).

Lorsque nous avons complété l'étude neurologique de ce cas, le blessé, ignorant totalement la direction de nos recherches de ce moment, nous a confessé une impuissance sexuelle totale. Une aortographie nous a montré qu'il est impossible d'injecter chez cet homme les corps caverneux.

Nous avons donc été amené à accepter chez lui l'existence d'une maladie de Buerger à localisation double, sur les vaisseaux du cortex cérébral d'abord, sur les vaisseaux du bassin et spécialement les branches des honteuses ensuite.

(1) Lindenberg (R.) und Spatz (H.). Uber die Thromboendarteritis obliterans der Hirngefässe (Cerebrale Form der v. Winiwarter-Buergeschen Krankheit). *Virch Arch.*, 1939, **305**, 40. — Spatz (H.). Uber die Beteiligung des Gehirns bei der v. Winiwarter-Buergerschen Krankheit. *Dtsch Zeitschr. f. Nerv.*, 1935, **136**, 86-131.

3° IMPUISSANCE D'ORIGINE PSYCHIQUE.

Nous en étions là de nos recherches quand est venu nous consulter un individu normal, rentré de captivité depuis deux ans, qui nous a compté l'histoire que voici : « En rentrant de captivité, en raison de l'inconduite de ma femme, j'ai obtenu le divorce ; j'ai alors mené une vie sexuelle assez débridée, ayant recours à des amies de passage ou à des maisons de prostitution. Jamais ma puissance sexuelle n'a eu la moindre défaillance. J'ai décidé, depuis six mois de reprendre une vie normale et de me marier à nouveau : la femme que j'ai choisie dans ce but me plaît et provoque chez moi le désir normal. Jamais, cependant, je ne suis arrivé à une érection normale. Je me considère comme un impuissant et suis extrêmement préoccupé par ce problème. » Il s'agissait donc d'une impuissance d'origine purement psychique que nous avons soumise à l'aortographie : les clichés, pris sous narcose à deux reprises, n'ont pas montré de corps caverneux. Nous avons alors pratiqué chez lui une anesthésie des deux chaînes sympathiques lombaires en même temps ; amené à la table de radiographie, il présentait une congestion vasculaire importante du pénis, prémonitoire d'une érection. La radiographie a montré un début de visibilité des corps caverneux tout à fait différente de ce que l'on obtient chez le normal. Le malade, revu un mois plus tard, nous a annoncé que l'anesthésie des deux chaînes lombaires avait donné un effet thérapeutique parfait et qu'il avait maintenant des rapports sexuels normaux, avec érection parfaite.

L'inhibition psychique de l'érection prend donc la voie de la chaîne sympathique lombaire. Elle se traduit par un spasme des branches des honteuses internes.

Les urologues connaissaient depuis quelques années déjà la valeur de l'infiltration sympathique lombaire et Marion, dans un traité d'urologie, conseillait cette infiltration chez tous les impuissants, psychiques ou autres. Les aortographies nous ont démontré le bien-fondé de sa position : les corps caverneux ne sont injectés ni chez les impuissants artériels vrais, ni chez les impuissants psychiques, ni chez les impuissants diabétiques. L'impuissance sexuelle mâle est donc la résultante d'une oblitération des artères honteuses d'origine organique ou fonctionnelle. L'infiltration du sympathique lombaire pourra sans doute nous aider dans le diagnostic différentiel de ces cas et peut-être même dans leur thérapeutique.

Voici deux exemples assez inattendus d'application de ces observations :

Un malade de cinquante-neuf ans, que j'ai connu depuis de nombreuses années, a un passé psychologique et pathologique assez chargé. Il a été un peu morphinomane, un peu cocaïnomane, fortement alcoolique et a dû même être isolé durant deux ans pour psychose de Korsakoff. Il vient me voir pour une claudication intermittente très pénible, homologuée par le cliché de lésions fémorales que voici. Son aortographie montre des corps caverneux encore visibles. Je l'interroge sur sa puissance sexsuelle et il me dit, avec une certaine complaisance, qu'il est impuissant. Sa femme, qui assiste à l'entretien, proteste et affirme qu'il a encore eu un rapport normal dix jours auparavant ; le malade le reconnaît, mais insiste sur le fait qu'il a peu d'appétit sexuel, qu'il a toujours fait ça pour être agréable à sa compagne, etc., etc. Le cliché d'aortographie avait donc raison contre les dires du malade lui-même.

Dans un autre ordre d'idées, mon ami le professeur Moureau, médecin-légiste, m'a demandé récemment une application imprévue de la méthode : un vieillard de soixante-douze ans est accusé par une fillette de l'avoir violée... Il est condamné. En appel, il continue à clamer son innocence, et affirme, comme preuve, qu'il est impuissant depuis dix ans. Il se prête, dès la première demande du médecin-légiste, à une aortographie qui révèle des lésions artéritiques pelviennes et une absence complète d'injection des corps caverneux... Moureau l'a fait acquitter.

J'aime à espérer que ces diverses incursions dans un problème qui touche à l'organique, au psychique et même à la médecine légale, ne seront pas interprétées au delà de ce que j'ai voulu exposer. L'immense domaine de l'impuissance sexuelle d'origine psychique reste ouvert, et je n'ai nulle compétence pour m'en occuper. J'ai voulu simplement signaler un moyen d'investigation objectif d'une affection restée jusqu'à présent fort en dehors de toute vérification, radiologique ou autre...

Et l'on peut attendre beaucoup plus encore de l'aortographie, et de l'artériologie en général, le jour où l'enregistrement cinématographique de l'écran radiologique nous sera enfin accessible.

M. **Leriche** : Je voudrais ajouter un mot à la suggestive communication de M. Christophe parce que je puis répondre à une des questions qu'il a posées. Dans un article qui va paraître dans *La Presse médicale* tout justement sur la question de l'impuissance masculine, j'ai montré, par des exemples précis, que la sympathectomie lombaire fait souvent reparaître des possibilités perdues. Ce qui signifie que la non-visibilité des corps caverneux à l'aortographie ne tient pas toujours à une cause anatomique. Le simple spasme peut suffire à donner le symptôme capital de la thrombose aortique et de la thrombose des iliaques. L'infiltration lombaire et la gangliectomie peuvent être des procédés de traitement efficace de l'impuissance. Cela a une grande importance au point de vue social et familial. Il m'est déjà arrivé plusieurs fois de ramener la concorde dans une famille à l'aide de la sympathectomie lombaire.

PRESENTATION DE RADIOGRAPHIE

Tumeur polykystique du médiastin chez une fillette de quatre ans. Extirpation après résection préalable du manubrium sternal (*),

par M. **Henri Welti.**

Cette enfant nous fut adressée dans un état d'asphyxie extrêmement grave. Il nous fut possible de la guérir grâce à une extirpation en deux temps suivant une procédure nouvelle.

Au cours d'une première intervention, le manubrium sternal fut réséqué. A la suite de cette décompression, le tirage s'atténua et l'œdème en pèlerine rétrocéda. Simultanément, la température, qui était de 40° à l'admission, s'abaissa un peu. Mettant à profit cette amélioration *dans un deuxième temps*, quelques jours plus tard, la tumeur médiastinale fut réséquée avec succès. Elle était constituée par un grand nombre de kystes à contenu muqueux : le plus volumineux descendait jusqu'au diaphragme.

Du point de vue histologique, la présence de quelques amas cellulaires atypiques dans la paroi des kystes empêche d'éliminer une lésion maligne, et cela malgré l'aspect macroscopique et la longue évolution de la tumeur, qui était la cause probable d'un essoufflement datant de la naissance.

ÉLECTION DU BUREAU DE L'ACADÉMIE POUR 1949

Président :

Nombre de votants : 51.

M. Küss . . . . 50 voix. Elu.
Bulletin blanc 1

Vice-président :

Nombre de votants : 49.

MM. Sorrel . . . . 44 voix. Elu.
Picot . . . . 1 —
Bulletin blanc 1
Bulletins nuls 3

(*) Présentation faite à la séance du 8 décembre 1948.

Secrétaire général :

Nombre de votants : 53.

MM. Menegaux	50	voix. Elu.
Gueullette	1	—
Bulletin blanc	1	
Bulletin nul	1	

Secrétaires annuels :

MM. Petit-Dutaillis et Fey sont nommés secrétaires annuels par acclamations.

M. René Toupet, *trésorier* et M. Henri Redon, *archiviste*, sont maintenus dans leurs fonctions par acclamations.

Le Secrétaire annuel : PIERRE OUDARD.

Le Gérant : G. MASSON.

Dépôt légal. — 1949. — 1er trimestre. — Numéro d'ordre 710. — *Masson et Cie*, éditeurs, Paris.
Imprimé par l'Ancne Imprimerie de la Cour d'Appel, 1, rue Cassette, à Paris (France).

Séance du 22 Décembre 1948.

Présidence de M. LOUIS SAUVÉ, *président.*

CORRESPONDANCE

Une lettre de M. Kojen (de Belgrade), adressant ses condoléances à l'Académie pour le décès du professeur Leveuf.

Une lettre de M. Roger Couvelaire posant sa candidature à la place vacante de Membre titulaire.

RAPPORTS

I. *Le traitement de l'ulcère peptique après gastrectomie perforé en péritoine libre.*
II. *La place des larges résections gastriques d'emblée dans la cure de l'ulcère peptique perforé après gastro-entérostomie* (1),

par MM. **Charles Renon** et **Pierre Perruchio** (Marine).

Rapport de M. BERGERET.

MM. Renon et Perruchio nous ont adressé deux observations d'ulcère peptique perforé en péritoine libre, l'un après gastrectomie, l'autre après gastro-entérostomie, traités chirurgicalement avec succès.

Dans le premier cas, *ulcère peptique perforé après gastrectomie*, Perruchio opère à la dix-huitième heure un malade qui présente une perforation du diamètre d'un pois, à bords souples, qu'il ferme par un point de catgut en X, en faisant par-dessus un enfouissement en deux plans au fil de lin.

Dans le second cas, Renon opère à la dix-huitième heure *une perforation d'ulcère peptique après gastro-entérostomie.* Il fait une gastrectomie, résèque l'anse jéjunale porteuse de l'ulcère peptique perforé et reconstitue par jéjunoraphie termino-terminale et implantation gastro-jéjunale.

Après avoir souligné les conditions particulières de leurs interventions, les auteurs, reprenant l'étude des cas publiés, envisagent les différentes conduites qu'il est possible de tenir.

Voici d'ailleurs leur travail.

Le premier mémoire concerne le cas d'ulcère peptique après gastrectomie.

I

L'ulcus peptique perforé après gastrectomie est une affection rare, bien plus rare que l'ulcus peptique perforé après gastro-entérostomie. Cette rareté est

(1) Rapport fait à la séance du 1er décembre 1948.

Publication périodique mensuelle.

bien montrée par le fait qu'au cours de la discussion sur l'ulcus peptique après gastrectomie, qui a eu lieu à l'Académie de Chirurgie en 1945-1946, parmi les quelque 50 cas rapportés, il n'y a eu que 2 cas d'U. P. P., et un troisième seulement a été cité au cours de la discussion. D'autre part, si les ulcus peptiques sont relativement fréquents après gastrectomie étroite, leur existence après gastrectomie large, quoique bien connue maintenant, est exceptionnelle : 8 cas sur 3.000 interventions dans la statistique de de Vernejoul.

L'un de nous ayant eu l'occasion de traiter avec succès, par la suture simple de la perforation, un ulcus peptique perforé après gastrectomie, nous pensons qu'il n'est pas mauvais d'essayer de définir la tactique opératoire qui doit être suivie dans la cure de l'U. P. P. après gastrectomie, bien que le petit nombre des cas publiés ne permette guère qu'une discussion de principe.

Voici notre observation :

Observation (Perruchio). — *Gastro-entérostomie en 1936, gastrectomie Bilroth II en 1938, perforation d'U. P. en août 1946 ; intervention à la dix-huitième heure ; suture ; guérison.*

M. M..., (Alphonse), agent administratif de la Marine, cinquante et un ans, entre à l'hôpital maritime de Brest le 22 août 1946 pour syndrome abdominal aigu.

La veille, 21 août, dans la soirée, M. M... a ressenti brutalement une douleur abdominale basse, violente, subite, suivie de plusieurs vomissements.

A l'entrée à l'hôpital, soit dix-huit heures après le début de l'affection, l'examen montre un abdomen très douloureux, tendu, météorisé, une défense musculaire abdominale très marquée et généralisée à tout l'abdomen.

Ce malade a un passé gastrique très chargé. En effet, en février 1936, il a subi une gastro-entérostomie à l'hôpital maritime de Cherbourg pour sténose pylorique ulcéreuse, puis le 2 avril 1938, pour des troubles dyspeptiques atypiques, une gastrectomie type Bilroth II à l'hôpital maritime de Brest.

Intervention à la dix-huitième heure (Perruchio, de Morati, Lozivit). Sous anesthésie générale. Evipan starter-balsoforme précédée d'atropine-morphine.

1° *Incision de Mc Burney.* — Issue d'une très forte quantité de liquide très louche dont ni l'abondance ni l'aspect ne semble être justifiés par l'aspect de l'appendice.

Appendicectomie, aspiration d'une grande quantité de liquide, drainage du Douglas par drain de caoutchouc, fermeture partielle de la paroi.

2° *Laparotomie médiane sus-ombilicale.* — Le foie est très adhérent à la paroi au niveau de la cicatrice de laparotomie. On libère de nombreuses adhérences. La bouche gastro-jéjunale sous-mésocolique est isolée avec quelques difficultés et l'on trouve une perforation du diamètre d'un pois, à bords souples, par laquelle s'écoule du liquide en grande quantité. La perforation siège à 3 centimètres en aval de la bouche, sur la face antérieure du jéjunum.

On aspire le liquide épanché. Suture de la perforation : rapprochement de la perforation par un point en X au catgut, enfouissement sous deux plans de sutures transversales au fil de lin. Epiplooplastie. On met en place un drain de petit calibre et l'on referme la paroi ; un surjet au catgut sur le péritoine. Un plan musculo-cutané aux crins. On injecte 20.000 U. O. de pénicilline par le drain.

En fin d'intervention le malade qui a reçu 1 litre de plasma intraveineux per-opératoire a une tension de 17-8 et un pouls bien frappé à 94. On prescrit 100.000 U. O. de pénicilline en cinq injections intramusculaires toutes les trois heures. 20 c. c. de soluseptazine intraveineuse en quatre injections. Sérum physiologique : 1 litre sous-cutané. Sérum hypersalé : 20 c. c. intraveineux. Sérum hyperglucosé : 40 c. c. intraveineux. Huile camphrée : 10 c. c. Caféine-strychnine, inhalation d'aérosols sulfamidés. Glace sur le ventre. Aspiration gastrique continue qui ramène peu de liquide.

Les suites opératoires sont bonnes; à peine troublées le huitième jour par une poussée thermique à 38°, avec petite poussée congestive de la base gauche.

Le 9 novembre 1946 un examen après repas opaque donne lieu aux constatations suivantes :

Image de gastrectomie ; bouche de continence satisfaisante ; aspect sensiblement normal du moignon gastrique ; aucune image d'ulcus peptique actuellement visible. Par contre l'anse efférente est très fortement distendue, présentant un calibre quatre fois supérieur environ au calibre normal, contenant du liquide en stase à jeun, comme l'indique la chute en neige de la bouillie barytée. La partie inférieure de cette anse est bien mobile, par contre la partie supérieure, haut placée dans la région splénique, semble fixée par des

adhérences rétractiles qui laissent difficilement, après efforts violents et par petites bouchées, passer le repas opaque. A noter le reflux fréquent du repas dans l'estomac.

Les segments intestinaux qui font suite immédiatement à cette poche, sont aussi dilatés mais plus légèrement et présentent une hypertrophie marquée des plis traduisant un processus de jéjunite.

Plus loin, le jéjunum reprend son aspect normal en « feuille de fougère ».

En conclusion :

1° Sténose de la branche efférente par périviscérite probable.

2° Jéjunite des premières anses intestinales.

3° Pas de lésion ulcéreuse peptique actuellement décelable.

Un traitement diathermique par ondes courtes : 15 séances de vingt minutes, une tous les deux jours, est alors mis en œuvre.

M. M... revu en mai 1947, ne se plaint de rien, paraît en excellent état général et a repris son service comme par le passé.

L'intérêt de cette observation réside, tout d'abord, dans la rareté du cas ; maintenant bien connu, l'ulcère peptique après gastrectomie n'est pas cependant d'observation courante, et les observations de perforation d'U. P. après gastrectomie sont encore exceptionnelles.

Notons également l'absence de pneumopéritoine, l'intérêt de la perfusion per-opératoire de plasma, le bénéfice que ce malade, opéré à la dix-huitième heure, nous semble avoir retiré d'une thérapeutique antibiotique très poussée : pénicillothérapie intrapéritonéale et générale, sulfamidothérapie intraveineuse et par inhalation d'aérosols.

Mais laissons planer un doute sur le pronostic éloigné, le potentiel de récidive de la maladie ulcéreuse n'ayant pas été modifié par notre intervention ; mais à la dix-huitième heure, et devant la complexité anatomique des lésions, aucune autre tactique ne nous paraissait licite.

*
* *

Nos recherches bibliographiques nous ont permis de retrouver un certain nombre de cas d'ulcus peptiques perforés après gastrectomie :

Martin, dans sa thèse (1937), en cite 7 cas, Imbert (Soc. Chir. de Marseille, 1942) en relève 4 autres (1 cas de Florckem et Steden, 1 cas de Steden, 1 cas de Singer et Meyer, 1 cas d'Arnaud, Liottier et Grangeon). Nous ajouterons ceux de Huet, de Courty et Gaudefroy, de Mérigot et Patry rapportés à l'Académie de Chirurgie en 1946, ainsi que celui de Shouten (1942) et celui de Demirleau (1946). Nous devons en rapprocher les ulcères perforés après pylorectomie économique : 1 cas cité par Martin, 1 par Moreno-Tinajero dans sa thèse (1937), 1 cas de Goujoux et Caprez rapportés par Imbert (1942).

En y ajoutant notre observation, nous arrivons à un total de 20 cas d'U. P. P. après gastrectomie plus ou moins étendue.

Seuls, 3 cas ont été traités par une nouvelle résection gastrique, avec 2 succès (Lewishon [1934] cité par Imbert, et Gaujoux et Crapez [1942]) et 1 décès (Demirleau, 1946). Une autre fois, une résection économique doit être pratiquée sur un très court moignon gastrique (Arnaud, Liottier et Grangeon, 1938) — guérison. C'est donc à la suture, comme nous-mêmes, que se sont adressés le plus grand nombre des opérateurs. Il importe, en effet, de mettre, dès à présent, l'accent sur les difficultés que rencontrera l'opérateur dans une région profondément remaniée anatomiquement par les interventions précédentes (souvent multiples), sans parler de l'état précaire qui est souvent celui de ces malades. Si bien que le geste le plus simple sera fréquemment le seul possible et, presque toujours, le seul raisonnable. Parfois même, l'extension des lésions, l'état du malade, interdisent l'obturation de la perforation par les procédés classiques. En présence de l'un de ces cas désespérés, Shouten (1942) sauva son malade en aveuglant la perforation par une simple épiplooplastie, le malade guérit, une intervention radicale put être entreprise dans un temps ultérieur.

Affection maintenant bien identifiée, l'U. P. P. après gastrectomie se rencontre, le plus souvent, à la suite d'une « thérapeutique mal engagée » (résection insuffisante, résection après gastro-entérostomie, etc.), mais on l'observe aussi, quoique bien plus rarement, après gastrectomie large primitive ou secondaire à une autre intervention. En pareil cas, la perforation est singulièrement difficile à traiter, comme dans le cas d'Arnaud, Liottier et Grangeon rappelé plus haut. Le potentiel de récidive des ulcères peptiques est bien connu ; c'est pourquoi, au traitement de la perforation, devrait toujours être associé un traitement à visées pathogéniques. Seul l'état du malade peut contre-indiquer cette tactique opératoire.

Quoi qu'il en soit de ces réserves préliminaires, la thérapeutique de l'U. P. P. après gastrectomie pose un triple problème :

1° *Traitement de la perforation ;*

2° *Rétablissement de la continuité digestive ;*

3° *Traitement des conditions organiques* que l'on peut rendre responsables du développement de l'U. P. après gastrectomie.

Traitement de la perforation. — Le moyen le plus fréquemment employé est la *suture simple*, avec ou sans *épiplooplastie*. Cette suture peut parfois suivre la *résection* des zones infiltrées, rendue nécessaire par l'aspect des lésions. Cette exérèse des tissus pathologiques peut aller jusqu'à la *résection jéjunale*, qui commandera l'entérorraphie circulaire. Enfin, dans les cas désespérés, on tentera l'épiplooplastie, le tamponnement, le drainage simple, complété éventuellement par une jéjunostomie en aval et l'aspiration gastrique continue. Bien que ces méthodes ne puissent être érigées en traitement de principe, le chirurgien, obligé de les utiliser, aura peut-être la surprise de leur devoir une guérison.

Rétablissement de la continuité digestive. — La suture simple réalise, avec l'obturation de la brèche, un rétablissement satisfaisant de la continuité, quand elle n'est pas sténosante. Quand elle a été précédée d'excision, ce risque de sténose est encore plus grand, et on pourra l'éviter en suturant transversalement ce qui aura été excisé longitudinalement. Cependant, malgré les précautions prises, une sténose du jéjunum ou de la bouche ne pourra toujours être évitée. Si l'on ne peut envisager une nouvelle résection avec rétablissement de la continuité type Polya-Finsterer, on devra se résoudre à une rapide gastro-entérostomie précolique (au bouton, si nécessaire), qui, malgré la lourde hypothèque de récidive qu'elle comporte, permettra, cependant, de parer au plus pressé.

La résection jéjunale, ainsi que nous l'avons vu, amènera à rétablir la continuité par l'entérorraphie circulaire. Celle-ci est souvent rendue difficile par les interventions précédentes, en particulier les recoupes successives de l'anse afférente : la libération de la 4[e] portion du duodénum, ou même la mobilisation duodénale sous le pédicule mésentérique supérieur (Bergeret, Barraya) permettra, éventuellement, une anastomose latéro-latérale de l'anse jéjunale avec la portion sous-mésocolique du duodénum. La résection jéjunale entraîne, bien entendu, la reconstitution d'une anastomose gastro-jéjunale. Au cas où l'on aurait cru devoir pratiquer une nouvelle résection gastrique avec jéjunostomie, la continuité digestive serait établie selon Polya-Finsterer, après entérorraphie circulaire (de préférence à l'anastomose en Y) dans le cas de gastrectomie large ; elle pourrait l'être par œsophago-jéjunostomie à la manière de Lefèvre, si l'estomac avait été enlevé dans sa totalité.

Traitement des conditions organiques. — Malgré les difficultés techniques, qu'il importe de souligner dès le début, l'opérateur doit s'efforcer d'agir sur les conditions organiques génératrices de la maladie ulcéreuse.

Si la gastro-duodénectomie large reste à la base du traitement des ulcères peptiques après gastro-entérostomie, la solution thérapeutique des syndromes

ulcéreux après gastrectomie ne semble pas être dans une coupe itérative des tuniques gastriques : l'ulcère peptique post-opératoire après gastrectomie est le résultat d'une « thérapeutique mal engagée », comme l'a parfaitement souligné J. Gosset, et il n'apparaît pas que les résections gastriques survenant en deuxième ou troisième place modifient sensiblement le cours de la maladie. Tout au plus pourrait-on envisager la recoupe en présence d'une première résection nettement insuffisante. Les conditions sont, d'ailleurs, un peu différentes selon que la première intervention s'est terminée par une anastomose gastro-jéjunale (Bilbroth II, Polya-Finsterer) ou par une anastomose gastro-duodénale (Kocher, Péan).

Dans l'hypothèse d'une gastrectomie pour exclusion ayant précédé la perforation, ou si l'on se trouve en présence d'un bulbe duodénal exubérant, il est certain qu'il serait de bonne logique de rechercher éventuellement et d'extirper si possible le moignon duodénal (Hepp, Bergeret). Mais il s'agit là d'un temps délicat qui ne paraît pas pouvoir trouver sa place dans le cadre d'une intervention d'urgence.

La résection totale du moignon gastrique restant ne saurait non plus être considérée comme une intervention d'urgence systématique, malgré les améliorations apportées par Duval (du Havre) et Lefevre (de Bordeaux) à la technique de la gastrectomie totale. D'Allaines et de Vernejoul considèrent que la gastrectomie totale est la seule intervention à opposer à l'ulcère peptique se développant sur un moignon court (gastrectomie de principe) ; en cas de perforation, il nous semble impossible de retenir ces conclusions ; la gastrectomie ne paraît pouvoir être conservée qu'à titre d'opération « de nécessité », lorsqu'aucune autre possibilité de rétablissement de la continuité digestive ne peut être trouvée.

Nos conclusions seraient donc fort pessimistes si nous ne tenions compte d'une nouvelle arme récemment venue d'Amérique : *la double vagectomie péri-œsophagienne* (2), à la manière de Dragstedt, réalisée par voie sous-diaphragmatique et facilitée par la résection de l'appendice xiphoïde. Elle constitue peut-être l'opération d'avenir, nécessaire et suffisante pour supprimer le potentiel ulcérigène de ces malades porteurs de résections étendues. Cette intervention, qui a déjà donné de si beaux résultats dans l'ulcus peptique après gastrectomie, doit logiquement être appliquée à l'U. P. P. après gastrectomie. Satisfaisante pour l'esprit, elle s'inscrit dans le cadre de la chirurgie physiologique, dont Leriche, en France, a été le promoteur éloquent. Mais, dans un abdomen porteur d'une perforation digestive, toujours septique, les décollements exigés par l'intervention de Dragstedt créent des conditions favorables au développement d'une cellulite post-opératoire. L'emploi local des sulfamides et de la pénicilline nous paraît, ici, particulièrement nécessaire, ainsi qu'un traitement antibiotique général joint à la thérapeutique déchoquante de rigueur.

Voici maintenant, à la lumière de cette discussion, comment nous apparaissent les indications opératoires dans l'ulcère peptique perforé après gastrectomie.

Indications opératoires dans l'U. P. P. après gastrectomie.

Les principes sont simples : ainsi que nous l'avons vu, il faut traiter la perforation, assurer la continuité digestive et s'efforcer de traiter les conditions pathogéniques du syndrome ulcéreux.

La suture simple doit être préférée, mais l'extension des lésions jéjunales pourra imposer la *résection de l'anse*, suivie d'entérorraphie circulaire. Toutefois, lorsque tout ou partie de la bouche anastomotique aura dû être sacrifiée, les circonstances pourront, dans certains cas, permettre une nouvelle *résection gastrique de nécessité*. Même si des conditions anatomiques, cliniques et maté-

(2) Au sujet de la disposition des troncs nerveux, voir : Perruchio P. : La terminaison des nerfs pneumo-gastriques dans l'abdomen chez l'homme adulte. (*Thèse Bordeaux*, 1939).

rielles exceptionnellement favorables sont réunies, l'indication *d'une résection de choix* (d'emblée ou même en deux temps) ne semble devoir se poser qu'en présence d'une anastomose gastro-duodénale type Kocher ou Péan, ou en présence d'une volumineuse poche gastrique, témoin d'une gastrectomie primitive par trop parcimonieuse. Enfin, la constatation d'un moignon duodénal exubérant incitera à en pratiquer l'exérèse, si les conditions opératoires le permettent. Mais, mise à part la *gastrectomie totale*, il semble bien qu'aucune résection ne puisse mettre certainement le malade à l'abri des récidives de la maladie ulcéreuse. Aussi pensons-nous que, devant l'U. P. P. après gastrectomie large, correcte, l'intervention complémentaire à visées pathogéniques doit être la double vagectomie péri-œsophagienne, *opération de Dragstedt*, à pratiquer de préférence par voie abdominale, au cours même de la cure de la perforation, des précautions particulières devant, toutefois, être prises, pour éviter la cellulite post-opératoire.

Nous insisterons sur le fait que c'est là une chirurgie d'urgence délicate qui ne supporte pas l'à peu près : il importe, le malade offrant les garanties de résistance nécessaires, que rien, du côté technique, ne laisse à désirer. L'opérateur doit être rompu à la pratique de cette chirurgie et parfaitement aidé. Les soins pré-, per- et post-opératoires minutieusement appliqués et dirigés, autant contre le choc que contre l'infection (remarquons, en passant, que celle-ci est bien moins maniable que celui-là). L'anesthésie pose un problème sur lequel nous ne saurions nous étendre dans le cadre de cette note, mais qui mérite d'être soulevé. Disons brièvement que l'on ne saurait se passer du concours d'une équipe de réanimation-transfusion.

Conclusions.

Plus que vers les larges exérèses gastriques, toujours graves et d'exécution difficile, imposées parfois par les circonstances, mais ne donnant pas, à moins d'être totales, de garanties absolues contre les récidives, nous pensons que la chirurgie d'urgence de l'ulcus peptique après gastrectomie, perforé en péritoine libre, après le traitement de la perforation, doit s'orienter vers les résections nerveuses qui semblent pouvoir donner, avec des risques moindres, des résultats au moins équivalents.

Ainsi peut-être, tout en appliquant une tactique satisfaisante, pourra-t-on respecter le précepte de Lecène : « En matière d'urgence, on doit faire le minimum ».

Bibliographie

Alboi. — Voir Sicard.

Allaines (F. d'). — Voir Vernejoul (R. de).

Banzet (P.). — Mission aux Etats-Unis (Opération de Dragstedt). *Acad. Chir.*, 1946, **72**, 388.

Barraya (de Nice). — Un cas complexe de chirurgie gastro-intestinale après ulcère duodénal. *Acad. Chir.*, 1947, **73**, 97. (Rapport de M. Bergeret.)

Barraya (de Nice). — A propos des ulcères peptiques. Les interventions tardives après gastrectomie et gastro-entérostomie. *Acad. Chir.*, 1947, **73**, 304. (Rapport de S. Blondin.)

Barrie. — Voir Wertheimer.

Bergeret. — Voir J. Hepp.

Caprez. — Voir. Gaujoux.

Courty et Gaudefroy. — Sur un cas d'U. P. se produisant immédiatement après gastrectomie et se perforant dix-huit jours après cette intervention. *Acad. Chir.*, 1946, **72**, 208.

Delannoy (E.). — Vagotomie bilatérale sous-diaphragmatique pour ulcère duodénal après gastrectomie suivie d'anastomose à la Péan. *Acad. Chir.*, 1947, **73**, 224. (Discussion : Quénu et Cadenat.)

Demirleau (J.). — Sept cas d'ulcère peptique après gastrectomie. *Acad. Chir.*, 1946, **72**, 507. (Rapport de J. Hepp.)

Dubarry. — Voir Dubourg.

Dubourg (G.) et Dubarry (J.-J.). — Sur 13 cas de vagotomie double sous-diaphragmatique

pour gastro-duodénite pseudo-ulcéreuse. *Acad. Chir.*, 1947, **73**, 285. (Rapport de L. Bazy.)
Gaujoux et Caprez. — Ulcère peptique perforé après pylorectomie. Gastrectomie large. *Soc. Chir. Marseille*, 9 mars 1942, 93. (Rapport de R. Imbert.)
Guillet. — Voir Wertheimer.
Hepp (J.). — A propos du traitement des ulcères peptiques après gastrectomie. — *Acad. Chir.*, 1946, **72**, 300.
Huet. — (Discussion), cite un cas d'ulcère peptique après gastrectomie. *Acad. Chir.*, 1945, **71**. 467.
Lefèvre (H.) [de Bordeaux]. — La gastrectomie totale. Nouvelle technique opératoire. Résultats. *Acad. Chir.*, 1946, **72**, 580.
Mérigot et Patry. — Perforation d'ulcère jéjunal survenue deux mois après une gastrectomie pour ulcère gastrique antérieurement perforé. *Acad. Chir.*, 1946, **72**, 500. (Rapport S. Blondin.)
Meyer. — Voir Singer.
Moreno-Tinajero. — Ulcus peptique après gastrectomie. *Thèse Paris*, 1937.
Patry. — Voir Mérigot.
Perrucmo (P.). — La terminaison des nerfs pneumogastriques dans l'abdomen chez l'homme adulte. *Thèse de Bordeaux*, 1939.
Quénu (J.). — Compte rendu des travaux de l'Académie de Chirurgie pendant l'année 1946. (Ulcère peptique après gastretctomie. Opération de Dragstedt). *Acad. Chir.*, 1946, **73**, 76.
Sicard (A.), Albot (G.) et Tricard. — Ulcères gastro-duodénaux. *Acad. Chir.*, 1945, **71**, 164.
Shouten. — Ulcère peptique trois fois récidivé. *Zentr. f. Chir.*, 21 février 1942, **69**, n° 8, 303 et 308 (4 fig.).
Singer (H. A.) et Meyer (K. A.). — Perforation d'ulcère jéjunal en péritoine libre. *Archives of Surg.*, août 1934, **29**, n° 2, 248-263 (3 fig.).
Tricard. — Voir Sicard.
Vernejoul (R. de). — Ulcère peptique après gastrectomie très large. Gastrectomie totale. *Acad. Chir.*, 1946, **72**, 429. (Rapport de F. d'Allaines.)
Wertheimer (P.), Guillet (R.), Barrié (J.). — La double vagotomie dans les ulcères gastro-duodénaux. (Opération de Dragstedt.) *Lyon Chir.*, 1947, n° 3, **42**, 257.

II

L'attention de l'Académie de Chirurgie est périodiquement attirée par cette redoutable complication que représente la perforation en péritoine libre de l'ulcus peptique. Nous pensons, toutefois, pouvoir en communiquer une observation, en raison des réflexions qu'elle nous a inspirées. En effet, il n'est peut-être pas mauvais d'essayer de préciser les indications, les avantages et les inconvénients des méthodes opératoires jusqu'ici employées contre l'U. P. P. après gastro-entérostomie et d'examiner, en particulier, la place que peut y occuper la gastrectomie large.

Voici d'abord notre observation :

Observation (Renon). — *Gastro-entérostomie pour ulcus prépylorique : un an plus tard, perforation en péritoine libre d'un ulcus peptique jéjunal. Intervention à la huitième heure ; gastrectomie d'emblée. Guérison.*

Acq... (Jean), trente ans, matelot mécanicien, est admis d'urgence à l'hôpital maritime de Cherbourg, le 16 octobre 1945, à 5 h. 30, pour de violentes douleurs abdominales ayant débuté brutalement dans le courant de la nuit, vers 22 heures, à gauche de l'ombilic. Des vomissements alimentaires se sont succédé, en même temps que les douleurs s'étendaient progressivement vers le bas et vers la droite

Passé gastrique chargé ayant déjà motivé une gastro-entérostomie en octobre 1944 avec exclusion du pylore.

Cliniquement : Abdomen ne respirant pas ; matité hépatique conservée ; résistance pariétale généralisée, plus marquée à gauche avec douleurs vives sous le rebord costal gauche.

Toucher rectal : cul-de-sac de Douglas normal.

Le malade est conduit devant l'écran : il n'existe pas d'image de pneumo-péritoine, mais immobilité complète des coupoles diaphragmatiques.

Intervention : Le 16 octobre, à 6 h. 30 (MM. Renon, Le Calvez), huit heures trente après le début.

Résection jéjunale et gastro-duodénectomie d'emblée pour ulcère peptique jéjunal perforé en péritoine libre.

Rachi-anesthésie percaïne-hypobare à 1/.500, 15 c. c., anesthésie remontant jusqu'à la 6e dorsale. Perfusion lente de sérum physiologique intraveineux. Surveillance tensionnelle par équipe spéciale.

1° Cœliotomie, sus- et sous-ombilicale, en raison de l'incertitude du diagnostic ; on libère quelques adhérences épiploïques. L'exploration montre l'existence de liquide bilieux ; quelques fausses membranes dans la moitié gauche de l'étage sous-mésocolique. En remontant vers le mésocôlon transverse, on découvre, en regard de la gastro-entérostomie, une large perforation centrant une infiltration très étendue du bord inférieur de l'anse jéjunale anastomosée.

2° On étanche le liquide intra-péritonéal (3/4 de litre environ, d'aspect bilieux, avec quelques fausses membranes, plus abondantes au voisinage de la perforation).

Pour décider de la conduite à tenir on poursuit l'exploration par la libération de l'estomac, du mésocôlon transverse, et on passe une anse de gaze autour du gros intestin. Le bloc estomac-jéjunum est alors bien mobilisable, car l'anastomose isopéristaltique a été faite à anse longue et on se rend compte que :

a) L'estomac est normal : ulcère prépylorique de la petite courbure avec cicatrice épaisse et sans souplesse de la taille d'une pièce de 50 centimes ; pylore perméable au palper.

b) L'anastomose, cartonnée, est bien perméable.

c) L'anse jéjunale est infiltrée sur deux travers de doigt de part et d'autre de l'anastomose ; sa face postérieure en regard de l'anastomose est blanchâtre, avec plis radiaires convergeant vers le mésentère ; en regard de la bouche, près du mésentère, la face postérieure présente un orifice de 1 cent. 5 sur 0 cent. 5, à bords blanchâtres à pic.

Le mésentère est infiltré sur quelques millimètres. Il s'agit donc d'un ulcère jéjunal perforé, en regard de la bouche de gastro-entérostomie, avec infiltration des parois et ébauche de réaction fibrino-purulente de voisinage.

Après la petite alerte de la quinzième minute, enrayée par deux injections de cortine, le malade, jeune, robuste, a supporté jusque-là l'intervention de façon satisfaisante ; le silence abdominal fourni par la rachi est excellent ; les renseignements de l'équipe de surveillance, sans être parfaits, permettent d'envisager favorablement le déroulement d'une intervention assez longue. La perfusion continue de sérum physiologique s'effectue sans incident.

Plusieurs solutions pouvaient être envisagées chez ce malade opéré à la huitième heure de sa perforation.

Les lésions anatomiques contre-indiquaient la suture simple ou l'excision suivie de suture ; le traitement de la perforation exigeait, malgré les quelques fausses membranes, la résection jéjunale avec sacrifice de la bouche anastomotique, mais une fois réalisé le rétablissement de la continuité jéjunale, il nous fallait prendre parti à propos de l'estomac. Nous ne pouvions envisager le rétablissement d'une nouvelle gastro-entérostomie ; la simple fermeture de l'estomac, en reportant la gastrectomie à un deuxième temps, était bien aléatoire (en raison de l'exclusion du pylore pratiquée antérieurement) ; il nous restait à envisager la gastrectomie d'emblée avec résection du bulbe duodénal et rétablissement de la continuité par anastomose gastro-jéjunale en aval de la jéjunorraphie. Malgré sa gravité certaine, c'est à cette dernière solution que nous nous sommes ralliés, malgré un horaire assez tardif, confiant dans les possibilités actuelles de la thérapeutique per- et post-opératoire, l'âge et la résistance du sujet, remettant aux antibiotiques le soin de préserver le malade des complications infectieuses au niveau des sutures.

Section du jéjunum à 5 centimètres de l'anastomose en amont, à 7 centimètres en aval ; hémostase du mésentère et reconstitution de la continuité jéjunale par une anastomose termino-terminale à la Toupet (deux plans), lin, points séparés. Puis ce fut la section des pédicules vasculaires juxta-duodénaux, section et fermeture du duodénum selon le procédé d'Abadie, épiplooplastie, sulfamides en poudre au contact du moignon duodénal.

A partir de ce moment, les effets de la rachi-anesthésie commencent à s'estomper ; un état de choc grave se constitue en même temps que les anses grêles tendent à s'éviscérer. Le calme étant rétabli (voir ci-dessous), l'intervention se poursuit sans incident : section de l'estomac à l'union du tiers supérieur et du tiers moyen et reconstitution de la continuité gastro-jéjunale, en aval de l'anastomose termino-terminale, selon le procédé Hofmeister-Finsterer (deux plans, lin, points séparés), suspension de l'anse afférente, fixation du mésocôlon transverse à l'estomac, 10 grammes de septoplix au contact des sutures gastriques.

Un gros drain dans le Douglas, un petit drain sous-hépatique, 5 grammes de septoplix dans l'étage sous-mésocolique. Fermeture de la paroi après avoir injecté 0 gr. 50 de pentothal intraveineux (soie perdue sur aponévrose et péritoine, agrafes sur la peau, septoplix sur les soies et sur la peau). Sonde gastrique par voie nasale pour aspiration.

Voici les renseignements que nous a fourni l'*équipe de surveillance* : après la chute tensionnelle des quinze premières minutes (action hypotensive de la rachi) enrayée par deux injections de cortine puis perfusion lente de sérum physiologique intraveineux, le calme persiste jusqu'à la soixante-quinzième minute où s'installe rapidement un état d'hypotension à maxima 7 avec tachycardie à 125 en même temps que le malade se met à tousser.

Pendant que l'opérateur renforce l'anesthésie par une large infiltration prévertébrale à la novocaïne à 1 p. 100 (60 c. c.), on pratique :

1° Scophédal : une ampoule.

2° Plasma intraveineux (1 litre en une demi-heure, puis 0 lit. 5 en une demi-heure.

3° Percortène : 10 milligrammes.

L'oxygénothérapie, prête à fonctionner, n'a pas été été utilisée, les signes de collapsus cessant rapidement d'être inquiétants.

L'opération a duré trois heures quinze ; une fois ramené dans son lit l'état du malade est le suivant :

Tension artérielle, 12,5-7 ; Pouls, 128 ; Respiration, 20 ; Température, 36°2.

Surveillance horaire du pouls, de la tension artérielle, de la température et de la respiration pendant quarante-huit heures ; réhydratation abondante par voie sous-cutanée, oxygène en inhalation, huile camphrée, strychnine, vitamine C ; aspiration intermittente par la sonde gastrique, soluté sulfamidé par voie buccale dès le premier jour.

Aucune chute tensionnelle post-opératoire, la maxima se stabilise entre 14 et 16. L'aspiration gastrique est abandonnée le lendemain ; ablation des drains le troisième jour ; début de l'alimentation solide le quatrième jour. Un petit foyer congestif apparaît à la base droite, température, 39°4, mais cède rapidement à la thiazomide. Le malade se lève le neuvième jour, ablation des points le dixième jour. Part en convalescence le vingt-quatrième jour en parfait état. Le malade a été revu régulièrement. Il vient d'être reconnu apte au service armé à terre, avec pension temporaire au taux de 30 p. 100.

Insistons sur quelques points particuliers de cette observation : absence de pneumopéritoine à la huitième heure d'une perforation d'ulcus peptique, intérêt du silence abdominal procuré par la rachi-anesthésie ; coexistence de la chute tensionnelle et de la tachycardie avec l'affaissement de l'anesthésie rachidienne ; décision en faveur d'une intervention radicale, dont le succès, à notre avis, réside essentiellement dans la surveillance et la thérapeutique per- et post-opératoires ; voilà le plus grand intérêt de notre observation : l'état de choc a été attaqué dès sa constitution, et le traitement conduit par l'équipe prévue à cet effet, l'opérateur pouvant, ainsi, se consacrer entièrement au côté technique de l'acte opératoire. Ainsi, une intervention d'urgence a pu bénéficier de la technique bien réglée d'une intervention à froid, sans que les risques courus par le malade aient été aggravés, nous serions tentés de dire : au contraire.

La lecture des travaux antérieurs, de conclusions souvent contradictoires, ne permet pas de dégager aisément une doctrine précise. Alors que les ulcères peptiques non compliqués font l'objet d'études d'ensemble basées sur des statistiques homogènes, les perforations sont toujours vues dans les services d'urgence, par des chirurgiens différents, chacun d'eux n'ayant, le plus souvent, l'occasion d'opérer que des cas isolés. La régression des indications de la gastro-entérostomie génératrice de la maladie, la précocité de plus en plus fréquente du diagnostic des ulcus peptiques et les progrès de la technique chirurgicale que l'on peut leur appliquer expliquent la rareté relative des perforations, autrefois si fréquemment rencontrées. Les discussions n'en persistent pas moins, en particulier sur la place de la gastrectomie d'emblée dans la cure de l'U. P. P. Bien que le principe même de cette intervention puisse être, actuellement, contesté dans le traitement de l'U. P. P. non compliqué, car cette résection s'inscrit dans le cadre d'une « thérapeutique mal engagée », incapable de garantir de façon certaine contre l'apparition d'un nouvel ulcère peptique, il faut reconnaître que la gastrectomie large possède, à son actif, un nombre croissant de succès. Il ne nous échappe pas, bien entendu, qu'il s'agit là d'une intervention longue et difficile, impossible à conseiller d'emblée dans tous les cas de perforation, mais nous verrons que les résultats ont, le plus souvent, justifié la décision des opérateurs qui l'ont entreprise.

Malgré leur diversité et leur manque d'unité, il nous semble possible de tirer quelques enseignements des observations publiées, des interventions pratiquées et de leurs résultats ; nous exposerons, ensuite, le problème thérapeutique de l'U. P. P. après gastro-entérostomie, tel que nous le concevons, et nous terminerons en discutant les indications respectives de la suture et de la gastrectomie d'emblée, celle-ci ne devant pas seulement être envisagée comme une intervention de nécessité, mais pouvant aussi, à notre avis, être décidée par principe. « gastrectomie de choix », dont les conditions de réussite résident principalement dans l'organisation d'une équipe spéciale de surveillance per- et post-opératoire dotée de moyens modernes.

A. — Les observations publiées.

On sait que le premier succès publié revient à Goepel (1902), et que le premier travail d'ensemble est dû à Gosset (1906). Rappelons également les études de Leveuf (1927), celles de Bertrand et Etienne Martin (1933) et les thèses de Feillard (Bordeaux, 1934), Martin (Nancy, 1937) et Lacouture-Dugué (Montpellier, 1942).

Une étude (malheureusement incomplète par suite des circonstances) de la littérature française et étrangère de ces dernières années, nous permet, malgré la diversité des cas et des interventions pratiquées, de grouper les observations en trois catégories :

1° Celles où un petit orifice entouré de tissus souples permet une thérapeutique simple ;

2° Celles où l'anse et, souvent, l'anse anastomotique, ont dû être sacrifiées, en raison de l'extension des lésions et du siège de la perforation ;

3° Celles, enfin, où la gravité de l'état général, le délai écoulé depuis la perforation, l'âge du patient, l'extension et l'importance des lésions, le nombre des perforations, ne laissent que peu d'espoir à l'opérateur.

Premier groupe. Thérapeutique simple. — L'orifice, petit, était entouré de tissus souples ou d'induration limitée. Il siégeait, soit sur l'anse jéjunale, en amont ou en aval, soit au niveau de la bouche même, mais pouvait être obturé par la *suture simple* ou *l'excision suivie de suture ;* c'est le cas le plus fréquent. C'est à la suture que Goepel dut son premier succès, en 1902. La thèse de Martin (1937) en relate de nombreux exemples parmi les 137 cas d'U. P. P. qu'il rapporte. Ajoutons-y quelques observations récentes : Desjacques et Meneault (1939), Massabuau, Joyeux, Delmas et Lescure, 1941 ; Menaud et Coiquaud, 1943 ; Le Gac, 1945 (3 cas) ; Guenin et Pertuiset, 1940, et Demirleau, 1946 (3). Les résultats immédiats ont été excellents ; mais cette thérapeutique, essentiellement « symptomatique », ne procure pas toujours la guérison définitive. La maladie ulcéreuse garde, quelquefois, tout son potentiel ; la récidive peut être précoce (suivie de perforation mortelle, Menaud et Coiquaud), ou d'une reproduction désespérante : Moynihan, trois fois, Judine, trois fois, Romanis, six fois. La suture, enfin, par son échec, peut être la cause d'une réintervention : von Haberer (1935) pratique ainsi, dans un second temps, une gastro-duodénectomie large et guérit son malade.

Si l'on admet que la gastrectomie large est le moyen le plus apte à lutter contre les conditions pathogéniques de l'ulcère peptique après gastro-entérostomie, on comprend que cette intervention ait été pratiquée « à titre prophylactique » dans un deuxième temps. Michon et, plus récemment, Le Gac, lui doivent un beau succès. Mais cette chirurgie en deux temps n'est pas toujours

(3) Cette liste pour ces dix dernières années n'est certainement pas complète et nous nous en excusons ; nous en avons exclu les perforations d'ulcères peptiques survenant après gastrectomie.

réalisable : soit en raison de la précocité d'une perforation mortelle, comme nous l'avons vu plus haut, soit en raison de complications opératoires obligeant l'opérateur à modifier son plan (Desjacques et Meneault).

Deuxième groupe. Les cas désespérés. — Nous les éliminerons rapidement, avant de passer à l'étude, plus intéressante, des résections viscérales.

Les malades ont été vus tardivement, ou étaient au stade d'abcès pyostercoral ou d'occlusion intestinale (forme avec péritonite enkystée de Gosset). Dans cette chirurgie *in extremis*, seuls les succès ont, habituellement, les honneurs de la publication. Citons :

Recht (1930) constate la fistulisation spontanée à la peau ; Singer et Meyer (1934) [2 cas] ont incisé et drainé l'abcès.

Mais ne dissimulons pas le pronostic effroyable de ces cas très avancés. Nous pouvons en rapprocher *les perforations multiples* dont tous les cas relevés dans la littérature se soldent par des décès, ainsi que les ulcères gastro-jéjuno-coliques perforés en péritoine libre, dont le pronostic est habituellement fatal.

Troisième groupe. Les résections viscérales. — Dans des cas assez nombreux, les lésions anatomiques imposent, l'état général le permettant, la résection de l'anse perforée et, quelquefois, de la bouche de gastro-entérostomie.

La conduite de l'intervention, après cette résection, diffère selon les cas, compte tenu de l'horaire de l'intervention, de la résistance possible du malade, de l'expérience et du tempérament de l'opérateur. Riess (1925), Leveuf (1927, Jeannency (1934), Sylvestrini (1936), Kirmann (1938) ont reconstitué une gastro-entérostomie. Nous en rapprocherons les auteurs qui créent une nouvelle gastro-entérostomie, après simple suture de la perforation. En pareil cas, se trouvent maintenues les conditions idéales de la reproduction de l'ulcère peptique. Le malade de Riess en est un bel exemple : première perforation : suture, récidive de l'U. P. ; deuxième perforation : gastro-entérostomie, nouvelle récidive ; troisième perforation : gastrectomie, guérison.

D'autres referment simplement la bouche gastrique (dégastro-entérostomisation), ce qui n'est réalisable que si le pylore n'est pas sténosé, n'est pas ou n'est plus exclus. Dans ce cas, la suppression de la gastro-entérostomie supprime la raison même de l'ulcère peptique, mais le malade reprend sa place dans le cadre de la maladie ulcéreuse. Certains auteurs ont, d'ailleurs, été conduits à des réinterventions : Okinczyc (1927) par la reprise de l'activité de l'ulcus duodénal, Simon (1929) par l'aggravation des signes de sténose pylorique qui avaient justifié la gastro-entérostomie, et à pratiquer, dans le second temps, la gastrectomie.

Ces diverses complications et, en particulier, la répétition des perforations au cours des récidives, ont conduit certains auteurs à pratiquer une chirurgie plus radicale dans la cure de l'U. P. P. : à la troisième perforation, Judine, Riess, Moynihan, ont fait une gastrectomie. D'autres ont pratiqué cette résection gastrique large d'emblée, à l'occasion de la cure de la première perforation. Le travail de Bertrand et Etienne Martin (1933) en relate déjà 10 observations, toutes suivies de guérison. Dans ces dernières années, citons, depuis le cas de Guillemin (1942), ceux de Le Gac (1945), Leroy (1945, Loutsch (1945), Demirleau (1946), auxquels nous joignons le nôtre.

Il faut, cependant, distinguer le cas où la perforation survient en clinique, au moment où la gastrectomie allait être entreprise pour la cure de l'U. P. (Le Gac), cas exceptionnel, où les risques opératoires ne sont guère plus grands que dans l'intervention prévue : c'est ce que l'on pourrait appeler *la gastro-duodénectomie de choix*, par opposition aux cas où les conditions anatomiques étaient telles qu'aucune autre possibilité ne s'offrait, pour traiter la perforation et rétablir la continuité digestive, que la résection gastro-jéjunale, *gastro-duodénectomie de nécessité*, mise à part la création d'une nouvelle gastro-entérostomie repoussée

a priori, l'état du malade le permettant, pour les raisons physiopathologiques que l'on sait.

A l'exception du cas de Demirleau, toutes les résections d'emblée se soldent par des succès. Bien que certains cas malheureux aient pu n'être pas publiés, nous devons retenir les résultats intéressants de cette chirurgie radicale pratiquée dans les conditions anatomiques les plus difficiles, et signaler à nouveau l'importance de la surveillance et de la thérapeutique per- et post-opératoire, dirigée tant contre le choc que contre l'infection. Il est d'ailleurs certain que les progrès de la réanimation-transfusion et des traitements antibiotiques ne peuvent que légitimer, en cette matière, l'audace chirurgicale.

Au terme de cette étude analytique, nous pouvons résumer les différents éléments du problème thérapeutique posé par la cure de l'U. P. P., après gastro-entérostomie.

B. — Le problème thérapeutique de l'U. P. P. après G.-E.

La cure de l'ulcère peptique après gastro-entérostomie, perforé en péritoine libre, pose, en réalité, trois problèmes :

1° Traitement de la perforation ;

2° Rétablissement de la continuité digestive ;

3° Traitement des conditions organiques que l'on peut rendre responsables du dévelopement de l'ulcère peptique.

1° Traitement de la perforation. — Pour aveugler la perforation, nous disposons de la *suture simple* ou de la *résection des zones infiltrées* suivie de suture, complétées ou non par une épiplooplastie. Cette résection peut aller jusqu'au sacrifice de l'anse (pour les ulcères jéjunaux) et la résection partielle ou totale de la bouche anastomotique (pour les ulcus gastro-jéjunaux).

Une thérapeutique palliative peut être envisagée dans les cas désespérés sous forme de *drainage simple, épiplooplastie simple*, voire *tamponnement*.

La jéjunostomie (Roy) sera un adjuvant précieux. L'aspiration gastrique continue s'impose dans ces cas, les liquides aspirés pouvant être réinjectés éventuellement par la jéjunostomie.

Notons, en passant que, hors d'un milieu chirurgical, cette aspiration continue à la Wangensteen pourra constituer une excellente thérapeutique palliative d'attente, suceptible de reculer les limites de l'opérabilité au delà de l'horaire normal. Elle aurait donné à certains auteurs américains des guérisons dans des cas d'ulcère gastrique perforé.

Il nous paraît, en tout cas, indispensable de l'instituer, pour peu que l'on soit obligé de retarder l'intervention, soit pour des raisons matérielles, soit pour permettre à une thérapeutique déchoquante d'améliorer l'état d'un malade particulièrement déficient.

2° Rétablissement de la continuité digestive. — La suture, exécutée perpendiculairement à l'axe du jéjunum, ne doit pas être sténosante, surtout après résection des bords de la perforation, d'où la nécessité fréquente de reséquer l'anse jéjunale. Le rétablissement de la continuité se fera alors par entérorraphie circulaire termino-terminale, de préférence à l'implantation termino-latérale obligeant à l'anastomose gastro-jéjunale en Y.

Lorsque la résection comprend à la fois l'anse jéjunale et la bouche anastomotique, le rétablissement de la continuité digestive impose que l'on prenne parti dans la discussion du paragraphe suivant.

3° Traitement des conditions organiques. — En effet, rétablissement de la continuité et thérapeutique dite pathogénique sont souvent liés au cours de l'acte opératoire. C'est ainsi que l'on pourra se contenter de la dégastro-entéro-

stomisation (par fermeture de la brèche gastrique), mais sous réserve d'une perméabilité pylorique conservée. Elle est donc impossible dans les sténoses ulcéreuses (motifs fréquents jadis de gastro-entérostomie) et les exclusions du pylore non spontanément reperméabilisées. Elle peut provoquer la réactivation de l'ulcère, cause de la gastro-entérostomie, ou la reprise des phénomènes de sténose pylorique.

La reconstitution d'une G.-E. est une intervention détestable qui expose aux récidives précoces, sinon immédiates ; elle peut être, cependant, dans certains cas, le seul moyen de terminer assez rapidement quand on a dû pratiquer la jéjunectomie avec pylore imperméable.

Jusqu'à ces derniers temps, l'intervention considérée comme logique dans l'U. P. P. après G.-E. était la gastrectomie large, dont on pensait qu'elle agissait sur l'élément acidogène générateur d'ulcus. Les résultats favorables rapportés ci-dessus donnent une place certaine à *la gastro-duodénectomie* large dans la cure des U. P. P. après G.-E., mais on sait également que cette exérèse, même large, ne met pas de façon absolue le malade à l'abri des récidives d'ulcères peptiques. Il suffit de rappeler les interventions itératives qui ont désespéré divers auteurs. La gastrectomie totale offre une garantie sérieuse. Mais il ne nous vient pas à l'idée de la proposer dans la cure d'urgence des U. P. P. après G.-E.

La gravité du tableau clinique encourage à la recherche de solutions simples : la chirurgie des splanchniques (Sicard) est abandonnée ; il est, par contre, possible que, dans un proche avenir, la résection des pneumogastriques — *opération de Dragstedt* — détrône les grandes résections gastriques et devienne le complément du traitement de la perforation. Mais, en attendant de pouvoir étayer cette hypothèse sur des faits suffisamment nombreux, nous désirons terminer cette étude en proposant des conclusions pratiques sur les indications respectives de la suture et de la gastro-duodénectomie dans la cure des U. P. P.

C. — Les indications respectives de la suture et de la gastro-duodénectomie.

Nous venons de voir que le traitement des U. P. P. consiste à associer le traitement de la perforation au rétablissement de la continuité digestive et, éventuellement, au traitement des conditions organiques jugées responsables de la maladie ulcéreuse en cause : suture et résection s'opposent.

La suture simple, chaque fois qu'elle est réalisable, est salvatrice à peu de frais. Mais elle laisse subsister la gastro-entérostomie, avec les risques de récidive et de complication ; une résection large doit être envisagée à bref délai dans un second temps.

Nous avons vu, d'autre part, qu'il y a des cas où la *gastro-duodénectomie de nécessité* peut être imposée d'emblée par l'extension des lésions gastro-jéjunales. On ne doit l'entreprendre que sous le couvert d'une exacte surveillance per- et post-opératoire. Elle exige un minimum de conditions favorables de la part du sujet : âge, résistance, absence de tares organiques, horaire de la perforation. Du côté de l'opérateur, elle exige une expérience déjà considérable de la chirurgie gastrique. L'on devra quelquefois se résoudre aux mesures palliatives citées plus haut, n'omettant ni la jéjunostomie, ni l'aspiration gastrique continue, ni une thérapeutique humorale et anti-infectieuse très poussée, de façon à permettre une réintervention à visées radicales.

Enfin, existent les cas où il nous paraît licite de discuter la *résection de choix*. Les lésions sont simples, l'horaire et les diverses conditions cliniques sont favorables. Les progrès de la technique chirurgicale et de l'anesthésie, le meilleur entraînement des opérateurs et des aides à la chirurgie gastrique, surtout l'amélioration de la surveillance par équipes spécialisées et de la thérapeutique per- et post-opératoire, nous autorisent, dans certains cas favorables, à entreprendre la gastro-duodénectomie d'emblée, au lieu de la reporter à un second temps.

Les succès publiés à l'actif de la gastrectomie de nécessité nous font penser que ces résections de choix pourraient voir leurs indications s'étendre, à moins que la vagectomie péri-œsophagienne n'apporte un terme aux indications des résections gastriques dans la cure de la maladie ulcéreuse.

BIBLIOGRAPHIE (4)

Bertrand et Etienne-Martin. — La perforation en péritoine libre des ulcères peptiques post-opératoires jéjunaux et gastro-jéjunaux. *Lyon Chirurgical*, 1933, **30**, 641.

Clavel et Brun. — Perforation d'ulcus peptique gastro-jéjunal. *Lyon Médical*, octobre 1933.

Desjacques et Ménéault. — Perforation en péritoine libre d'un ulcère peptique post-opératoire jéjunal. Société de Chirurgie de Lyon, 9 février 1939.

Feillard. — Perforation en péritoine libre des ulcères peptiques. *Thèse Bordeaux*, 1934.

Gaepel. — Leipzig Kongressbericht, 1902, 108.

Gosset. — L'ulcère peptique du jéjunum après gastro-entérostomie. *Rev. de Chirurgie*, année 1906, 54-290.

Gosset. — Traitement des ulcères peptiques post-opératoires. *Rapport au XLe Congrès de Chirurgie*, Paris 1931.

Guénin et Pertuiset. — Ulcère peptique perforé. Suture simple, guérison. Académie de Chirurgie, séance du 23 octobre 1946. Rapport de M. Petit-Dutaillis.

Guillemin (André). — Perforation d'ulcère peptique jéjunal en péritoine libre. Duodéno-gastro-jéjunostomie. Guérison opératoire. *Acad. Chir.*, séance du 10 juin 1942, **68**, n°s 18-19, 272.

Haberer (von). — Ulcère perforé du jéjunum. Suture, échec opératoire. *Zentblatt f. Chirurgie*, 1er avril 1939, n° 7, 62.

Hamant et Chalnot. — Ulcères peptiques perforés en péritoine libre. *Revue Médicale de Nancy*, 1er avril 1939, n° 7, 62.

Herbert. — Perforation d'ulcère peptique à la suite d'une gastro-entérostomie au bouton. *Soc. Chir. Lyon*, 2 mars 1939. Rapport Santy.

Jeanneney. — Observation inédite in Feillard. *Thèse Bordeaux*, 1934, 37.

Judine. — L'anesthésie locale pour les grandes opérations de l'estomac. *Lyon Chirurgical*, novembre-décembre 1930, 37.

Lacouture-Dugué. — Contribution à l'étude de la perforation des ulcères peptiques en péritoine libre. *Thèse Montpellier*, 1942, n° 97.

Lambret et Razemon. — Dix-sept cas d'ulcère peptique avec un cas de perforation. *Echo Médical du Nord*, **36**, 293.

Le Gac. — Malade opéré successivement d'ulcère duodénal perforé puis d'ulcère peptique perforé, résultat de dix ans. *B. M. Soc. des Chirurgiens de Paris*, 5 juin 1936, n°s 18-28.

Le Gac. — Ulcère peptique perforé. Gastrectomie d'emblée. Guérison. *B. M. Soc. des Chirurgiens de Paris*, séance du 21 janvier 1945, **35**, n°s 1-2, 17-21.

Leriche. — Pathogénie des ulcères post-opératoires. *Rapp. au XLe Congrès de Chirurgie de Paris*, 5-10 octobre 1931.

Le Roy. — Gastrectomie d'urgence pour ulcère peptique perforé. *B. M. Soc. des Chirurgiens de Paris*, 1945, séance du 17 novembre 1944, **35**, n°s 9-10, 151-154.

Leveuf. — Perforation en péritoine libre d'un ulcère jéjunal consécutif à la gastro-entérostomie. *Bull. et Mém. de la Soc. nat. de Chirurgie*, 1926, **52**, 409.

Leveuf. — La perforation en péritoine libre des ulcères peptiques post-opératoires du jéjunum. *Rev. de Chirurgie*, 1927, 102.

Loutsch (M.). — Ulcère peptique perforé. Gastrectomie d'emblée. Guérison. *Acad. de Chir.*, novembre 1945, **28**, 438. (Rapport P. Moulonguet.)

Martin. — Perforation en péritoine libre de l'ulcère peptique. *Thèse Nancy*, 1937.

Massabuau, Joyeux, Delmas et Lescure. — Perforation d'ulcère peptique en péritoine libre. *Soc. des Sc. méd. de Montpellier*, section de Chirurgie, séance du 12 décembre 1941.

Méniaud et Coiquaud. — Perforation itérative d'ulcus peptique. Soc. de Chir. de Bordeaux. *J. de Médecine de Bordeaux et du Sud-Ouest*, 30 août 1943, n°s 15-16, An. 120.

Michon. — Ulcère peptique perforé. Suture de la perforation, gastrectomie secondaire. *Soc. nat. de Chir.*, 27 avril 1932, n° 19, 677. (Rapport A. Gosset.)

(4) Voir également notre travail précité (en particulier en ce qui concerne l'opération de Dragstedt).

Moynihan. — On jejunal ulcer. *Universal Med. rep.*, 1932, 22 Ann., 11.
Okinczyc. — Pièce opératoire d'ulcère peptique du jéjunum. *Soc. nat. de Chir.*, 1927, 992.
Pervès et Badelon. — A propos des perforations itératives des ulcères gastriques ou duodénaux. *Mém. de l'Acad. de Chir.*, **63**, 226.
Pouzer (Henry) et Ballevet. — Perforation en péritoine libre d'un ulcère peptique gastro-jéjunal. *Lyon Médical*, 1937.
Recht. — Fistule spontanée externe dans l'ulcère peptique post-opératoire du jéjunum. *Deutsch Zeitsch f. Chir.*, 5 juin 1930, **224** F.
Riess. — Tendance perforante de l'ulcère peptique jéjunal. *Zentralblatt für Chirurgie T. L.*, 19 décembre 1925, **11**, 2278.
Romanis. — Un cas de perforations jéjunales successives. *Lancet*, Londres, 1918, 536.
Roy (B.-M.-P.). — La jéjuno-entérostomie temporaire. *Thèse Paris*, 1944.
Silvestrini. — Ulcère de la bouche de gastro-entérostomie, perforé en péritoine libre. *La Riforma Médica*, an. 52.
Simon. — *Soc. nat. de Chir.*, juillet 1929, 1007.

(*Travail de la Clinique Chirurgicale de l'Hôpital Sainte-Anne* (Toulon).
Professeur : Paul Badelon.)

En somme, les auteurs soulignent tout d'abord la rareté des perforations d'ulcères peptiques en péritoine libre.

Personnellement, j'ai opéré 45 ulcères peptiques, mais je ne puis faire état que d'une perforation d'ulcère peptique en péritoine libre observée dans mon service.

Il s'agissait d'un homme de cinquante-huit ans, que j'avais opéré le 25 septembre 1940 pour un ulcère calleux de D/1. Je m'étais contenté de faire une gastrectomie pour exclusion en raison de l'importance de la lésion duodénale.

Il a fait, dans la soirée du 9 octobre, un syndrome péritonéal, et lorsque je l'ai vu le 10, il était dans un tel état que toute intervention s'avérait inutile. Il est d'ailleurs mort quelques heures plus tard.

L'autopsie a montré l'existence d'un ulcère peptique jéjunal térébrant situé à 5 ou 6 centimètres au-dessous de l'anastomose gastro-jéjunale.

Les auteurs se sont ensuite surtout attachés à discuter de la conduite à tenir.

La gastrectomie subtotale, ou même totale, est, évidemment, le traitement de choix, car il guérit, non seulement la complication, mais aussi la lésion.

Les antibiotiques que nous possédons à l'heure actuelle, les moyens que nous avons, maintenant, pour maintenir l'équilibre physiologique, pendant et après l'opération, rendent cette intervention beaucoup plus souvent possible qu'autrefois.

Néanmoins, à moins d'avoir la main forcée, il ne faut l'entreprendre que si elle a de grandes chances de succès. Il faut se laisser guider par le bon sens. Si la perforation est facile à fermer (petite perforation à bords souples, par exemple), s'il est possible de faire aisément une résection iléale en fermant la brèche gastrique, il faut savoir se contenter de ces interventions moins mutilantes, en remettant à plus tard le traitement de la maladie ulcéreuse.

Quant à l'association de la section des pneumogastriques à ces interventions purement curatrices de la complication, elle me paraît inutile, la gastrectomie secondaire me paraissant préférable en pareil cas.

Il va sans dire qu'en cas d'état très grave, le minimum de choc est indispensable, et l'on doit se contenter d'épiplooplastie et de drainage associé au siphonage gastrique, utile, d'ailleurs, dans tous les cas, mais très insuffisant à lui seul. Nous devons remercier MM. Renon et Perruchio de leurs très intéressants travaux et les féliciter de leurs brillants succès.

Résultats de la gastrectomie d'urgence pour ulcère perforé,

par M. **A. Samain** (de Courtrai, Belgique).

Rapport de M. J. Mialaret.

M. Samain, de Courtrai, ancien chef de clinique à la Faculté de Paris, nous communique les résultats de son expérience de la gastrectomie d'urgence pour ulcère perforé. Mon rapport sur son travail sera bref, car ses chiffres ont une éloquence suffisante.

Samain a gastrectomisé d'emblée 55 ulcères perforés, avec un seul décès. C'est de loin la meilleure statistique dont j'aie connaissance, et je viens, avec M. Edelmann, à l'occasion d'un récent travail, d'en relever un grand nombre.

Samain a publié déjà ses 23 premiers cas en 1946 (*Acta Chirurgica Belgica*, 1946, n° 5). Depuis deux ans, il en a opéré 33 autres, il en a suturé un seul, chez un homme de soixante-treize ans qui a guéri, et en a gastrectomisé 32 avec un seul décès. Il s'agissait d'un malade de soixante-quatre ans, opéré à la septième heure, qui mourut au quatorzième jour d'un infarctus du grêle, vérifié par une réintervention.

Je ne détaillerai pas longuement la statistique de Samain.

L'âge de ses malades variait de dix-huit à soixante-seize ans.

Sur ces 55 cas, une seule femme.

Tous, sauf 4, furent opérés avant la douzième heure.

L'ulcère siégeait quarante-sept fois sur le duodénum, sept fois sur la petite courbure, une fois sur une bouche de gastro-entérostomie pratiquée vingt ans auparavant pour ulcère perforé.

Dans 10 cas, Samain trouva un double ulcère, neuf fois les 2 ulcères étaient duodénaux ; une fois, la perforation étant duodénale, le deuxième ulcère siégeait sur la petite courbure. Cette fréquence des ulcères multiples est, on le sait, un des arguments de valeur en faveur de la gastrectomie d'emblée.

Si ces résultats immédiats sont remarquables, les résultats éloignés ne le sont pas moins. Les 55 malades gastrectomisés et opératoirement guéris, sont périodiquement revus et n'accusent aucun trouble. Un seul a souffert. On découvrit un ulcère peptique. C'était une des premières gastrectomies d'urgence de Samain et la résection, dit-il, fut nettement trop timide et insuffisante.

Du point de vue technique, il me suffira de dire que Samain opère systématiquement ses malades sous rachi-anesthésie hypobare à la percaïne, et que la résection a été terminée, dans 38 cas, par l'anastomose gastro-jéjunale habituelle ; dans 17 cas, par anastomose gastro-duodénale. C'est, à l'heure actuelle, ce dernier procédé qu'emploie Samain, chaque fois qu'il est réalisable, c'est-à-dire, à son avis, dans 80 p. 100 des cas.

Il ferme la paroi sans drainage, après avoir laissé *in situ*, environ 50 c. c. d'une solution de pénicilline (500 unités par centimètre cube). La pénicillinothérapie post-opératoire est systématique, ainsi que l'administration intraveineuse d'hydrolysats de protéine et de sérum glucosé à 10 p. 1.000.

C'est essentiellement aux parfaites conditions matérielles dans lesquelles il pratique la chirurgie d'urgence, que M. Samain attribue ses magnifiques succès.

L'hôpital-clinique où il opère tous ses malades est « toutes classes », ce qui lui évite les déplacements que nous connaissons trop. Ses aides, son anesthésiste, son réanimateur sont toujours les mêmes, le personnel soignant entraîné est toujours présent, car il s'agit de religieuses. Dans ces conditions, écrit-il, on peut utiliser systématiquement la résection d'emblée.

C'est cette systématisation qui me semble appeler quelques réserves. Si

persuadé que je soie de l'intérêt de la résection d'emblée pour ulcère perforé. je crois qu'il est excessif de l'employer systématiquement. Etudiant avec Edelmann, pour un prochain travail, les résultats de la suture, il nous a semblé que l'ancienneté des antécédents constituait le meilleur critérium de la conduite à tenir. Si les antécédents sont anciens, la suture de l'ulcère perforé ne suffira pas à guérir définitivement le malade. Il recommencera à souffrir. Une gastrectomie secondaire sera nécessaire. Alors, si, par ailleurs, l'état général, le temps écoulé depuis la perforation, les conditions matérielles le permettent, pourquoi ne pas pratiquer d'emblée cette gastrectomie ? Par contre, il nous semble actuellement que les perforations des sujets jeunes, sans antécédents gastriques ou presque, peuvent guérir de façon durable par la simple suture. Il faut laisser au malade cette chance de guérison sans mutilation. La gastrectomie sera pratiquée plus tard, si elle s'avère nécessaire. Je crois que ces cas où la gastrectomie d'emblée est facile, tentante et sans grands risques, sont peut-être justement ceux où elle est contre-indiquée. M. Delannoy et ses élèves ne semblent pas partager cette impression, si j'en juge d'après le remarquable rapport de Verhaeghe et Salembier, mais je crois que c'est un point de vue qui mérite d'être considéré avec attention jusqu'à ce que de nouvelles statistiques nous apportent plus de certitude.

M. Samain précise que son malade de soixante-seize ans présentait 2 ulcères : 1 ulcère perforé du duodénum, banal, non calleux, et 1 vieil ulcère de la petite courbure, connu et respecté depuis trente ans. Il n'a pas hésité à exécuter une gastrectomie d'emblée, et son opéré a si bien guéri, qu'il est revenu se faire opérer, deux mois plus tard, d'une hernie inguinale, ce qui implique évidemment de sa part une confiance tardive, et peut-être excessive, dans la chirurgie.

Je crois que cette conduite doit être tout à fait exceptionnelle. Dans son enthousiasme pour la gastrectomie d'emblée, M. Samain ne tient pas compte de l'âge et l'exécute systématiquement. Il n'a pas eu jusqu'ici à le regretter. Il semble que, s'il n'y a pas pour la résection d'âge limite, pas plus que d'heure limite, elle ne doit cependant être envisagée, aux environs de soixante-dix ans, qu'en cas d'absolue nécessité.

Je sais bien que l'on peut estimer qu'il n'y a jamais d'absolue nécessité ni de perforation insuturable. Disons donc que, dans ces perforations larges de la petite courbure ou des faces du corps de l'estomac qui s'accompagnent d'une large infiltration de l'estomac et de l'épiploon, la gastrectomie d'emblée peut, si l'heure de la perforation le permet, donner plus de véritable sécurité, quel que soit l'âge du malade, malgré son risque apparent, qu'une suture ou une plicature approximatives. Ces cas mis à part, il semble que la prudence impose l'intervention minima, chez les sujets âgés, ou à plus forte raison très âgés.

Je crois, de même, que non seulement la gastrectomie, mais même l'intervention ne doivent pas être systématiques, lorsqu'il s'agit d'une perforation vue tardivement. Deux des malades de M. Samain ont été opérés à la quarante-huitième et à la cinquantième heure, gastrectomisés et guéris, alors que le syndrome brutal du début s'était amendé et que l'état général était bon. Quoique M. Samain ne le précise pas, il est bien probable qu'il a trouvé la perforation bouchée. L'abcès résiduel n'était pas fatal. La guérison était possible sans intervention. Je crois que l'opération systématique, dans ces cas, est inutile et dangereuse. Ils sont l'indication la plus logique et la moins discutable de cette abstention opératoire, avec aspiration gastrique et pénicillinothérapie sous surveillance chirurgicale, bien entendu, que proposent certains auteurs anglais et américains. J'attends pour en parler ici, une expérience plus étendue que celle que je possède actuellement.

Ces réserves faites, je crois que les chiffres de M. Samain et tant d'autres, moins démonstratifs, mais analogues, provenant des chirurgiens du monde entier, permettent de considérer que l'opinion de M. Diamant-Berger, qui déclare

à la Société des Chirurgiens de Paris que la résection d'emblée est une méthode « purement insensée », est peut-être trop simpliste et excessive.

La gastrectomie d'urgence est maintenant presque partout couramment pratiquée. Je viens de la voir au Mexique considérée comme banale. Bien des chirurgiens qui l'emploient semblent fort réfléchis. Je crois que ses résultats peuvent et doivent être excellents, mais qu'il faut en poser l'indication d'une façon raisonnée et non systématique, si l'on veut éviter des excès dangereux.

Je vous propose de remercier M. Samain de son intéressant travail et de le féliciter de ses beaux résultats.

M. **R.-Ch. Monod** : Je tiens à m'associer et à associer l'Académie aux sages réserves que M. Mialaret a faites dans son rapport. M. Mialaret, qui a fait avec succès un nombre important de gastrectomies d'urgence pour ulcère perforé, a raison de dire qu'il serait abusif d'en faire la méthode de choix et de l'appliquer systématiquement. Elle peut avoir des indications, la suture garde les siennes.

Tumeur masculinisante de l'ovaire,

par M. **L. Kaeppelin** (du Puy).

Rapport de M. P. Moulonguet.

Mon élève et ami Kaeppelin nous a envoyé une très intéressante observation de tumeur masculinisante de l'ovaire, dont l'audition vous intéressera, je le pense.

Mme M..., quarante-neuf ans, vient consulter le 15 janvier 1948 pour un fibrome très ancien, qui grossit rapidement depuis quatre mois.

La malade, mariée, n'a jamais eu d'enfant, n'a jamais présenté d'hyperménorrhée.

Elle a été réglée irrégulièrement et peu abondamment, de treize à vingt-neuf ans. A partir de cet âge : aménorrhée. A trente-cinq ans, le fibrome est traité par vingt séances de rayons X.

Actuellement, le fibrome est très gros, du volume d'un utérus gravide de cinq mois. Il est multinodulaire, mobile dans la cavité abdominale ; le col est en bon état, on ne note pas la moindre perte.

Mais l'aspect général de la malade frappe immédiatement l'attention. On est en présence d'un hirsutisme typique.

Les joues ont le reflet bleuâtre d'un pastel de Latour. La malade se rase tous les jours, et même parfois deux fois par jour. La disposition des poils sur la poitrine, les bras, le ventre et les cuisses est tout à fait masculine. Le tableau est complété par une calvitie relative, centrale, avec conservation, à la périphérie du crâne, de cheveux normaux.

L'hirsutisme est apparu dès la puberté, il est devenu très marqué vers vingt-deux ans.

La voix est grave et bien timbrée. Enfin, le clitoris a la forme d'un véritable petit pénis avec un gland et un prépuce, et les seins sont atrophiés.

L'examen complet révèle une néphrite hypertensive.

La tension artérielle est à 19-11.

On note un gros disque d'albumine dans les urines. Il n'y a pas de glycosurie. L'urée sanguine est à 0,49.

En somme, on est orienté vers un syndrome de Cushing.

Mais on ne trouve pas de signe de compression chiasmatique (il n'y a pas d'hémianopsie bitemporale), on ne note pas d'acromégalie, ni d'hypersomnie, ni de polyurie.

Plusieurs examens radiologiques sont pratiqués.

La selle turcique est absolument normale. Les régions surrénales ne montrent pas d'image pathologique.

Il faut noter une calcification très poussée des cartilages costaux, peut-être en rapport avec un trouble du métabolisme du calcium

En somme, le fibrome est un des aspects de ce syndrome pluriendocrinien, hypophyso-surréno-génital.

Protocole opératoire, le 23 février 1948 :
Anesthésie générale à l'éther.
Médiane sous-ombilicale.
Hystérectomie totale assez facile.

Le fibrome, de siège abdominal, se laisse facilement extérioriser, grâce à un isthme très étiré, mais on trouve une tumeur de l'ovaire droit, du volume d'une petite orange, tenant à la paroi pelvienne et au cæcum, par des adhérences filamenteuses et charnues assez serrées.

La tumeur est enlevée en bloc avec le fibrome.

Péritonisation (procédé de Girode). Drain vaginal. Avant de refermer la paroi en trois plans, on s'est assuré, par une exploration manuelle, qu'il n'existe pas de tumeur surrénale. On trouve seulement un *gros calcul* vésiculaire.

Pièces opératoires. — *Le fibrome* est multinodulaire et pèse 3 kilogrammes. Par endroits,

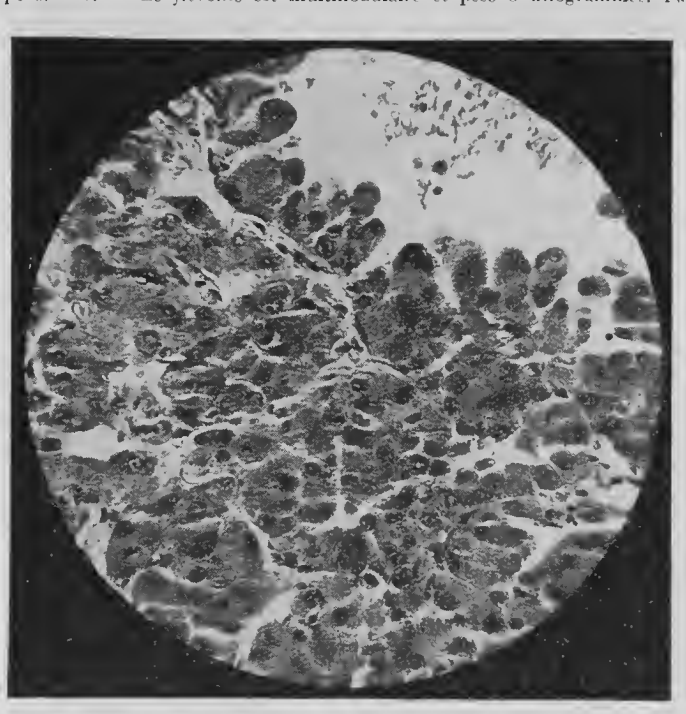


Fig. 1. — Tumeur à cellules interstitielles masculinisantes de l'ovaire.

zones œdémateuses. En d'autres zones couleur lilas, donc légère nécrobiose. Il n'y a pas d'infection.

La cavité utérine est normale. Muqueuse saine.

L'ovaire gauche est scléreux, atrophié.

L'ovaire droit est le siège d'une tumeur très lourde, dense, régulièrement arrondie, présentant des zones très dures, osseuses et des zones fermes.

A la coupe, véritables plaques d'ossification, prédominant à la périphérie. Aspect marron foncé, homogène. Par endroits : calcification. En d'autres endroits : dépôt sablonneux. On ne note ni poils ni dents.

Cet aspect macroscopique insolite m'a fait demander un *examen histologique* à M[lle] Gasne.

L'examen de cette tumeur montre qu'elle est assez homogène, constituée exclusivement par de grandes cellules polyédriques à protoplasma très coloré, qui se groupent en amas alvéolaires, dont le centre est fréquemment excavé. Le squelette de ce tissu est formé par des éléments conjonctifs, au sein desquels se forment des lamelles osseuses. De grandes cavités vasculaires, ou plutôt lymphatiques, sont ménagées au sein de ces axes conjonctifs (fig. 1, 2).

Il n'y a nulle part d'éléments tubulaires qui puissent rappeler l'adénome tubulaire de Pick. Il s'agit évidemment d'une tumeur à cellules interstitielles, exclusivement. Les conditions de prélèvement de la pièce n'ont pas permis la recherche des lipides dans ces cellules.

Les suites opératoires ont été très simples. La température n'est jamais montée au-dessus de 37°5. La malade s'est rasée elle-même, le lendemain de l'opération. Elle a émis des gaz dès la dix-huitième heure. Le drain est tombé le neuvième jour. La marche a été reprise le dixième jour, sans incident.

Conclusion. — Il semble qu'on puisse éliminer, presque à coup sûr, dans l'étiologie de ce syndrome pluriglandulaire complexe, un adénome hypophysaire, ou une tumeur surrénale.



Fig. 2. — Même tumeur à un plus fort grossissement.

Les manifestations endocriniennes de la malade sont donc *très* vraisemblablement dues à cette tumeur de l'ovaire droit.

Revue à la fin du mois de juillet 1948 (cinq mois après l'opération).

La transformation morphologique commence.

La calvitie s'atténue.

La pilosité de la face antérieure des cuisses est très nettement moins accentuée.

La malade peut se « raser à rebrousse poil », chose qu'elle ne pouvait absolument pas faire auparavant. Elle assure que la barbe est moins dure et moins drue.

Je crois bien aussi que le volume du clitoris est en régression.

La voix n'a pas changé. Les seins non plus.

Précisons bien : il ne s'agit pas d'une impression d'amélioration. Il y a une modification certaine. Mais il faut encore attendre quelques mois pour faire un bilan plus précis.

A propos de l'intéressante observation de Kaeppelin, je crois intéressant de reprendre devant vous, brièvement, l'étude des tumeurs maculinisantes de l'ovaire.

Vous avez entendu sur ce sujet un intéressant rapport de mon ami Brocq, à propos d'une observation de Luzuy, le 11 janvier 1939.

Ces auteurs se référaient à un important travail de Varangot, qui n'a jamais été publié, mais dont on peut trouver l'écho dans la thèse de Lang (Paris, 1941).

Il a paru, depuis, de nouvelles études de ce curieux syndrome et je voudrais vous en dire quelques mots :

La distinction des tumeurs virilisantes en deux groupes, qui avait été proposée par Robert Meyer, est toujours reproduite : arrhénoblastomes, dont il y aurait actuellement 94 observations publiées (mais cette statistique comporte manifestement plusieurs erreurs), et tumeurs à cellules lipidiques, dont on connaîtrait 24 exemples. C'est le cas de celle que je vous présente.

Cependant, cette classification fait l'objet de critiques dans le récent travail de Lala Iverson (*S. G. O.*, 1947, **84**, 213) : entre les arrhénoblastomes, dérivés de façon plus ou moins évidente des tubes médullaires du hile ovarien, et les tumeurs lipidiques, que l'on rapporte tantôt à une surrénale aberrante et tantôt à un lutéinome, Mlle Iverson veut jeter un trait d'union, en faisant remarquer que les grandes cellules claires, remplies de lipides, qui forment seules les tumeurs du deuxième groupe, se retrouvent aussi dans les arrhénoblastomes, entre les tubes ou les amas cellulaires en file indienne qui les représentent. Pour elle, ce serait là la cellule active, tantôt isolée au milieu d'éléments différents, tantôt en amas sans mélange d'autres cellules, et c'est de ces cellules lipidiques que proviendrait l'hormone virilisante. La preuve en est que, lorsque l'adénome tubulaire du type Pick est dépourvu de cellules interstitielles lipidiques, il n'entraîne aucun symptôme de masculinisation ni de déféminisation.

L'un des 3 cas rapportés par Mlle Iverson montrait d'ailleurs par places, l'aspect de l'arrhénoblastome, et ailleurs celui de la tumeur lipidique pure. Dans la littérature, on trouve des observations comme celle de Büttner, qui est classée par Robert Meyer comme épithélioma lipidique surrénalien, et par Schiller comme arrhénoblastome.

Dans l'observation qui nous a été présentée par Luzuy et Brocq, sous le nom d'arrhénoblastome, les cellules interstitielles étaient justement très abondantes et très évidentes.

Cette tendance à l'unification des tumeurs masculinisantes de l'ovaire est donc intéressante à noter.

En ce qui concerne l'origine de ces cellules lipidiques, malheureusement, l'opinion reste flottante : surrénale aberrante, cellules lutéiniques, cellules sympathiques du hile ovarien, cellules de Leydig ?

Certains auteurs rattachent, en effet, ces cellules interstitielles chargées de lipides aux cellules de Leydig, et, dans son récent livre, Selye dit qu'il est surprenant qu'on ne leur ait pas toujours porté l'attention qu'elles méritaient. Une figure des « Eléments d'histologie » de P. Bouin, sur le développement de la glande interstitielle sous l'influence de l'ischémie, est frappante pour la solution du problème qui nous occupe. Il n'est pas difficile de comprendre, par une anomalie évolutive, à partir du stade indifférencié de la glande sexuelle, la présence de ces éléments mâles dans l'ovaire.

Lala Iverson soutient que ce sont des cellules lutéiniques, ou plutôt paralutéiniques, dérivées de la thèque interne du follicule. Elle se base sur quelques observations où des symptômes de virilisation ont été rencontrés dans des ovarites kystiques, riches en cellules lutéinisées. Il ne s'agirait pas, dans ces cas, de néoplasme, mais d'un trouble dystrophique, susceptible de régression ou d'inversion. Ces observations de Saphir et Parker, Reis et Saphir, Rottino et Mc Grath, que j'ai lues, ne m'ont pas paru convaincantes du tout. Il est vrai que les limites de ce qu'on appelle la « masculinisation » sont assez mal tracées. Les Américains paraissent se satisfaire de quelques poils de moustache ou de barbe, pour employer l'expression de lésion virilisante, alors que les règles sont conservées ou qu'il existe des métrorragies et que les autres signes de virilisation manquent (calvitie, atrophie des seins, hypertrophie clitoridienne, mue de la voix).

Aucune de ces ovarites kystiques ne donnait un véritable syndrome de masculinisation comparable à l'observation de Kaeppelin. Seule, l'observation de S. J. Turner est troublante : après résection partielle de l'ovaire polykystique, la jeune femme vit disparaître l'hirsutisme et l'aménorrhée, redevenir normaux les caractères sexuels secondaires, et le cyto-diagnostic utérin reprenait le type habituel, tandis que la longueur de l'utérus passait de 1 à 6 centimètres.

Par ailleurs, l'argument tiré de l'endocrinologie expérimentale, sur lequel s'appuie Mlle Iverson, est très fragile, peut-être même tout à fait vain.

Elle affirme que la progestérone, hormone du corps jaune, a été démontrée masculinisante. On l'a cru un moment, en effet (Lamar, Green, Burrill et Ivy, Gros, Benoît, Kehl et Paris), mais les travaux de Courrier et de ses élèves paraissent avoir démontré définitivement que, seules les impuretés de la progestérone employée, causaient le développement des organes génitaux mâles annexes chez les mammifères impubères ou castrés, ou la croissance de la crête chez les oiseaux mâles castrés. La progestérone purissime est sans aucune action sur les organes mâles, aussi bien chez l'animal impubère que chez l'adulte castré.

Le très beau livre récent de Selye ne fait d'ailleurs qu'une mention prudente à cette action virilisante des dérivées du follicule ovarien. La théorie de l'« hypertrophie de la thèque ovarienne à action androgène » lui paraît sujette au doute : ce pourrait être des adénomes basophiles de l'hypophyse restés méconnus et dont l'ovarite kystique serait une lésion secondaire (Geist et Gaines).



La clinique, en tout cas, ne permet pas, à l'heure actuelle, de précision sur l'histogénèse des tumeurs masculinisantes. Les symptômes, qui avaient été rapportés comme argument en faveur des surrénales aberrantes : la polycythémie, l'hypertension, le diabète ou le trouble du métabolisme des sucres, sont très rarement rencontrés et, aussi bien dans les arrhénoblastomes, que personne n'a songé à rapporter à la surrénale, que dans les autres tumeurs.

Le dosage des 17 cétostéroïdes, auxquels Selye attacherait de l'importance pour prouver l'origine surrénale, n'a pas été fait dans un nombre suffisant de cas pour être pris en considération.

On rencontre, dans différentes variétés de ces tumeurs, des exemples d'évolution maligne, cancéreuse, environ 15 p. 100.



S'il m'est permis de conclure, je dirai qu'à mon avis :

1° L'unité des tumeurs masculinisantes de l'ovaire apparaît probable :

2° L'histogénèse de cette lésion est encore inconnue ;

3° Je ne crois pas du tout à l'origine lutéinique, car une glande temporaire et aussi différenciée que le corps jaune ne doit pas pouvoir donner de néoplasie ;

4° La suggestion de Selye, qu'il faut chercher plutôt du côté des cellules interstitielles du testicule (cellules de Leydig), me paraît être une hypothèse beaucoup plus intéressante.

Pour en revenir à l'observation de Kaeppelin, il faut noter l'association, avec un syndrome de masculinisation très évident, d'un fibrome de gros volume. C'est là un paradoxe, d'après les idées actuelles sur la pathogénie des fibromes utérins. Mais la question qui nous occupe est encore trop loin d'une solution parfaite pour que ce paradoxe puisse nous étonner beaucoup.

Je vous propose de remercier M. Kaeppelin de son très intéressant envoi.

COMMUNICATIONS

Traumatismes de la main chez les boxeurs,

par MM. **Marc Iselin** et **Jean Ducroquet.**

Chez les pugilistes, où le poing est l'instrument essentiel du combat, les accidents de la main sont multiples et présentent des particularités qui, parfois, prennent le caractère d'une maladie professionnelle. « La main fragile » constitue le souci essentiel du boxeur, et les journaux de grande information, comme la presse sportive, nous entretiennent minutieusement des vicissitudes des champions sur ce point particulier.

Cette communication repose sur l'étude de 106 cas qui nous ont été communiqués par Robert Ducroquet, chirurgien de la Fédération Française de Boxe, chez lequel aboutissent à peu près tous les boxeurs qui souffrent de leurs poings. Nous y avons ajouté l'examen d'une vingtaine de boxeurs à la retraite.

Au point de vue des résultats éloignés, les résultats de notre enquête sont formels : aucun boxeur n'a été forcé d'abandonner son métier du fait de ses mains : elles ont pu constituer à certain moment un handicap, mais elles n'ont jamais été une infirmité majeure.

LES LÉSIONS. — Les lésions sont de quatre ordres : fractures, arthrose avec pulvérisation, diastasis articulaire, carpe bossu.

Fractures. — Voici les chiffres fournis par le dépouillement de nos 100 cas.

Scaphoïde	3 cas.
Pouce, métacarpien :	
Base	15 —
Tête	8 —
Tête et base	2 —
Première phalange	2 —
2ᵉ métacarpien	11 —
3ᵉ métacarpien	4 —
4ᵉ métacarpien	2 —
5ᵉ métacarpien	3 —
Phalanges	2 —

Par conséquent, 49 p. 100 des boxeurs venus consulter ne présentaient pas de fractures vraies.

Scaphoïde. — Les 2 cas étaient une simple fissure sans déplacement à la partie moyenne du petit os.

Métacarpien et pouce. — Les 15 fractures de la base, sauf une, étaient incomplètes, détachant un des pans de la base ; c'est-à-dire qu'il n'y a eu pratiquement jamais une fracture avec luxation de la diaphyse en dehors, caractéristique de la fracture de Bennett. Une seule fois il nous a fallu recourir à un appareillage avec extension continue pour lutter contre cette luxation.

Une fracture incomplète à l'union de la base et de la diaphyse a déterminé une inflexion de cet os, sans troubles particuliers.

Les fractures de la tête métacarpienne, que l'on appelle classiquement après O. Lenoir « fracture des boxeurs », sont beaucoup moins fréquentes (8 cas seulement) : elles déterminent certaines inflexions de l'os, mais plus souvent des ostéophytes qui gagnent et englobent le sésamoïde.

Enfin les fractures de la première phalange intéressaient la base qui était éclatée, comme ouverte en avant, et consolidée en position de luxation antérieure.

Autres métacarpiens. — Toutes les fractures des métacarpiens que nous avons relevées siégeaient en pleine diaphyse, sauf au 5ᵉ où deux fois elles siégeaient au col. Elles étaient toutes de simples fractures, souvent incomplètes, sans dépla-

cement axial avec, dans les cas les plus marqués, une rupture de la corticale postérieure et accentuation de la courbe prônatrice de l'os.

Toutes semblent avoir parfaitement guéri, sauf une (au 2e) qui fut le siège d'une fracture itérative au même endroit trois ans après.

Les métacarpiens sont de longueur et de solidité différentes : le 2e et le 3e sont les plus longs et les plus solides sur leur base carpienne, les 4e et 5e sont plus courts, et surtout ce dernier, mobile sur le carpe, donc moins solide. Le 3e et le 4e sont dans l'axe même de l'avant-bras, donc la frappe s'exerce normalement sur eux, et ils sont peu exposés aux ruptures ; le 5e, qui est plus en dehors, échappe assez facilement parce qu'il est le plus court et le plus élastique : il n'est donc qu'exceptionnellement lésé. Le 2e est le plus exposé car non seulement il est long, mais il se présente légèrement de biais, et il est de plus très solidement amarré à sa base.

De ce qui précède, on déduit facilement que les lésions du 2e au 5e métacarpien altèrent l'instrument de frappe, mais leur pronostic est bon : d'une part parce qu'il s'agit de fractures sans déplacement marqué, d'autre part parce que leur consolidation est sans aléa. Elles entraînent donc tout au plus une incapacité temporaire avec certitude de guérison.

Tout autre est l'intérêt des fractures de la première colonne de la main, celle du pouce, composée par le 1er métacarpien et ses deux phalanges. En effet, comme l'a bien montré R. Ducroquet, le pouce n'intervient pas dans la frappe, il est sur le côté, plus en retrait. S'il est touché, c'est par faute ou par accident ; par faute de la part du boxeur novice qui place mal sa main quand il tape, la position de la main et du poignet dans tous les coups, sous tous les angles, étant un des éléments essentiels de l'enseignement du « noble art » ; par accident, lorsqu'à la suite d'une esquive de l'adversaire ou d'un blocage, le coup destiné à arriver sur les têtes des métas est dévié et porte sur le pouce. La base de la 1re phalange qui, étant en flexion, se fracture sur la tête du métacarpien, peut s'ouvrir (3 cas). Un peu plus souvent, c'est la tête de ce méta qui cède sous la poussée et produit la fracture par tassement dite d'Olivier Lenoir (8 cas). Plus souvent encore, la force est transmise à la base qui, étant en porte-à-faux sur le trapèze, se coupe en deux, détachant un petit fragment interne articulé sur le trapèze, tandis que le fragment externe continu avec la diaphyse, tend à se luxer vers le poignet : c'est la fracture-luxation dite de Bennett, mais qui, chez les boxeurs, si elle réalise le trait de fracture typique, ne réalise pas le déplacement, la base de l'os s'ouvrant partiellement sans accompagnement de luxation, ce qui est fort heureux.

Enfin, dans quelques cas, c'est à l'union de la base et de la diaphyse que se fait la rupture, habituellement incomplète, en bois vert.

La fréquence et la gravité de ces fractures de la colonne du pouce devraient être à l'origine de sérieuses infirmités si, justement, le fait que cette colonne ne participe pas à la frappe normale, ne venait leur retirer beaucoup d'importance.

En résumé, les fractures proprement dites ne constituent jamais une infirmité majeure : à la colonne du pouce, elles sont fréquentes, difficiles à guérir, sources de séquelles (ostéophytes, déformations), mais cet os n'intervenant pas dans l'application du coup, elles sont sans gravité. Aux quatre métacarpiens importants, elles sont plus rares et consolident bien sans séquelles.

Fractures anciennes. — Les radiographies des boxeurs sont remarquables par l'aspect des fractures anciennes : certaines sont *vicieusement consolidées*, c'est-à-dire que l'os présente une inflexion mal corrigée (surtout au pouce, au 2e métacarpien et une fois au col du 5e). Il n'en est jamais résulté de troubles fonctionnels particuliers, car le léger retrait d'une tête métacarpienne, qui semblait devoir désaxer la surface de frappe, est masqué par le gant qui amortit et étale la surface portante.

Beaucoup plus remarquables sont les modifications osseuses proprement dites :

les têtes métacarpiennes semblent tassées, se hérissant de proliférations périostiques, d'apophyses aiguës ou pommelées, qui englobent le sésamoïde, bloquent la première articulation phalangienne, la base de ce dernier os étant étalée, déviée en avant, entourée d'ostéophytes. Les diaphyses elles-mêmes sont très modifiées : le premier métacarpien prend un aspect trapu et massif, agrémenté de véritables ostéomes à base large terminée en pointe ou en spirale. Quant aux bases, elles sont étalées (surtout celle du 2e) avec retentissement articulaire, que nous étudierons plus loin.

Pronostic de ces lésions. — Sous ce terme nous entendons l'influence que peuvent avoir de telles lésions sur l'avenir du boxeur. Elles dépendent de conditions pathologiques et de conditions purement physiologiques, c'est-à-dire du rôle que joue dans la frappe l'os qui a été fracturé.

Une seule lésion semble constituer une gêne continuelle, c'est la fracture du *scaphoïde*. On sait avec quelle difficulté cette lésion se consolide et avec quelle fréquence il se produit une pseudarthrose toujours douloureuse, accompagnée de troubles trophiques, osseux (scaphoïde pommelé), ou conjonctifs (état d'épaississement de la synoviale et des téguments), véritable responsable de la douleur et de la limitation articulaire. Carpentier, qui eut une fracture du scaphoïde gauche à l'âge de dix-huit ans, en souffrit sans cesse et ne put frapper durement du gauche pendant toute sa carrière. Cette lésion est heureusement rare (3 cas dans notre statistique).

Pour bien comprendre la gêne différente apportée par les fractures des métacarpiens et des phalanges, il faut avoir une idée des conditions de la frappe chez les boxeurs. Le poing, étant fermé, est constitué par la ligne des 4 phalanges placées perpendiculairement aux têtes métacarpiennes ; ces phalanges n'étant pas appuyées, le maximum de choc est supporté par les têtes des métacarpiens qui, eux, sont très solides puisqu'ils forment une ligne axiale rigide (métacarpe, carpe et avant-bras) maintenue en un bloc, par la contraction des muscles antagonistes. Si les phalanges sont appuyées sur un objet solide contenu dans le creux de la main, la surface dure est considérablement augmentée, et le coup devient très dangereux ; aussi les bandages des boxeurs sont-ils examinés minutieusement avant de mettre les gants ; c'est pourquoi également les coups de poing américains présentent une partie épaisse entre l'anneau des doigts et la base qui repose sur la main.

Chez les boxeurs, par contre, les phalanges ne sont pas soutenues et seules les 4 têtes métacarpiennes portent l'essentiel du coup ; les 4 diaphyses disposées en éventail ont leurs bases serrées et imbriquées les unes dans les autres, emboîtées dans les os du carpe, selon une articulation irrégulière, présentant des saillies et des retraits, très étroitement maintenues par de forts ligaments. Au contraire, les têtes sont écartées les unes des autres sans aucun rapport osseux, maintenues par des ligaments et par des muscles ; les ligaments sont peu robustes et laissent une certaine souplesse qui permet aux os de jouer les uns sur les autres. Les muscles interosseux, par contre, les attirent fortement, quand ils se contractent ensemble les uns contre les autres. Le bloc métacarpien est donc solide, surtout du fait de la contraction musculaire ; on conçoit donc l'intérêt des bandages qui, serrant d'une manière élastique les os les uns contre les autres, soulagent les muscles en empêchant l'écartement de l'éventail osseux.

Beaucoup plus importantes pour le boxeur sont les lésions des interlignes carpo-métacarpiens que nous allons étudier maintenant.

Arthroses. — Pour désigner les lésions des interlignes carpo-métacarpiens, nous adoptons le terme d'*arthrose*, généralement admis pour les lésions articulaires difficilement interprétables, dont on est certain qu'elles ne sont pas inflammatoires. Nous désirons être d'autant plus prudents dans l'interprétation, que la lecture des radios de cet interligne est difficile et que l'on se demande bien souvent si tel état de flou, de fusion ou, au contraire, d'écartement, n'est pas un aspect dû à une incidence particulière des rayons X, et si tels petits fragments.

osseux, tels traits ne sont pas dus simplement à des chevauchements d'os et de lignes articulaires.

Cliniquement, l'importance de l'interligne carpo-métacarpien est primordiale : c'est là que la plupart des boxeurs rapportent leurs douleurs spontanées et provoquées par le punch, c'est là que se développe la bosse carpienne, curieuse lésion que nous étudierons plus en détail dans le prochain chapitre.

Lésions radiographiques. — Les lésions que nous avons constatées à l'examen des radiographies sont essentiellement des oblitérations de certains espaces articulaires, plus rarement un écartement de deux métacarpiens se prolongeant sur le carpe (ce dernier d'interprétation plus délicate).

Certains interlignes semblaient fusionnés et altérés dans 25 de nos cas ; il n'y avait de beaux interlignes nets, normaux, que dans 38 cas. La clarté articulaire disparue, des productions périostées, des petits fragments osseux à type de pulvérisation, tels furent les caractères que nous avons pu relever.

L'interligne atteint était habituellement celui des 2e et 3e métacarpiens et celui du 3e avec le 4e. ; l'interligne premier-deuxième n'était comblé que dans 2 cas (dans la plupart des autres, il semblait y avoir plutôt un écart) ; celui entre les 4e et 5e une fois seulement : ceci pour les articulations intermétacarpiennes. De plus, il y avait disparition de l'interligne carpo-métacarpien correspondant, surtout aux 2e et 3e, avec le grand os et le trapézoïde, aux 3e et 4e avec le grand os, et trois fois au 5e avec l'os crochu.

L'affection était parfois bilatérale, mais habituellement siégeait du côté droit, celui qui frappe le plus fort, en principe.

Nous avons été frappés, également, par la déformation de la base du 2e métacarpien et la difficulté de trouver le trapézoïde : le 2e métacarpien n'a pratiquement jamais sa forme caractéristique « en fourche », coiffant le trapézoïde en écu ; elle était, au contraire, très large, comme étalée, débordant sur le grand os et sur le trapèze, auquel elle semble souvent fusionnée.

Contrastant avec ces fusions, nous avons relevé un petit nombre de véritables diastasis : cinq fois (dont un bilatéral) entre le 2e et le 3e métacarpien dont les bases sont largement écartées, écart qui se prolonge entre le trapézoïde et le grand os, huit fois entre le 3e et le 4e, se prolongeant entre le grand os et l'os crochu. Nous ne prononçons le nom de diastasis qu'avec la plus extrême prudence, car cet aspect ne s'accompagnait pas d'une symptomatologie clinique particulière ; son existence s'explique facilement par la divergence des 2e et 4e métas par rapport au 3e, strictement axial.

De même, l'arthrose, la pulvérisation, s'expliquent parfaitement par l'étiologie traumatique, les bases métacarpiennes encaissant intégralement le choc et le transmettant aux os du carpe par l'intermédiaire d'articulations irrégulières, obliques et certaines pointues, c'est-à-dire travaillant dans de mauvaises conditions. Tout le monde connaît la pulvérisation articulaire déterminée au coude par l'usage de marteaux pneumatiques. La main du boxeur ne peut-elle être assimilée à un marteau, toutes proportions gardées ?

La bosse carpienne. — La bosse carpienne est une entité clinique extrêmement caractéristique, sous la forme d'une tuméfaction d'un volume considérable, siégeant à la base des métacarpiens, habituellement en regard du 2e et du 3e, que nous avons vu être les plus exposés aux traumatismes. Mais, chose curieuse, la lésion s'étale sur les métas, dont elle occupe, en général, le tiers supérieur, sans jamais correspondre à l'articulation du poignet, que l'on sent parfaitement souple et mobile au bord de la tuméfaction.

Elle est si dure qu'on jurerait d'une prolifération périostique, englobant 2, ou même 3 métas, les réunissant les uns aux autres. En l'absence de constatations anatomiques (aucun boxeur ne songeant à se faire opérer d'une lésion qu'il considère comme une conséquence normale de sa carrière et qui n'est ni gênante, ni douloureuse), nous ne pouvons nous référer qu'aux examens radiologiques, pour essayer d'en trouver le substratum.

De face, il n'y a point de modification : pas de trace d'ossification, aussi légère soit-elle, correspondant à la forme de la masse ; l'interligne présente des effacements et des irrégularités comparables à celles que nous venons de décrire, mais qui n'ont aucun caractère particulier. Elles existent sur des radios d'hommes qui n'ont pas de carpe bossu.

Par contre, la déformation, vue de profil, est très considérable et, à distance, on voit nettement la main qui porte le carpe bossu le plus considérable, la droite pour Carpentier, la gauche pour Humery (qui était gaucher), par exemple. La bosse existe réellement, formée par une saillie exagérée de l'articulation carpo-métacarpienne des 2e et 3e doigts ; mais cette image est d'interprétation délicate car, sauf dans le cas de Humery, il n'y a pas bosse sur les 2e et 3e métacarpiens, qui sont bien en ligne, celle-ci étant donnée par l'obliquité accusée de la première rangée du carpe. Le creux représente, normalement, le col du grand os, étant beaucoup plus accusé. En somme, tout se passe comme si l'angle, normalement très obtus, formé par les os de l'articulation carpo-métacarpienne, se fermait anormalement ; le mouvement semble se passer dans l'articulation radio-carpienne, car le grand os est normal, sans inflexion.

Cependant, ni les os, ni les articulations ne sont normaux : les bases métacarpiennes du côté bossu sont plus larges et épaisses de 2 à 3 millimètres par rapport au côté sain. De plus, les radios de Carpentier et, plus encore, celles de Humery, nous montrent un véritable aspect de subluxation en arrière, c'est-à-dire que la base des 2e et 3e métas déborde de plusieurs millimètres en arrière le plan de l'articulation carpo-métacarpienne. Enfin, les bases du grand os et du trépazoïde sont nettement étalées d'avant en arrière et tassées.

L'interprétation de ces lésions est très difficile ; interprétation des clichés, d'abord, dans leur seule analyse pour arriver à situer les os les uns par rapport aux autres et à en trouver les modifications ; interprétation de ces lésions au point de vue pathogénique, terrain sur lequel nous ne nous avonçons qu'avec la plus grande prudence.

Pour les boxeurs, c'est une luxation en arrière des bases métacarpiennes, mais, d'après ceux que nous avons pu examiner précocement, nous pouvons dire qu'il n'y a pas luxation au sens exact du mot.

L'aspect radiologique aboutit au diagnostic d'arthrose avec retentissement articulaire, témoin les becs de perroquet que l'on retrouve dans les cas anciens. La bosse est-elle due à une attitude antalgique, tendant à fléchir l'articulation carpo-métacarpienne, attitude fixée secondairement ? Est-elle due à un tassement traumatique des os de la 2e rangée ? Impossible de répondre en se basant sur les documents que nous possédons actuellement.

Nous croyons qu'une explication de ces lésions peut être trouvée dans les travaux de M. Leriche sur l'entorse. Cet auteur soutient que l'entorse est un phénomène purement physio-pathologique, déterminé par un réflexe dont le départ est la douleur articulaire, et le point de retour une modification vaso-motrice au niveau de l'articulation traumatisée. En d'autres termes, M. Leriche admet que des lésions anatomiques et pathologiques peuvent être déterminées par un symptôme purement fonctionnel et subjectif. Il retourne la proposition normale qui veut que ce soit la lésion qui provoque la douleur, en montrant que c'est, au contraire, la douleur qui crée la lésion.

La bosse carpienne semble être une belle application de cette thèse. Comment expliquer autrement cette espèce de prolifération conjonctive *à un endroit qui ne supporte pas les coups directement ?* Comment expliquer autrement le fait que cette lésion est très fréquemment d'apparition brutale, si brutale que le boxeur se souvient du combat à la fin duquel elle apparut ? Krawsick est un bel exemple de ce que nous venons de dire. A la main droite, il porte un carpe bossu depuis des années, sans aucune gêne, mais, à la main gauche, il en porte un beaucoup plus modeste, gros comme un kyste synovial, qui est apparu en deux à trois jours, à la suite d'une séance d'entraînement où il ressentit une

douleur très vive avec gonflement, vérifié dès qu'il retira ses gants et ses bandages. Comme tous ses camarades, il crut à une luxation de la base du 2e métacarpien, mais ni la radiographie, ni la clinique ne confirment cette hypothèse. La douleur cesse quand le boxeur cesse de frapper, qu'il se met au repos ; elle reprend, malheureusement, quand il reprend, entretenant le réflexe dont l'aboutissant est l'augmentation progressive de la tuméfaction. Enfin, dernier argument, les boxeurs qui n'ont pas ou peu souffert des mains (Routis, Jouas, Montane), n'ont pas de carpe bossu, malgré des carrières de dix et douze ans, alors que ceux qui sont connus pour avoir toujours souffert des mains, dont les plus célèbres sont des boxeurs comme G. Carpentier et G. Humery, en ont d'extrêmement marqués, beaucoup plus marqués toujours sur la main qui frappait le plus fort (droite pour Carpentier, gauche pour Humery).

Quand le boxeur abandonne la profession active, il cesse de souffrir, mais la tuméfaction dorsale persiste, et cela encore est conforme aux idées de M. Leriche : la réaction conjonctive est devenue irréversible et la lésion est constituée définitivement.

Traitement. — Il y a peu à insister sur le traitement, puisqu'il est à peine d'ordre chirurgical. Les fractures habituellement sans déplacement sont justiciables de simple immobilisation plâtrée, sans extension. La « main fragile » douloureuse à la frappe, sans fracture correspondante, n'est pas une lésion chirurgicale : elle est du ressort du médecin rhumatologiste et du masseur spécialisé.

Nous n'oserions guère faire qu'une suggestion thérapeutique : étant donné les rapports entre la frappe et la douleur, entre l'apparition du carpe bossu et le mécanisme de l'entorse tel qu'il est conçu par M. Leriche, il serait certainement intéressant d'infiltrer à la novocaïne les mains douloureuses et gonflées, immédiatement après le combat, dans l'espérance d'éviter l'apparition des troubles.

A l'heure actuelle, les managers font le contraire : le boxeur qui souffre de la main est anesthésié *avant* le combat, mais si celui-ci se prolonge, il y a de terribles réveils de sensibilité qui empêchent, heureusement, ce procédé d'être généralisé.

M. **J. Chavannaz** : Le problème pathogénique, soulevé par l'intéressante communication de M. Iselin, est complexe.

Certaines lésions osseuses relèvent manifestement d'un facteur mécanique banal, sur lequel il est inutile de revenir.

D'autres désordres ostéo-articulaires, au contraire, peuvent être imputés à des micro-traumatismes répétés.

Nous en connaissons déjà, dans la pathologie du travail, des exemples évidents. Le marteau pneumatique, comme le fait justement remarquer Iselin, est un instrument extrêmement dangereux. Il y a quelques années, *La Presse Médicale* contenait de très belles radiographies à ce sujet.

Le retentissement ostéo-articulaire n'est supportable, durant un certain temps, que grâce à l'attitude des ouvriers qui, pour tenir le marteau pneumatique, gardent l'avant-bras en pronation et le coude fléchi. Si, par exception, le marteau pneumatique, au lieu d'être tourné vers le bas, est tenu obliquement en haut, la période de tolérance devient très courte.

Prenons, au contraire, un exemple des micro-traumatismes répétés, infiniment plus minimes, tiré de la pathologie sportive : c'est le cas du tennis-elbow ou plus exactement de « l'épicondylite des sportifs », que nous avons étudié en 1938 (*Revue de Chirurgie* n° 2). Cette lésion atteint certains joueurs de tennis qui frappent la balle avec le coude en hyperextension et supination. Parmi les escrimeurs, elle épargne les fleurettistes, qui sont habituellement en quarte, c'est-à-dire en pronation, avec flexion du coude. Elle atteint, au contraire, électivement les épéistes qui ont ordinairement le membre supérieur étendu en sixte, c'est-à-dire en supination forcée.

M. **E. Sorrel** : Il y a bien longtemps que le terme de *carpe bossu* est « réservé » à la maladie de Madelung, et je crois qu'il vaudrait mieux en trouver un autre pour le poignet des boxeurs.

M. **Moulonguet** : Je ne suis pas compétent en matière de boxe, mais je doute de l'affirmation de mon ami Iselin, que le boxeur ne frappe pas avec son premier axe : pouce-1er métacarpien. En effet, sur les radiographies qui viennent de nous être montrées, l'altération de l'articulation trapézo-métacarpienne est quasi constante chez les vieux boxeurs. Il y a là un stigmate professionnel véritable et le fait a une netteté assez grande pour qu'il permette de douter de ce que disent les intéressés : ils croient ne pas frapper avec le 1er métacarpien, mais l'altération de leur squelette prouve qu'ils se trompent. Leur squelette a enregistré son geste traumatisant par la constitution d'une « rhizarthrose ».

M. **Marc Iselin** : Je remercie les orateurs qui ont bien voulu prendre la parole à la suite de ma petite communication. A mon ami Moulonguet, je répondrai que je répugne à employer des termes dont le maniement ne m'est pas familier : mais il peut être assuré que le boxeur ne frappe pas normalement avec son pouce, tous ceux que j'ai interrogés ayant été unanimes à l'affirmer.

M. Sorrel a raison : le mot « carpe bossu » est l'équivalent de la maladie de Madelung. Nous croyons donc plus conforme à la nomenclature classique et pour éviter les confusions, d'employer celui de bosse carpienne.

A propos de deux observations de tumeur du corpuscule carotidien avec syndrome d'hyperréflectivité sinu-carotidienne,

par MM. **H Welti** et **H. Landolt.**

Les tumeurs du corpuscule carotidien sont relativement rares, et nos 2 cas sont intéressants, car les malades présentaient des crises nerveuses et des syncopes en rapport avec une hyperréflectivité sinu-carotidienne. D'autre part, dans ces 2 observations, et principalement dans la deuxième, les carotides étaient profondément incluses dans la tumeur. Malgré cette disposition peu favorable, l'extirpation fut faite sans léser la fourche carotidienne, d'où l'intérêt de certains détails techniques qui permettent d'étendre les indications de l'exérèse.

Observation I. — Mlle S..., trente-neuf ans, est atteinte de maladie bleue avec rétrécissement de l'artère pulmonaire et souffle méso-cardiaque. Elle vient consulter en mars 1948 pour une tumeur de la région carotidienne droite.

Antécédents personnels : A la naissance, la malade semble normale. A quatre ans, coqueluche à la suite de laquelle la cyanose apparaît. Réglée à quatorze ans. Après une course, la même année, la malade ressent une faiblesse subite et tombe : ni perte de connaissance, ni contracture, ni secousses musculaires. Retour à la normale en quelques instants. Une attaque semblable s'est produite l'année suivante. Jusqu'en 1939, santé parfaite.

En septembre 1939, elle découvre une tumeur sous l'angle de la mâchoire droite. Au cours des années suivantes, augmentation lente et progressive de cette tumeur. Simultanément, apparition de crises nerveuses qui deviennent de plus en plus fréquentes. Elles surviennent sans prodromes particuliers, le plus souvent le matin après le lever ou encore à la fin des repas, quelquefois la nuit pendant le sommeil. Elles ne sont déclenchées ni par certains mouvements, ni par certaines positions. La malade désigne ses crises sous le nom de syncopes. Lorsqu'elles se produisent, elle ressent une sensation pénible, comme un étouffement et elle tombe. Parfois, elle a le temps de s'étendre. Au début, pendant la crise, elle était en résolution musculaire. Actuellement, son corps se raidit et ses bras ainsi que sa tête sont animés de mouvements cloniques. Pas de perte de connaissance, pas de morsure de la langue, pas d'incontinence. Pendant les crises, la malade entend tout ce qui se passe autour d'elle, mais elle ne peut répondre. Autrefois, au nombre de deux ou trois par jour, ces syncopes ont augmenté de fréquence. Elles surviennent actuellement, 30 ou 40 fois par jour. La répétition

des crises rend tout travail impossible. Le bromure et le gardénal en diminuent de moitié la fréquence. Par ailleurs, elles sont plus rares lorsque la malade n'est pas fatiguée. Autrefois, après ses crises, la malade ne ressentait aucun malaise. Actuellement, elle signale des douleurs musculaires dans les heures qui suivent.

Examen le 30 mars 1948. Tumeur siégeant en arrière et au-dessous de l'angle de la mâchoire. Du volume d'une mandarine, elle fait saillie en avant du sterno-cléido-mastoïdien. Elle est ferme mais élastique. Mobile latéralement mais non verticalement. A son niveau, une cicatrice verticale chéloïdienne, est la trace d'une tentative d'exérèse faite par un autre chirurgien et qui fut rapidement abandonnée en raison de l'hémorragie. A la partie postérieure et inférieure de la tumeur, l'on sent battre la carotide. La compression de cette artère fait disparaître les battements de la temporale mais les pressions exercées sur la tumeur sont bien supportées. La carotide est mobile avec elle. A la fin de notre examen, la malade, qui a déjà fait une crise dans notre salon d'attente, en fait une deuxième sous nos yeux. Etendue sur le lit d'examen, elle se raidit et tourne la tête du côté opposé à sa tumeur. Ses membres supérieurs sont en extension, un peu écartés du tronc avec tendance à l'enroulement. Membres inférieurs également en extension. Léger opisthotonos. Pas de perte de connaissance. Occlusion volontaire et frémissante des paupières qui tremblent. Modifications ni du rythme cardiaque (pouls, 80) ni de la tension artérielle (14-9).

Electro-encéphalogramme (Dr Lerique-Koechlin). Sujet nerveux ne se mettant pas au repos. Un tracé est pris au cours d'une crise avec mouvements cloniques de la tête et des bras. Il n'existe pas d'incident électrique permettant de conclure à la nature comitiale des accidents.

Examen cardiologique : Maladie bleue avec tétralogie de Fallot. Cyanose de la peau, doigts en baguette de tambour. *Radioscopie :* Augmentation importante de la masse ventriculaire sans hypertrophie élective des oreillettes gauches. L'artère pulmonaire est nettement hypoplasiée. *Electrocardiogramme :* A droite, forte déviation de l'axe électrique. Léger ralentissement de la conduction auriculo-ventriculaire. Pouls, 80 ; tension artérielle, 13-8. *Examen hématologique :* Hémoglobine, 135 p. 100. Globules rouges, 7.136.000. Valeur globulaire, 95. Leucocytes, 5.400. Formule leucocytaire normale. *Examen ophtalmoscopique :* Image typique de cyanose rétinienne.

Le diagnostic de tumeur du corpuscule carotidien est évident chez cette malade atteinte de malformation cardiaque, mais les relations existant entre la tumeur et les crises nerveuses sont discutées. La majorité des neurologues consultés pensent que ces dernières n'ont aucun rapport avec la tumeur et qu'elles sont de nature hystérique. Certains regrettent même que l'état cardiaque ne permette pas de recourir à un électro-choc. La disparition totale des crises depuis l'opération a montré, par la suite, l'origine sinu-carotidienne des accidents, l'hypersensibilité de la malade pouvant expliquer certains caractères particuliers de ses crises.

Intervention chirurgicale : 8 juillet 1948. Dans les jours qui précèdent, séances journalières de compression de la carotide droite pour préparer la malade à une éventuelle ligature. Anesthésie locale. Incision parallèle au bord antérieur du sterno-cléido-mastoïdien droit commençant derrière l'angle de la mâchoire et s'incurvant en bas et en avant, vers le bord supérieur du cartilage thyroïde. Ligature et section de la jugulaire interne au-dessus et au-dessous de la tumeur et résection du segment veineux intermédiaire avec les ganglions qui lui adhèrent. L'hypoglosse, œdématié, est refoulé vers le haut. A ce moment, toute la face externe de la tumeur est exposée et l'on voit, incluse dans sa paroi, la carotide primitive se continuant avec la carotide interne. Mais la carotide externe n'est pas visible : elle est incluse dans la tumeur ainsi que la fourche carotidienne. On n'aperçoit, par ailleurs, que la face externe du tronc artériel principal.

On libère alors la face profonde de la tumeur et on la sépare du digastrique et de la grande corne de l'os hyoïde. Elle adhère à celle-ci et plus bas, en la séparant du pharynx, on sectionne le nerf laryngé supérieur. Ligature de l'artère thyroïdienne supérieure.

A ce moment, la tumeur est libérée sur ses deux faces, superficielle et profonde et l'on peut disséquer les carotides suivant la technique que nous décrirons. Signalons toutefois que la tumeur est très vasculaire et que la cyanose en rapport avec la maladie bleue rend l'hémostase difficile. Par ailleurs, au niveau de la fourche, l'adhérence est intime. On sculpte dans la coque de la tumeur, mais, chaque fois que l'on pénètre dans celle-ci, saignement important. Cependant, au fur et à mesure de la libération, la tumeur s'affaisse bien qu'aucune artère nourricière importante ne soit mise en évidence. La section dernière du pôle supérieur est douloureuse.

Examen macroscopique : Tumeur arrondie, d'aspect caverneux.

A la coupe : couleur brun rouge. Poids : 33 grammes.

Examen histologique (professeur Huguenin) : La dominante est la structure alvéolaire mais dont les nids sont toujours séparés rarement par des sinusoïdes vasculaires et presque

toujours par une sclérose collagène très dense qui, quelquefois, repousse très loin les uns des autres les nodules cellulaires. Aussi, la structure de ceux-ci est-elle souvent altérée, précisément par l'intensité de cette sclérose.

Les éléments cellulaires sont des cellules vaguement cubiques, à protoplasma point homogène, tantôt plus dense, tantôt plus ductile, parfois creusé de vacuoles. Le noyau, souvent volumineux, possède une chromatine régulièrement répartie, rappelant parfois le noyau des plasmocytes. Le protoplasme des cellules est souvent très altéré, surtout dans les zones scléreuses. On ne voit point de cellules sarcomatoïdes et, dans l'ensemble, la structure est assez monomorphe et l'on trouve parfois des sortes d'aspects glanduliformes.

Dans certaines zones périphériques, la sclérose très dominante, disloque toute la structure tumorale et s'accompagne d'une richesse vasculaire très grande, de nombreux capillaires distendus offrant un aspect pseudo-angiomateux.

Dans la périphérie de la tumeur, des lacis vasculaires semblent pénétrer des nodules cellulaires dont les cellules sont un peu disloquées et donnent, là aussi, un aspect endocrinoïde.

Suites opératoires normales : Tension artérielle 9-6 dans la semaine qui suit l'intervention, l'hypotension étant sans doute partiellement en rapport avec la perte de sang opératoire. Dans la suite, à deux reprises, poussées fébriles en rapport avec une rétention de sérosité. Les crises nerveuses disparaissent le jour même de l'opération : elles n'ont pas reparu depuis.

En novembre 1948 : La malade est très contente : ses crises ont complètement disparues. Tension artérielle, 13-8. Encéphalogramme : même aspect qu'avant l'intervention.

Obs. II. — M[me] P..., quarante ans, vieut consulter en octobre 1948 pour tumeur de la région sous-angulo-maxillaire gauche. A été opérée, en 1941, d'un goitre adénomateux développé principalement aux dépens du lobe droit du corps thyroïde. Ce goitre, qui existait depuis la puberté, avait augmenté de volume à la suite d'une grippe en 1939. Depuis la même époque, il s'était accompagné d'une aphonie en rapport, d'après l'examen du D[r] Marteret, avec une paralysie incomplète du récurrent gauche. Le nerf, exploré par nous au cours de l'ablation du goitre, n'était pas comprimé par lui et ce n'est que plus tard que l'origine, par compression carotidienne, de la paralysie fut reconnue. Fait paradoxal, la parésie récurrentielle s'atténua à la suite de la strumectomie. Par ailleurs, grâce à la suppléance par la corde vocale opposée, la voix redevint normale. A l'époque, on note la présence d'une série de petits ganglions à l'aine et dans le cou. Un, plus volumineux et dur, situé dans la région sous-angulo-maxillaire gauche, était, en réalité, la future tumeur du corpuscule carotidien et c'est elle qui était déjà la cause de la paralysie du récurrent.



De 1941 à 1945, celle-ci reste stationnaire. A partir de cette date, elle grossit rapidement. *En 1947*, elle double de volume. Elle augmente d'ailleurs pendant les règles et serait à ce moment douloureuse. Coïncidant avec cette augmentation de volume, des malaises apparaissent. Le soir, lorsque la malade se couche, portant sans précaution sa tête en arrière sur son oreiller, à plusieurs reprises, elle a l'impression de mourir et que son cœur s'arrête. Une fois, la crise est particulièrement impressionnante, et son mari lui donne de l'eau de mélisse pour l'aider à se remettre. Ces crises s'accompagnent d'une sensation d'arrêt du cœur, celle-ci étant parfois précédée de palpitations. Les syncopes se produisent aussi, lorsque debout, la malade porte la tête trop en arrière ou quand, pendant son sommeil, elle se met sur le dos. Egalement, elles surviennent quand elle jardine, la tête penchée en avant. Ces attaques de faiblesse avec anxiété et peur de mourir durent en général cinq minutes. Dès leur apparition, la malade fléchit son cou en avant pour annihiler l'effet de la position inverse, mais la crise déclenchée ne s'arrête pas pour cela. Pendant la crise, la malade reste immobile. Elle garde les yeux fermés mais entend tout autour d'elle. Par ailleurs, elle signale des malaises moins caractéristiques après les repas et à la suite de cauchemars. Elle ne peut dormir couchée sur le côté de sa tumeur, car cette position déclenche des palpitations. *En octobre 1948*, l'augmentation rapide de volume de la tumeur la décide à demander l'intervention chirurgicale.

Examen, 2 novembre 1948 : Tumeur de la région sous-maxillaire siégeant sous l'angle de la mâchoire et descendant jusqu'au bord supérieur du cartilage thyroïde. Elle s'insinue en arrière sous le sterno-cléido-mastoïdien. Volume : une clémentine. Consistance ferme. Contour régulier. Assez mobile latéralement, la tumeur n'a pas de mobilité verticale. Aucune pulsation n'est perçue à son niveau. La tumeur étant superficielle et mobile et la malade ayant déjà été opérée d'un goitre, on pense à un adénome thyroïdien aberrant. Signalons par ailleurs, une voix voilée et la persistance de la paralysie récurrentielle avec corde vocale gauche peu mobile. Tension artérielle, 13,5-8.

Intervention chirurgicale le 5 novembre 1948. Anesthésie locale. Incision transversale dans un pli du cou entre os hyoïde et cartilage thyroïde. Libération en avant de la face profonde de la tumeur qui adhère à l'os hyoïde, au thyro-hyoïdien et au pharynx. Elle s'insinue dans

la profondeur entre le long du cou en avant et le plan vertébral en arrière. Au cours de la manœuvre, dissection du nerf laryngé supérieur. Superficiellement, résection du segment de la veine jugulaire interne qui recouvre la tumeur. On constate alors que la carotide interne est incluse dans celle-ci : elle se mobilise avec elle et seule sa face externe est visible. La carotide externe n'apparaît pas : elle est à l'intérieur de la tumeur. Il en est de même pour la bifurcation carotidienne. Le diagnostic est évident et la dissection est conduite suivant la technique décrite plus loin. La carotide externe, étant profondément incluse dans la tumeur, fut longue et difficile à libérer. Enfin, une artériole assez volumineuse se détachait de la bifurcation carotidienne pour atteindre la tumeur.

Examen macroscopique : Tumeur arrondie qui présente dans sa concavité des empreintes en gouttière répondant aux carotides. A la coupe : coque fibreuse, mince, limitant un tissu spongieux rouge brunâtre. Poids, 30 grammes.

Examen histologique (professeur Huguenin) : La tumeur, qui se présente encapsulée par places sur le prélèvement, est avant tout caractérisée par des lobules souvent pleins, de dimensions assez disparates, mais peu volumineux et qui sont séparés les uns des autres par des travées conjonctives assez denses mais peu épaisses. Par plages, ces nappes cellulaires sont séparées par des sinus capillaires réduits le plus souvent à leur endothélium et largement distendus, donnant à la tumeur une structure endocrinienne. Par contre, il n'existe pas de disposition tubulo-papillaire, ni de disposition tubulaire pure à tendance kystique.

Les cellules, d'ailleurs souvent dissociées plutôt qu'en amas compact, sont des éléments très polymorphes ; elles sont parfois tellement agglomérées, qu'elles donnent l'impression réticulaire. Le protoplasme en est dense, acidophile. Les noyaux sont souvent volumineux, presque toujours hyperchromatiques. Dans certaines cellules, le protoplasme est peu abondant ; elles rappellent presque des éléments lymphoïdes ; d'autres sont fusiformes, d'autres polyédriques. Mais on ne retrouve pas ici de cellules à protoplasme clair et d'aspect nettement épithélial. Cependant, de ci, de là, des noyaux souvent plus volumineux ont une chromatine déliée à peine colorable et l'on y isole deux ou trois volumineux nucléoles. Mais ces noyaux ne semblent pas correspondre à un type très différent de cellules. Le dimorphisme cellulaire n'est donc pas très accentué.

Suites opératoires normales. Cependant violents maux de tête avec sensation de battements dans la région frontale pendant les premiers jours. *Le 22 novembre*, la cicatrisation est parfaite. Toutes les sensations pénibles, avec impression de mort imminente, ont disparu. Pouls, 72. Tension artérielle, 17-10.

Dans la première observation, le diagnostic fut posé avant l'intervention, en raison des connexions de la carotide avec la tumeur. Dans la deuxième, celle-ci étant relativement superficielle et mobile, l'on pensa à une adénopathie, puis à un goitre aberrant, et cela d'autant plus facilement que la malade avait déjà été opérée d'un goitre et qu'elle n'avait pas signalé les syncopes qui auraient orienté le dignostic.

1° *Du point de vue clinique*, nos deux opérées présentaient des syncopes d'origine sinu-carotidienne. Dans un cas, celles-ci survenaient lorsque la malade penchait la tête en arrière, et elles s'accompagnaient de sensation de mort imminente : elles étaient donc tout à fait caractéristiques. Dans l'autre cas, les crises moins typiques avaient fait penser à l'hystérie, et certains psychiatres avaient même envisagé un électro-choc : la malade y échappa en raison de l'état de son cœur. La disparition complète des crises après l'intervention chirurgicale permit de rectifier ce diagnostic. Lennox, dans son important travail, montre que des crises hystéro-épileptiques surviennent parfois chez des malades atteints d'hyperréflectivité sinusale. Cattell signale que les syncopes peuvent simuler, non seulement le petit mal, le grand mal, le syndrome de Ménière, les attaques de narcolepsie et de catalepsie, mais également l'hystérie. Les mouvements cloniques notés au cours de certaines crises chez notre malade rappelaient, d'ailleurs, les crampes épileptiques signalées par Boot dans son observation. Elles étaient du même ordre que les secousses spasmodiques apparaissant à la fin des crises de la malade de Birkmayer. D'ailleurs, Roskam a montré dans son observation princeps que, si l'excitation du sinus carotidien ne provoque, en général, que vertiges et syncopes, elle donne parfois lieu, en fin de crise, à des convulsions épileptiques.

Pour Weiss et Capps, dont les travaux sont rapportés dans la monographie française de Wilmoth et Léger, il existerait trois types d'hyperréflectivité sinusale. Un type vagal, avec ralentissement du cœur et hypotension, un type dépresseur exceptionnel, avec vaso-dilatation périphérique. Dans ces 2 premiers cas, les accidents sont la conséquence d'une anémie cérébrale. Par contre, dans un troisième type, le plus fréquent, des impulsions nerveuses parties du sinus semblent agir directement sur le cerveau, sans provoquer aucune modification circulatoire. Notre première observation, dans laquelle il n'existait aucune modification du pouls ni de la tension, doit rentrer dans cette dernière catégorie ; notre deuxième, au contraire, dans la première. Toutefois, nous n'avons pu examiner, dans ce cas, l'état de la circulation au cours des crises, car celles-ci ne nous furent révélées qu'après l'opération. Cependant, la paralysie récurrentielle de cette malade était sans doute la conséquence d'une compression du pneumogastrique.

Des rapports intimes existent entre ces tumeurs et la région carotidienne. N'est-il pas surprenant, comme le dit Merke, de voir combien rarement des accidents d'hyperréflectivité carotidienne sont notés dans la littérature médicale ? Truffert ayant observé des troubles vertigineux dans 1 cas personnel, constate que le fait n'est signalé que dans 5 observations. Pour Lahey, dans 75 p. 100 des cas, la tumeur ne donne lieu à aucun symptôme, et sa présence dans le cou est le seul signe de la maladie. Rarement, elle provoque des compressions sur les organes voisins, et pour 18 cas, cet auteur signale une paralysie du récurrent, comme dans notre deuxième observation, une paralysie du grand hypoglosse et deux compressions du pharynx avec dysphagie. Par contre, pour Lahey, la tumeur ne donne qu'accidentellement lieu à des accidents graves comme à des syncopes. Mc Swain ne les trouve mentionnés que dans 11 cas. Nous-mêmes, dépouillant 292 observations, trouvons 2 cas de crises du type vagal, 1 cas de crise de type dépresseur, 4 cas appartenant simultanément à ces deux catégories, 7 cas du type cérébral, 2 cas dans lesquels, seule, la compression déclenchait des crises, soit, au total, 16 cas. Six autres cas sont signalés, à notre connaissance, dans la littérature, mais nous n'en tenons pas compte, n'ayant pu lire les travaux originaux.

En réalité, les accidents sinusaux doivent être plus fréquents. Le syndrome d'hyperréflectivité était peu connu autrefois, et l'on n'y prêtait guère attention. Aujourd'hui encore, il échappe facilement au clinicien. Il ne s'agit, parfois, que d'accidents mineurs, vertiges, angoisse à l'effort et brefs malaises, tels qu'ils ont été décrits par Jouve. Les malades n'attachent pas d'importance à ces petits accidents et même à leurs syncopes ou encore, comme dans notre deuxième observation, ils ne pensent pas qu'elles puissent avoir de rapport avec la tumeur. Ainsi, ils ne les signalent pas, d'où leur rareté apparente.

2° *Du point de vue chirurgical*, dans nos deux observations, et principalement dans la deuxième, la tumeur engainait la bifurcation carotidienne et seule la face externe de la carotide interne était visible. La carotide externe et la bifurcation, au contraire, étaient complètement incluses dans la tumeur. Pour la majorité des chirurgiens, cette disposition aurait pu constituer une contre-indication opératoire et cela en raison des difficultés que l'on éprouverait alors à ménager les carotides et des dangers certains que comportent leurs ligatures (32 p. 100 de mortalité pour Lenormant, 42 p. 100 pour Hartmann). Pourquoi, pensaient Reclus et Chevassu, courir ces risques, alors que les tumeurs carotidiennes sont, en général, bénignes ?

Une telle attitude est regrettable, car elle conduit à refuser l'exérèse dans 50 p. 100 des cas et principalement dans ceux où, en raison de son développement, la tumeur détermine le plus de troubles. Par ailleurs, cette abstention opératoire nous semble souvent injustifiée : nos succès opératoires en sont une preuve. En effet, les dissections que nous avons dû faire pour libérer la tumeur ne montrent-elles pas que, même dans ces circonstances peu favorables, l'abla-

tion est possible, et avec un minimum de risques ? En 1936, Sébileau, prenant la parole dans cette Académie, à propos d'une observation dans laquelle notre maître Hartmann avait renoncé à l'extirpation, signalait que dans un cas, où il avait dû lier la carotide primitive pour mener à bien l'ablation d'une de ces tumeurs, il avait regretté par la suite sa décision. Ayant disséqué la pièce opératoire avec Truffert, il était en effet, parvenu, « sans peine, rien qu'en poursuivant avec attention la libération ébauchée pendant l'opération, à dégager complètement, sans faire la moindre injure à la paroi artérielle, tout le segment carotidien inclus dans le parenchyme ». Dans nos observations, avec de la patience, nous sommes arrivés au même résultat, et cela s'explique.

1° *La tumeur ne forme pas un cylindre complet autour des carotides :* elle est creusée d'une gouttière profonde dans laquelle les vaisseaux sont inclus et si les bords de cette gouttière viennent parfois au contact sur la face superficielle de la carotide interne, il est toujours relativement facile de retrouver en ce point cette artère. Le plus souvent d'ailleurs, la carotide interne reste visible. L'examen du plus grand nombre de photographie de spécimens, dans lesquels les artères étaient considérées comme incluses dans la tumeur, conduit à cette conclusion et, bien que l'imprécision de certaines descriptions ne permette pas d'être absolu, il n'en est pas moins vrai qu'en général, il est facile de retrouver la situation de la carotide interne. Ainsi, en un point, il est possible d'aborder facilement cette artère et c'est à partir de là qu'il importe de poursuivre la dissection.

2° *Il existe dans la gouttière un plan de elivage* et c'est lui qui permet, à condition de progresser pas à pas, à tout petits coups de bistouri, en mordant plus dans la capsule de la tumeur que dans la paroi artérielle, de dégager les carotides. L'adhérence de la carotide, dans les tumeurs du cou, est exceptionnelle car, disait Sebileau, « par ses battements, l'artère crée autour d'elle une sorte de massage libérateur qui maintient le long de ses parois un clivage conjonctif, un espace virtuel, qui permet toujours avec de la méthode, de la patience et de la douceur, de libérer le vaisseau de son enclave ». Cela est également vrai pour les tumeurs carotidiennes, sauf en un seul point, à savoir la face interne de la bifurcation des carotides. A ce niveau, la tumeur est comme incrustée dans la gaine artérielle, du fait de son origine, et elle adhère d'autant plus à la fourche carotidienne que ses vaisseaux nourriciers en proviennent. Mais, à condition de libérer d'emblée les carotides dans la partie supérieure de la tumeur, là où les artères sont plus facilement clivables, le chirurgien a sous les yeux, au moment d'aborder la zone dangereuse, c'est-à-dire l'adhérence à la fourche carotidienne, des repères utiles : carotide primitive au-dessous, carotide interne et externe au-dessus. Ces repères lui permettent de ménager avec plus de sécurité la paroi artérielle au niveau de la bifurcation des carotides.

Nous conseillons de conduire l'opération de la manière suivante. *Dans un premier temps*, il faut libérer les faces superficielles et profondes de la tumeur, en réséquant en dehors, le segment de la veine jugulaire interne qui lui adhère, et en sectionnant en dedans les adhérences qui l'unissent au plan vertébral et au pharynx. A partir de ce moment, la tumeur est mobile autour de l'axe des carotides et la libération des artères s'en trouve facilitée. *Dans un deuxième temps*, il faut dégager les carotides. On commencera par la partie supérieure de la tumeur et la dissection débutera sur le bord antérieur de la carotide interne. Peu à peu le bord postérieur, puis la face externe de la carotide externe se trouvent libérés. Simultanément, la tumeur tourne autour de son axe, et bientôt, la face profonde de la carotide externe, puis celle de la carotide interne apparaîtront. Avant de poursuivre la dissection, il faut alors la reprendre de bas en haut en partant de la carotide primitive pour dégager dans la partie inférieure de la tumeur la bifurcation carotidienne elle-même. Ce travail, le plus difficile, est facilité par le dégagement premier de la partie haute des carotides qui permet de bien repérer la situation exacte de la bifurcation carotidienne. Il

importe, en disséquant, de mordre dans la tumeur en respectant au maximum sa capsule qui fait partie de la paroi artérielle. Bientôt, les adhérences intimes et les connexions vasculaires qui existent avec la fourche ayant été libérées, la tumeur s'affaisse. Cet affaissement précède de peu la fin de l'opération et l'ablation complète de la tumeur après section souvent un peu douloureuse des nerfs de son pôle supérieur.

Nous avons cherché à expliquer notre technique à l'aide de schémas que nous projetons. Peut-être nos remarques permettront-elles à l'avenir d'éviter de regrettables ligatures des carotides, tout en faisant bénéficier des bienfaits de l'exérèse un plus grand nombre de malades porteurs de tumeurs du corpuscule carotidien.

BIBLIOGRAPHIE

Arnaud (L.) et Léger (L.). — *Nouveau Précis de Path. Chir.*, 1947, **3**, Masson et Cie.
Birkmayer (W.). — *Wien. Arch. F. inn. Med.*, 1939, **33**, 13.
Boot (J. W.). — *Ann. Otol. Rhinol. and Laryng.*, 1923, **32**, 1241.
Cattell (R. B.) et Welch (M. L.). — *Surgery*, 1947, **22**, 59.
Lahey (F. H.). — *Surg. Gyn. and Obst.*, septembre 1947, **85**, 281.
Hartmann (H.). — *Académie de Chirurgie*, 9 décembre 1936, **62**, 1404.
Lennox (W. G.), Jibbs (F. A.) et Jibbs (E. L.). — *Arch. Neur. and Psych.*, 1935, **34**, 1001.
Mc Swain (B.) et Spenser (F C.). — *Surgery*, 1947, **22**, 223.
Merke (F.). — *Helvet. Med. Acta*, 1945, **12**, 221.
Roskam (J.). — *La Presse Médicale*, 1930, **35**, 590.
Sébileau. — *Acad. de Chirur.*, 9 décembre 1936, **62**, 1406.
Truffert. — *Acad. de Chirur.*, 15 mai 1946, **72**, 263.
Weiss (S.), Capps, Ferris et Munero. — *Arch. of intern. Med.*, 1935, 407 ; 1935, 377.
Wilmoth (P.) et Léger (L.). — Masson et Cie, 1942.

M. **Maurice Chevassu** : L'intérêt de la communication de M. Welti est incontestable tant au point de vue clinique qu'au point de vue opératoire.

Puisqu'au cours de l'extirpation notre collègue ne craint pas de mordre sur la tumeur dans la zone où elle est soudée à la fourche carotidienne, c'est qu'il considère à juste titre cette tumeur comme une tumeur bénigne.

Comme par ailleurs, il nous a dit, en s'appuyant sur une statistique importante, qu'en général les malades ne présentent, mises à part les crises nerveuses relativement exceptionnelles, aucun autre symptôme qu'une déformation cervicale, on peut dire que l'opération rentre le plus souvent dans la catégorie des opérations esthétiques.

Si l'on peut dorénavant, en suivant la technique de M. Welti, enlever régulièrement ces tumeurs bénignes en respectant la fourche carotidienne, l'indication de leur extirpation repose avant tout sur leur volume. Les dangers de la suppression possible de la fourche carotidienne m'ont toujours paru constituer un arguement capital en faveur de l'abstention.

M. **de Fourmestraux** :Les observations que présente M. Welti comportent un réel intérêt. Il a pu réaliser l'ablation d'une tumeur du corpuscule carotidien, tout en conservant les artères carotides, primitive, externe et interne. C'est là une entreprise difficile. J'ai été moins heureux chez une malade dont j'ai relaté ici l'histoire clinique. Après avoir pu, sans grandes difficultés, isoler les pôles supérieurs et inférieurs de la tumeur, j'ai dû, en raison des adhérences intimes qui unissaient celle-ci à la fourche vasculaire, sacrifier de parti délibéré le trépied carotidien et l'enlever en bloc avec la tumeur ; intervention exsangue après ligatures en amont et en aval.

La malade a guéri avec une extrême simplicité sans troubles oculaires ni cérébraux primitifs ou tardifs. Je l'ai revue il y a quelques semaines, elle présente tous les caractères d'une consolidation définitive.

Dans la technique qu'a réglée Welti, un point me semble fâcheux, constitué par le fait qu'au cours de cette dissection minutieuse, on se trouve dans l'obligation de ne pas faire une stricte exérèse extra-capsulaire et de laisser en place quelques fragments de la tumeur indésirable.

La plupart des néoplasmes du corpuscule sont histologiquement bénins, mais, cependant, il n'en est pas toujours ainsi ; des observations précises de dégénérescence maligne ont été rapportées et, dans le doute, il faut faire une exérèse totale.

La ligature de la carotide est loin d'impliquer toujours l'existence d'accidents oculaires et cérébraux. Ceux-ci sont fort rares quand la seule carotide interne est intéressée et que l'on peut ménager la carotide externe et le tronc commun. Ils sont d'autant plus rares qu'une compression lente a amené une circulation ralentie du côté intéressé.

Je ne peux, en aucune façon, partager l'avis de mon collègue et ami Chevassu,

Quand un chirurgien se trouve en présence d'une tumeur cervicale, fût-elle juxta-vasculaire, alors qu'elle détermine des troubles vaso-moteurs et nerveux aussi importants que ceux que nous rapporte M. Welti, alors que nous ne pouvons, d'autre part, en aucune façon, préjuger de son caractère de bénignité ou de malignité, une abstention prudente ne nous paraît pas une ligne de conduite à recommander.

PRÉSENTATION DE MALADE

Cancer de l'œsophage. Œsophagectomie avec un nouveau procédé d'anastomose œsophago-gastrique haute trans-thoracique. Résultats au bout de six mois,

par MM. **Robert Monod** et **Hertzog**.

M. B... (Gabriel), quarante-deux ans, maçon.

Histoire classique de dysphagie progressive avec amaigrissement important remontant à trois mois. Image radiologique de sténose œsophagienne d'aspect lacunaire au niveau du tiers moyen (à la hauteur de D 5, D 6).

L'œsophagoscopie pratiquée le 12 juin 1948 montre, à 28 centimètres des arcades dentaires, une lésion végétante obstruant totalement la lumière œsophagienne. La biopsie est positive.

Intervention. — Après préparation classique par transfusions répétées, injections de protéolysats, de vitamines, on pratique, le 21 juin 1948, une thoracotomie transpleurale gauche par résection de la 7e côte.

Le néoplasme siège immédiatement sous la crosse de l'aorte, il s'étend sur 4 centimètres environ. Libération difficile du néoplasme, au cours de laquelle la plèvre droite adhérente est ouverte : résection d'un fragment de la plèvre droite, décroisement aortique. Incision du diaphragme depuis l'orifice œsophagien jusqu'au cartilage de la 7e côte. Gastrolyse par section de la coronaire stomachique et des vaisseaux gastro-spléniques.

L'anastomose œsophago-gastrique est pratiquée de la façon suivante : après fermeture du cardia en deux plans bord à bord, on pratique sur la face antérieure de l'estomac *une double boutonnière*. La première, qui constitue l'orifice anastomotique, est située à 2 centimètres en dessous du cardia. La deuxième est située environ 10 centimètres plus bas et est très large afin de donner un bon jour sur toute la cavité stomacale. Sur l'œsophage, on prépare l'anastomose

par section circulaire du plan séro-musculaire en conservant soigneusement le manchon muqueux. Cette section est faite à 4 centimètres au-dessus du pôle supérieur du néoplasme. On passe tout l'œsophage (cancer y compris), à travers la boutonnière supérieure et on le fait ressortir par la boutonnière inférieure. L'estomac est remonté sur l'œsophage jusqu'au niveau de la section circulaire de la séro-muqueuse. On pratique alors, en se servant de l'œsophage comme tracteur, un premier étage de sutures séro-musculaires, unissant l'œsophage

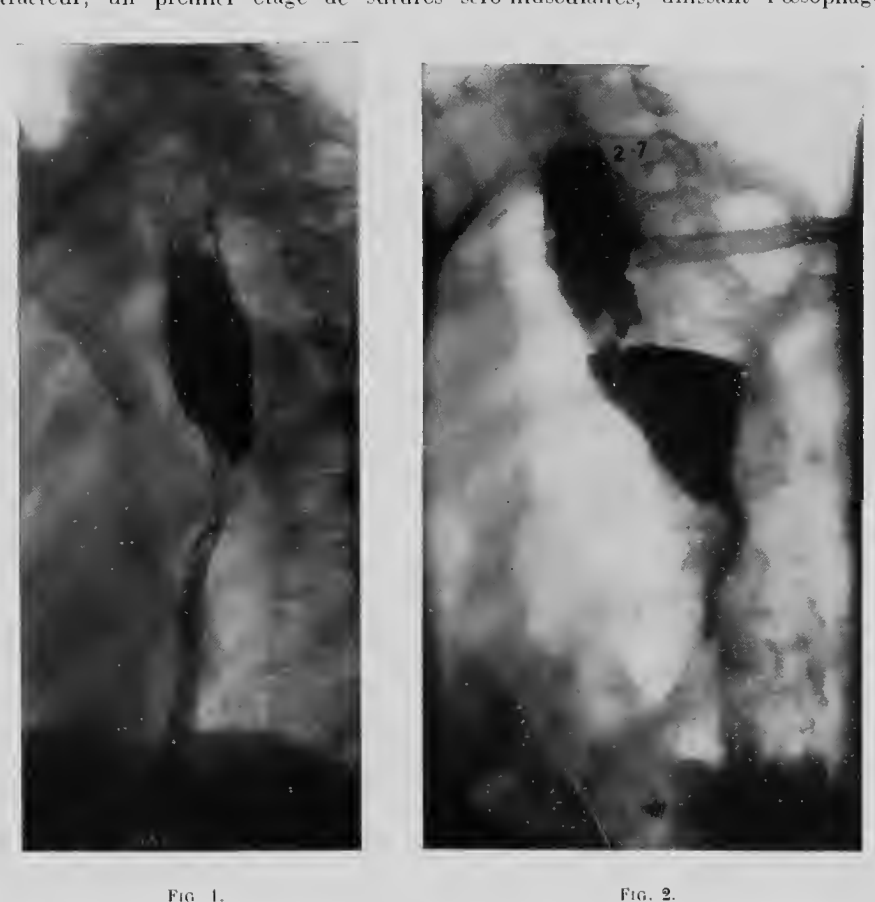


Fig. 1. Fig. 2.

à l'estomac. Au-dessus de ce premier étage, un deuxième étage vient enfouir la première ligne de sutures, enfin, un troisième étage de sutures suspend une collerette circulaire d'estomac autour de l'œsophage. Pendant tout ce temps, l'œsophage tracteur rend des services considérables, car il empêche l'ascension du bout cervical.

Une fois réalisée l'anastomose séro-musculaire et son enfouissement, par l'intérieur de l'estomac, on pratique l'anastomose muqueuse après section du manchon muqueux du conduit œsophagien.

Fermeture en bord à bord et en deux plans de la gastrotomie antérieure. Fixation gastrique au plan pariétal postérieur. Suture du diaphragme. Fermeture plan par plan du thorax. Drainage au point déclive.

Suites des plus simples. L'alimentation est reprise au bout de quatre jours.

Un examen radiologique baryté, pratiqué trois semaines après l'intervention, montre un fonctionnement normal de l'anastomose, qui est assez largement perméable.

Revu au bout de six mois, le malade ne présente aucun signe clinique ou radiologique de récidive. Son alimentation est normale, sans troubles, il a repris 10 kilogrammes.

Nous tenons à signaler l'aisance particulière que donne le procédé indiqué,



Fig. 3

par la double gastrotomie avec conservation, jusqu'à la fin, de l'œsophage tracteur pour pratiquer l'anastomose. Les auteurs américains ont insisté sur la nécessité d'une bonne suture muqueuse afin d'éviter le rétrécissement de la bouche. Nous pensons y être parvenus tout en pratiquant cette suture muqueuse en dernier lieu, grâce à l'ouverture large de l'estomac qui permet une bonne visibilité sur la bouche et sur les deux muqueuses œsophagienne et gastrique.

La prochaine séance aura lieu le ***mercredi 12 janvier 1949.***

TABLE ALPHABETIQUE DES MATIÈRES

POUR L'ANNÉE 1948

A

Abdomen. *Voy.* aussi : Paroi abdominale. **Plaies**. Sur 87 — abdominales de guerre, par M. F. Van Varseveld. Rapport de M. J. Braine 190
Acrylic. Note sur les inclusions d'—, par MM. L. Dufourmentel et Ginestet.. 201
—. Prothèses en résine —, par MM. Jean et Robert Judet. Rapport de M. Marcel Fèvre 709
Discussion : MM. Poilleux, Truffert, Menegaux, Basset..... 711
Aérosols. *Voy.* Poumon.
Algies sacro-lombaires. *Voy.* Rachis.
Allocution de M. Clarence Crafoord..... 69
— de M. Louis Sauvé, Président pour l'année 1948..... 96
Anesthésie. **Curare**. La résolution musculaire par le — (note d'après 100 Observations), par MM. Merle d'Aubigné et E. Kern..... 219
Ankyloses. **Traitement**. Technique, indications et résultats du curage métaphysaire dans le — des — et des polyarthrites ankylosantes et douloureuses, par MM. Cretin, R. et J. Mayer et Maignan. Rapport de M. Boppe..... 638
Anévrysme artério-veineux. Endo-anévrysmorraphie pour — — sous-clavier endo-scalénique, par M. Marin-Petrov. Rapport de M. Henri Redon..... 612
Aorte abdominale. **Anévrysme**. L'iléus, symptôme de rupture de bien des — de l'— —, par MM. A. Nana et V. Baican. Rapport de M. Jean Patel...... 635
Discussion : MM. Raymond Bernard et Delannoy..... 638
—. **Embolectomie**. Un cas d'— du carrefour aortique, par MM. Pierre Marion et Jacquemet. Rapport de M. R. Leriche..... 405
Discussion : M. Moulonguet..... 407
— **thoracique**. **Rétrécissement** de l'— — traité par la résection (Opération de Crafoord) [Présentation de film], par M. Robert Monod 138
Aortographie et impuissance sexuelle, par M. Louis Christophe..... 772
Discussion : M. Leriche..... 778
Appendice. **Mucocèle**. Volumineuse — appendiculaire avec diverticule intracæcal, compliquée d'invagination, par M. J. Naulleau. Rapport de M. F. d'Allaines 616
Artères. **Artérites**. Des inconnues de la sympathectomie lombaire pour — sénile (à propos d'un cas suivi de thrombose veineuse précoce), par M. Jean Cheynel. Rapport de M. Meillère..... 215
—. **Embolie**. Syndrome dit d'— artérielle et « ischémie aiguë des membres », par MM. Marc Iselin et Heim de Balsac..... 227
Discussion : MM. Moulonguet, Funck-Brentano, R. Leriche et Georges Küss 235, 236
— —. A propos de la communication de MM. Marc Iselin et Heim de Balsac intitulée : Syndrome dit d'embolie artérielle et « Ischmie aiguë des membres », par M. René Fontaine..... 607
Discussion : M. Marc Iselin..... 611
—. **Oblitération**. **Traitement**. Quatorze essais de thrombectomie artérielle suivant la méthode de Jean Cid dos Santo. Thrombo-endartériectomie désobstruante, par M. René Leriche..... 101
Discussion : MM. Louis Bazy et Ameline..... 104, 107
— — —. Résultats de l'endartériectomie expérimentale. Etude histologique, par M. Jean Kunlin. Rapport de M. René Leriche 557
Discussion : M. Louis Bazy..... 558

Artères. Oblitération. Traitement. Sur le rapport de M. Leriche au sujet d'une observation de désobstruction artérielle, par M. Kunlin ; par M. Sylvain Blondin ... 567
— — —. Développement anévrysmatique après thrombo-artériectomie de J. Cid dos Santos, par M. Jean Kunlin. Rapport de M. René Leriche ... 553
— — —. Sur l'endartériectomie désoblitérante, par M. Louis Bazy ... 109
—. **Thrombose.** A propos des — artérielles traumatiques, par M. Rudler ... 25
—. **Thrombo-angiose.** Deux cas de — traités par surrénalectomie, par MM. Massabuau et E. Nègre. Rapport de M. Sylvain Blondin ... 677
Discussion : M. R. Leriche ... 678
coronaires. *Voy.* Cœur.
— **humérale.** *Voy.* Bras.
— **utérine.** *Voy.* Utérus.
Articulations. Corps étranger intra-articulaire d'origine traumatique, par MM. I. Georgescu et C. Blaja. Rapport de M. Moulonguet ... 429
Assistants. A propos des — des consultations et des services de Chirurgie, par M. Métivet ... 763
Astragale. Tumeurs à myéloplaxes de l'—. Traitement conservateur, par MM. Talbot et Sarlin (ce travail est versé aux archives de l'Académie sous le n° 494) ... 587
Avant-bras. Syndrome de Volkmann par abcès métastatique des fléchisseurs au cours d'une septicémie « post-abortum », par M. André Granjon. Rapport de M. Mocquot ... 450
Avortement. Sur les lésions graves que produit le permanganate de potasse employé comme abortif, par MM. Sylvain Blondin, Jean Benassy et Philippe Masse ... 451
—. Sur les lésions graves que produit le permanganate de potasse employé comme abortif, par MM. Ameline et Gibert ... 454
—. Contribution à l'étude des néphrites graves, post-abortives, par eau de savon, par M. H. Dax. Rapport de M. Jean Patel ... 590
— **septicémie.** *Voy.* Avant-bras.

B

Basedow (Maladie de). *Voy.* Corps thyroïde.
Bassin. Tuberculose. A propos du traitement chirurgical des grands abcès froids de la fosse iliaque externe, par MM. Jacques Leveuf et Pierre Bertrand (présentation de malades) ... 249
—. **Voie d'accès** sous-péritonéale et sous-périostée à la face endo-pelvienne de l'aile iliaque et au promontoire, par M. Ginaud. Rapport de M. Padovani ... 544
Biceps brachial. Désintertion du tendon inférieur du — —, par M. Jean Debeyne. Rapport de M. Paul Banzet ... 339
Blalock (Opération de —). *Voy.* Maladie bleue.
« Bones Bank ». Homogreffes provenant d'une — —, par MM. Jean Judet et Abel Arviset. Rapport de M. Fèvre (présentation de radiographies) ... 671
Bras. Contusion importante fermée du — avec lésion oblitérante de l'artère humérale. Guérison par artériectomie et infiltrations stellaires, par M. Le Bourhis. Rapport de M. Rudler ... 98
—. Un cas de brûlure étendue du 3[e] degré au niveau du — gauche, guérie en trois semaines par plastie cutanée immédiate et greffes de Davis, par M. Spriet. Rapport de M. Boppe ... 335
Brûlures. *Voy.* Bras.

C

Calcaneum. Fracture ancienne du —. Ostéotomie. Guérison, par MM. Barcat et Bonamy. Rapport de M. Marcel Fèvre ... 27
Canal artériel. Un cas de persistance du — —, par MM. de Vernejoul, Métras et Piernon ... 211
— —. Persistance du — —. Intervention. Guérison, par MM. P. Soulié, M. Servelle et A. Barreau. Rapport de M. Bergeret ... 421
Carotide. Syndrome douloureux de la fourche carotidienne, par M. Paul Truffert ... 322
Cerveau. Abcès. Traitement neuro-chirurgical des — du — et des — méningés

d'après 50 observations, par MM. Le Beau, Feld et R. Houdart. Rapport de M. Petit-Dutaillis 569
Cerveau. Plaies. Remarques sur une statistique de 97 — pénétrantes du cerveau opérées en Indochine, par M. Marcel Arnaud 269
— —. Une balle de mitrailleuse allemande dans un lobe occipital, découverte par hasard, au cours d'une radiographie des deux premières cervicales, par MM. Daniel Ferey et Wolinetz (présentation de radiographies). 222
Chirurgie expérimentale. Au sujet de la création d'un centre de — — sur les singes 273
— **pelvienne.** L'extrapéritonisation haute en — —, par M. L. Sauvé 632
Discussion : MM. Métivet et Chavannaz 634
— réparatrice. *Voy.* Protéines.
Cholédoque. Cholédocotomie. Sur la — idéale, par M. P. Mallet-Guy 33
—. **Dilatation kystique** du —, par MM. J. Hepp, J. Canoli et M. Cachin 641
Discussion : MM. Sénèque et Tailhefer 644
— **Hypertonie du sphincter d'Oddi.** Drainage du — et de la vésicule biliaire. Guérison, par M. G. Arnulf. Rapport de M. F. Poilleux 126
—. A propos de l'hypertonie oddienne essentielle, par MM. F. Poilleux et Guy Albot 128
—. **Lithiase** du — sans lithiase vésiculaire évoluant pendant douze ans sans ictère, par M. Caby. Rapport de M. J. Sénèque 418
Cholinestérase sérique. Sur la valeur à attribuer en clinique au taux de l'activité cholinestérasique sérique, par MM. H. Labonit, P. Monand et H. Tanguy. Rapport de M. J. Gosset 261
Clou de Küntscher. *Voy.* Fémur.
Cœcum. Invagination intestinale chronique par épithélioma du fond du —. Hémicolectomie. Guérison, par M. André Guny (ce travail est versée aux Archives de l'Académie sous le n° 471) 181
Cœur (V. aussi : Péricarde). **Coronarite.** La cardio-péricardiopexie (opération de Samuel Alcott Thompson) dans le traitement de la —, par M. Gonelik 460
—. **Maladie coronarienne.** Résultats obtenus par la dénervation des artères coronaires associée ou non à la ligature de la grande veine coronaire dans le traitement de la — —, par M. Mencien Fauteux 528
Côlon. Mégacôlon. De la colectomie pour mégacôlon, par M. Jean Quénu 195
— **pelvien. Cancer.** De la résection recto-sigmoïdienne « de commodité » au cours de l'exérèse des cancers par voie combinée, par MM. Laffitte, Suine et Montaubin 51
— —. **Sigmoïdite perforée** avec péritonite généralisée, par M. G. Delouche. Rapport de M. F. d'Allaines 618
— —. **Volvulus** du — —, par MM. André Sicard et Guy Ledoux-Lebard (présentation de radiographies) 251
Compte rendu des travaux de l'Académie de Chirurgie pendant l'année 1947, par M. Marcel Boppe, secrétaire annuel 76
Corps thyroïde. Goitre exophtalmique. Inconvénients et dangers des antithyroïdiens de synthèse dans le traitement de la maladie de Basedow, par M. Henri Welti 504
Discussion : M. Sylvain Blondin 509
Corpuscule carotidien. A propos de deux observations de tumeur du — — avec syndrome d'hyperréflectivité sinu-carotidienne, par MM. H. Welti et H. Landolt 809
Discussion : MM. Maurice Chevassu et de Fourmestraux 815
Côte cervicale. Résection par voie postérieure, par M. Goyer. Rapport de M. André Sicard 258
Cou-de-pied. Tumeurs à myéloplaxes des gaines tendineuses du — — — avec lésions osseuses secondaires, par M. Caby. Rapport de M. Moulonguet. 549
Discussion : M. Paul Mathieu 553
— — —. **Fracture ancienne.** Une vis à bois ordinaire radiographiée vingt ans après un vissage pour fracture de Dupuytren, par M. Daniel Ferey (présentation de radiographies) 224
Crafoord (Opération de —). *Voy.* Aorte.
Crâne. Dysplasie fibreuse polyostotique avec modifications craniennes à type d'hyperostose, par MM. E. Delannoy et P. Ingelrans 535
Discussion : M. Truffert 541

Crâne. Trois fractures du —, intéressant les sinus frontaux, par MM. J. Poinot et Dax. Rapport de M. Petit-Dutaillis ... 184
—. **Révélations tomographiques** sur la base du —. Premières coupes horizontales réalisées sur le vivant. Leur intérêt chirurgical, par M. Herdner. Rapport de M. Petit-Dutaillis ... 115
Cubitus. Un cas de luxation isolée dorsale du — dans l'articulation radiocubitale inférieure traitée par l'opération de Sauvé et Kapandji (deuxième manière), par MM. du Bourguet et Mabille. Rapport de M. Sauvé ... 362
Curare. *Voy.* Anesthésie.
Cyanose congénitale. *Voy.* Maladie bleue.

D

Décès de M. Clovis Vincent, membre libre ... 22
— de M. Georges Leclerc, associé national ... 98
— de M. Charles Lenormant, membre titulaire ... 254
— de M. Enrique Finochietto, associé étranger ... 427
— de M. Jacques Leveuf, secrétaire général de l'Académie de Chirurgie... 587
— de M. Roussy, membre libre ... 590
— de M. Alessandri, associé étranger ... 673
— de M. Sloiz, membre titulaire ... 726
Diaphragme. Hernie et éventration diaphragmatiques, par M. G. Ormières. Rapport de M. Jean Quénu ... 144
—. Les formes anémiques de la hernie diaphragmatique de l'estomac, par MM. H. Welti et D. Mahoudeau ... 132
Discussion : MM. J. Quénu, Menegaux, Sénèque et Padovani... 135, 136
—. Hernie diaphragmatique étranglée, par M. Bastien (Ce travail est versé aux Archives de l'Académie sous le n° 508) ... 741
—. **Rupture** traumatique du — droit. Ectopie hépatique intrapleurale, par M. E. Ferron. Rapport de M. C. Menegaux ... 658
Discours de M. Pierre Brocq, Président de l'Académie ... 63
Don de M. Abadie ... 586, 630
Douleur. Méthode de récupération viscérale. Chirurgie de la — et des dystrophies splanchniques, par M. Miguel Lopez Esnaurrizar ... 304
Duodénum. Cancer du —, par MM. H. Redon et Albot ... 748
—. **Fistules**. A propos des — duodénales et de leur traitement, par M. J.-L. Brenier. Rapport de M. J. Meillère ... 619
Discussion : MM. Jean Gosset et Rouhier ... 620 621
—. **Sténoses.** Diagnostic causal des — duodénales subaiguës et chroniques par l'examen radiologique du gros intestin, par M. Marcel Fèvre... 509
Discussion : M. Hepp ... 513
—. **Ulcère** duodénal avec sténose duodénale sous-vatérienne et reflux cholédocien radiologique, par M. Laborit. Rapport de M. Hepp ... 459
Discussion : M. Bréchot ... 460
— —. **Perforation** d'un — — dans le cholédoque, par MM. Lebon et Vergoz. Lecteur : M. Hepp ... 455
— — —. Récidive de d'un — —, par M. Raymond Bernard ... 25

E

Election de 19 associés étrangers ... 225
— d'un membre titulaire : M. Gérard-Marchant ... 375
— d'un associé parisien : M. Billet ... 567
— de quatre associés nationaux : MM. Suire, Herbert, Barraya et Bréhant.... 761
— d'un associé national : M. Fabre ... 762
— du Bureau de l'Académie pour l'année 1949 ... 778
— d'une Commission chargée de l'examen des titres des candidats à la place de membre titulaire ... 308
— d'une Commission chargée de l'examen des titres des candidats à la place d'associé parisien ... 490
— de Commissions pour les prix de l'Académie ... 687

Eloge de M. Edmond Delorme, par M. Henri Rouvillois 81
Enclouage centro-médullaire. Deux résultats d'— — —, par M. A. Delahaye (présentation de malade) 352
Endométriose. *Voy.* Utérus.
Estomac. Cancer. Gastrectomie totale pour néoplasme juxta-cardiaque, suivie d'hémicolectomie droite en un temps pour néoplasme du côlon ascendant deux mois plus tard, par MM. Rudler, Conte et Guéret (présentation de malade) 40
— —. Métastase pancréatique ictérigène d'un cancer de l'estomac. Gastrectomie et duodéno-pancréatectomie en bloc. Guérison opératoire, par M. Emile Delannoy 702
—. **Gastrite phlegmoneuse** à staphylocoques. Gastrectomie segmentaire. Escarre sacrée massive et rapide par pyohémie post-opératoire. Echec de la pénicillothérapie, par M. R. Joyeux. Rapport de M. J. Sénèque.......... 412
—. **Gastrectomie.** A propos de sept — après gastro-entérostomies, par M. Lanthier (ce travail est versé aux Archives de l'Académie sous le n° 495)...... 612
— —. **Complication post-opératoire** mortelle après —, par chute d'une escarre cholédocienne, par M. Surmely (ce travail est versé aux Archives de l'Académie sous le n° 491) 397
— — —. Sur un cas de mort en hyperthermie après — totale, par M. Dan Moucha. Rapport de M. André Sicard 436
Discussion : M. Raymond Bernard 438
— — **pour exclusion (La)**, par M. Maccas. Lecteur : M. Gueullette........ 362
— —. Technique de la — subtotale pour maladie ulcéreuse gastro-duodénale, par M. Frederico E. Christmann. Rapport de M. F. d'Allaines 617
Discussion : MM. Sénèque et Mouloguet 618
— — **totales** : suivies d'œsophago-duodénostomie, par M. Marc Breton. Rapport de M. Paul Banzet 296
Discussion : MM. Delannoy, Mialaret et Rudler 297, 298
—. **Opération de Dragstedt** (Sur l'—), par M. Tasso Astériadès. Lecteur : M. Gueullette 706
Discussion : M. Jean Quénu 707
—. **Ptoses.** Résultats éloignés de la gastrocolopexie avec suspension, dans le traitement des — gastriques, par MM. Mirallié et Lerat. Rapport de M. Mialaret 737
Discussion : MM. Rudler, Sylvain Blondin, Delannoy, Gueullette et Brocq 739, 740
—. **Ulcères multiples** de l'—, par M. Lacau. Rapport de M. Louis Sauvé...... 676
— —. **Perforations.** I. Le traitement de l'ulcère peptique après gastrectomie, perforé en péritoine libre. II. La place des larges résections gastriques d'emblée dans la cure de l'ulcère peptique perforé après gastro-entérostomie, par MM. Charles Renon et Pierre Perruchio. Rapport de M. Bergeret......... 781
— — —. Résultats de la gastrectomie d'urgence pour ulcère perforé, par M. A. Samain. Rapport de M. Mialaret 796
Discussion : M. R.-Ch. Monod 798
Eventrations. *Voy.* Péritoine.

F

Fallot (Tétrade de —). *Voy.* Maladie bleue.
Fémur. Pseudarthrose diaphysaire du — guérie par une greffe tibiale type Onlay, par M. J. Lacaux. Rapport de M. Meillère 300
— —. Un cas de — ancienne du col du —. Opération de Colonna, par M. Spriet. Rapport de M. Boppe 359
Discussion : M. Merle d'Aubigné 361
—. **Ostéosarcome** du —, amputation inter-ilio-abdominale. Décès le troisième jour. Considération sur le traitement des ostéosarcomes, par MM. P. Badelon et Ch. Renon. Rapport de M. J.-L. Roux-Berger 146
—. **Ostéotomie. Clou de Küntscher** à palette pour la fixation après ostéotomie haute du —, par M. Marcel Galland (présentation d'instrument faite par M. Boppe) 374
Foie. Abcès. L'évolution des — amibiens du — et la douleur préperforative, par M. R. Bourgeon. Rapport de M. Mouloguet.................... 431

Foie. Abcès. Réflexions sur les — amibiens du —, par M. Talbot. Rapport de M. F. Poilleux ... 443
Discussion : MM. Raymond Bernard, Rudler et Brocq... 448, 449
—. Rupture intrapéritonéale d'un — amibien du —, par M. J. Mialaret... 455
—. — typhiques du —, par M. Robert Weiss. Rapport de M. R. Ch. Monod... 693
—. **Hépatostomie,** par M. Ricardo Finochietto. Lecteur : M. Poilleux... 575
—. **Kyste.** Volumineux — non parasitaire du — à symptomatologie aiguë. Résection partielle. Guérison, par MM. Spriet et Chen-Si Yuen. Rapport de M. Petit-Dutaillis ... 568
—. — **hydatique.** Double — — du — chez une enfant de quatre ans qui avait déjà évacué par vomique deux kystes pulmonaires (réduction sans drainage), par M. Talbot. Rapport de M. F. Poilleux... 441
Fractures. Traitement. Contention simple par emboîtement des fragments après réduction opératoire des — diaphysaires, par M. Cosacesco. Rapport de M. G. Menegaux ... 310

G

Ganglion cervical supérieur. Infiltrations. A propos de 2.000 infiltrations du — — —, par MM. Regner, Leveau et Legrand. Rapport de M. Boppe... 330
Gastrectomie. *Voy.* Estomac.
Gastrocolopexie. *Voy.* Estomac. Ptoses.
Genou. Arthrite suppurée du — à streptocoques. Guérison sans arthrotomie par pénicillothérapie intra-articulaire et générale, par M. J.-P. Meunier. Rapport de M. Sylvain Blondin ... 660
—. **Blocage.** Rôle de la contracture musculaire dans la production des — du —. Valeur des infiltrations péri-articulaires de novocaïne, par M. Giraud. Rapport de M. Padovani... 544
—. **Raideurs.** Traitement chirurgical des — du — en flexion, par M. J.-J. Herbert. Rapport de M. Merle d'Aubigné... 336
Discussion : M. Delahaye... 338
Glande sous-maxillaire. Réflexions sur la pathologie de la — — (à propos de 5 évidements sous-maxillaires), par M. Jean Cheynel [ce travail est versé aux Archives de l'Académie sous le n° 506] ... 726
Greffes. Réflexions sur une série de 100 — dermo-épidermiques en vastes lambeaux, par M. F. Lagrot. Rapport de M. L. Dufourmentel... 110

H

Hanche. Nerfs. Chirurgie. Les — de l'articulation de la —. Technique de leur neurotomie, par MM. L. Tavernier et Cl. Pellanda... 264
Discussion : MM. Padovani et Basset... 268, 269
—. **Luxation congénitale.** L'arthroplastie dans les — et subluxations — de la — chez l'enfant, par MM. H. Laffitte, P. Suire et J. Montaubin... 563
—. — —. La réduction sanglante des variétés graves de la — — de la — (luxation haute chez les sujets âgés) [présentation de malades], par MM. Jacques Leveuf, Pierre Bertrand et Henri Guias... 424
Hématémèses. *Voy.* Rate.
Hémorroïdes. Note sur le traitement des — à propos de quelques accidents des injections sclérosantes, par MM. G. Rouhier et H. Fucs... 649
—. A propos d'une embolie septique, après opération pour —, ayant entraîné une nécrose hépato-vésiculaire, par MM. P. Monod et C. Hertz. Rapport de M. Bergeret ... 735
Hépatostomie. *Voy.* Foie.
Humérus. Fractures. Ostéosynthèse pour — oblique basse de la dyaphyse humérale. Paralysie radiale post-opératoire, par M. J. Sénèque (présentation de malade) ... 585
Hypertension. Traitement. L'illustration du déroulement de l'opération de R. Smithwick et de ses deux variantes principales (projection de deux films en couleurs), par M. Jean Patel... 53

Hypertension. Traitement. Le — chirurgical de l'— artérielle. A propos de 92 observations, par MM. Pierre Wertheimen et Jean Lecuire................ 484
Discussion : MM. H. Welti et Baumann.................................... 488
Hypophyse. Maladie de Simmonds (cachexie hypophysaire) traitée avec succès par la sympathectomie cervicale (réactivation hypophysaire), par M. A. Jung. Rapport de M. Leriche.. 438
Hystérectomie. *Voy*. Utérus.

I

Intestin. Etranglement de l'— à travers le ligament large, par MM. Sanbu et Pandele et par M. L. Leger. Rapport de M. André Sicard...................... 434
—. **Invagination**. Traitement de l'— intestinale aiguë, par M. E. Pouliquen...... 278
Discussion : MM. Sonrel, Fèvre et de Fourmestraux.................... 280, 281
— —. Le traitement de l'— intestinale aiguë, par MM. Jacques Leveuf et Bernand Duhamel 453
—. **Occlusion. Traitement**. Des risques de l'entéro-anastomose pour occlusion intestinale (à propos d'une iléo-transversostomie salvatrice, à l'origine d'une occlusion secondaire, par M. Jean Cheynel (ce travail est versé aux Archives de l'Académie sous le n° 488).. 309
Invagination. *Voy*. Cæcum, Intestin.

L

Lettre de Lister (Une —) à la Société de Chirurgie, par M. Maurice Chevassu. 725

M

Main. Phalangisation de trois métacarpiens après section des 5 doigts de la main droite, par M. Julia (présentation faite par M. Sauvage)..................... 41
—. Traumatismes de la — chez les boxeurs, par MM. Marc Iselin et Jean Ducroquet 803
Discussion : MM. J. Chavannaz, Sorrel et Moulonguet.................. 808, 809
Maladie Bleue. Traitement. Résultats des premières observations françaises de la tétralogie de Fallot (enfants bleus), par MM. d'Allaines et Donzelot.... 336
Discussion : MM. Jean Patel et Robert Monod.................... 371, 372
— —. Cyanose congénitale. Atrésie tricuspidienne. Opération de Blalock, par MM. P. Soulié et M. Senvelle. Rapport de M. Bergeret.................... 422
— —. Vingt observations de Tétralogie de Fallot opérées par la technique de Blalock, par MM. P. Santy, M. Bérard, J. Bret et P. Manion................ 469
— —. Note complémentaire sur 57 cas d'opérations de Blalock, par MM. F. d'Allaines, Ch. Dubost, N. Du Bouchet et J. Le Brigand.................... 679
Discussion : M. Patel 685
Mal de Pott. *Voy*. Rachis.
Médiastin. Tumeur polykystique du — chez une fillette de quatre ans. Extirpation après résection préalable du manubrium sternal, par M. H. Welti (présentation de radiographie) 778
Mégacôlon. *Voy*. Côlons.
Melanorrheostose. Deux cas de — (maladie de Léri), par MM. L. Sorrel et L. Quénu 204

N

Nerf sciatique poplité externe. Section du — — — — à sa terminaison au niveau du péroné. Guérison rapide après suture, par M. Fèvre (présentation de malade) 41

O

Occlusion. *Voy*. Intestin.
Œsophage. Cancer de l'—. Œsophagectomie avec un nouveau procédé d'anastomose œsophago-gastrique haute trans-thoracique. Résultats au bout de six mois, par MM. Robert Monod et Hertzog.......................... 816

Œsophage. Cancer. Chirurgie du — de l'—, par M. Rudler 181
— —. Un an de chirurgie du — de l'—, par M. Alain Mouchet 621
Discussion : M. Rudler 629
— —. La cyclothérapie dans les — —, par MM. Moulonguet et Mallet 688
— —. Œsophago-gastrostomie pour néoplasme cardio-œsophagien, par MM. J. Sénèque et M. Roux 686
—. **Œsophagoplastie**. Sur la technique d'— de Judine, par M. Gueullette 43
— **thoracique**. Sur la chirurgie de l'— —, par MM. d'Allaines et Dubost 151
A propos de sept résections de l'— — pour cancer, avec anastomose œsophago-gastrique, suivies de guérison opératoire, par MM. Alain Mouchet et Paul Orsoni 165
—. **Perforation**. Deux cas de péritonite par — de l'— abdominal par sondes dilatatrices, par M. Jean Baumann 302
Discussion : MM. Sylvain Blondin et Truffert 303
—. **Rétrécissement** de l'— traité par résection, par M. Jean Baumann 309
—. **Ulcère peptique**. Œsophagectomie transpleurale pour — — de l'— thoracique, par M. J. Naulleau. Rapport de M. F. d'Allaines 727
Orchidopexie. *Voy*. Testicule.
Organes génitaux. Gangrène primitive totale des — —. Pénicilline. Guérison en quarante-deux jours, par M. Sarlin. Rapport de M. Louis Sauvé 310
Os. Cancer. Radiographie. Aspects radiographiques des cancers osseux secondaires, par M. E. Sonnel 295
—. **Métastases ostéoplastiques**. A propos de la communication de M. Küss sur les — osseuses ostéoplastiques, par M. P. Moulonguet 427
—. **Ostéomyélite**. Traitement des — à staphylocoques par la pénicilline et le traitement chirurgical associés, par M. E. Sorrel et Mme Sorrel-Dejerine 375
Discussion : M. Rudler 386
—. **Pseudarthroses**. Traitement des — des — longs, par MM. P. Mathieu et P. Padovani 665
Ovaire. Une observation de tumeur thécale d'un ovaire, par MM. P. Guénin et R. Messimy. Rapport de M. Petit-Dutaillis 186
—. Tumeur masculinisante de l'—, par M. L. Kæppelin. Rapport de M. P. Moulonguet 798

P

Pancréas. Cancer. A propos des — kystiques de la queue du —, par MM. P. Moulonguet et J.-M. Verne 277
— —. Sur les pancréatectomies pour — du —, par M. P. Mallet-Guy 35
—. **Hypoglycémie** spontanée par adénome langerhansien, par MM. Pierre Brocq, Raymond Gancin, Roger Gueullette, Pierre Feyel et Stanislas Godlewski 693
— —. A propos des hypoglycémies fonctionnelles. Deux observations nouvelles, par MM. P. Brocq et F. Poilleux, P. Feyel et Camena d'Ameida 696
Discussion : MM. Sylvain Blondin et Delannoy 701
—. **Lithiase**. Pancréatectomie subtotale pour — à type douloureux avec hyperglycémie, par M. René Leriche 57
Discussion : M. P. Brocq 61
Parathyroïdes. Tétanie parathyréoprive. Considérations sur son traitement, par M. Paul Truffert 324
Discussion : M. Delannoy 328
Paroi abdominale. Deux cas de rupture spontanée des muscles larges de l'abdomen, par MM. F. Lagrot et J. Salasc. Rapport de M. Sauvage 498
— . Un cas d'hématome spontané des muscles larges de l'abdomen, par M. Aupinel. Rapport de M. Sauvage 499
Discussion : M. Chabrut 500
Pénicilline. *Voy*. Genou, Organes génitaux, Ostéomyélite, Plèvre.
Péricarde. Péricardite. Sur un cas de — constrictive traitée par la péricardectomie, par MM. Bréhant, R. Mechali et R. Touboul. Rapport de M. Jean Patel 597
Périnée. Phlegmons diffus. Importance des renseignements fournis par l'uré-

trographie pré-opératoire, et résultats de l'urétrectomie et de la résection immédiate de l'urètre au cours des — — du —, par M. L. Sabadini 515
Discussion : M. Wolfromm 527
Péritoine. Péritonite à entérocoque. Deux cas de péritonite primitive à entérocoque, par MM. A. Nana et C. Mircioiu. Rapport de M. P. Moulonguet.... 311
— . **Pneumopéritoine.** Le — dans la préparation pré-opératoire des grandes éventrations, par M. Ivan Goni-Moreno 481
— . **Tumeur kystique rétro-péritonéale** (lymphangiome) fistulisée dans le côlon avec mise en évidence radiologique de la communication, par MM. A. Lemaire, H. Redon et G. Ledoux-Lebard 645
Discussion : M. Jean Patel 648
Phalangisation. *Voy.* Main.
Phlébites. *Voy.* Veines.
Plèvre. Conjonctivome du dôme pleural, par M. J. Dor. Rapport de M. Sauvage. 124
—. **Pleurésie purulente. Pénicilline.** Tétanos, par M. Abel Pellé (ce travail est versé aux Archives de l'Académie sous le n° 492) 491
Poumon. Accidents post-opératoires. Prophylaxie des — — — par les aérosols, par M. André Hébraud. Rapport de M. F. d'Allaines 140
—. **Cancer.** Les exérèses pulmonaires pour néoplasme. A propos d'une série de 86 observations (années 1947 et 1948), par MM. P. Santy et M. Jaubert de Beaujeu 752
—. Chondro-hamartome du —, par MM. Mourgue-Molines, Balmès et Guibert.. 560
Pouce. Réfection d'un — par transplantation de doigt. Résultats éloignés. Projections, par M. Oudard 631
—. **Rupture tendineuse.** Au sujet de la communication de M. Sorrel sur les — traumatiques du tendon du long extenseur du pouce, par MM. G. Huc et H. Payer 24
Présentations de malades et de radiographies, par M. Robert Monod 108
— d'ouvrages 215, 294, 426, 474, 726
Prix à décerner en 1948 21
— décernés en 1947 95
Problèmes psychosomatiques. Les — — en chirurgie générale, par MM. Hartmann, Padovani, Bachet, Pasteau, Bachy, Huc et Louis Sauvé.... 301, 315, 474, 476, 480, 500
— — en chirurgie infantile, par M. Marcel Fèvre 514
— —. Les — — en chirurgie générale. Conclusion de la discussion par M. Jean Gosset 662
Prostate. Cancer (Métastases). *Voy.* Rachis.
—. **Prostatectomie rétropubienne,** par M. Louis Michon 355
— — —. La voie rétro-pubienne, extravésicale dans la prostatectomie. Résultats, technique, indications, par MM. J. de Fourmestraux et Maurice Fredet.... 341
Discussion : MM. Couvelaire, Gouverneur, Wolfromm 342, 343, 344
Protéines. Déficiences. A propos des déficiences protéiniques en chirurgie réparatrice, par MM. Merle d'Aubigné et J. Lassner 345
Discussion : MM. Jean Gosset et Merle d'Aubigné 351, 358

R

Rachis. Angiome vertébral avec tomographie, par MM. G.-C. Lecler et J. Ballivet. Rapport de M. Sylvain Blondin 264
—. **Algies sacro-lombaires.** Les indications et les résultats de l'arthrodèse postérieure dans la lombo-sacralgie, par MM. André Sicard et P. Merle...... 755
— — —. La greffe d'Albee dans les — — rebelles à tous autres traitements, par M. G. Rouhier 765
— — —. A propos de la communication de M. Sicard sur le traitement des lombalgies, par M. J. Cauchoix 767
— — —. Greffes lombo-sacrées dans le traitement des lombo-sciatiques, par M. Merle d'Aubigné 768
Discussion : M. A. Sicard 771
—. **Hernies discales.** *Voy* aussi : Sciatique.
— — —. L'exploration lipiodolée épidurale par sonde pour le diagnostic des — —, par MM. André Sicard, Jacques Forestier et D. Œconomos 565

Rachis. Hernie radiculaire dans une méningocèle après laminectomie pour sciatique, par M. J. Herbert. Rapport de M. André Sicard.................... 656
—. **Métastases de cancers.** L'aspect radiologique du — (et du squelette), permet-il de conclure toujours à l'existence de métastases osseuses dans le cancer de la prostate (et dans les autres cancers? par M. Georges Küss.... 287
Discussion : M. Wolfromm.. 293
—. **Traitement hormonal** chez l'homme d'une tumeur du — secondaire à un épithélioma du sein, par M. André Sicard (présentation de radiographies).... 251
Discussion : M. Rouhier.. 253
—. **Tuberculose.** Quinze observations d'attaque ganglionnaire dans le mal de Pott et autres localisations de la tuberculose, par M. Robert Kaufmann. Rapport de M. Sylvain Blondin 238
Discussion : MM. E. Sorrel, R. Leriche, J. Leveuf, Raymond Bernard et G. Küss 246, 247, 248
— —. A propos de la tuberculose vertébrale, par M. L. Dufourmentel............ 255
— —. Sur la présentation des malades du Prof. Leveuf, comme suite au rapport que je fis sur le travail du Dr R. Kaufmann, par M. Sylvain Blondin.......... 257
— —. A propos du travail de R. Kaufmann, rapporté par M. Sylvain Blondin, par M. Gérard-Marchant 257
— —. Au sujet de la communication de M. Kaufmann sur l'origine ganglionnaire du mal de Pott, par M. Lance.. 275
Radiomanométrie biliaire. Equipement d'une salle d'opérations pour — — (présentation d'un film), par MM. P. Poncher et J. Caroli. Rapport de M. A. Bergeret 408
Discussion : MM. Gueullette et Poilleux.. 411
Radius. Luxation ancienne bipolaire du — traitée par résection de la tête radiale et par opération de Sauvé-Kapandji (deuxième manière), par MM. Giraud, Simkov et Rachin. Rapport de M. Louis Sauvé 295
Rate. Hématémèses graves d'origine splénique. Splénectomie. Guérison, par M. Magnant. Rapport de M. Meillère 299
Discussion : M. Louis Sauvé 300
—. **Rupture.** Quatre cas de — de la —, dont une compliquée de rupture de la queue du pancréas, par M. José Denisi. Rapport de M. Marcel Fèvre...... 30
— — spontanée de la — chez un enfant de dix ans, par M. E. Bancaud. Rapport de M. J. Sénèque 673
Discussion : M. Sorrel 674
—. **Splénectomie.** Réflexions sur la —, notamment dans les grosses — nord-africaines, par M. Demirleau. Rapport de M. Padovani 546
Discussion : MM. Rudler et Mouloncuet 548
Rectum. Cancer double du — et du sigmoïde, par M. A. Siméon. Rapport de M. André Sicard 658
Réfrigération. *Voy.* Veines : Phlébites.
Rein. Abcès anthracoïde du —. Enucléation. Guérison, par MM. Badelon et Renon. Rapport de M. Fey 692
—. La circulation rénale et sa pathologie, par M. J. Trueta 722
Résections arthroplastiques avec emploi de coupes en *vitallium*, par M. Paul Mathieu (présentation de malade) 352

S

Sciatique. Traitement. *Voy.* aussi Radius.
— —. Sur 100 interventions pour —, par MM. P. Wertheimer, L. Mansuy et R. Gauthier 45
Discussion : MM. Petit-Dutaillis et A. Sicard 50
— —. — discale guérie par la méthode de Troedson, par M. Georges Küss.... 217
Sein. Cancer. Le — mammaire chez les femmes castrées, par MM. Marcel Dargent et Marcel Mayer. Rapport de M. Mouloncuet 602
— —. A propos de la castration dans le traitement des — du —, par M. P. Mouloncuet 429
— —. Premiers résultats du traitement hormonal complémentaire du — du —, par M. Sicard 387

Sein. Cancer. Traitement des métastases du — du — par la castration, par M. A. Sicard ... 389
Discussion : MM. Picot, Moulonguet, Sénèque, Ameline, Luzuy et Redon. 392, 393, 395
— —. A propos des métastases du — du — traitées par la castration, par M. G. Küss ... 398
— —. La castration, l'hormonothérapie dans le traitement du — du —, par M. A. Tailhefer ... 400
— —. Sur le traitement du — du —, par M. Rudler ... 402
Simmonds (Maladie de —). *Voy*. Hypophyse.
Sinus frontaux. *Voy*. Crâne.
Staphylocoque. Sur le traitement des infections staphylococciques, par MM. P. Mercier et J. Pillet. Rapport de M. Fèvre ... 495
Sternum. Exploration tomographique du — de l'adulte et des articulations sterno-claviculaires. Trois cas de tuberculose ostéo-articulaire du —, par M. R. Herdner. Rapport de M. E. Sorrel ... 543
Streptomycine. A propos de la —, par M. Jean Chavannaz ... 631
— —, par M. Gérard-Marchant ... 668
—. Quelques réflexions sur la —, par M. Jean Chavannaz ... 577, 630 (*errata*)
Discussion : MM. Louis Michon et Padovani ... 578
— et chirurgie. Nécessité du contrôle biologique, par MM. Ramade, Dulong de Rosnay et J. Chavannaz ... 578
—. Premiers résultats de l'emploi de la — dans le traitement des tuberculoses ostéo-articulaires, par MM. Etienne Bernard, Paul Padovani et Mlle A. Lotte. 604
— et tuberculoses osseuses, par M. E. Sorrel et Mme Sorrel-Dejerine ... 741
—. Premiers essais de traitement des tuberculoses ostéo-articulaires par la —, par M. Ingelrans. Rapport de M. E. Sorrel ... 745
— et évolution de la tuberculose osseuse, par M. Galland. Rapport de M. Sorrel ... 747
Surrénalectomie. *Voy*. Artères : Thrombo-angioses.

T

Testicule. Ectopie. Un artifice pour rendre plus efficace le plus simple et le plus sûr des procédés d'orchidopexie, par M. G. Rouhier ... 319
Discussion : MM. J. Leveuf et P. Brocq ... 321, 322
— —. Un nouveau procédé opératoire dans le traitement chirurgical de l'— du —, par M. Georges Küss ... 328
Thorax. Abcès froid. Traitement par l'association pénicilline-acide para-amino-benzoïque polivinylpyrrolidone des abcès tuberculeux thoraciques, par M. Raoul Lecoq. Rapport de M. André Sicard ... 654
Discussion : M. Sorrel ... 655
Thymus. Tumeur. Ablation d'une — thymique chez un myasthénique, par MM. Marc Iselin et Pierre Bourgeois ... 462
Discussion : MM. Jean Patel, Leriche, Ameline et Chavannaz ... 468, 469
Tibia. Fractures. Ostéosynthèse des — spiroïdes par vissage, par MM. Picaud et Poucel. Rapport de M. Merle d'Aubigné ... 573
Discussion : M. Gérard-Marchant ... 574
—. **Pseudarthrose**. Homogreffe tibiale paternelle pour — large du — secondaire à une sequestrectomie pour ostéomyélite. Guérison. Réusultat éloigné après dix ans, par M. A. Delahaye (présentation de malade) ... 354
Tube digestif. Corps étranger des voies digestives toléré pendant quarante-cinq ans, par M. P. Funck-Brentano ... 606

U

Utérus. Artère utérine. Anévrysme artériel de l'— — après hystérectomie subtotale, par M. J. A. Phelip ... 365
Discussion : MM. Louis Bazy et Basset ... 366
—. **Endométrioses**. Remarques sur la physiologie pathologique et l'évolution des —, par MM. Pierre Mocquot et René Musset ... 282
Discussion : MM. Moulonguet, Sénèque et Robert Monod ... 285, 286, 287

Utérus. Hystérectomie. Présentation d'un film d'enseignement de technique chirurgicale : l'hystérectomie pour fibrome, par M. P. Mouloncuet 237
— —. A propos d'une modification de technique dans l'opération de Wertheim, par M. R. Imbert. Rapport de M. André Sicard 653
Discussion : M. Tailhefer 653
—. **Rétroversion. Traitement**. Ligamentopexie en poulie, par M. Alberto Banaldi 583

V

Vagin. Absence congénitale. Création d'un néo-vagin par la méthode de Schubert, par MM. G. Cotte et P. Santy 55
—. **Epithélioma** du fond du — développé neuf ans après une hystérectomie totale pour fibrome. Ablation de la tumeur par voie vagino-périnéale, par M. Picot (présentation de pièce) 473
Veines. Phlébites. Traitement des — par la réfrigération, par M. H. Costantini. Lecteur : M. André Sicard 581
Vésicule biliaire. Les cholécystites occlusives, par M. J.-L. Brenier. Rapport de M. Meillère 675
Vessie. Cancer. Contribution au traitement du — de la —, par M. André Dufour. Rapport de M. R. Gouverneun 712
Discussion : MM. R. Couvelaire, Louis Michon, Maurice Chevassu et Wolfromm 718, 719, 721
—. **Exstrophie**. Quatre cas d'implantation urétéro-intestinale chez l'enfant, par M. Nédelec. Rapport de M. Fèvre 491
Vitallium. *Voy.* Résections arthroplastiques.
Voies biliaires. Drainage. *Voy.* aussi Cholédoque, Vésicule biliaire.
— — —. Le — des — — principales, par M. Vladimir Yakovljevitch. Rapport de M. Jean Quénu 143
Volkmann (Syndrome de —). *Voy.* Avant-bras.

W

Wertheim (Opération de —). *Voy.* Utérus : Hystérectomie.

TABLE ALPHABÉTIQUE DES AUTEURS

POUR L'ANNÉE 1948 (1)

A

Albot (Guy). *Voy.* Poilleux (F.) ; *Voy.* Redon H.).
Allaines (F. d'), *140*, *616*, *617*, *618* *727*.
Allaines (F. d') et Donzelot (E.), *366*.
Allaines (F. d') et Dubost (Ch.), *151*.
Allaines (F. d'), Dubost (Ch.), Bouchet (N. du) et Le Brigand (J.), *679*.
Ameline (André), 107, 393, 469.
Ameline (André) et Gibert (Th.), *454*.
Arnaud (Marcel), *269*.
Arnulf (G.), *126*.
Arviset (Abel). *Voy.* Judet (Jean).
Astériadès (Tasso), *706*.

B

Bachet. *Voy.* Padovani.
Bachy (Georges), *476*.
Badelon (P.) et Renon (Ch.), *146*, *692*.
Baican (V.). *Voy.* Nana (A.).
Ballivet (J.). *Voy.* Leclerc (G.-C.).
Balmès (A.). *Voy.* Mourgue-Molines.
Bancaud (E.), *673*.
Banzet (Paul), *296*, *339*.
Baraldi (Alberto), *583*.
Barcat et Bonamy, *27*.
Barreau (A.). *Voy.* Soulié (P.).
Basset (Antoine), 269, 366, 711.
Bastien, 741.
Baumann (Jean), *302*, *310*, 488.
Bazy (Louis), 104, *109*, 366, *558*.
Benassy (Jean). *Voy.* Blondin (Sylvain).
Bérard (M.). *Voy.* Santy.
Bergeret (André), *408*, *421*, *422* *735*, *782*.
Bernard (Etienne), Padovani (Paul) et Lotte (Mlle A.), *604*.
Bernard (Raymond), *25*, 248, 438, 448, 638.
Bertrand (Pierre). *Voy.* Leveuf (Jacques).
Blaja (C.). *Voy.* Georgescu (I.).
Blondin (Sylvain), *238*, *257*, *261*, 303, 509, *567*, *660*, *676*, 701, 739.
Blondin (Sylvain), Benassy (Jean) et Masse (Philippe), 451.
Bompart, *632*.
Bonamy. *Voy.* Barcat.
Boppe (Marcel), *70*, *330*, *335*, *359*, *371*.
Bouchet (N. du). *Voy.* d'Allaines.
Bourgeois (Pierre). *Voy.* Iselin (Marc).
Bourgeon (R.), *431*.
Bourguet (du) et Mabille, *362*.
Bourret. *Voy.* Wertheimer (Pierre).
Braine (Jean), *190*.
Bréchot (Adolphe), 460.
Bréhant (J.), Mechali (R.) et Touboul (R.), *597*.
Brenier (J.-L.), *619*, *675*.
Bret (J.). *Voy.* Santy.
Breton (Marc), *296*.
Brocq (Pierre), 22, 61, *63*, 322, 449, 740.
Brocq (Pierre), Garcin (Raymond), Gueullette (Roger), Feyel (Pierre) et Godlewski (Stanislas), *693*.
Brocq (Pierre), Poilleux (Félix), Feyel (P.) et Camena d'Almeida, *696*.

C

Caby (F.), *418*, *549*.
Cachin (M.). *Voy.* Hepp (Jacques).
Camena d'Almeida. *Voy.* Brocq.
Caroli (J.). *Voy.* Porcher (P.). *Voy.* Hepp (J.).
Cauchoix (Jean), *767*.
Chabrut, 500.
Chavannaz (Jean), 469, *577*, *631*, 634, 808.
Chavannaz (Jean). *Voy.* Damade (R.).
Chevassu (Maurice, 721, 725, 815.
Cheynel (Jean), *215*, 309, 726.
Christmann (Frederico E.), *617*.
Christophe (Louis), *772*.
Conte. *Voy.* Rudler.
Cosacesco, *310*.
Costantini (Henri), *581*.
Cotte (G.) et Santy (Paul), *54*.
Coudrain (André), 96.
Couvelaire (Roger, 342, 718.
Crafoord (Clarence), 69.
Cretin (R.), *638*.

D

Damade (R.), Dulong de Rosnay et Chavannaz (Jean), *578*.
Dan Moucha, *436*.
Dargent (Marcel) et Mayer (Marcel), *602*.

(1) Les chiffres en italiques se rapportent aux communications, rapports, lectures et présentations.

Dax (H.), *590*.
Dax. *Voy*. Poinot.
Debeyre (Jean), *339*.
Delahaye (A.), 338, *352*, *354*.
Delannoy (Emile), 297, 328, 638, 701, *702*, 739.
Delannoy (Emile) et Ingebrans (P.), *535*.
Delouche (G.), *618*.
Demirleau (J.-C.), *546*.
Dérisi (José), *30*.
Donzelot (E.). *Voy*. Allaines (F. d').
Dor (J.), *124*.
Dubost (Ch.). *Voy*. Allaines (F. d').
Ducroquet (Jean). *Voy*. Iselin (Marc).
Dufour (André), *712*.
Dufourmentel (Léon), *110*, *255*.
Dufourmentel (Léon) et Ginestet, *201*.
Duhamel (Bernard). *Voy*. Leveuf (Jacques).
Dulong de Rosnay. *Voy*. Damade (R.).

F

Feld (M.). *Voy*. Le Beau (J.).
Ferey (Daniel), *224*.
Ferey (Daniel) et Wolinetz, *222*.
Ferron (E.), *658*.
Fèvre (Marcel), *27*, *30*, 41, 281, *491*, *495*, *509*, *514*, *671*, *709*.
Fey (Bernard), *692*.
Feyel (Pierre). *Voy*. Brocq.
Finochietto (Ricardo), *575*.
Fontaine (René), *607*.
Forestier (Jacques). *Voy*. Sicard (André).
Fourmestraux (Jacques de), 281, 815.
Fourmestraux (Jacques de) et Frédet (Maurice), *340*.
Frédet (Maurice. *Voy*. Fourmestraux (J. de).
Fucs (H.). *Voy*. Rouhier (Georges).
Funck-Brentano (Paul), 235, *606*.

G

Galland (Marcel), *374*, *747*.
Garcin (Raymond). *Voy*. Brocq.
Gauthier (.R). *Voy*. Wertheimer (Pierre).
Georgescu (I.) et Blaja (C.), *429*.
Gérard-Marchant (Pierre), 257, 574, *668*.
Gibert (Th.). *Voy*. Ameline (André).
Ginestet. *Voy*. Dufourmentel (Léon).
Giraud, *544*.
Girand, Simkov et Rachin, *295*.
Godlewski (Stanislas). *Voy*. Brocq.
Goni-Moreno, *481*.
Gorelik, *460*.
Gosset (Jean), *261*, 351, 611, 620, *662*.
Gouverneur (Robert), 343, *712*.
Goyer, *258*.
Granion (André), *450*.
Guénin (P.) et Messimy (R.), *186*.
Guéret. *Voy*. Rudler.
Gueullette (Roger), *43*, *362*, 411, *706*, 739.
Gueullette (Roger). *Voy*. Brocq.
Guias (Henri). *Voy*. Leveuf (Jacques).
Guibert (H.-L.). *Voy*. Mourgue-Molines.
Guny (André), 181.

H

Hartmann (Henri), *301*.
Hébraud (André), *140*.
Heim de Balsac. *Voy*. Iselin (Marc).
Hepp (Jacques), *455*, *459*, 513.
Hepp (Jacques), Caroli (J.) et Cachin (M.), *641*.
Herbert (J.-J.), *336*, *656*.
Herdner (R.), *115*, *543*.
Hertz (C.). *Voy*. Monod (P.).
Hertzog. *Voy*. Monod (Robert).
Houdart (R.). *Voy*. Le Beau (J.).
Huc (Georges), *480*.
Huc (Georges) et Payer (P.), *24*.

I

Imbert (Raymond), *653*.
Ingelrans (P.), *745*.
Ingelrans (P.). *Voy*. Delannoy (Emile).
Iselin (Marc), 611.
Iselin (Marc) et Bourgeois (Pierre), *462*.
Iselin (Marc) et Ducroquet (Jean), *803*.
Iselin (Macr) et Heim de Balsac, *227*.

J

Jacquemet. *Voy*. Marion (Pierre).
Jaubert de Beaujeu. *Voy*. Santy.
Joyeux (R.), *412*.
Judet (Jean) et Arviset (Abel), *671*.
Judet (Jean et Robert), *709*.
Julia, *41*.
Jung (A.), *438*.

K

Kaeppelin (L.), *798*.
Kaufmann (Robert), *238*.
Kern (E.). *Voy*. Merle d'Aubigné.
Kunlin (Jean), *553*, *557*.
Küss (Georges), *217*, 236, 248, *287*, *328*, *397*.

L

Laborit, *459*.
Laborit (H.), Morand (P.) et Tanguy (H.), *261*.
Lacau, *676*.
Lacaux (J.), *300*.
Laffitte (H.), Suire (P.) et Montaubin (J.), *51*, *563*.
Lagrot (F.), *110*.
Lagrot (F.) et Salasc (J.), *498*.
Lance (Marcel), *275*.
Landolt (H.) *Voy*. Welti (H.).
Lanthier, 612.
Lassner (J.). *Voy*. Merle d'Aubigné.
Le Beau (J.), Feld (M.) et Houdart (R.), *569*.
Lebon et Vergoz (C.), *455*.
Le Bourhis (G.), *98*.
Le Brigand (J.). *Voy*. Allaines (F. d').
Leclerc (G.-C.) et Ballivet (J.), *264*.

Lecoq (Raoul), *654*.
Lecuire (Jean). *Voy.* Wertheimer.
Ledoux-Lebard (Guy). *Voy.* Sicard (André(. *Voy.* Lemaire (A.).
Leger (Lucien), *434*.
Legrand. *Voy.* Regner.
Lemaire (A.), Redon (H.) et Ledoux-Lebard (J.), *645*.
Lerat (M.). *Voy.* Mirallié (Ch.).
Leriche (René), *57*, *100*, 235, 246, *405*, *438*, 468, *553*, *557*, 678, 778.
Leveau. *Voy.* Regner.
Leveuf (Jacques), 247, 321.
Leveuf (Jacques) et Bertrand (Pierre), 249.
Leveuf (Jacques), Bertrand (Pierre) et Guias (Henri), *424*.
Leveuf (Jacques) et Duhamel (Bernard), *453*.
Lopez Esnaurrizar (Miguel), *304*.
Lotte Mlle A.). *Voy.* Bernard (Etienne).
Luzuy (Maurice), 395.

M

Mabille. *Voy.* Bourguet (du).
Maccas, *362*.
Magnant, *299*.
Meunier (J.-P.), *660*.
Mahoudeau (D.). *Voy.* Welti (Henri).
Maignan. *Voy.* Mayer (J.).
Mallet. *Voy.* Moulonguet.
Mallet-Guy (Pierre), *33*, *35*.
Mansuy (Louis). *Voy.* Wertheimer (Pierre).
Marion (P.). *Voy.* Santy.
Marion (Pierre) et Jacquemet, *405*.
Massabuau et Nègre (E.), *677*.
Massé (Philippe). *Voy.* Blondin (Sylvain).
Mathieu (Paul), *352*, 553.
Mathieu (Paul) et Padovani (Paul), *665*.
Mayer (J.) et Maignan, *638*.
Mayer (Marcel). *Voy.* Dargent (Marcel).
Mechali (R.). *Voy.* Bréhant (J.).
Meillère (Jean), *215*, *299*, *300*, *619*, *675*.
Menegaux (Georges), 136, *310*, *658*, 711.
Mercier (P.) et Pillet (J.), *495*.
Mercier-Fauteux, *528*.
Merle (P.). *Voy.* Sicard (André).
Merle d'Aubigné (Robert), *336*, 358, 361, *573*, *768*.
Merle d'Aubigné et Kern (E.), *219*.
Merle d'Aubigné (Robert) et Lassner (J.), *345*.
Messimy (R.). *Voy.* Guénin (P.), *186*.
Métivet (Gaston), 634, *763*.
Métras. *Voy.* Verneioul (de).
Mialaret (Jacques), 298, *455*, *737*, *796*.
Michon (Louis), *355*, 5 8. 719.
Mirallié (Ch.) et Lerat (M.), *737*.
Mircioiu (C.). *Voy.* Nana (A.).
Mocquot (Pierre), *450*.
Mocquot (Pierre) et Musset (René), *282*.
Monod (P.) et Hertz (C.), *735*.
Monod (Raoul-Charles), *693*, 798.
Monod (Robert), *108*, *138*, 287, 372.
Monod (Robert) et Hertzog, *816*.
Morand (P.). *Voy.* Laborit.
Montaubin. *Voy.* Laffitte.
Mouchet (Alain), *621*.
Mouchet (Alain) et Orsoni (Paul), *163*.
Moulonguet (Pierre), 235, *237*, 285, *311*, 392, 407, *427*, *429*, *431*, 548, *549*, *602*, 618, *798*, 809.
Moulonguet (Pierre) et Mallet, *688*.
Moulonguet (Pierre) et Verne (J.-M.), *277*.
Mourgue-Molines (E.), Balmés (A.) et Guibert (H.-L.), *560*.
Musset (René). *Voy.* Mocquot (Pierre).

N

Nana (A.) et Baican (V.), *635*.
Nana (A.) et Mircioiu (C.), *311*.
Naulleau (J.), *616*, *727*.
Nédelec, *491*.
Nègre (E.). *Voy.* Massabuau.

O

Œconomos (D.). *Voy.* Sicard (André).
Ormières (G.), *144*.
Orsoni (Paul). *Voy.* Mouchet (Alain).
Oudard (Pierre), 631.

P

Padovani (Paul), 136, 268, *544*, *546*, 578.
Padovani (Paul) et Bachet, *315*.
Padovani (Paul). *Voy.* Bernard (Etienne) et Mathieu (Paul).
Pandele. *Voy.* Sarbu.
Pasteau, *474*
Patel (Jean), *53*, 371, 469, *590*, *597*, *635*, 648, 685.
Payer (P.). *Voy.* Huc (Georges).
Pellanda (Cl.). *Voy.* Tavernier (L.).
Pellé (Abel), 491.
Perruchio (Pierre). *Voy.* Renon (Charles).
Petit-Dutaillis (Daniel), 50, *115*, *184*, *186*, *568*, *569*.
Petrov (Marin), *612*.
Phelip (J.-A.), *365*.
Picaud et Poucel, *573*.
Picot (Gaston), 492, *473*.
Pierron. *Voy.* Vernejoul (de).
Pillet (J.). *Voy.* Mercier (P.).
Poilleux (Félix), *126*, 411, *441*, *443*, 449, *575*, 711.
Poilleux (Félix) et Albot (Guy), *128*.
Poinot (F.). *Voy.* Brocq.
Poinot (J.) et Dax, *184*.
Porcher (P.) et Caroli (J.), *408*.
Poucel. *Voy.* Picaud.
Pouliquen (E.), *278*.

Q

Quénu (Jean), 135, *143*, *144*, *195*, 707.
Quénu (L.). *Voy.* Sorrel (Etienne).

R

Rachin. *Voy.* Giraud.
Redon (Henri), 395, *612*.
Redon (Henri) et Albot, *748*.
Redon (Henri). *Voy.* Lemaire (A.).
Regner, Leveau et Legrand, *330*.
Renon (Charles) et Perruchio (Pierre), *781*.
Renon (Ch.). *Voy.* Badelon (P.).
Rouhier (Georges), 253, *319*, *400*, 621, *765*.
Rouhier (Georges) et Fucs (H.), *619*.
Rouvillois (Henri), *81*.
Roux (M.). *Voy.* Sénèque.
Roux-Berger (Jean-Louis), *116*.
Rudler (J. C.), *25*, *98*, *181*, 298, 386, *402*, 449, 548, 629, 739.
Rudler, Conte et Guéret, *40*.

S

Sabadini (L.), *515*.
Salasc (J.). *Voy.* Lagrot.
Samain (A.), 796.
Santy (Paul) et Cotte (G), *51*.
Santy (Paul), Bérard (M.), Bret (J.) et Marion (P.), *469*.
Santy (Paul) et Jaubert de Beaujeu, 752.
Sarbu et Pandele, *434*.
Sarlin, *310*.
Sarlin. *Voy.* Talbot.
Sauvage (René), *41*, *121*, *499*.
Sauvé (Louis), *96*, 98, 254, *295*, 300, *310*, *362*, 404, 427, *500*, 587, 590, *632*, 673, *676*, 679, 726.
Sénèque (Jean), 286, 393, *412*, *418*, 585, 618, 644, *673*.
Sénèque (Jean) et Roux (M.), *686*.
Servelle (M.). *Voy.* Soulié (P.).
Sicard (André), 50, *251*, *258*, *387*, *389*, 404, *434*, *436*, *581*, *653*, *654*, *656*, *658*, 771.
Sicard (André), Forestier (Jacques) et Œconomos (D.), *565*.
Sicard (André) et Ledoux-Lebard (Guy), *251*.
Sicard (André) et Merle (P.), *755*.
Siméon (A.), *658*.
Simkov. *Voy.* Giraud.
Sorrel (Etienne), 246, 280, 293, *295*, *513*, 655, 674, *715*, *717*, 809.
Sorrel (Etienne) et Quénu (L.), *204*.
Sorrel (Etienne) et Sorrel-Dejerine (Mme), *375*, *711*.
Soulié (P.) et Servelle (M.), *422*.
Soulié (P.), Servelle (M.) et Barreau (A.), *421*.
Spriet, *335*, *359*.
Spriet et Chen Si Yuen, *568*.
Suire. *Voy.* Laffitte.
Surmely (F.), 397.

T

Tailhefer (André), *399*, 644, 653.
Talbot, *441*, *443*.
Talbot et Sarlin, 587.
Tanguy (H.). *Voy.* Laborit.
Tavernier (L.) et Pellanda (Cl.), *264*.
Touboul (R.). *Voy.* Bréhant (J.).
Trueta (J.), *722*.
Truffert (Paul), 303, *322*, *321*, 541, 711.

V

Van Varseveld (F.), *190*.
Vergoz (C.). *Voy.* Lebon.
Verne (J.-M.). *Voy.* Moulonguet (Pierre).
Vernejoul (de), Métras et Pierron, *211*.

W

Weiss (Robert), *693*.
Welti (Henri), 488, *501*, *778*.
Welti (Henri) et Landolt (H.), *809*.
Welti (Henri) et Mahoudeau (D.), *132*.
Wertheimer (Pierre) et Lecuire (Jean), *484*.
Wertheimer (Pierre), Mansuy (Louis), Bourret (Jacques) et Gauthier (R.), *45*.
Wolfromm (Georges), 292, 344, 527, 721.
Wolinetz. *Voy.* Ferey (Daniel).

Y

Yakovljevitch (Vladimir), *113*.

Le Secrétaire annuel : R.-Ch. Monod.

Le Gérant : G. Masson.

Dépôt légal. — 1949. — 1er trimestre. — Numéro d'ordre 710. — *Masson et Cie*, éditeurs, Paris.
Imprimé par l'Ancne Imprimerie de la Cour d'Appel, 1, rue Cassette, à Paris (France).